This is a digital copy of a book that was preserved for generations on library shelves before it was carefully scanned by Google as part of a project to make the world's books discoverable online.

It has survived long enough for the copyright to expire and the book to enter the public domain. A public domain book is one that was never subject to copyright or whose legal copyright term has expired. Whether a book is in the public domain may vary country to country. Public domain books are our gateways to the past, representing a wealth of history, culture and knowledge that's often difficult to discover.

Marks, notations and other marginalia present in the original volume will appear in this file - a reminder of this book's long journey from the publisher to a library and finally to you.

Usage guidelines

Google is proud to partner with libraries to digitize public domain materials and make them widely accessible. Public domain books belong to the public and we are merely their custodians. Nevertheless, this work is expensive, so in order to keep providing this resource, we have taken steps to prevent abuse by commercial parties, including placing technical restrictions on automated querying.

We also ask that you:

+ *Make non-commercial use of the files* We designed Google Book Search for use by individuals, and we request that you use these files for personal, non-commercial purposes.

+ *Refrain from automated querying* Do not send automated queries of any sort to Google's system: If you are conducting research on machine translation, optical character recognition or other areas where access to a large amount of text is helpful, please contact us. We encourage the use of public domain materials for these purposes and may be able to help.

+ *Maintain attribution* The Google "watermark" you see on each file is essential for informing people about this project and helping them find additional materials through Google Book Search. Please do not remove it.

+ *Keep it legal* Whatever your use, remember that you are responsible for ensuring that what you are doing is legal. Do not assume that just because we believe a book is in the public domain for users in the United States, that the work is also in the public domain for users in other countries. Whether a book is still in copyright varies from country to country, and we can't offer guidance on whether any specific use of any specific book is allowed. Please do not assume that a book's appearance in Google Book Search means it can be used in any manner anywhere in the world. Copyright infringement liability can be quite severe.

About Google Book Search

Google's mission is to organize the world's information and to make it universally accessible and useful. Google Book Search helps readers discover the world's books while helping authors and publishers reach new audiences. You can search through the full text of this book on the web at `http://books.google.com/`

No.....

BOSTON
MEDICAL LIBRARY
ASSOCIATION,
19 BOYLSTON PLACE.

DEUTSCHE ZEITSCHRIFT

FÜR

CHIRURGIE.

HERAUSGEGEBEN

VON

PROF. v. BARDELEBEN IN BERLIN, DR. v. BECK IN FREIBURG i. BR., PROF. v. BERGMANN IN BERLIN, PROF. PAUL BRUNS IN TÜBINGEN, PROF. F. BUSCH IN BERLIN, PROF. DOUTRELEPONT IN BONN, DR. G. FISCHER IN HANNOVER, PROF. HEINEKE IN ERLANGEN, PROF. HELFERICH IN GREIFSWALD, PROF. KOCHER IN BERN, PROF. KÖNIG IN GÖTTINGEN, PROF. KRÖNLEIN IN ZÜRICH, PROF. KÜSTER IN MARBURG, DR. C. LAUENSTEIN IN HAMBURG, PROF. LÜCKE IN STRASSBURG, DR. NEUDÖRFER IN WIEN, DR. PASSAVANT IN FRANKFURT A. M., PROF. RIED IN JENA, PROF. E. ROSE IN BERLIN, DR. SCHEDE IN HAMBURG, PROF. SCHÖNBORN IN WÜRZBURG, PROF. SOCIN IN BASEL, PROF. THIERSCH IN LEIPZIG, PROF. TRENDELENBURG IN BONN.

REDIGIRT

VON

Prof. DR. A. LÜCKE IN STRASSBURG. UND Prof. DR. E. ROSE IN BERLIN.

Sechsunddreissigster Band.

Mit 21 Abbildungen im Text und 5 Tafeln.

BOSTON MEDICAL LIBRARY ASS'N. NOV 15 1893

LEIPZIG,
VERLAG VON F. C. W. VOGEL.
1893.

CATALOGUED
J. F. B.
11.15.1893

Inhalt des sechsunddreissigsten Bandes.

Erstes und zweites (Doppel-) Heft

ausgegeben am 23. März 1893.

Seite

I. Chirurgische Beiträge zur Physiologie des Gehirns und Rückenmarks. Von Prof. Dr. Theodor Kocher in Bern (Fortsetzung) . . . 1
II. Zur Kenntniss der traumatischen Epilepsie. (Mit 3 Abbildungen.)

II. Aus der chirurgischen Klinik der Universität Strassburg i. E. Bacteriologische Befunde bei Osteomyelitis und Periostitis; Vorkommen des Diplococcus pneumoniae Fränkel und des Streptococcus pyogenes. Von Dr. F. Fischer und Dr. E. Levy, Privatdocenten 94

III. Zur Frage der Veränderung der Längendimensionen des Beines bei den Luxationen desselben im Hüftgelenk. Von Dr. J. Riedinger in Würzburg. (Mit 2 Abbildungen) 102

IV. Zur Casuistik der complicirten Schädelbrüche. Von Dr. med. Paul Klemm, Assistenzarzt an der chirurg. Abtheilung des Stadtkrankenhauses zu Riga 110

V. Aus der chirurgischen Klinik zu Göttingen. Zur operativen Behandlung der senilen und diabetischen Gangrän der unteren Extremität. Von Dr. M. Landow, Assistent der Klinik 149

VI. Besprechungen.

1. Frederik Treves, Handbuch der chirurgischen Operationslehre, für praktische Chirurgen und Studirende (Lücke) . . 176
2. Dr. Robert Krieg, Atlas der Kehlkopfkrankheiten (Kohts) . 178
3. Prof. Dr. Benno Schmidt, Arbeiten aus der chirurgischen Universitäts-Poliklinik zu Leipzig (Dr. Hagen) 179
4. Dr. Ferd. Klaussner, Verbandlehre für Studirende und Aerzte (Dr. Blumenthal) 180
5. Dr. Emil Rotter, Die typischen Operationen und ihre Uebungen an der Leiche (Dr. Blumenthal) 181
6. Dr. G. Neuber, Kurze Beschreibung der aseptischen Wundbehandlung (Dr. Brodnitz, Strassburg) 181
7. Dr. E. Zuckerkandl, Normale und pathologische Anatomie der Nasenhöhle und ihrer pneumatischen Anhänge (Dr. Brodnitz, Strassburg) 182
8. E. Albanese, Tavole statistiche della Clinica chirurgica di Palermo (Lücke) 183
9. C. Neumann, Beiträge zur Frage der Nephrorrhaphie (Lücke) 183
10. Dr. Fritz Salzer, Ueber Einheilung von Fremdkörpern (Dr. Brodnitz, Strassburg) 184
11. Dr. Victor Wagner, Ueber die Trepanation der Wirbelsäule (Dr. Brodnitz, Strassburg) 185
12. Dr. Joh. Habart, Die Geschossfrage der Gegenwart und ihre Wechselbeziehungen zur Kriegschirurgie (Dr. Brodnitz) . 185
13. Dr. A. Wölfler, Zur Radicaloperation des freien Leistenbruchs (Sieveking, Strassburg) 187
14. M. Roth, Andreas Vesalius Bruxellensis (E. Levy) 188
15. Dr. Th. Reblaub, Des Cystitis non tuberculeuses chez la femme (Lücke) 192

Congrès Français de Chirurgie. 7. Session 1893.

Drittes und viertes (Doppel-) Heft

ausgegeben am 1. Juni 1893.

Seite

VII. Aus dem Cantonsspital Münsterlingen.
Bericht über 200 Kropfoperationen mit besonderer Berücksichtigung der Endresultate. Von Dr. Max Sulzer, I. Assistenzarzt 193

VIII. Ueber malignes Lymphom. (Recurrirendes Fieber, Secundärinfection; Tuberculose.) Von Dr. F. Fischer, I. Assistenzarzt der chirurg. Klinik und Privatklinik (Mit 1 Abbildung und Tafel I) 233

IX. Weitere Erfahrungen und neue Versuche über die Narkose mit messbaren Chloroformluftmischungen. Von Dr. Otto Kappeler in Münsterlingen 247

X. Aus dem thurgauischen Cantonsspital Münsterlingen.
Ueber einseitige Durchschneidung und Resection des menschlichen Vagus. Von Dr. Adolf Widmer, gew. Assistenzarzt 283

XI. Aus der chirurgischen Universitätsklinik zu Marburg.
Ueber Fettembolie nach gewaltsamer Gelenkbeugung und zur Kenntniss der Entstehung von Enchondromen. Von Dr. Fritz Colley, Assistenzarzt der Klinik. (Mit 3 Abbildungen) 322

XII. Ueber die Laryngofissur auf Grundlage eigener Erfahrung. Von Dr. Przemyslaw Pieniażek, k. k. a. ö. Professor der Laryngologie in Krakau 342

XIII. Besprechungen.
1. A. Kast und Rumpel, Pathologisch-anatomische Tafeln nach frischen Präparaten (M. B. Schmidt, Strassburg) 428
2. Transact. of the American Orthopedic Association (Dr. Hagen) 429
3. Dr. Julius Wolff, Das Gesetz der Transformation der Knochen (Helferich, Greifswald) 430

Fünftes und sechstes (Doppel-) Heft

ausgegeben am 20. Juli 1893.

XIV. Pathologisch-anatomische und klinische Untersuchungen zur Lehre von der Spina bifida und den Hirnbrüchen. Von Dr. Hildebrand, Privatdocent der Chirurgie in Göttingen (Tafel II—V). 433

XV. Mittheilungen aus der chirurgischen Abtheilung des Vereins-Krankenhauses der Kahlenberg-Stiftung zu Magdeburg. Von Dr. Paul Sendler, dirig. Arzt. (Mit 5 Abbildungen) 536

XVI. Aus der chirurgischen Universitätsklinik in Heidelberg.
Schussverletzungen des Gesichtes, Secundärblutung der Arteria maxillaris interna, Unterbindung in loco. Von Dr. Bernhard v. Beck jun., Assistent obiger Klinik. (Mit 4 Abbildungen) . . 552

XVII. Aus der chirurgischen Abtheilung des Herrn Prof. Dr. Rose im Diakonissenhause Bethanien zu Berlin.
Eine Tracheotomie wegen Lysolvergiftung. Von Dr. M. Raede 565

XVIII. Aus der Rosenberger'schen chirurgischen Klinik in Würzburg.
Ueber Lipoma arborescens im Kniegelenk. Von Dr. med. Blachian. (Mit 1 Abbildung) 565

XIX. Leichenexperimente über die Zerreissungen der Bänder im Kniegelenk.
Vorgenommen von Dr. Johann Hönigschmied, k. und k. Regimentsarzt in Klagenfurt 587

XX. Ueber pathologische Anatomie und die Bacteriologie der Lymphangitis der Extremitäten. Von Dr. F. Fischer und Dr. E. Levy, Privatdocenten. (Mit 1 Abbildung) 621

XXI. Zur Kenntniss der Verrenkungen in den Interphalangealgelenken der Finger und der Zehen. Von Dr. J. Riedinger in Würzburg. (Mit 1 Abbildung) 628

BOSTON MEDICAL
NOV 15 1893
LIBRARY ASS'N.

I.

Chirurgische Beiträge zur Physiologie des Gehirns und Rückenmarks.

Von

Prof. Dr. Theodor Kocher
in Bern.

(Mit 3 Abbildungen.)

(Fortsetzung aus Bd. XXXV. S. 494.)

II. Zur Kenntniss der traumatischen Epilepsie.

In seiner höchst interessanten Abhandlung über „Hirnchirurgische Operationen vom Standpunkte der inneren Medicin“ [1]) hat mein College Prof. Sahli durch letzteren Zusatz einem audiatur et altera pars gerufen. Ich gebe den gewünschten chirurgischen Beitrag zu der Frage um so lieber, als ich auf Grund meiner persönlichen Erfahrungen für die Werthschätzung operativer Hülfe erheblich über das hinauszugehen Veranlassung habe, was Sahli als Quintessenz der bisherigen Ergebnisse operativer Behandlung hinstellt. Nach v. Bergmann's Zusammenstellung [2]) muss man allerdings zugeben, dass bislang nur ein kleinerer Theil selbst der traumatischen Epilepsien durch Operation geheilt worden ist, aber man darf noch nicht daraus schliessen, dass sich auch von traumatischen Fällen nur ein Bruchtheil für die chirurgische Behandlung eignet.

Wir halten dafür, dass der Standpunkt, den in vollem Gegensatz hierzu Victor Horsley einnimmt, dass alle traumatischen Epilepsien der operativen Behandlung zu unterwerfen sind, sich sehr wohl rechtfertigen lässt, abgesehen davon, dass wir bei einem so gründlichen Kenner der Hirnphysiologie, wie Horsley, welcher zugleich über eine solche Fülle praktischer Erfahrungen verfügt, von vornherein überzeugt sein dürfen, dass seine Schlüsse eine feste objective Basis haben. Wir werden uns deshalb bei unseren Mittheilungen nicht beschränken auf Fälle, wo wir Erfolg gehabt haben,

1) Sammlung klin. Vorträge von Volkmann. Neue Folge. Nr. 28. 1891.
2) Chirurg. Behandlung von Hirnkrankheiten. 1889.

sondern besonders auch die Beobachtungen anführen, wo die operative Hülfe aus theoretischen Gründen unterblieb und erst die Autopsie über die Möglichkeit der Heilung Aufschluss gab.

Seit wir durch Jackson auf die Hirnrinde als Ausgangspunkt der Epilepsie aufmerksam geworden sind, ist die Epilepsie einer rationellen chirurgischen Behandlung zugänglich geworden, nicht blos weil wir dadurch in den Stand gesetzt sind, dem krankhaft veränderten Theile des centralen Nervensystems ohne bedenkliche Nebenverletzungen beizukommen, sondern weil die Hirnphysiologie uns in den Stand setzt, den Ausgangspunkt gewisser motorischer und sensibler Störungen in der Rinde genau zu localisiren.

Es ist nach den Versuchen von Kussmaul und Tenner, Schröder, Nothnagel, Binswanger und Markwald nicht zu bezweifeln, dass allgemeine Krampfanfälle auch vom Pons und vom verlängerten Mark aus angeregt werden können. Markwald konnte nach Trennung vom Mittelhirn von einer Stelle aussen oben von der Spitze der Alae cinereae allgemeine clonische Krämpfe auslösen. Binswanger und, wie es scheint, auch Nothnagel fassen das Verhältniss so auf, dass die Stellen, von denen in Pons und Oblongata durch mechanische Berührung oder schwache elektrische Ströme allgemeine Convulsionen ausgelöst werden können, eine Sammelstelle coordinirter Bewegungen seien, eine zusammenfassende Centralstelle der Niveaucentren des Rückenmarks für Rumpf und Extremitäten, des Facialis und motorischen Trigeminus, welche von unten reflectorisch angeregt, von oben durch corticale, resp. Willensimpulse in Thätigkeit versetzt werden können. Aber es handelt sich bei diesen Krämpfen blos um Reflexactionen der Körpermusculatur und nicht um wahre epileptische Anfälle. Unverricht betont dies auch und will der Reflexepilepsie ein sehr beschränktes Gebiet eingeräumt wissen.

Landois[1]) zeigt in seinen Experimenten zur Urämie, dass man durch chemische Reizung der Hirnrinde mit Kreatin und Kreatinin Krämpfe eines ganz anderen Typus hervorrufen kann, als durch Auftragung derselben Stoffe auf die Oblongata und das Rückenmark. Im letzteren Fall tritt nach gesteigerter Empfindlichkeit und Reflexerregbarkeit unter einem Aufschrei ein allgemeiner tetanischer Anfall ein mit Nystagmus, die Athmung wird dyspnoisch, der Herzschlag langsam. Bei Reizung der Hirnrinde (z. B. links) kommt es dagegen zu Benommenheit, Zittern und clonischen Bewegungen der Kaumuskeln und Gesichtsmuskeln besonders rechts, dann der Körpermuskeln, auch zunächst rechts.

1) Landois, Die Urämie. 1890.

Bergmann erwähnt die Experimente von Westphal, bei welchen durch Schläge gegen den Kopf bei Meerschweinchen eine epileptogene Zone am Kopf auftrat, bei deren Kneifen Krämpfe eintraten, und wobei Blutergüsse in der Medulla oblongata nachgewiesen wurden. Es liegt nahe, hier an Reflexepilepsie durch Reizung des Krampfcentrum in Pons oder Medulla zu denken, allein auch Bergmann kennt bloss einen diesem Experiment analogen Fall von Neftil.

Bei der grossen Aehnlichkeit der durch elektrische Rindenreizung erregten Krämpfe mit der wahren Epilepsie dürfen wir annehmen, dass wir in der grossen Mehrzahl der Fälle bei Menschen die Rinde als Herd der Reizung motorischer Apparate anzusehen haben [1]), nicht blos für die traumatischen Epilepsien, wo die Belege von chirurgischer Seite sich täglich mehren, sondern auch für die sogenannte spontane Epilepsie.

Wir geben zunächst die Krankengeschichte eines Falles wieder, bei welchem Grund vorzuliegen schien zur Annahme einer wirklichen Reflexepilepsie, wo uns aber die Autopsie belehrte, dass eine sehr palpable Veränderung der Hirnrinde eine ungleich bessere Erklärung bot. Es ist aus demselben eine Bestätigung zu entnehmen für die oben citirten Aussprüche, dass eine Reflexepilepsie ausgeschlossen werden sollte, sobald wir es mit einer Form zu thun haben, welche den Charakter der Jackson'schen Epilepsie entspricht.

Rindenepilepsie mit typischem Verlauf der Krämpfe vom Handcentrum auf die übrigen Rindentheile übergehend. Ausgezeichnet durch bleibende sensible Störungen in derselben Hand: Kältegefühl, verspätete und herabgesetzte Tastempfindung bei leichter motorischer Schwäche. Aufgehobener Temperatursinn, erhaltene Schmerzempfindung. Sarcoma durae matris im Bereich des oberen Theils der hinteren Centralwindung und des oberen Scheitelläppchens.

Christian Wyss, 40 Jahre alt, Schreiner, aus Thierachern bei Thun.

Anamnese vom 19. October 1889: Die Eltern des Patienten sind schon lange gestorben, der Vater im 70. Altersjahr an unbekannter Affection, die Mutter infolge einer Geburt. 5 Geschwister des Patienten leben und sind gesund. 2 Schwestern des Patienten sind an unbekannter Krankheit gestorben. Von nervösen Affectionen in seiner Familie weiss Patient nichts zu berichten.

Patient selbst will stets gesund gewesen sein. In seinem 12. Jahre (1861) verletzte sich Patient beim Pistolenschies-

1) Sahli verweist auf die Experimente von Hitzig, Fritsch, Luciani, Frank, Pitres, Unverricht, Johannsen, zu denen noch Rosenbach u. Unger hinzukommen.

sen. Eine Schrotladung, die nicht losgehen wollte, veranlasste den Patienten, das Zündhütchen zu wechseln, wobei er mit der linken Hand die Pistole am Lauf in der Nähe der Mündung anfasste und mit der Rechten mittelst eines Messers das alte Zündhütchen entfernte. Bei dieser Manipulation ging der Schuss los und traf den Kleinfingerballen der linken Hand. Der herbeigerufene Arzt constatirte eine ausgedehnte Verletzung der Weichtheile. Knochenverletzungen sollen keine vorhanden gewesen sein. Auch soll der Arzt nach genauer Sondenuntersuchung behauptet haben, es seien keine Schrotkörner oder sonstige Fremdkörper in der Wunde.

Die Wunde soll unter der ärztlichen Behandlung in circa 12 Wochen geheilt sein. Namentlich der grosse Hautdefect, der vorhanden war, soll die Heilung so verzögert haben. Patient hatte während dieser Zeit ziemlich viel Schmerzen und leichtes Fieber. Nach der Heilung war Patient vollkommen gesund und seine linke Hand absolut gebrauchsfähig bis vor circa 4 Jahren. Anfang des Jahres 1885 wurde Patient bei einer Arbeit (Annageln eines Plafonds) von Schwindel und Bewusstlosigkeit befallen, so dass er zwischen den Brettern des Gerüstes, auf welchem er stand, circa 8 Fuss tief in einen Keller stürzte, dabei aber weiter keine Verletzungen davontrug. Damals merkte Patient noch nichts von Krämpfen. Solche Anfälle wiederholten sich dann in bald 14tägigen, bald monatlichen Intervallen, ohne dass Patient zunächst etwas von Krämpfen bemerkte. Diese Anfälle von Schwindel und Bewusstlosigkeit sollen circa 10 Minuten gedauert haben. Daneben war Patient vollkommen wohl mit Ausnahme einer grossen Müdigkeit unmittelbar nach dem Anfall, so dass er sich jeweilen zu Bett legen musste. Nachträglich giebt Patient mit Bezug auf diese Anfälle noch an, dass er dabei doch leichte Erschütterung der Hand wahrgenommen habe, und dass er damals auch die Anfälle zum voraus circa 5—10 Minuten vor dem Ausbruch herannahen fühlte, also eine Aura hatte, und zwar in Form eines Angstgefühls von Schwere in der linken Hand.

So blieb der Zustand des Patienten bis ungefähr im Jahr 1887. Da stellte sich insofern eine Verschlimmerung ein, als die Anfälle bei gleichbleibender Häufigkeit intensiver wurden. Namentlich sollen dabei nun stärkere klonische Krämpfe aufgetreten sein, beginnend in den Muskelgruppen des linken Vorderarms, von hier auf den Oberarm, Schulter und Thoraxmusculatur übergehend. Dann erst wird Patient völlig bewusstlos. Nach Aussage Solcher, die derartige Anfälle gesehen haben, folgen dann allmählich allgemeine ausgedehnte klonische Krämpfe sämmtlicher Extremitäten. Patient suchte erst vor einem Jahre ärztliche Hülfe auf und wurde von einem ersten Arzt mit Einreibungen am Arm, von einem zweiten innerlich behandelt. Letztere Behandlung soll die Häufigkeit, nicht aber die Intensität der Anfälle günstig beeinflusst haben. Schliesslich entschloss sich Patient, im Inselspital Hülfe zu suchen, und wurde am 7. October 1889 hier aufgenommen. Den letzten Anfall hatte Patient in der Nacht vom 18. zum 19. October, der nach der Schilderung des Wartepersonals folgender-

maassen verlaufen sein soll: Patient wurde circa 1 Uhr Nachts durch ein Frostgefühl aus dem Schlafe geweckt. Nach circa 10 Minuten befiel ihn ein Gefühl der Angst und Beklemmung, so dass er sich veranlasst fühlte, aufzustehen und einen Mitpatienten zu wecken. Schon jetzt befiel den Patienten ein Schwindel, so dass er nur taumelnd in sein Bett zurückkehrte. Darauf begannen klonische Krämpfe in der linken Hand, ergriffen dann den Vorder- und Oberarm, die Muskeln der Schultern und der linken Thoraxhälfte. Dann wurde Patient vollkommen bewusstlos. Die Augen waren fest geschlossen. Patient schrie und hatte klonische Krämpfe am ganzen Körper.

Seit circa 14 Tagen will Patient ein Gefühl der Schwäche und Unbeholfenheit in der linken Hand und eine Abnahme der Sensibilität daselbst bemerkt haben; auch giebt Patient nachträglich an, dass die linke Hand stets sich kälter angefühlt habe, als die rechte.

Status praesens vom 15. November 1889. Patient ist ein grossgewachsener, gesund aussehender Mann von guter Ernährung, der augenblicklich über Schwäche im ganzen Körper, besonders in den Beinen klagt. Athmung ruhig, costo-abdominal. Puls von guter Spannung, 72. Pupillen gleich weit, reagiren gut. Ueber dem linken Arcus superciliaris eine auf der Unterlage etwas adhärente, etwa 3 Cm. lange, quere, etwas hyperämische Narbe. Die Zunge wird gerade herausgestreckt, ist nicht belegt, zeigt an den Seitenrändern die Abdrücke der Zähne. Haut am ganzen Körper von normaler Beschaffenheit, Füsse kühl. An der linken Hand an der Ulnarseite des Metacarpus V eine mit diesem Knochen fest verwachsene, strahlige Narbe. Der kleine Finger im Carpo-metacarpalgelenk ankylotisch; die 2. und 3. Phalanx des Kleinfingers werden gut gebeugt und fast vollkommen gestreckt. Druck auf die Narbe ist gar nicht schmerzhaft. Die Bewegungen im Handgelenk ganz frei; im linken Vorderarm keinerlei Veränderungen, ebenso wie an den anderen Extremitäten. Patellarreflexe beide gut erhalten. Die Sehnenreflexe an den Armen nicht gesteigert.

Lungengrenze rechts vorn in der Mammillarlinie am oberen Rande der 6. Rippe; hinten beiderseits in der Höhe des 11. Brustwirbeldornfortsatzes.

Herzdämpfung beginnt im 3. Intercostalraum, reicht nach aussen bis zur Mitte zwischen Mammillar- und linker Sternallinie. Rechtsseitige Herzdämpfung nicht vorhanden. Herztöne leise, rein an allen Ostien, der 2. Pulmonalton verstärkt.

Patient hatte gestern Morgen zwischen 4 und 5 Uhr einen epileptischen Anfall, den er folgendermaassen beschreibt:

Zuerst fühlt der Patient ein eigenthümliches, nicht näher zu beschreibendes Gefühl in der linken Vola manus, dabei schlagen sich die Finger gegen den Willen und Anstrengung des Patienten zur Faust ein, und darauf beginnen Vor- und Rückwärtsbewegungen im Schultergelenk, verbunden mit Beuge- und Streckbewegungen im Ellbogengelenk. Darauf fühlt Patient im Thorax und Hals Zuckungen (auf der linken Seite), der Arm wird im Schultergelenk emporgehoben, so dass er mit der linken Hand die Hinterhauptgegend berührt. Die Zunge wird so schwer, dass er trotz grosser Anstrengung nicht mehr reden kann. Schlucken und

athmen will Patient gut können. Am Ende steigt dann die Aura vom Halse mit eigenthümlichen Sensationen über die linke Ohrgegend zum Kopf, und Patient verliert das Bewusstsein.

Dass der Krampf auch auf die rechte Seite und das linke Bein übergeht, fühlt er nicht mehr.

Geschlechtsorgane normal gebildet und ohne Veränderungen.

Status der Sensibilität und Motilität: Ankylose im linken 5. Metacarpophalangealgelenk. Streckung im 1. Interphalangealgelenk unvollkommen. Alle übrigen Fingergelenke sind frei. Am Dynamometer kann Patient mit der rechten Hand den Zeiger bis 38 Kilo drücken und mit der linken Hand bis 22½ Kgrm.

Die ganze linke Hand fühlt sich kälter an, als die rechte, und ist cyanotisch. Auch giebt Patient an, dass er immer Kältegefühl in der linken Hand hat.

Beim Ausstrecken beider Hände zeigt die rechte einen leichten Tremor; die linke wird ruhig gehalten.

Bei der Prüfung der Tastempfindung fällt es auf, dass Patient erst sehr spät die Wahrnehmung angiebt im Bereich des linken Vorderarms und etwa der 2 unteren Drittel des Oberarms. Auch auf der Brusthaut ist in dieser Hinsicht ein auffallender Unterschied. Im Gesicht, wie im Bereich des Halses ist kein Unterschied zu bemerken.

Für die Schmerzempfindung scheint dieser Unterschied nicht zu bestehen.

Die Tastempfindung im Bereich des linken kleinen Fingers ist sehr herabgesetzt, indem Patient zuweilen festes Anrühren nicht empfindet, zuweilen an ganz falschen Stellen angiebt. Zu wiederholten Malen giebt Patient an, dass bei Berührung des Rückens des Kleinfingers der Rücken des Ringfingers berührt worden sei, ein anderes Mal bei Berühren des Ringfingers, dass man den Handrücken berührt habe.

Die adhärente Stelle der Narbe ist auf Tastempfindung absolut empfindungslos. Ferner giebt er oft Empfindung in der Narbe an, wenn man Stellen der Vola oder des Handrückens berührt.

Patient giebt selbst bei einer Entfernung zweier Spitzen von 9½ Cm., die man ihm zugleich aufsetzt, an, dass er dieselben noch als eine auf der linken Brusthaut empfindet, während er auf der rechten Brusthaut bei einer Entfernung zwischen 6—8 Cm. ziemlich bestimmt zwei Spitzen wahrnimmt. An der Volarseite des linken Vorderarms werden die Spitzen 13 Cm. auseinandergehalten als eine empfunden. Auf der Volarseite des rechten empfindet Patient die Entfernung der Spitzen von 4½ Cm. schon getrennt.

Auf der ulnaren Hälfte der Volarfläche der linken Hand empfindet Patient erst 4½ Cm. getrennt, während er auf der rechten Seite an derselben Stelle 1½ Cm als getrennt angiebt.

Im Bereich der Narbe ist die Unterscheidung für kalt und warm aufgehoben, ebenfalls in den benachbarten Partien des Handrückens. Zwischen den einander zugekehrten Flächen des 3. und 4. Fingers, sowie zwischen 4. und 5. ist die Temperaturempfindung unsicher.

Die Schmerzempfindung ist überall erhalten. Ebenso wird bei

Untersuchung mit dem faradischen Strom im ganzen Bereich der Narbe der Strom empfunden.

Klinische Besprechung am 25. November 1889.

Verletzung durch Pistolenschuss. Narbe an der Ulnarseite der linken Hand. Ankylose im Metacarpophalangealgelenk. Die Narbe fest auf dem Metac. V. sitzend.

Patient kommt her wegen Zuckungen, die vom linken Arm ausgehen und sich von da über den Körper verbreiten. Dabei geht das Bewusstsein verloren. Die Krämpfe verbreiten sich schliesslich über den ganzen Körper. Das ist ein epileptischer Anfall.

Es giebt Epilepsien, die an einer bestimmten Stelle anfangen, z. B. an der Hand, und dann sich fortsetzen, z. B. auf Körpertheile derselben Seite. Erst dann kommt die andere Seite daran. So ist die gewöhnliche Epilepsie nicht.

Das ist die Rindenepilepsie, die ausgeht von gewissen Rindencentren und durch Beseitigung gewisser Einflüsse geheilt werden kann.

Hier würde dementsprechend die rechte motorische Region in Frage sein.

Ausser der Rindenepilepsie und der allgemeinen Epilepsie, die noch nicht localisirt ist, giebt es eine Reflexepilepsie. Hier, wo wir eine Verletzung haben mit Heilung unter bedeutender Vernarbung, entsteht die Frage: Ist diese Narbe der Ursprung der Epilepsie? Dann wäre die Therapie sehr einfach: Excision der Narbe mit Knochen im kleinen Finger und Benutzung der Kleinfingerhaut zur Deckung des Defectes.

Sensibilität links im Bereich des ganzen Armes und der Brusthaut herabgesetzt.

Die Wahrnehmung zweier Punkte verlangt links eine grössere Distanz, als rechts.

Der Befund ist jedenfalls sehr verdächtig. Man muss das noch weiter untersuchen, um auf eine centrale Ursache schliessen zu können.

Bei der ausgedehnten Narbe mit den deutlichen Störungen im Gebiete des Ulnaris muss man doch selbst eine jetzt bestehende centrale Veränderung auf diese Verwachsung zurückführen.

Ausserdem hat man in Fällen von Trepanation, wo man nichts fand, bei gleichzeitiger Entfernung einer Narbe Heilung gesehen.

Ferner: wenn wir einen peripheren Reiz haben mit Störungen nervöser Art, z. B. durch einen Fremdkörper, so gehen die Erscheinungen zurück, wenn der Fremdkörper entfernt ist.

Aus diesen Gründen müssen wir also auch hier die Excision der Narbe vornehmen.

Sollte damit das erwünschte Resultat nicht erzielt werden, so muss man sich die Frage vorlegen, ob man nicht doch die Centren in Angriff nehmen muss.

Patient macht immer die bestimmte Angabe, dass sich zuerst die Finger einschlagen. Man musste also diese Hirnpartie ausschalten. Diese Partie kennen wir. Auch kann man an der Mitte der hinteren Centralwindung nochmals elektrisch prüfen und dann isolirt diese Stelle excidiren.

Erwähnung der Versuche Horsley's.

Es ist danach kein Zweifel, dass wir mit Excision eines solchen Centrum die einleitende Bewegung des epileptischen Anfalles in Wegfall bringen.

Analogie mit den Resultaten der Neuralgieoperationen. Auch hier wird nur der Ort der Einleitung des Anfalles vernichtet durch Nerventrennung u. s. w.

Wenn man am Affengehirn eine bestimmte Stelle elektrisirt, so kommt z. B. eine isolirte Contraction der Finger zu Stande. Lässt man den Strom stärker werden, so irradiirt die Reizung auf die anstossenden Centren: Arm, Gesicht, Bein. So hat man eine Erklärung für die Ausbreitung eines epileptischen Anfalles.

Nach Exstirpation eines solchen Centrum, wird da der Mann gelähmt sein? Ja. Aber die Lähmung geht wieder zurück zum Beweis, dass die psychomotorischen Centren ersatzfähig sind. Sollte nach Excision der Narbe eine Besserung eintreten, so würde man natürlich zuwarten. Im umgekehrten Falle würde man dem Patienten die Trepanation empfehlen.

Operationsbericht vom 27. November 1889.

Umschneidung der Narbe in ganz beweglichem Gewebe. Fortsetzung des Schnittes an der Ulnarseite des kleinen Fingers bis auf den Knochen. Auslösung des Fingers im Zusammenhang mit dem Metacarp. V. Exarticulation des letzteren an der Basis. Umklappen des Lappens, der vom kleinen Finger geliefert wurde, auf den breiten Defect des Ulnarrandes der Hand. Befestigung der entsprechenden Wundränder mit Knopfnähten und darüber fortlaufende Naht. Drainage. Verband. Antisepsis wie üblich. Esmarch'sche Blutleere. Narkose mit Chloroform und Aether.

12. December. Patient hat heute den ersten Anfall seit der Operation gehabt; derselbe war nach den Mittheilungen des Patienten in seinem Anfange den früheren Anfällen analog; nachher starkes Ermüdungsgefühl und Benommenheit, die mehrere Stunden andauert.

17. December. Schon am 15. December war dem Wartepersonal beim Patienten eine früher nie beobachtete Verstörtheit und Unklarheit aufgefallen; gestern Morgen sahen wir selbst den Patienten im Hemd vom Closet her den Weg ins Krankenzimmer durch den Corridor nehmen, was er vorher nie gethan.

Gestern Mittag ein epileptischer Anfall; nachher liegt Patient im Bett mit hörbarer Athmung, Schaum vor dem Munde, etwas cyanotisch, reagirt erst auf energisches Anrufen ein wenig. Dieser Zustand bleibt mehrere Stunden der gleiche.

Um 6 Uhr gestern Nachmittag bei der Visite hatte sich der Zustand insofern verschlimmert, als die Cyanose stärker und die Athmung mühsamer geworden war; auch war die Bewusstlosigkeit stärker. Die Athmung wurde wesentlich erleichtert durch Vorziehen des Kiefers; dieser Griff wurde dem Wärter gezeigt.

Inzwischen, um 6 Uhr, war eine eingeklemmte Hernie gekommen, so dass Patient vorläufig nicht genauer untersucht wurde. Um 8 Uhr, während der Operation der eingeklemmten Hernie, meldet der Wärter, dass es dem Patienten sehr schlecht gehe.

Wir stürzten von der Operation ins Krankenzimmer und finden einen hochgradig asphyktischen Menschen mit ganz seltenen Athemzügen und gutem, langsamem Puls. Künstliche Athmung schien einen guten Einfluss zu haben, hatte aber nicht vollen Effect wegen starker Schleim- und Speichelansammlung im Rachen und Larynx.

Deshalb Tracheotomie und noch lange fortgesetzte künstliche Athmung. Trotzdem immer Schwächerwerden des Pulses und Exitus um 9½ Uhr Abends.

Sectionsprotokoll vom 18. December 1889, von Prof. Langhans.

Grosser, kräftig gebauter Körper. Panniculus und Musculatur sehr gut entwickelt. In der Mittellinie des Halses eine Tracheotomiewunde.

Zwerchfell steht rechts im 3., links im 4. Intercostalraum. Leber in der Mammillarlinie um 2 Cm. den Rippenbogen überragend.

Lunge etwas retrahirt; in den Pleurahöhlen kein Erguss.

Herzbeutel enthält circa 20 Cm. klares Serum.

Herz von normaler Grösse und Consistenz. In den Herzhöhlen nur wenig flüssiges Blut, kein Cruor, keine Speckhaut. Klappen normal. In der Wand des linken Herzens Verfettungen.

Zunge mit bräunlichem Belag.

Oesophagus: im oberen Theil Hyperämie.

Trachea: Schleimhaut der unteren 2 Drittel stark injicirt, mit kleinen punktförmigen Trübungen.

Rechte Lunge: Pleura glatt, glänzend, dunkelroth. Luftgehalt im Ober- und Mittellappen gering, im Unterlappen fast kein Luftgehalt. Schnittfläche überall glatt und glänzend, dunkelroth. Ziemlich viel blutige Flüssigkeit, vermischt mit wenig Luftblasen, abzusteifen. Das Gewebe lässt sich vollkommen comprimiren. Im Unterlappen direct unter der Pleura gelegen 2 verkalkte Tuberkel.

Linke Lunge wie rechts, nur findet sich im Centrum des Oberlappens eine scharf begrenzte Partie, bestehend aus derbem Bindegewebe mit disseminirten Tuberkeln.

Bronchien haben stark injicirte Schleimhaut.

In der rechten Pleura eine Gruppe von rundlichen kleinen Hämorrhagien.

Aorta leichtes Atherom.

Milz normale Verhältnisse.

Leber stellenweise Verfettungen, sonst normal.

Darm- und Beckenorgane nichts Besonderes.

Schädel nur wenig asymmetrisch. Die linke Hälfte etwas weniger nach hinten verschoben. Aussenfläche stark uneben, namentlich in der Gegend der Sutura sagittalis, durch breite Wülste und Vertiefungen zwischen denselben. Ihre Oberfläche jedoch ebenso transparent wie der glatte Theil des Schädels. Occiput etwas vortretend. Nähte zum grössten Theil synostotisch. Mässig viel blutreiche Diploë. Am rechten Scheitelbein innen tiefe Gefässfurchen, die alle der Meningea media entsprechen. Die Knochenoberfläche an einer Stelle etwas weisslich, rauh, mit noch

zahlreichen rothen Gefässöffnungen. Die feinen Rauhigkeiten bestehen aus kleinen Höckern. Die betreffende Stelle ist im Ganzen rundlich, hat einen Durchmesser von 5 Cm. und entspricht ungefähr dem Tuber parietale. Die Dura war nicht mit dem Schädel adhärent. An der Dura aussen sehr viel Blut, leicht abzustreifen. Wenig Paccioni'sche Granulationen. Der veränderten Stelle des Schädels entsprechend, findet sich nur eine kleine Grube mit feinen Körnern auf einer Fläche von kaum 1 Frankenstückgrösse.

Dura im Allgemeinen stark gespannt, transparent. Im Sinus longitudinalis flüssiges Blut.

Dura links. Innenfläche ganz trocken, glanzlos.

Weiche Hirnhäute nur mässig injicirt.

Windungen sehr stark abgeplattet. Kein Liquor. Die weichen Hirnhäute über den Windungen selbst hinten kaum injicirt; nur die grossen Gefässe überall gleichmässig in mittlerem Grade gefüllt.

Dura rechts. Mit der Hirnoberfläche wie verklebt. Zahlreiche kleine feine Adhäsionen lösen sich beim Abziehen, und zwar überall. Am stärksten ist die Adhärenz der veränderten Stelle des Schädels entsprechend. Die Dura wird hier umschnitten und bleibt am Hirn. An den übrigen Theilen die Dura trocken, noch fein injicirt. Die injicirten obersten sehr feinen Schichten fast überall abzustreifen.

Hirnoberfläche. Abgesehen von der einen Stelle ganz wie links. Die veränderte Stelle hat eine rundliche Form und einen Durchmesser von 4 Cm. An der Peripherie ist die Dura leicht loszulösen, so dass jetzt ein 5—8 Mm. breiter Rand die Stelle umgiebt, an welcher die Pia sehr stark verdickt erscheint, weisslich, etwas radiär faserig; keine Hirnsubstanz durchscheinend.

An der Schädelbasis sammelt sich ziemlich viel flüssiges Blut an. Im Sinus transversus flüssiges Blut. Sonst nichts Besonderes.

Hirnbasis. Blutgehalt gering, namentlich am Grosshirn. Abplattung der Windungen, weniger stark als an der Convexität. Keine Formveränderungen.

Convexität. Linkerseits werden die weichen Hirnhäute abgezogen, sie sind ziemlich fest.

Rechts ist ohne Abziehen der Pia eine Bestimmung der Windungen nicht möglich. Die weichen Hirnhäute hier zarter, leichter zerreisslich. Nach Abziehen des Pia rechts zeigt sich, dass der Stirnlappen nicht ergriffen ist. Der Herd gehört namentlich dem Scheitellappen an. Der mittlere Theil des vorderen Randes greift auf die vordere Fläche des Gyrus centralis post. über und zwar in einer Breite von 1 Cm. Der übrige tiefere Theil derselben ist stark nach vorn gewölbt, etwas weich, aber sonst normal. Die gegenüberliegende Fläche des Gyrus centralis ant. dem entsprechend concav ausgebuchtet, und der Gyrus ist an dieser Stelle ein wenig nach vorn dislocirt. Der Herd hat ferner den unteren Theil des Lobus parietalis comprimirt, so dass auch hier auf den ersten Blick eine sichere Orientirung nicht möglich ist. Nach weiterer Präparation sieht man, dass die Gyri supramarginales zwar stark comprimirt sind, ihre Oberflächen durch zahlreiche Querfurchen etwas gerunzelt aussehen, aber sie sind sonst normal. Der Herd nimmt ferner vom oberen

Scheitellappen nur den vorderen Theil ein. Sein hinterer Rand hält sich vom Sulcus parieto-occipitatis 2 1/2 Cm. entfernt. Ueberall an der Grenze des Tumors lassen sich die Hirnfurchen nachweisen, so dass die benachbarten schmalen comprimirten Windungen nur auf die Oberfläche des Tumors herangezogen erscheinen.

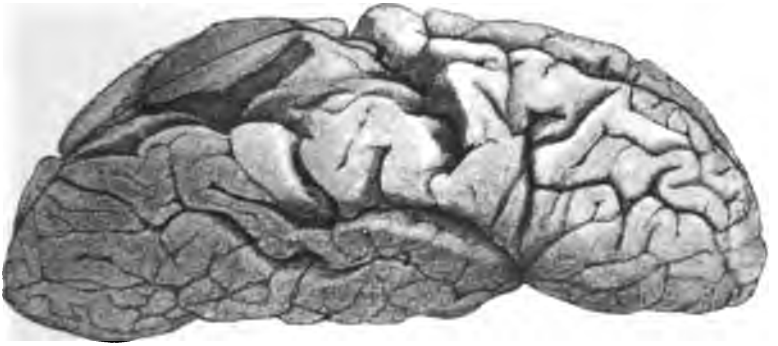

Fig. 1.

Wiss, Christian, 51 Jahre alt. Rindenepilepsie seit 4 Jahren, linksseitiger Tumor durae matris, der rechten hinteren Centralwindung entsprechend, starb den 16. December 1889 an epileptischem Anfall.

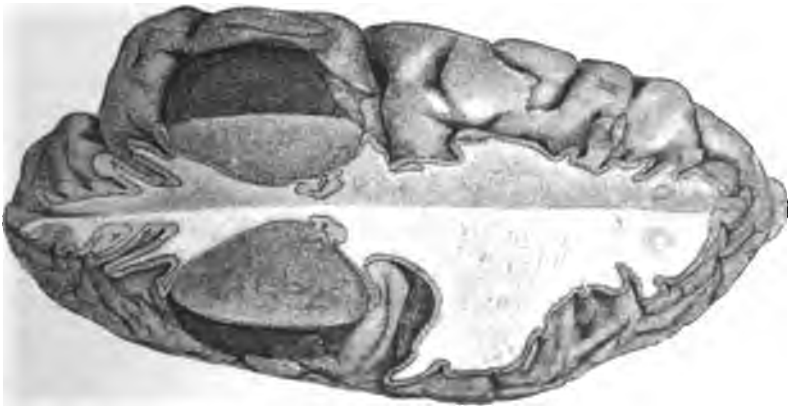

Fig. 2. (Erklärung wie Fig. 1.)

Ein Längsschnitt durch die Mitte des Tumors zeigt, dass derselbe rundlich-oval, ganz scharf begrenzt ist, von vorn nach hinten 5 Cm. messend, 3 Cm. dick ist, fest, etwas speckig anzufühlen, dunkelgrauroth, fein gefasert, viel klare Flüssigkeit abzustreifen. Etwas neben der Mitte eine kleine Erweichungshöhle. Am vorderen Rande des Tumors sieht man deutlich die Rinde des Gyrus centralis post. verschmälert, den Gyrus selbst comprimirt, keilförmig. An der oberen Kante des Keils

schlägt sich die Rinde spitzwinkelig nach unten um und lässt sich 1—2 Mm. breit nach unten überall hin nachweisen. Die weisse Substanz erweicht, einsinkend, ganz leicht gelblich, der Saft klar. In der Mitte der unteren Fläche geht die erweichte Rinde auf eine deutlich sichtbare Hirnfurche über, in welcher die Pia sichtbar ist, zu beiden Seiten nach unten von normal breiter Rindensubstanz begrenzt. Diese Furche verläuft etwas geschlängelt 1 1/2 Cm. lang und geht senkrecht in die Tiefe. Auch hinten das gleiche Verhalten, auch hier noch eine schwach graue Rindenschicht sichtbar, welche durch den Tumor in die Tiefe gedrängt wird. Leichte Erweichung der angrenzenden weissen Substanz.

Der Tumor ist also nicht vom Schädel ausgegangen, sondern von einer der Hirnhäute. Spannt man die Dura über die Mitte des Tumors an, so sieht man, dass die Faserung des Tumors senkrecht von der Dura in denselben hinein verläuft. Pia wird dabei nicht sichtbar.

Linker Seitenventrikel ist recht weit und enthält nur mässig Liquor.

Rechter Seitenventrikel ziemlich eng, enthält mässige Menge Liquor. Die centralen Ganglien deutlich sichtbar.

3. Ventrikel unverändert. Auch im 4. Ventrikel nichts Besonderes.

In diesem Falle haben wir uns täuschen lassen über den wahrscheinlichen Ausgangspunkt der Epilepsie, weil die Localisation der ersten Krämpfe und Sensibilitätsstörungen, wenn auch central bedingt, gerade mit den Veränderungen an dem betreffenden Gliede zusammentraf, welche man als Ursachen der Reflexepilepsie betrachtete. Sehr bemerkenswerth ist, dass nicht blos Krämpfe und Schwäche in der früher verletzten linken Hand auftrat, sondern auch Abnahme der Sensibilität und Kälte, verlangsamte Tastempfindung, aufgehobener Temperatursinn.

Man bezweifelt zur Stunde noch, ob neben den motorischen Erscheinungen auch sensible Störungen einen Rückschluss auf die Erkrankung bestimmter umschriebener Rindenpartien zulassen.

Sicher ist es, dass in einzelnen Fällen bei einer der motorischen Rindenregion entsprechenden Localisation von Schädelverletzungen blos sensible Störungen auftreten. Wir geben im Auszug die Krankengeschichte eines Patienten wieder, bei welchem rein sensible Störungen in der Hand in Form einer sogenannten Aura den Anfall einleiteten, wo aber nach craniotopographischer Bestimmung die Stelle der muthmaasslichen Läsion dem motorischen Handcentrum entsprach. Der Fall ist freilich unaufgeklärt geblieben, weil wir damals noch nicht den Standpunkt Horsley's einnahmen, dass in jedem Falle, wo von einem localen Herde aus die ersten Erscheinungen von Hirnreizung bei Epilepsie ausgehen, nicht blos trepanirt, sondern das betreffende „Centrum" excidirt werden müsse.

J—t Renold, 38 Jahre alt. Les Reprises (Chaux de Fonds).

Epilepsie nach Trauma auf der Gegend des linken Parietale (motorisches Rindengebiet). Epilepsie 1 1/2 Jahr später, beginnend mit Ameisenkriechen in der rechten Hand.

Als Kind soll der Patient keine der Kinderkrankheiten durchgemacht haben. Er war ganz gesund bis zum 23. September 1877, wo er einen Schlag mit einem Todtschläger auf den Kopf bekam. Er fiel zu Boden und blieb 5 Stunden lang bewusstlos. Patient verlor viel Blut.

Der gerufene Arzt verschrieb kalte Umschläge, legte einen Verband an, und sechs Wochen nach dem Schlag war der Patient geheilt. Der Verlauf der Wunde war ein ganz günstiger; dieselbe war vollständig geschlossen.

Bis Mitte des Jahres 1879, d. h. 18 Monate nach dem Schlag, ging es dem Patienten ganz gut. Zu dieser Zeit aber fing der Patient an, „à avoir des lourdaines". So beschreibt er seine Gefühle.

Er bekommt Kopfschmerzen, circa 10 Tage dauernd, dann kommt die lourdaine: allgemeines Gefühl von Schwäche und Ameisenkriechen in allen Fingern der rechten Hand und dabei plötzliches Schwitzen am ganzen Körper.

Diese Symptome dauerten eine halbe Minute und wiederholten sich bis 2 mal pro Tag. Dabei kein Schwindel, keine Bewusstlosigkeit, kein Herzklopfen.

Diese „lourdaines" traten anfangs 3 wöchentlich auf, aber nicht in fixen Intervallen; die lourdaine dauerte nach seiner Angabe eine halbe Minute, wiederholte sich 3 bis 4 mal täglich, aber der Zustand dauerte nicht mehr als 1 Tag lang.

Allmählich vermehrten sich die Symptome: die vorausgehenden Kopfschmerzen wurden stärker, die lourdaines ebenfalls.

Zuerst wiederholten sich die „lourdaines" blos einen Tag (3 bis 4 mal). Allmählich dauerten sie 2 Tage, dann, wie heute, 3 Tage und wiederholten sich 6—8 mal pro Tag, je 1 Minute lang.

Zwischen jeder lourdaine ist ein Intervall von 2—3 Stunden, während welcher Patient sich ganz gesund fühlt, gar nichts Pathologisches verspürt.

Patient macht die Angabe, dass die lourdaines monatlich kommen. Den Anlass zur lourdaine kennt der Patient gar nicht. Das Schwitzen bei der lourdaine hat sich vermehrt.

Patient sagt, dass alle Symptome sich allmählich mehr und mehr vermehrt haben.

Jetzt dauern die „lourdaines" 2—3 Tage: am zweiten Tag nehmen sie stark ab und am dritten noch mehr. In den freien Intervallen kann er ganz gut arbeiten.

Patient hat sich nie inficirt, hat nie einen Schanker oder einen Tripper überstanden. Sonst befindet er sich wohl, hustet nicht, hat nie Blut ausgeworfen, schwitzt nicht in der Nacht. Schlaf und Appetit gut. Diurese und Stuhlgang in Ordnung.

Seit 1 1/2 Jahr fühlt Patient 3 Tage vor dem Anfall wie Nadelstiche an der Fracturstelle. Letzten Sonntag, d. h. am 14. November, sass er am Tisch; plötzlich fühlte er sich schwach und fiel zu Boden;

er verlor das Bewusstsein und erholte sich eine Stunde nachher; er hatte beim Erwachen kein Gedächtniss seines Falles, man hat es ihm erzählt. Er macht die Angabe, dass er keinen Urin und keinen Koth unter sich liess. Vor dem Fall hatte er Kopfweh, nachher ebenfalls.

Bevor der Anfall kommt, hat der Patient Stechen an der Stelle des Schädels, wo er eine Contusion bekommen hat.

Vater des Patienten an Erkältung gestorben.

Mutter lebt noch, gesund, leidet an Gliedersucht.

Patient ist verheirathet: 2 Kinder, gesund.

Patient ist bis jetzt ohne Erfolg behandelt.

Status. Patient ist ein kräftig gebauter Mann. Musculatur: kräftig entwickelt. Panniculus: stark vorhanden. Knochensystem: gut entwickelt. Haut: hat normale Temperatur und Feuchtigkeit; an der hinteren äusseren Fläche des linken Vorderarms in der Gegend des Carpus ist ein zehncentimstückgrosser brauner Fleck mit schwarzen dicken Haaren bedeckt: naevus. Haare: normal geschmeidig. Am Kopfe auf der linken Seite des Schädels eine 3 Cm. lange Narbe zu sehen. Nägel: in gutem Zustand. Kein Oedem an Unterschenkeln. Tibiae intact. Zähne: zeigen keine charakteristischen Veränderungen. Schleimhäute: normal gefärbt. Zunge: feucht, nicht belegt. Im Rachen: nichts Abnormes zu sehen. Puls: gut, normal gespannt, regelmässig, 68. Radialis: etwas rigid, geschlängelt, mässig voll. Pupillen: reagiren beide auf Licht. Drüsen: Nackendrüsen: 0, submaxillar: beiderseits kleine bewegliche unschmerzhafte Drüsen, Supraclavicular: ein kleines Chapelet links. Axillar: 0, Cubital: 0, Inguinal: 0. Thorax: normal gewölbt, beide Hälften bewegen sich normaler Weise bei der Athmung.

Lungengrenzen.

R. M. L. VI R.	A. L. VII R.
L. P. L. IV R.	A. L. VIII R.

Herz: oben IV. R.; rechts: linker Sternalrand. Herzspitze: undeutlich zu sehen, im 5. Int.-R. innerhalb M.-L. zu fühlen. Percussion: sonor. Auscultation: überall normales, vesiculäres Athmen. Herztöne: Spitze: 2 Töne ohne Geräusche; Basis: ebenso. Hinten: Lungengrenzen: gleich hoch XI. Wirbel-Dorn; Percussionsschall: überall sonor; Auscultation: überall normales, vesiculäres Athmen. Abdomen: aufgetrieben. Percussionsschall tympanitisch, kein Ascites; Leberrand: ein Querfinger über dem Rippenbogen; Milzdämpfung: deutlich, klein, Milz nicht fühlbar. Im übrigen Abdomen nichts Abnormes. Genitalien: Hoden, Nebenhoden, Samenstrang normal.

Nervenstatus: A. Gehirn: Intelligenz: scheint gut. Gemüthszustand: nicht abnorm. Hirnnerven: I. normal, II. normal, III. IV. VI. Augenbewegungen normal, V. normal, VII. normal, VIII. normal, IX. normal, X. Patient hat nie Herzklopfen, XI. normal, XII. normal.

B. Rückenmark: Motilität scheint normal zu sein, Sensibilität ebenfalls.

Reflexe. A. Hautreflex. Fusssohlenreflex: sehr kräftig; Bauchreflex: nicht deutlich; Cremasterreflex: nicht auszulösen.

B. Sehnenreflexe. Fussphänomen: ist nicht zu constatiren; Patellarreflexe: deutlich, beiderseitig gleich; Cornealreflex: normal. Trophische und vasomotorische Störungen sind nicht vorhanden.

Ophthalmoskopie: Beide Papillen sehr deutlich zu sehen, scharfe Contouren. An Arterien und Venen keine wesentlichen Veränderungen: Venen gross, schöne Pulsation, keine Exsudate, keine Zeichen von Stauungspapillen. Patient hat an beiden Augen Hypermetropie v. 1 Dioptrie.

Localstatus: Patient zeigt auf dem linken Scheitelbein eine 3½ Cm. lange Narbe, quer verlaufend zwischen Tuber parietale und Mittellinie, letztere berührend, in einer Entfernung von 5 Cm. von der Tuberositas occipitalis. Unter dieser Narbe, und zwar dem medianen Theil entsprechend, findet sich eine quere, sehr deutliche Furche am Knochen, die man in einer Ausdehnung von circa 2 Cm. bis an die Mittellinie heran verfolgen kann.

Nach der Medianlinie zu ist der Knochen druckempfindlich.

Klinische Besprechung vom 25. November 1886.

Nach der Anamnese verschlimmern sich die Symptome bei unserem Patienten: im letzten Anfall ist er bewusstlos zu Boden gefallen.

Die Anfälle haben den Charakter epileptischer Anfälle; es handelt sich um eine traumatische Epilepsie. Man sieht eine Narbe am Schädel im Bereiche der motorischen Hirnregion 5 Cm. hinter dem Bregma.

Haben wir bei einer freien Pause von 18 Monaten das Recht, einen Zusammenhang zwischen der jetzigen Affection und der Fractur anzunehmen? Ja, die Experimente bei Thieren beweisen dies: bei Verstümmlung eines Theiles des motorischen Theils der Hirnregion kann ein Intervall von Monaten frei bleiben, und dann kommen epileptische Anfälle.

Haben wir einen Anhaltspunkt zur Annahme einer Rindenepilepsie?

Das einzige Symptom einer Localisation ist Ameisenkriechen in den Fingern der rechten Hand. Von Krämpfen irgend welcher Art will Patient gar nichts wissen. Von Seiten der Motilität bietet der Patient keine Veränderungen dar, keine Krämpfe wie bei Rindenepilepsie. Das ist der dunkle Punkt des Falls.

Krampferscheinungen sind die wichtigsten Anhaltspunkte für Localisation. Hier ist der einzige Anhaltspunkt für Localisation die Störung in der rechten Hand; aber Krämpfe, die nach einem bestimmten Typus sich ausbreiten, fehlen.

Therapie: Operative Hülfe ist von der Localisation abhängig. Wir müssen einen bestimmten Punkt haben, wo wir trepaniren können. Ausser den Stichen an der Stelle der früheren Verletzung, welche als Aura den epileptischen Inhalt einleiten, besteht hier Druckempfindlichkeit am Schädel, und es sind Unregelmässigkeiten im Bereich der Narbe am Knochen verhanden.

Wir können es demgemäss zu thun haben mit:

I. Callus- und Exostosenbildung, die einen Druck ausüben könnte.

II. Nach innen gelegener Absplitterung eines Vitreastückes.

Der Stelle der früheren Fractur entspricht die Stelle des Rindencentrum der unteren Extremität. Die Anfälle werden häufiger und stärker, was die Operation entschieden wünschenswerth macht.

Operationsprotokoll vom 26. November 1886.

Vorbereitung und Toilette nach Vorschrift. Instrumente in Carbol. Schwämme in Sublimat. Die Narbe wird durch zwei frontale Schnitte excidirt. Das Periost gespalten und auf die Seite gedrängt. Die Aussenfläche des Knochens zeigt keine grossen Unebenheiten, wohl aber feine Rauhigkeiten. Der Knochen sehr dick und sclerotisch. Man braucht eine grosse Trepankrone. Das Knochenstück wird mit dem Elevatorium herausgehoben. An der Meninx dura tritt eine kleine venöse Blutung ein, die aber spontan steht. Die Dura zeigt sich fleckig. Die Flecken sind gelb, stecknadelknopfgross, überragen die Oberfläche der Dura nicht, sind zahlreich. Mit dem Elevatorium wird rings die Dura von dem Knochen abgehoben, nachdem die Knochenränder mit dem Linsenmesser gut geglättet waren. Man kann an der Innenfläche des Knochens keine Unebenheiten fühlen, nur nach aussen eine Adhärenz der Dura mit dem Knochen, die mit dem Elevatorium nicht gelöst werden kann.

Man entschliesst sich nun, noch eine zweite kleinere Trepanationsöffnung nach aussen von der ersten anzulegen. Auch dort findet man nichts Besonderes. Die Dura blos zeigt auch dort noch die gelben Flecken. — Die Wunde wird drainirt, mit Jodoformsublimatgaze bedeckt.

Eine Stunde nach der Operation befindet sich der Patient wohl, ausgenommen etwas Kopfweh; keine Sensibilitätsstörungen, kein Ameisenkriechen in den Fingern. Am Nachmittag ist der Zustand ebenso gut. Am Abend ebenfalls, ruhig.

27. November. Der Zustand ist derselbe wie gestern; Pat. klagt nur über etwas Schmerzen an der Stelle des Kopfes, wo die Trepanation gemacht worden ist. Der psychische Zustand ist ein sehr guter. Pat. ist wohl, überzeugt, dass seine Krankheit vorüber ist.

29. November. Verbandswechsel, Wegnahme der Nähte, Wunde geheilt. Pat. hat keine abnormen Sensationen mehr gehabt; kein Ameisenkriechen, keine „Lourdaines", keine Krämpfe.

5. December. Pat. sollte der Zeit nach seine vorausgehenden Kopfschmerzen heute haben, er fühlt sich aber ganz gut.

3. December. Pat. klagt etwas, weil er immer liegt, über Nackenweh, eigentliche Kopfschmerzen hat er nicht.

9. December. Pat. sollte seinen Anfall haben; es zeigen sich aber gar keine Symptome davon. Zustand ein ausgezeichneter.

Am 16. December wird Pat. entlassen. Wunde vollständig geheilt. Auf dem Schädel 2 Einsenkungen der Haut, der Trepankrone entsprechend. Diese Stellen pulsiren isochron mit dem Puls.

Man empfiehlt dem Pat., keinen Wein zu trinken; nicht vor 2 Monaten zu arbeiten.

Gehirnnervenstatus wird aufgenommen: keine Abnormität.

Rückenmarkstatus: ebenfalls.

Pat. hat gar keine Kopfschmerzen, keine abnormen Gefühle, keine Spuren seines alten Leidens. Er ist höchst zufrieden über die Behandlung. Man verschreibt ihm Bromkali, eine Behandlung, mit der er während mehrerer Monate fortfahren soll.

4 Tage nachdem er aus dem Spital entlassen, hatte er einen Anfall, und vor 4 Wochen hatte er den zweiten und letzten; also im Ganzen 2 Anfälle und seither gar nichts.

Beim ersten Anfalle hatte er 8 „Lourdaines", beim letzten, vor 4 Wochen, hatte er 23 „Lourdaines". Doch hatte er die Prodromalsymptome nicht in der Hand.

Vor 1 Monat stellte sich Pat. zum letzten Mal, seither hat er regelmässig Bromkali gebraucht; in den letzten 4 Wochen hatte er 2 Anfälle von Lourdaine: den 8. und 9. Februar war der erste Anfall, den 26. und 27. Februar der zweite. Beim ersten Anfall kamen 7 Lourdaines, beim zweiten Anfall 6 Lourdaines. Pat. soll Bromkali weiter brauchen und in 2 Monaten wiederkommen.

7. März 1887. Pat. ist vor 6 Jahren wegen Epilepsie mit sensibler Aura im rechten Arme trepanirt worden.

Die 2 Trepanationsstellen am Schädel sind eingesunken und zeigen guten, aber weichen Verschluss; keine deutliche Pulsation; die Brücke zwischen beiden Trepanationsstellen ist hart.

Pat. kann ungenirt seiner Arbeit obliegen, fühlt sich wohl, hat guten Appetit und ist zufrieden und vergnügt. Seine Frau sagt aus, dass Patient fast regelmässig alle 3 Wochen einen Anfall habe; ganz ausgeblieben seien sie nie, aber über Schmerzen klage er nie; das Kopfweh habe sich seit der Operation ganz bedeutend gebessert, nur ab und zu will er noch geringe Kopfschmerzen verspürt haben.

Pat. fühlt zuweilen den Anfall herankommen und legt sich deshalb zu Bette. Nach den Aussagen der Frau soll Pat. fast regelmässig zu Beginn eines Anfalles über Ameisenkriechen in der rechten Hand klagen, woran aber Pat. selbst sich schon nicht mehr erinnern kann, ebenso nicht der fast gewöhnlichen Kaubewegungen und der Krämpfe; die Anfälle dauern 2 und 3 Minuten; Pat. schreit auf und fällt um, weiss nichts mehr von sich. Den ersten Tag nach den Anfällen fühlt er sich noch nicht völlig normal, die Ernährung ist erschwert, und das Arbeiten macht ihm Mühe.

Im Gesichte hat des Patienten Frau nie verschiedenes Verhalten der einen oder anderen Hälfte constatiren können, mit der einzigen Ausnahme, dass Pat. im Anfall die Augen nach rechts zu drehen pflege, so dass man nur das Weisse sehe.

Der Fall ist durch die Behandlung gebessert, aber nicht geheilt worden aus dem Grunde, den wir oben angeführt haben, dass wir uns mit Blosslegung der Dura begnügten und nicht nach Spaltung derselben den betreffenden Rindentheil excidirten.

Die Localisation der Sensibilität in der Hirnrinde ist ja noch Gegenstand der Discussion, allein Horsley und Bastian betrachten die psychomotorischen Centren als kinästhetische in dem Sinne, dass

in derselben Stelle, wo die Bewegung repräsentirt ist, auch eine Tastempfindung und der Muskelsinn repräsentirt sei.

Da man über die Localisation der Sensibilität in der Hirnrinde noch ungenügend orientirt ist, so erlauben wir uns einen kleinen Beitrag zu derselben zu geben.

Am 2. Mai 1891 trepanirten wir ein Mädchen über der Region des rechten Armcentrum, weil sie unter Fieber rechtsseitige Krämpfe bekommen hatte, welche vom Arm auf Bein und Facialis übersprangen, und weil sehr heftiges Kopfweh und anhaltendes Erbrechen vorhanden war und früher Naseneiterung bestanden hatte.

Wir fanden nach Duraspaltung nichts, doch liess sich an dieser Stelle das Gehirn leicht tief eindrücken. Es wurde mit Sublimat abgewaschen.

Nun zeigte sich, dass nach vorübergehender Steigerung der Krämpfe in obiger Reihenfolge dieselben aufhörten im Arm, in Knie und Genick abnahmen, und dass dazu eine Insensibilität der ganzen Hand aufgetreten war, sich auf die ulnare Seite des Vorderarms etwas emporziehend. Offenbar muss also an der Stelle des motorischen Armcentrum die Sensibilität repräsentirt sein und zwar in analoger Gruppirung der Ganglienzellen, wie für die Motilität im Rückenmark erwiesen ist, wo im ersten Dorsalsegment die Kerne für die sämmtlichen Handmuskeln liegen, also auch in der Hirnrinde für die functionell zusammengehörigen Theile neben einander.

Die Sensibilität war theils durch mechanischen Druck, theils durch die Einwirkung des Sublimates verloren gegangen, wie Horsley angiebt, dass durch Berührung mit Antiseptica auch die elektrische Erregbarkeit der Hirnrinde momentan verloren geht.

In Fällen, wo eine anatomische Veränderung nach Trauma ein bestimmtes Centrum der motorischen Rindenregion trifft, dürfte man deshalb Berechtigung haben, die Exstirpation desselben vorzunehmen, selbst wenn blos sensible Störungen im Bereich der entsprechenden peripheren Körpertheile ausgelöst werden. Der geschilderte Fall Wyss weist mit Bestimmtheit auf ein Zusammengehen der motorischen und sensiblen Localisation hin. Die Fälle, wo man durch blosse Incision, Excision von Narben, einfache Trepanation Epilepsien geheilt hat, sind bekannt. Allein als Regel kann man betrachten, dass derartige unvollständige chirurgische Eingriffe zu Recidiven führen, und dass Sicherheit der Heilung blos durch Exstirpation der zuerst in Reizung gerathenden Hirnpartie erzielt werden kann. Selbst wo scheinbar recht palpable Veränderungen beseitigt werden bei einer

anderweitigen Operationsmethode, hat man keine Aussicht auf dauernde Heilung, mit einer Ausnahme, auf welche wir unten zurückkommen. Sonst aber ist das Verhältniss in gewisser Beziehung analog wie bei Neuralgien. Es ist bekannt, dass durch Neuro- und Neurektomie Neuralgien des Trigeminus geheilt worden sind, deren centraler Ursprung sich bei späterer Autopsie auf das Unzweideutigste ergab. Die Heilung beruhte darauf, dass die Gelegenheit zur Auslösung des neuralgischen Anfalles durch Beseitigung der Zuleitung aufgehoben war. Denn die neuralgischen Anfälle schliessen sich ja in der Regel an Einwirkungen von aussen: Berührung, Essen u. s. w. an. Dass man bei Epilepsie selbst in denjenigen Fällen, wo ganz evidente extracerebrale Veränderungen vorliegen und durch die Operation beseitigt werden, keinen bleibenden Erfolg erzielt, wenn man nicht die Ausgangsstelle des Reizes in der Hirnrinde selber zerstört, dafür wollen wir noch Beispiele beibringen.

Stauffer, Johann, 16 Jahre alt, von und zu Graffenried, Knecht. Diagnose: Fissura cranii; Depressio cranii; Commotio cerebri. Später Epilepsia traumatica.

Patient fiel am 7. Mai 1873 vom höchsten Stockwerk der Scheune (Heubühne) herunter in die Tenne (circa 20—25 Fuss) auf einen Wagen (auf 2 Bretter) und blieb bewusstlos. In der nächsten Nacht Delirien und Bluterbrechen; während 2 Malen eine vereinzelte Zuckung der Extremitäten. Vorzugsweise Bewegungen mit dem linken Arm gegen das linke stark contusionirte Auge; rechter Arm scheint paretisch gewesen zu sein. In der ersten Nacht wurde von dem herbeigerufenen Arzte das Hämatom, das sich am Kopf gebildet, auf der Höhe des linken Perietalbeines eingeschnitten, ziemlich viel Blut entleert und sofort danach Erleichterung, resp. Linderung der Symptome bemerkt. Patient soll vorher unfähig gewesen sein, zu schlucken, und auch die Thätigkeit seiner Athmungsmuskeln soll gehindert gewesen sein. Dies soll sich nach der Incision bedeutend vermindert haben. Durch die Sondirung nach der Incision soll eine sehr deutliche klaffende Fissura cranii constatirt worden sein. Seit der 2. Nacht keine Zuckungen mehr, Delirien nahmen langsam ab. Seit der Nacht vom 10.—11. Mai ist Patient ruhig. Am 11. Mai wurde die Incisionswunde wieder eröffnet, die etwas verklebt war, und wieder Blut entleert, aber nur in geringer Quantität. Patient trank immer, wenn man ihm das Gefäss zum Munde führte; vom 3. Tage an wurde ihm auch festere Nahrung zugeführt, die er gut gekaut haben soll. Auf Anrufen mit seinem Namen reagirte Patient nie. Seit dem Fall kein Stuhlgang mehr, vorher ganz regelmässig. Urin geht unwillkürlich ab. Patient war sonst ganz gesund. Am 10. Mai wurden 2 Löffel Ricinusöl gereicht, ohne Erfolg.

Status praesens vom 13. Mai 1873. Patient liegt bewusstlos da, zeigt keine Verziehung des Gesichtes, eine Blutunterlaufung des linken oberen Lides, schwächer des unteren, ohne subconjunctivale Ekchymosen.

Die Pupille beiderseits stark erweitert, reagirt nicht. Rechtes Auge steht nach aussen und oben, das obere Lid fällt beim Heben sofort wieder herunter, indess macht der Levator zeitweise eine ganz geringe Bewegung. Parese sämmtlicher Oculomotoriusäste rechts. Der ophthalmoskopische Befund der beiden Augenhintergründe ergiebt in beiden Augen eine sehr deutliche und ausgebildete Stauungspapille. Die linke Stirn und Schläfenhälfte zeigt bis gegen das Occiput Schwellung mit grünlicher Verfärbung. Auf der Höhe des linken Stirnbeins eine sagittale Incision, von welcher nach aussen man mit der Sonde und durch die Haut eine sagittal verlaufende Fractur mit Impression des medianen Stückes (circa 1/3 Cm.) fühlt. Auf dem hinteren Theil des Scheitelbeins eine fluctuirende Stelle mit hartem Rand und fühlbarer Knochenunterlage (subperiostales Hämatom). Von hier aus lässt sich nach vorn flüssiges schwarzrothes Blut zur Wunde ausdrücken. — Die rechte Schulter ist in die Höhe gezogen, Cucullaris und die vorderen Schultermuskeln contracturirt, ebenso der Biceps. Der Arm kann nur mit Mühe gestreckt werden, macht zeitweise geringe active Bewegungen. Nadelstiche lösen schwache Reflexbewegungen nur auf der linken Seite aus; ebenso reagirt das rechte Bein auf Nadelstiche nur mit einer geringen Zuckung, zeigt eine geringe Contractur der Oberschenkelmuskeln. Die linke Körperseite zeigt normale Sensibilität und Motilität. Abdomen eingesunken, Respiration 16, regelmässig, tief, mit Hebung unter den Claviculae. Puls 60, regelmässig, schnellend, dikrot. Bauchmuskeln ziemlich stark contracturirt, Bauch stark eingezogen.

Patient lässt den Urin unter sich gehen, reagirt nicht auf Anrufen, macht öftere Bewegungen mit dem linken Arm.

13. Mai. Befinden unverändert. Patient fortwährend in tiefem Sopor.

15. Mai. Bis jetzt wurden keinerlei Zuckungen in den Extremitäten bemerkt. Keine Verziehung des Gesichtes. Urin unwillkürlich entleert. Kein Stuhlgang. Pat. reagirt auf Anrufen noch gar nicht. Führt man Nahrung (flüssig) zum Munde, so nimmt er dieselbe und schluckt ganz gut. Neigung, mit der linken Hand fortwährend gegen das linke Auge zu gehen. Dieselbe muss angebunden werden. Patient bewegt den Rumpf hie und da langsam. Periostales Hämatom noch unverändert. Noch keinerlei Reizungserscheinungen von Seiten des Gehirns. Befund an den Augen kaum verändert. Puls sehr deulich dikrot, voll.

16. Mai. Beide Augenlider des linken Auges erheblich abgeschwollen. Pupille links deutlich verengert und schwach reagirend. Contractur im rechten Arm leichter auszugleichen. Puls rascher, regelmässiger, weniger schnellend. Pat. reagirt noch nicht auf Anrufen. Oeffnet das rechte Auge mehr als bisher. Im Uebrigen noch kein weiteres Lebenszeichen. Auf der rechten Cornea ein kleines Geschwür entstanden. Atropin und Occlusion des Auges.

19. und 20. Mai. 6 Stuhlgänge erfolgt auf eine stärkere Dosis Ricinusöl.

Leichte Excoriationen in der linken Sacralgegend, da Patient fortwährend den Urin unter sich gehen liess.

22. Mai. Bewusstsein besser, linkes Auge wieder beweglich, Contractur des rechten Beins ist nicht mehr vorhanden. Am rechten Arm ist die Contractur viel geringer.

24. Mai. Pat. bewegt das rechte Bein noch nicht spontan, streckt dagegen den rechten Arm auf Verlangen, aber nicht vollständig. Oeffnet beide Augen nicht vollständig, rechte Pupille reagirt noch nicht, ebenso wird keine Bewegung mit dem rechten Auge ausgeführt. Auch links sind die Bewegungen des Oculomotorius sehr gering, Gesicht wird bei Mienenspiel noch etwas nach links verzogen, Sensorium frei, Wunde auf dem Kopf geheilt. Patient lässt seinen Urin willkürlich.

26. Mai. Seit dem 21. hat die Wiederherstellung des Bewusstseins langsame, aber erfreuliche Fortschritte gemacht. Seit jenem Tage benutzte Patient die Urinflasche, die ihm gereicht wurde, musste aber immer (und öfters) ans Uriniren erinnert werden. Die Besserung des allgemeinen Zustandes ist langsam vorgerückt, was der folgende Status praesens zeigt.

Status praesens. Patient giebt ziemlich gut Antwort auf Fragen, indessen etwas langsam und träge. Beide Arme können gut bis zur Verticalen gehoben werden, ebenso ist die Bewegung des linken Beins ganz frei, nicht aber diejenige des rechten, das noch ziemlich bedeutend paretisch ist, Sensibilität daselbst jedoch, wie an den anderen Extremitäten, normal. Bauch etwas eingezogen (Gedärme scheinen zusammengezogen), trotzdem seit dem 19. und 20. kein Stuhlgang mehr erfolgt ist. Bauchmusculatur nicht mehr contracturirt, weich. Patient öffnet die Augen bis zur Hälfte, schliesst sie gut. Rechte Pupille reagirt gar nicht, linke ein wenig, beide, besonders die rechte, noch stark erweitert. Das Geschwür auf der rechten Cornea ist seit einigen Tagen geheilt. Rechtes Auge ist ganz bewegungslos. Das linke hingegen hat sich etwas erholt.

Der Abducens wirkt ziemlich gut, der Oculomotorius noch wenig, nach innen eine geringe Bewegung, nach oben und unten weniger gut, indessen doch auch bemerkbar. Beim Lachen wird der Mund deutlich nach links verzogen. Die Umgebung des linken Auges ist etwas grüngelb gefärbt.

Die Incisionswunde auf dem Kopf vollständig geheilt, die Kopfweichtheile vollständig abgeschwollen, periostales Hämatom verschwunden, so dass man jetzt den Verlauf der Fissur am Schädel, sowie die Depression sehr deutlich verfolgen kann. Die Fissur, resp. Fractur, welche ohne Zweifel im oberen Augenhöhlendach beginnt und über die Mitte des linken oberen Augenbogens verläuft, ist circa 2 Cm. über den Arcus superciliar. mit dem Fingernagel zu fühlen, wird, nach der Höhe des linken Stirnbeins zu aufsteigend und sich in dessen Mitte haltend, allmählich etwas breiter, erreicht an der Stelle der Incision die grösste Breite (circa 2—3 Mm.) und erstreckt sich, wieder allmählich undeutlich werdend, in gerader Linie nach hinten bis zur Höhe des linken Scheitelbeins, wo sie für den Tastsinn verschwindet. Sie ist vorn auf der Stirn empfindlich. In der Gegend der Angrenzung des Stirnbeins an das Scheitelbein scheint der mediane Theil des Stirnbeins in der Fissur etwas eingedrückt gegen den äusseren Theil. Hinter dieser Stelle, d. h. auf der der Sutura fronto-parietalis benachbarten Stelle des Scheitelbeins fühlt man deutlich eine starke Depression auf der äusseren Seite der Fissur-, resp. Frakturspalte, von etwa Francstückgrösse. Der ophthalmoskopische Befund

ergiebt: Stauungspapille existirt noch exquisit, die übrigen Gefässe, resp. Venen jedoch weniger gefüllt.

31. Mai. Patient antwortet gut und ziemlich rasch. Das rechte Bein hat sich auch fast ganz erholt. Rechtes Auge noch bewegungslos, rechte Pupille reagirt nicht. Mundwinkel immer nach links verzogen.

13. Juni. Patient kann ein wenig aufstehen. Allgemeinbefinden gut. Alle Symptome verschwunden bis auf die rechtsseitige Oculomotoriuslähmung und die Parese des rechten Facialis.

19. Juni. Patient wird am 19. Juni wegen der Oculomotoriuslähmung in die Augenabtheilung verlegt. Er kann recht ordentlich gehen, doch hat er immer noch eine leichte Schwäche im rechten Bein.

Ende April 1881 stellt sich Stauffer im Spital. Er giebt an, einige Zeit nach seinem Austritt aus dem Spital, Juni 1873, einen epileptischen Anfall bekommen zu haben. Der Anfall dauerte circa $^1/_2$ Stunde.

3 Wochen nachher Wiederholung desselben Anfalles. Bei jedem Anfall bekam er Convulsionen nur im rechten Arme und im rechten Beine.

Patient bekam noch mehrere Anfälle, alle durch weniger lange Zwischenpausen von einander unterbrochen. Er kam endlich ins hiesige Spital, wo er in die medicinische Abtheilung von Herrn Prof. Lichtheim aufgenommen wurde.

Status. Gut genährtes Individuum mit kräftiger Musculatur. Beim Laufen zeigt Patient eine leichte Steifigkeit des rechten Beines. Er giebt an, er sei schwächer auf dem rechten Beine als auf dem linken.

Hautsensibilität links viel besser als rechts. Objectiv kann man keinen Unterschied wahrnehmen. Beim Aufheben der Arme bleibt der rechte etwas zurück.

Innere Organe normal. Urin normal. Kein Eiweiss. Kein Zucker. Sinnesorgane intact.

Bemerkungen im Spital. Patient bekam verschiedene Anfälle im Spital. Vor jedem Anfall Unwohlsein, Kopfschmerzen. Dann treten Zuckungen im rechten Arme auf; keine Gesichtsconvulsionen. Keine Veränderung der Pupillen. Die Zuckungen gehen bald vom rechten Arme in das rechte Bein über. Keine Schmerzen bei diesen Zuckungen. Hie und da Facialiskrämpfe.

Am 28. April 1881 beobachtet man zufällig einen Anfall:

Patient hat Zuckungen und Convulsionen im rechten Arme und im rechten Beine während circa 5 Minuten. Kein Bewusstseinsverlust.

Um $4^1/_2$ Uhr Abends kommt wieder ein Anfall: Steifigkeit im rechten Arme. Hand flectirt. Allgemeines Zittern am ganzen Körper.

Der Anfall beginnt mit grobem Zittern der rechten Seite (Arm und Bein). Arm und Bein in halb flectirter Stellung, steif. Rechte Pupille enger als die linke. Beide auf Licht gut reagirend. Hie und da unregelmässige Bewegungen im rechten Auge.

Bald darauf beginnt das linke Bein zu zittern. Der linke Arm bleibt unbeweglich und zittert nicht. Keine Schiefheit im Bereiche des Gesichts.

Im Beginn des Anfalls klagte Patient über Schwindelgefühl. Nach 11 Minuten Dauer ist das Zittern im linken Bein stärker ausgesprochen. Das Bewusstsein hat Patient während der ganzen Dauer des Anfalls nicht verloren. Dauer des Anfalls 20 Minuten.

13. Juni. Bei der Untersuchung mit dem Tastcirkel zeigt sich auf der ganzen rechten Seite eine Verminderung der Empfindung. Bei der weiteren Beobachtung hat man einen gewissen Defect in der Motilität des rechten Armes und des rechten Beines bemerkt.

Nie wurden trophische Störungen beobachtet.

Am 26. December wird der Patient wegen heftiger epileptischer Anfälle von der medicinischen Klinik auf die chirurgische verlegt. Zunächst ist keine Anamnese erhältlich.

26.—27. November. In der Nacht 3 Anfälle, im ersten, stärkeren, schreit Patient fortwährend, ist ganz von Sinnen.

28. November. Rechte Pupille weiter als die linke. Kraft rechts ganz wie links.

7. December. Patient hat wiederum einen kurzen Anfall; er fällt zu Boden, wirft sich hin und her und wird nur mit Mühe aufs Bett gebracht.

17. December, Abends 10 Uhr, ein kurzer Anfall.

Status 20. December 1881. Patient zeigt auf dem Kopfe links von der Mittellinie, 3 Cm. über der Augenbraue beginnend und daselbst 5 Cm. von der Mittellinie eine sagittal verlaufende schmale Impression am Stirnbein.

Dieselbe geht nach rückwärts über die Sutura coronaria hinaus ins Scheitelbein hinüber.

Im Scheitelbein hat sie noch eine Länge von ca. 2 Cm. An der Stelle der Coronarnaht ist Druck entschieden am empfindlichsten. Die betreffende Stelle, wo die Fissur die Coronarnaht kreuzt, ist 4 Cm. von der Mittellinie entfernt.

Nach aussen von dieser Fissurstelle im Parietalbein ist eine weitere Fissur nicht mehr wahrzunehmen.

22. December. In Erfüllung der in der Klinik gestern gestellten Indication wird heute in Narkose die Trepanation vorgenommen.

Patient hat 2 Tage hintereinander ein Vollbad bekommen, wurde gestern rasirt. Carboltoilette 5 Proc.

Auf die Narbe (s. oben) wird ein 8 Cm. langer Längs- und 5 Cm. langer Querschnitt gemacht. Die Haut, Galea und Periost (mit Raspatorium und Resectionsmesser) werden zurückpräparirt, bis man Platz genug bekommt zum Einsetzen der grössten Trepankrone. Die Blutung an dem Hautlappen wird durch Unterbindungen gestillt.

Die vier Lappen werden auseinandergehalten, während die Trepankrone im medianen vorderen Theile des Scheitelbeines links aufgesetzt wird, etwas weiter von der Mittellinie als von der Coronarnaht (siehe unten genaue Bestimmung).

Nachdem der Schädel vorn und hinten durchgesägt ist, kann man mit dem Elevat. die Knochenscheibe heraushebeln.

An deren unterer Fläche zeigt sich eine sagittale seichte Furche; nach innen von derselben ist der Knochen rauh, feinhöckerig, mit Bindegewebswucherung bedeckt. Die Aussenseite ist glatt, ohne besondere Veränderung. Die Dura ist verdickt, blutet stark am hinteren Pol der Circumferenz und zeigt im vorderen mittleren Quadrant der Oeffnung am

Schädel einen unregelmässigen, nach vorn länglichen zackigen Defect, welcher einen Einblick in die Schädelhöhle erlaubt. An genannter Stelle sieht man in der Tiefe auf der Arachnoidea aufsitzend ein unregelmässiges, nach oben und unten feinhöckeriges Knochenstück, dessen Form dem Defect der Dura und der Ausdehnung der Rauhigkeit der austrepanirten Knochenscheibe entspricht, und zwar sehr genau. Das Knochenfragment wird ohne Mühe gefasst und entfernt. Es sass auf der verdickten Arachnoidea (resp. neugebildete Bindegewebsmembran??) verwachsen, aber so locker, dass man es ohne Mühe entfernte.

In der Tiefe sieht man das Gehirn. Man bekommt den Eindruck, als ob unter der dunkelroth gefärbten Schicht vom Bindegewebe sich die Bewegungen der Gyri erkennen liessen, d. h. man sieht einen rundlichen wulstigen Körper, der sich unter einer Membran bewegt.

Der scharfe, zackige, mediale Rand der Trepanöffnung wird mit der Kneifzange und dem Linsenmesser glatter gemacht, ein Wachspfropfen am hinteren Pol im Knochen; einige Unterbindungen in den Haut-, resp. Galeaarterien: Einlegen eines Krüllgazebäuschchens in die Tiefe der Wunde zur Stillung der ziemlich starken Blutung aus Dura und Knochendiploë, grosser Krüllappen darauf und Verband. Alles mit 5 proc. Carbol, selbst das reichliche Irrigiren. Reine Naht.

Abends Abänderung des Verbandes: es hat ziemlich viel geblutet, zwei kleine spritzende Arterien der Galea werden unterbunden, Einlegen eines kleinen Tampons aus Krüll 5 Proc., im hinteren Quadrant der Trepanöffnung: Freilassen des Restes. Verband; Patient bekommt einen 7 Minuten lang dauernden Anfall.

Der Wärter berichtet: Patient, als man ihm Kaffee geben will, antwortet nicht, starrt mit den Augen vor sich hin und fängt an mit beiden Armen zu zittern. Beine werden nur wenig bewegt. Kein Schrei! Dann Starre der ganzen Musculatur. Nach etwa 7 Minuten: Pupille weit, reagirt, Athmung 36, Puls kräftig, 75, Schaum vor dem Munde. Der Anfall ist bald vorüber und Patient vollkommen bei sich.

Da es sich bei der Art und Weise des Verbandes nicht um einen directen Druck handeln kann, so wird der Verband liegen gelassen.

23. December. Patient hat im Laufe der Nacht zwei Anfälle gehabt, einen um $^1/_2$10 und einen um 12 Uhr. Beide waren von etwas längerer Dauer, als der gestrige, ungefähr 10—15 Minuten.

Beim Verbandwechsel findet man ziemlich viel Secret, vielleicht cerebrospinale Flüssigkeit. Es wird jetzt kein Krülltampon eingelegt.

24. December. Wunde ohne Reaction. Heute hat Patient keinen Anfall; Verband ohne Einlegen des Lappens in die Tiefe.

25. December. Wunde ohne Reaction.

26. December. Wunde schliesst sich rasch.

29. December. Wunde bald zu. Man sieht nur noch ein kleines Segment der Trepanöffnung.

1. Januar 1882. Längswunde fast vollständig zugeheilt. Die quere Wunde klafft immer noch.

3. Januar. Patient hat einen epileptischen Anfall heute Nacht gehabt ($^1/_4$ Stunde). Verbandwechsel. Die Querwunde granulirt. Keine

Secretion (Pulsation der Kopfhaut 1 Cm. vor der Querwunde im Verlauf der Längswunde).

6. Januar. Pulsation kaum noch zu sehen.

10. Januar. Längswunde ganz zu. Querwunde granulirt noch. Keine Pulsation wahrzunehmen.

16. Januar. Querwunde = ein schmaler Streifen von Granulationen.

21. Januar. Verband mit Salbe: AgNitr. zum Betupfen.

22. Januar. Patient hat diese Nacht $^3/_4$6 Uhr einen kurzen Anfall gehabt. Er selbst weiss nichts davon. Der Wärter kam, als er das Schütteln des Bettes bemerkte, und sah den Patienten zitternde, nicht sehr rasche und nicht ausgedehnte Bewegungen (rhythmische) des rechten Armes und Beines und dann der vier Extremitäten ausführen. Dabei bestand keine Athemnoth, keine weitere Unruhe, und nach einigen Minuten war Alles vorbei.

24. Januar. Patient steht auf.

28. Januar. Patient hatte gegen 9 Uhr Abends einen leichten Anfall, ohne nachher etwas davon zu wissen.

Er soll sich in die Zunge gebissen haben. Kein Schrei, kein Schaum vor dem Munde. Nur leichte zuckende Bewegungen in den Armen und Verziehen des Gesichtes.

30. Januar. Vollständige Vernarbung der Kopfwunde schon seit ein paar Tagen eingetreten. Deutliche Pulsation zu sehen.

1. Februar. Patient hat Abends 9 Uhr einen ziemlich langen Anfall. Er schnarcht stark, und die Bewegungen sind fast ausschliesslich auf die Arme beschränkt. Es sieht aus, als wolle Patient auf der Wand einen Gegenstand fassen, was ihm nicht gelingt und ihn ungeduldig macht. Er zupft auch an der Bettdecke, aber nicht in rhythmischem Tempo und ziemlich langsam. Pupillen weit, starr.

Kein Schaum, kein Schrei, keine eigentlichen clonischen Krämpfe. Die Beine bleiben ziemlich ruhig.

Nachher ist Patient müde, weiss aber nichts davon.

2. Februar. Patient wird versuchsweise für eine Zeit lang entlassen. Sollten sich die Anfälle wiederholen, so wird man wiederum medicinische Behandlung einleiten müssen.

24. Mai 1880. Wiederaufnahme des Patienten.

Anamnese: 24. Mai 1888. Patient war gestern $^1/_2$7 Uhr Abends beschäftigt, Aeste von einer Tanne abzusägen, etwa 7 Fuss hoch, als dieselbe schon unten zum grössten Theile umgesägt war und etwas schräg stand. Ein Mitarbeiter hatte ihm einen Franc versprochen, wenn er diese Arbeit machen würde. Unter seinem Gewicht brach die Tanne ab, kam aber nicht ganz bis auf den Boden. Patient wollte abspringen, fiel auf den Rücken, vielleicht auf eine Baumwurzel, er weiss es nicht mehr genau. Er spürte sofort einen heftigen Schmerz im unteren Theile des Rückens, konnte nicht mehr aufstehen, blieb jedoch bei Bewusstsein.

Er wurde nach Hause in einem zweirädrigen Karren gebracht und bald von einem Arzte untersucht, der eine Wirbelfractur diagnosticirte und Patienten heute in die Klinik schickte. Etwa eine Stunde nach dem Unfall bekam er Bauchschmerzen im linken Hypochondrium. Diese Schmerzen sind anhaltend geblieben und scheinen von der Wirbelsäule ausge-

gangen zu sein. In der rechten Bauchseite sind auch ähnliche Schmerzen vorhanden, aber viel schwächer als links.

An den Beinen wurden keine Sensibilitäts- oder Motilitätsstörungen bemerkt. Die Blasenfunction scheint ebenfalls nicht gelitten zu haben.

Im Jahre 1877 wurde Patient (in der alten Insel, von Herrn Prof. Kocher) trepanirt wegen epileptischer Anfälle, die nach einer Schädelfractur entstanden waren.

Sonst war er immer gesund; er hat jedoch hie und da einen epileptischen Anfall, etwa jeden Monat einmal; das Bromkali hatte seit einigen Monaten die Zahl der Anfälle bedeutend herabgesetzt.

Status praesens: 25. Mai 1888. Gesund aussehender, kräftiger Patient, auf dem Rücken liegend.

Puls: gut, 72. Temperatur 38,6. Athmung nicht angestrengt, nicht beschleunigt.

Kopf: Auf der Höhe des linken Scheitelbeins ein runder, 2 francstückgrosser Knochendefect, welcher von einer Trepanation herrührt. Die Pulsationen des Gehirns sind an dieser Stelle sichtbar. Ausserdem fühlt man eine starke lange Depression im Schädel; sie fängt 2—3 Cm. über der linken Orbita an und setzt sich bis hinter das Tuber parietale fort. Pupillen gleich, mässig erweitert. Sämmtliche Muskeln des Gesichts functioniren normal; keine Sensibilitätsstörungen; Sinnesorgane nicht gestört. Patient antwortet sehr prompt und genau auf alle Fragen. Keine Sprachstörungen. Zunge etwas belegt, wird gerade gestreckt.

Thorax gut gebaut. An Lungen und Herz nichts Bemerkenswerthes.

Abdomen: leicht eingesunken; Abdominalmuskeln stark gespannt. Palpation auf der linken Seite etwas empfindlich. Es lässt sich objectiv nichts Abnormes constatiren.

Rücken: keine augenfällige Veränderung. Bei genauer Beobachtung scheint einer der letzten Brustwirbel (11.)[1] etwas zu prominiren. Bei der Betastung wird er äusserst empfindlich gefunden. Die übrigen Wirbel bieten nichts Abnormes dar.

Function der Blase ungestört. Kein Stuhlgang seit 3 Tagen.

Die Bewegungen der Extremitäten und namentlich der Beine sind vollkommen frei. Keine Sensibilitätsstörungen in denselben.

Abendtemperatur: 38,6°.

26. Mai. Patient klagt noch über starke Schmerzen im Rücken und im Bauche; die Bauchmuskeln sind stark gespannt. Druckempfindlichkeit am Rande des Musc. rectus abd. sin. in der Höhe des Nabels. Morphiumpulver 0,01. Temperatur 37,3—37,9°.

27. Mai. Patient hat spontanen Stuhlgang; keine Blasenstörungen. Die Schmerzen haben etwas nachgelassen. Temperatur 37,4—38,2°.

1. Juni. Patient fühlt sich ganz wohl, hat keine Schmerzen mehr, auch nicht, wenn er sich im Bette bewegt.

Er kann lesen; von Seiten des Gehirns bietet er nicht die geringsten Erscheinungen dar.

3. Juni. Patient hat letzte Nacht um 10 Uhr einen epileptischen

1) Bei der Section fand man den 2. Lendenwirbel zusammengepresst.

Anfall gehabt, wobei er von seinem Bette herunterfiel, ohne sich zu verletzen. Er will dabei nicht bewusstlos gewesen sein. Temperatur normal.

11. Juni. Seit jener Nacht hatte Patient keinen Anfall mehr; letzte Nacht um 10 Uhr hatte er rasch nach einander 6 Anfälle, die 66, 25, 16, 18, 25 und 36 Secunden dauerten. Sie gingen von der rechten Körperseite aus. Da die Assistenten nicht gerufen wurden, konnten keine weiteren Beobachtungen gemacht werden.

Heute 2 Uhr Nachmittags neue Serie von Anfällen.

1. Anfall: wurde von uns nicht beobachtet; bis zum 2. Anfall Pause von 6—7 Minuten. Die Assistenten werden gerufen.

2. Anfall: Man findet Patienten ganz bei sich, die Pupillen gleich gross; Patient kann sprechen und weiss Alles, was vorausgegangen war. Plötzlich sagt Patient, es komme ein neuer Anfall. Der rechte Arm flectirt sich im Ellbogen bis zum rechten Winkel, die Hand flectirt sich stark in Pronation, die Finger gestreckt und zusammengepresst, die Fingerspitzen gegen das Gesicht gerichtet. In diesem Augenblicke ist die rechte Pupille deutlich weiter als die linke. Die Contractur der rechten Hand wird immer stärker, sie wird der Sitz clonischer Contractionen, bei welchen sich die Finger allmählich flectiren, zuerst der kleine Finger.

Das rechte Bein contracturirt sich in Streckung, der rechte Fuss wird nach innen gedreht, die Zehen von einander gespreizt. Bald fängt das rechte Bein an zu zittern.

Bis jetzt hat der Anfall ca. 1 Minute gedauert, und der Kopf ist frei geblieben. Auf der linken Seite willkürliche Bewegungen; Patient greift mit der linken Hand die Bettstange an. Patient kann nicht sprechen. Das Gesicht ist schmerzlich verzogen. Die Pupillen reagiren nicht. Cornealreflex noch vorhanden. Die Augenlider fangen an zu zittern, schliessen sich fest, der Kopf dreht sich nach rechts, der Mund wird nach rechts verzogen.

Beim Auseinanderziehen der Lider findet man die Augen nach rechts gedreht, beide Pupillen sind sehr weit.

Auf der linken Seite zeigen sich Zuckungen erst im Laufe der 3. Minute, tonische Krämpfe sind nicht dabei vorhanden. Die linken Extremitäten lösen sich, der Kopf nimmt wieder seine normale Stellung an, die Pupillen werden enger, die rechte bleibt jedoch weiter als die linke. Die Contracturen des rechten Armes lösen sich, die Finger und der Arm strecken sich. Mund nicht schaumig.

Zuletzt kommt das rechte Bein in Ruhe.

Während des ganzen Anfalls war die Athmung saccadirt, aber nie aufgehoben; keine Cyanose. Am Ende des Anfalls findet eine sehr tiefe Inspiration statt.

Der ganze Anfall hat 4 Minuten gedauert. Erst $1\frac{1}{2}$ Minute nachher fängt Patient an zu sprechen und behauptet, er hätte Alles gehört und konnte nur der Schmerzen wegen nicht antworten. Das Angstgefühl war während des Anfalls besonders quälend.

3. Anfall: Dauer $1\frac{1}{4}$ Minute; fängt wie vorher auf der rechten Seite an; Kopf und linke Seite bleiben frei. Rechte Pupille weiter als die linke.

4. Anfall: 25 Secunden. Wie der vorige. Schliesst sich dem vorigen fast unmittelbar an; die rechte Pupille blieb weiter als die linke.

5. Anfall: Dauer 2 Minuten 35 Secunden; tritt nach einer freien Pause von ca. 5 Minuten ein. Nach einer Minute Zittern im linken Bein und leichte Contractur; linker Arm und Kopf frei; beide Pupillen gleich, ziemlich eng.

6. Anfall: 35 Secunden; schliesst sich dem vorigen unmittelbar an. Pupillen gleich, eng. Nach dem Anfall, indem Patient schon spricht, bleibt die Contractur im Fusse noch einige Minuten vorhanden; die Finger und der Arm können ebenfalls nicht activ gestreckt werden.

7. Anfall: nach einigen Minuten; wie die vorigen; rechte Pupille etwas weiter als die linke. Kopf fast ganz frei. Angstgefühl. Die rechte Pupille bleibt nachher noch etwas weit.

8. Anfall: dauert 57 Secunden.

9. Anfall: sehr stark, dauert 2 Minuten. Die rechte Pupille ist grösser als die linke; das wird noch deutlicher nach dem Anfall.

10. Anfall: Dauer eine Minute. Der Kopf ist etwas nach links gedreht.

11. Anfall: 1 Minute 50 Secunden. Ist sehr schmerzhaft.

12. Anfall: 40 Secunden. 13. Anfall: 2 Minuten. 14. Anfall: 1 Minute. Die zwei letzten werden nicht mehr genau beobachtet.

Nach 3¼ Uhr tritt kein Anfall mehr ein.

12. Juni. Die Nacht war gut und ungestört. Um 1 Uhr Nachmittags neue Reihe von 7 nicht von den Assistenten beobachteten Anfällen, die 80, 75, 60, 60, 45, 30 und 35 Secunden dauern.

13. Juni. Um 4 Uhr Morgens hatte Patient 4 Anfälle von 80, 78, 60, 30 Secunden. Um 10 Uhr neue Serie von 15 Anfällen, die im Ganzen eine Stunde dauert. Die einzelnen Anfälle weichen nicht von den oben genau beschriebenen ab. Sie dauern 30, 60, 80, 78, 60, 68, 115, 55, 60, 70, 68, 72, 78, 59, 63 Secunden. Nachher ist Patient sehr matt, schläft aber nicht. Temperatur 37,2.

14. Juni. Letzte Nacht um 11½ Uhr hat Patient wieder 6 Anfälle, die 60, 55, 70, 45, 88, 158 Secunden dauern. Die Assistenten werden nicht gerufen, so dass die Anfälle nicht genauer beobachtet werden konnten. Sie scheinen jedoch den früheren gleich gewesen zu seiu.

Im Laufe des Tages einige unbedeutende Anfälle Morgens früh und Nachmittags, die nur vom Wärter beobachtet wurden. Temp. 36,7—37,6°.

15. Juni. Morgens um 4 Uhr 2 Anfälle, die nur vom Wärter gesehen wurden.

Patient fühlte sich wieder ganz wohl bis Morgens 10 Uhr, wo er wieder Anfälle bekam. Bis zum Tode folgten sich die Anfälle so rasch nach einander, dass die Ernährung und die Verabreichung von Bromkali nicht möglich war. Patient war bald sehr erschöpft und konnte nicht mehr gut sprechen. Schon bei den ersten Anfällen hat er sich in die Zunge gebissen.

Um 3 Uhr Nachmittags. Temperatur 38,4. Puls 110, noch ganz gut, etwas gespannt, regelmässig. Beide Pupillen ziemlich weit, die rechte etwas weiter als die linke.

Patient giebt noch auf Anrufen Zeichen von Reaction.

Athmung beschleunigt, etwas stertorös. Eine Morphiumeinspritzung 0,01 hat keine merkbare Wirkung.

5 Uhr. Status gleich geblieben; Temperatur 38,9°. Puls 124, noch gut. Beide Pupillen weit.

6 Uhr. Seit einer halben Stunde hat sich der Zustand wesentlich geändert. Athmung stark stertorös; Pupillen maximal erweitert. Athmung sehr beschleunigt (48 in der Minute). Puls 144, unregelmässig, aber von guter Beschaffenheit. Blutiger Schaum vor dem Munde. Patient völlig reactionslos.

Von 6 Uhr bis 6 Uhr 20 Minuten wurde versucht, Herrn Prof. zu rufen. Um 6 Uhr 20 Minuten war der Zustand sehr bedenklich; da man eine Aethereinspritzung machen wollte, bekam Patient einen starken Anfall, der im linken Arm mit Contractur in Beugung anfing und sich auf das linke Bein erstreckte und dann auf die rechte Seite und auf das Gesicht. Der Kopf drehte sich nach rechts.

Es war kein Nystagmus und kein Verschluss der Lider vorhanden.

Die Cyanose wurde hochgradig, da die Athmung aufgehoben war. Nach ca. 1 Minute plötzliche Lösung aller Contracturen, Verschwinden des Pulses. Alle Versuche, den Patienten zu beleben, blieben erfolglos.

Noch 1/4 Stunde später zeigten die Muskeln (Deltoides, Pectoralis maj.) sehr starke idiomusculäre Contractionen beim Anklopfen.

Sectionsprotokoll vom 16. Juni 1888 (Prof. Langhans).

Resumé: Spalte und Trepanationsöffnung am Schädel mit Exostosen auf der Innenfläche. Ausgedehnter Defect im linken Sirnlappen. Fractur (Compression) des 1. Lendenwirbels.

Am behaarten Schädel findet sich links, etwas vor dem Tuber parietale, eine linienförmige Narbe, die in querer Richtung herüber verläuft, von etwa 3 Cm. Länge, in der Mitte etwas vertieft; der aufliegende Finger fühlt eine deutliche Vertiefung im Knochen, die einen Durchmesser von etwa 2 Cm. hat.

Beim Ablösen der Kopfschwarte zeigt sich sehr festes schwartiges Gewebe, welches in die Vertiefung des Knochens hereingeht und daselbst fest angewachsen ist.

Schädel etwas asymmetrisch, links hinten etwas vorragend; die rechte Hälfte kleiner als die linke. Die Nähte sind synostotisch, das rechte Tuber parietale steht weniger weit nach vorn, als das linke. Die Oeffnung im Schädel hat einen Durchmesser von fast 3 Cm., ist ist noch mit festem, schwieligem Gewebe ausgefüllt. In der Tiefe eine derbe, sehr fest anzufühlende Membran. Die Ränder des Knochens fallen schräg nach innen zu ab. Von der Mitte des vorderen Randes geht eine zackige Furche in die Tiefe, von Bindegewebe ausgefüllt, schräg nach vorn und aussen, und endet etwa 2 Cm. über dem äusseren Augenwinkel. In den ersten 2 1/2 Cm. ist sie sehr tief, in den vorderen dagegen seicht und vielfach durch Knochensubstanz von normalem Niveau unterbrochen.

Die grosse Oeffnung: Der innere Rand derselben liegt 3 Cm. von der Sutura sagittalis, die Mitte des vorderen Randes, da wo die eben

erwähnte Narbe abgeht, kommt der Sutura coronaria bis auf 1 Mm. nahe. Bei dem Abheben des Schädeldaches zeigt sich, dass an der Oeffnung die Hirnhäute, und, wie es scheint, auch das Hirn stark an der inneren Schädelfläche angewachsen sind. Bei dem Versuch, die Adhäsionen zu lösen, fühlt man rauhe Knochenvorsprünge. Die Adhäsionen lassen sich nur lösen, indem ein Theil der Hirnoberfläche freigelegt, ein kleiner Theil sogar verletzt wird.

Die Spannung der Dura ist rechts normal, sie ist nur wenig transparent, der Sinus frontalis in seiner vorderen Hälfte etwas nach rechts verlagert, etwa $^1/_2$ Cm. von der Mittellinie.

An der Dura der linken Convexität sieht man jetzt eine grosse Oeffnung, welche hauptsächlich dem obersten und angrenzenden Theile der mittleren Stirnwindung entspricht. Ihr hinteres Ende liegt 10 Cm. hinter der Spitze des Stirnlappens; hier ragt die Hirnsubstanz, wie es scheint der hintere Theil der obersten Stirnwindung hervor; der mediane Rand der Oeffnung liegt 1 Cm. vom Sinus longitud., die Oeffnung selbst hat eine durchschnittliche Breite von 3 Cm. und wird im vorderen Theile des Stirnlappens allmählich schmäler; sie endet an der gleichen Stelle, wo die Knochennarbe endet. Ihre grösste Breite beträgt hinten und in der Mitte 3 bis $3^1/_2$ Cm. Die Ränder sind unregelmässig, zackig, nur im vorderen Theile glatt, narbenähnlich. In der Spalte liegt, abgesehen von den erwähnten Hirntheilen, eine braungelbe, ziemlich weiche Membran zu Tage, die eine ziemliche Dicke besitzt (2—3 Mm.). Bei ihrem Abheben kommt darunter eine deutlich weissliche Membran zum Vorschein; das ganze Gewebe hat schwappende Consistenz, ist eingesunken, und unter demselben ist offenbar Flüssigkeit.

Ferner erscheint der vordere Theil des Stirnlappens, soweit er von Dura bedeckt ist, sowohl in der Richtung von vorn nach hinten, wie von rechts nach links verschmälert.

Im Sinus longitud. nur wenig dünnflüssiges Blut. Dura rechts innen feucht, glänzend; die weichen Hirnhäute zeigen einen mässigen Blutgehalt, der ziemlich gleichmässig vertheilt ist; die vorderen Partien erscheinen daher etwas blutreicher, die hinteren blutärmer als normal. Keine Vermehrung von Liquor.

Bei dem Abheben der linksseitigen Dura sieht man über dem hinteren Theile etwas verschmiertes Blut; die Dura war hier angesägt.

Vor der verletzten Stelle lässt sich die Dura leicht abziehen; nur am medialen Rande ist eine leichte Adhäsion. Die vorhin beschriebenen Gewebe, welche auf der Spalte der Dura sichtbar waren, bleiben auf dem Hirn zurück.

Bei dem Abnehmen des Hirns kommt aus der Spitze des Infundibulums klare Flüssigkeit in einem Strahle hervor. An der Schädelbasis ist viel klares Serum.

Aus der Rückenmarkshöhle fliesst viel Blut aus; auch im Sin. transvers. flüssiges Blut. Sonst fällt an der Basis eine auffallende Dicke des Clivus Blumenbachii auf, der auch stark prominirt. — Innenfläche des Schädels: An der Innenfläche haften, soweit die Spalte der Dura reicht, zahlreiche flache warzige Exostosen, in der Tiefe von festem fibrösen Gewebe bedeckt, an der Oberfläche liegen sie frei.

Am Rande der Stelle sind sie am stärksten und ragen bis 4 Mm. vor.

Die erwähnte Fissur ist perforirend in ihren hinteren 3 Cm.; ihrer vorderen Hälfte entsprechend findet sich innen eine fast geradlinige Furche bis 1 Mm. tief, nach vorn zu ganz allmählich flacher werdend.

An Stelle der Trepanationsöffnung ist festes fibröses Gewebe sichtbar, mit glatter Innenfläche, wie Dura, an dem hinteren und medialen Rande adhärent, eine kleine Partie von Hirnsubstanz, deren Oberfläche, soweit sichtbar, Rostfarbe hat, deren Rissfläche einer anämischen Rindensubstanz gleicht.

Schädel im Ganzen gross, namentlich breit. Dicke des Schädels eine mässige; ziemlich viel Diploë.

An der Hirnbasis sieht man eine starke Asymmetrie; der linke Stirnlappen ist im vorderen Theile eingesunken. Die Einsenkung beginnt schon am vorderen Ende des Bulbus olfactorius. Ferner findet sich am rechten Stirnlappen, ganz vorn, ein Defect, der gerade bis auf die weisse Substanz geht, mit steil abfallenden Rändern. Auf der Dura der betreffenden Stelle nichts. Dieser Defect gehört der untersten Stirnwindung an, wird nach der Seite hin etwas flacher, mit gelbröthlichem Grund. Ein- Dann ist etwas nach hinten zu, am äusseren Theil der Fossa Sylvii, eine senkung sichtbar, welche gerade vor dem vorderen Ende der Insel sich findet.

Die Pia daselbst etwas rostfarben; unter derselben ein Defect im Hirn von etwas zackiger Form, gerade vor der Insel gelegen, die Spitze etwas medianwärts davon, 12 Mm. vor der Basis. Der Grund des Defects ist glatt, von sehr dünner, gefässhaltiger Membran bedeckt, indessen graue und weisse Substanz des Hirns deutlich zu erkennen; nur die letztere etwas gelblich. In der linken Fossa Sylvii keine Veränderungen.

Nach Umlegen des Hirns zeigt sich, dass die Häute, welche den vorderen Theil des linken Stirnlappens bedeckten, jetzt stark eingesunken sind; die stärkste Einsenkung beginnt gerade vor der Mitte der obersten Stirnwindung, fast senkrecht abfallend; hier finden sich noch kleine Knochenplättchen.

Die Pia wird abgezogen; es ist dies im Ganzen sehr leicht möglich, selbst über den veränderten Stellen geht kaum etwas Hirnsubstanz mit.

Die ganze hintere Partie der Hemisphäre normal, ebenso Gyrus centralis post.

Am Gyrus centralis ant. ist ein leichter Defect im oberen Theile, in der Mitte zwischen Insertion der oberen und mittleren Stirnwindung; er hat dreieckige Form, etwas zackig, 1—1½ Cm. lang, ½ Cm. breit, in der Tiefe gelbliche, ziemlich transparente Gewebe sichtbar, etwas blasser als die Hirnrinde; zwei ganz kleine Defecte gerade unter der Insertion der mittleren Stirnwindung, mit rothem Grund, der eine punktförmig, der andere strichförmig, etwa 3 Mm. lang; der grösste Defect gehört, wie sich jetzt zeigt, der oberen und mittleren Stirnwindung an.

Die Ränder desselben werden von leicht unebener, rostfarbener Hirnrinde gebildet; es sind die rostfarbenen Partien, die schon nach Abheben des Schädels sichtbar waren; die darüber gelegene Membran mit kleinen Knochensplittern kleidet den Defect in der Tiefe aus; die ganze Ver-

tiefung hat eine solche Dimension, dass man etwa die zwei vorderen Fingerglieder einlegen kann.

An der rechten Hemisphäre nach Abziehen der Pia keine Veränderungen.

An der medianen Fläche des linken Stirnlappens, der jetzt stark collabirt ist, sind die Windungen verschmälert, im Ganzen sehr weich; doch fühlt man kleine sklerotische Stellen durch, die auch durch ihre weisse Farbe sich auszeichnen.

Der linke Ventrikel ist im hinteren Theile normal, vorn dagegen ausserordentlich erweitert. Ependym sehr fest, zähe. Lässt man Wasser einfliessen, so fliesst dasselbe an der defecten Stelle nicht nach aussen ab. Bei Einführen des Fingers zeigt sich, dass die mehrfach erwähnte weisse Membran gerade dem Ependym entspricht. Flüssigkeit im Ventrikel völlig klar.

Der rechte Ventrikel etwas eng; enthält wenig Flüssigkeit. Mittlerer Ventrikel normal. Commissura mollis erhalten. An dem Thalamus opticus ist eine leichte Asymmetrie, insofern links, 1 Cm. hinter dem vorderen Ende, eine seichte Furche herübergeht, aber ohne deutliche Farbenveränderung. Ependym überall fest. Im vierten Ventrikel nichts Besonderes.

Ein Vergleich der Hirnoberfläche und des Schädels zeigt, dass die am Schädel zurückgebliebene Partie Hirnsubstanz dem Defect des Gyrus centralis anter. entspricht.

Kräftiger Körper, starke Leichenflecke und Todtenstarre, musculös, wenig Fettgewebe. Pectoralis etwas blass. Panniculus von heller Farbe.

Zwerchfell rechts oberer Rand der 5. Rippe. Zwerchfell links unterer Rand der 5. Rippe. In der Bauchhöhle keine Flüssigkeit; etwas hohe Temperatur. Serosa etwas gelblich.

Lungen sehr stark ausgedehnt, berühren sich in der Mittellinie; Pleurahöhle trocken; keine Adhäsionen.

Im Herzbeutel etwas Serum.

Herz gross, von guter Consistenz, normaler Form, ziemlich viel Blut, fast ganz flüssig, wenig Cruor. Im rechten Ventrikel noch etwas Speckhaut. Herzklappen ohne Veränderungen. Wand links 11 Mm., Musculatur etwas trocken und blass, transparent (mikroskopisch: ziemlich gleichmässig vertheilte feine Fetttropfen).

Rechte Lunge sehr voluminös, blutreich, wenig ödematös; in den Bronchien nur wenig Schleim. In der linken Lunge subpleurale Blutung im unteren Lappen, auf der Schnittfläche dunkelschwarzrothe Flecke, ganz leicht prominent, aber noch stark lufthaltig.

Milz: normal gross. Pulpa dunkel, Follikel zahlreich. Consistenz etwas zähe.

Linke Nebenniere fettreich.

Linke Niere sehr blutreich.

Rechte Niere und Nebenniere: wie links.

Magen und Duodenum nichts Besonderes.

Leber: keine Veränderungen; Schnittfläche ist dunkel.

Der erste Lendenwirbel sehr stark comprimirt, misst vorn $^1/_2$ Cm., hinten 8 Mm.; die Intervertebralscheibe von normaler Dimension. Die

Sägefläche des Wirbels erscheint viel compacter als die der anderen, fast nur aus dicht zusammengedrückten Knochenbälkchen bestehend. An der betreffenden Stelle beginnt gerade die Cauda equina. Der Wirbel ragt etwa 4 Mm. in die Rückenmarkshöhle hervor, so dass dieselbe auf einen Duchmesser von 8 Mm. reducirt wird.

Klinische Epikrisis.

Der 16jährige Patient befand sich Mai 1873 in unserer Behandlung. Er bot nach einem Fall auf den Kopf von erheblicher Höhe eine längsverlaufende Fissur des linken Stirnbeins bis ins Scheitelbein, und hinter der Coronarnaht war aussen an der Fissur eine Depression zu fühlen von 1 Francsstück Grösse.

Patient war gleich bewusstlos und blieb es 14 Tage lang. Zugleich bestand Parese der ganzen rechten Körperhälfte mit Contractur in Arm und Bein und ausser dem Facialis waren sämmtliche Augenmuskeln rechts paretisch und die Pupille erweitert. Binnen 1 Monat waren alle Symptome verschwunden, ausser der Facialis- und Oculomotoriusparese. Da der Puls 60 gewesen, nie Fieber bestanden, so musste offenbar ein Bluterguss auf das linke Stirnhirn (Convexität im Bereich der Stirn-Scheitelbeinverbindung) einen Druck ausgeübt haben.

Schon nach ca. 6 Wochen bekam Patient erst unter Krämpfen im rechten Arm und Bein einen epileptischen Anfall mit Bewusstlosigkeit. Die Anfälle haben sich in steigernder Häufigkeit wiederholt, zuletzt 2mal wöchentlich. Er verlor dabei nicht immer das Bewusstsein, hatte oft nur Krämpfe rechts mit Zittern, Steifigkeit im Arm und Bein, und oft auch Zuckungen im Facialisgebiet rechts und an den Augenmuskeln.

Im Juli 1881 kam er auf Prof. Lichtheim's Abtheilung, wo die Depression constatirt wurde und Schmerz bei Klopfen an der betreffenden Stelle. Lichtheim nahm an, dass früher Bluterguss vorhanden gewesen sei, diagnosticirte eine corticale Epilepsie, weil öfter kein Bewusstseinsverlust, dieser vielmehr blos, wenn allgemeine Convulsionen eintraten. Er nahm einen Herd in der Mitte der vorderen Centralwindung an. Lichtheim gab blos Bromkali.

Am 21. December 1881 stellte sich Patient in der chirurgischen Klinik. Die Untersuchung ergiebt Depression im Bereich der Coronarnaht und auf dem anstossenden Theil des Scheitelbeins. Daselbst ist exquisiteste Druckempfindlichkeit, während an der nach vorn über das Stirnbein sagittal verlaufenden Depression eine ähnliche Schmerzhaftigkeit nicht besteht. Da nun das Centrum im motorischen Rindenbezirke für den rechten Arm im linken mittleren Theil

der vorderen Centralwindung gelegen ist, so würde die obige Stelle ganz genau entsprechen. Ich setzte danach in der Klinik auseinander, dass es sich nicht sowohl um einfache Depression handle, da diese, selbst wo mehrere Fracturen mit Impression ausheilen, ganz gut vertragen werde. Entweder müsse ein Splitter vorhanden sein, der die Dura lädirt habe, oder Osteophytenwucherung eingetreten sein, wie an einem sehr schönen Präparat der Berner Sammlung von geheilter Fissur. Es müsse die Hirnbewegung, wenn Patient etwas aufgeregt werde, wie an einem Nagel das Gehirn mechanisch reizen.

Bei der Trepanation am 22. December 1881 wurde ein sehr ergiebiger Kreuzschnitt gemacht. Bei Ablösung des Periosts hielt ich mich an die Stelle, wo das Periost stärker verwachsen war mit der etwas unregelmässigen Knochenoberfläche, wie sich zeigte mit Recht, und trepanirte erst mit Bogen dann Handtrepan und zwar der grössten Krone ein Stück heraus. Nun zeigte sich sofort an dem inneren oberen Quadranten ein Defect der Dura mit dicken Rändern, so dass ich erst glaubte, ich habe diese schon durchschnitten. Allein der noch erhaltene Vitreasaum allseitig beim Herausbrechen bewies absolut dagegen, und dem Defect entsprechend zeigte sich kein Durabelag auf dem Trepanstück, sondern im Gegensatz zu der sonst glatten Innenfläche eine rauhe Knochenauflagerung. Aber unter der Dura lag nun noch in einer eigenen glatten Grube der Hirnoberfläche ein zackiges Knochenstück, das sich mit einer Zange leicht herausheben liess; es zeigte auf keiner Seite eine glatte Fläche. An einer Stelle wurde eine starke venöse Knochenblutung durch Krülltamponade gestillt. 5 proc. Carbolirrigation, offene Behandlung. Es war, wie wir annehmen zu sollen geglaubt hatten, wirklich eine mechanische Schädigung des Gehirns durch ein rauhes bewegliches Knochenstück vorhanden gewesen, und wir hatten geglaubt, mit dessen Entfernung genug gethan zu haben für die Beseitigung der der Epilepsie zu Grunde liegenden Ursache.

Es ist interessant, dass ein völlig abgelöstes Knochenstück, 8 Jahre lang in einer Mulde der Gehirnoberfläche locker liegend, gar keine als mechanische Störungen hervorgerufen hatte.

Jetzt ist der Patient wegen einer Compressionsfractur der Lendenwirbelsäule aufgenommen worden, während der Behandlung haben sich plötzlich sehr heftige aufeinanderfolgende Anfälle corticaler Epilepsie eingestellt, beginnend mit tonischen und clonischen Zuckungen im rechten Arm, sofort auch im rechten Bein, dann erst in der rechten Gesichtshälfte unter Nachlass der Extremitätenkrämpfe, Rotation nach rechts des Kopfes und Nystagmus nach rechts. Keine nachträglichen

Lähmungen, Patient bot in der Behandlungszeit gar keine weiteren Symptome dar. Er starb in einem Anfall plötzlich und unerwartet an Erstickung, nachdem er von 10 Uhr Morgens bis 7 Uhr Abends fast ununterbrochen Anfälle gehabt hatte.

Die Autopsie zeigte nun sehr interessante Verhältnisse insofern, als im Bereich der oberen und mittleren Stirnwindung rechts vorn die Hirnsubstanz ganz verschwunden war; das blasenartig erweiterte Vorderhorn des rechten Seitenventrikels, mit klarer Flüssigkeit gefüllt, ragte bis an die Innenfläche des Schädels heran, von dieser durch eine dünne weissliche Membran geschieden (Ependym und Pia). Die anstossende Hirnsubstanz umsäumte als ein gelbroth-rostfarbiger Saum mit unregelmässigen Rändern in ziemlicher Breite die Cyste.

Fig. 3.

Als im Bereich des Chiasma nervorum opt. die Arachnoidea angestochen wurde, entleerte sich ein Strahl klarer Cerebrospinalflüssigkeit, und die Cyste entleerte sich.

Es war also ein grosser Theil von Hirnsubstanz infolge Quetschung so zertrümmert, dass er dem Zerfall und der Resorption anheimfiel Der dadurch gebildete, bis zur Innenfläche des Schädels reichende Defect füllte sich mit Cerebrospinalflüssigkeit aus dem Ventrikel und bildete durch Abglättung der Wand ein gewaltig erweitertes Vorderhorn des Seitenventrikels. Die Wand des letzteren war höchst wahrscheinlich bei dem ursprünglichen Trauma in ausgedehntem Maasse mitgequetscht worden.

Wir geben eine damals aufgenommene Skizze dieser Verhältnisse in Fig. 3.

Die Beobachtung hat grosses Interesse darin, dass sie uns zeigt, dass selbst die Entfernung einer so evidenten Ursache, wie die Extraction eines unregelmässigen, völlig losgelösten Knochenstückes, welches bei einem Defect der Dura direct auf die Pia und Hirnoberfläche schädigend wirken konnte, keine Bedeutung hat für die Beseitigung der Epilepsie. Man muss offenbar stets den weiteren Schritt machen, das Centrum in der Hirnrinde, welches Sitz der ersten Reizsymptome ist, seien dieselben motorischer oder sensibler Natur, zu beseitigen. Bergmann[1]) macht schon ganz zutreffend im

1) Deutsche Chirurgie 1880.

Jahre 1880 darauf aufmerksam, dass nicht die Art der Verletzung, z. B. ob bei Fractur eine Depression bestehe oder nicht, für das Auftreten der Epilepsie entscheidend sei, sondern die gleichzeitige Hirnverletzung. Er zieht freilich zu der Zeit noch den Schluss daraus, dass deshalb die Aussicht auf operative Heilung eine minime sei, während Horsley darüber belehrt hat, dass man sich in der Weise helfen muss, dass man die Hirnrinde selber angreift und die anatomisch veränderte Partie excidirt. In dem geschilderten Falle wäre eine solche Excision der betroffenen Rindenpartie nicht möglich gewesen, da die Hauptveränderung in Bildung einer traumatischen Porencephalie, d. h. einer grossen Hirncyste an Stelle zerquetschter Hirnsubstanz bestand, welche mit dem Seitenventrikel communicirte. Wir werden zeigen, in welcher Weise auch derartigen Fällen operativ beizukommen ist, möchten aber vorher die Resultate darlegen, welche wir mit einem auf Horsley's Vorgang gegründeten Verfahren erzielt haben, mit möglichst gründlicher Excision der narbigen und veränderten Hirnstelle an der Ursprungsstelle der epileptischen Krämpfe. Wir unterlassen es, des Ausführlichen zu berichten über die Patienten, welche wir ausser den oben erwähnten durch unvollständige operative Eingriffe von ihren Leiden zu befreien gesucht haben. Wenn auch vorübergehende Besserungen eingetreten sind, so sind sie doch alle recidiv geworden.

Philippin P., $8^1/_2$ Jahr alt, von Corcelles-Neuchâtel, in Neuville.

Epilepsia acuta nach früherer complicirter Fractur. Trepanation. Excision einer Hirnnarbe 2 Cm. tief. Sofortige und dauernde Besserung.

Anamnese. 15. Februar 1889. (Von der Mutter.) Patient stammt aus gesunder Familie. Die Mutter und vier Geschwister sind gesund. Der Vater starb, 50 Jahre alt, am Schlagfluss.

Als kleines Kind machte Patient die Masern durch.

Am 17. November 1886 erlitt Patient einen Schlag auf die Stirn mit einem eisernen Rechen und kam nach Hause mit einer leicht blutenden runden Wunde an der Stirn oberhalb des rechten Auges. Die Mutter liess kalte Umschläge machen, die Nacht war gut. Am nächsten Tage klagt das Kind über heftige Kopfschmerzen.

Der gerufene Arzt erklärt, ohne die Wunde zu untersuchen, es sei nichts, und verordnete Einreibungen mit Schweinefett und kalte Umschläge.

Die Wunde wollte aber nicht heilen, und Patient klagte fortwährend über Kopfschmerzen, wurde jedoch nicht im Bette gehalten.

Am 10. Tage nach dem Unfall erbrach Patient zum ersten Male und soll seit dieser Zeit und bis zur Operation constant erbrochen haben.

Vom 10. Tage an klagte Patient immer mehr über Kopfschmerzen,

ass nichts mehr und musste das Bett hüten. Hie und da, aber immer häufiger, doch nur für wenige Secunden, exacerbirten die Kopfschmerzen, die über dem rechten Auge localisirt wurden, Starrheit des Nackens stellte sich ein und Verdrehen der Augen nach oben.

Vom 17. Tage an fast alle halbe Stunden ein ähnlicher Anfall, manchmal von Schielen und Drehen des Kopfes nach links begleitet.

Am 30. Tage fast alle 5 Minuten ein Anfall.

Am 15. Tage entleerte sich auf einmal ca. 50 Ccm. dicker Eiter aus der Wunde. Patient wurde eine Zeit lang nachher besser.

Am 30. Tage nach der Verletzung extrahirte ein zweiter consultirter Arzt einen Knochensequester aus der Wunde, und am nächsten Tage wurden nach Erweiterung der Wunde noch drei neue Splitter herausgezogen. Man entleerte auch dabei einen Abscess nach Spaltung der Gewebe in der Tiefe.

Während 10 Tagen starke Secretion und Linderung der Schmerzen; dann wieder Kopfweh, Erbrechen hie und da, keine Convulsionen, grosse Schwäche.

Ca. 1 Monat später, Ende Januar 1887, soll ein pilzförmiger Gehirnprolaps spontan entstanden sein.

Zu dieser Zeit fand eine neue Consultation statt, und nach Reinigung der Wunde und genauer antiseptischer Behandlung heilte nach Wochen (ca. bis im Mai) die Wunde zu. Die Kopfschmerzen liessen langsam nach, Patient wurde bis vor Kurzem immer wohler, blieb intelligent und froh, hatte keine Klagen.

Im Winter 1888 Angina und Parotitis, die ohne weitere Complicationen abgelaufen sind.

Am 12. Februar 1889 um 3½ Uhr Morgens wurde Patient unruhig im Bett, und seine Mutter merkte, dass er, was er seit langer Zeit nicht gethan, ins Bett urinirt hatte. Bald darauf fing Patient über Kopfschmerzen und Schwindel an zu klagen.

Um 8 Uhr Morgens bekommt Patient einen leichten epileptoiden Anfall, mit Schaum vor dem Munde, Drehen der Augen und des Kopfes nach links, Verlust des Bewusstseins. Dauer 2 Minuten; keine Zuckungen weder im Gesicht, noch in den Armen.

Um 3 Uhr das Gleiche, ganz kurz mit Zuckungen in der linken Hand, 1 Minute.

6 Uhr. Dasselbe ohne Zuckungen, 1 Minute. Dieser Anfall wurde von Dr. Gross beobachtet. Nacht sehr unruhig, kein Anfall.

13. Februar. Am Morgen ist Patient ganz wohl. Im Laufe des Nachmittags frequente Anfälle mit Zittern der linken Hand und des linken Beines.

Um 8 Uhr Abends stärkerer Anfall von 15 Minuten Dauer. Beginn mit Drehen des Kopfes und der Augen nach links, dann clonische Krämpfe im linken Arm und im linken Bein und zum ersten Mal in der linken Gesichtshälfte. Schaum vor dem Munde; linker Mundwinkel nach links verzogen.

Patient verliert während der Anfälle das Bewusstsein vollkommen.

Nachher ist er während einer Stunde wieder ganz wohl, dann neuer Anfall ganz wie der vorige, aber länger, 35 Minuten.

Nach diesem Anfall blieb der linke Arm eine halbe Stunde gelähmt; Patient hat am Ende des Anfalles erbrochen.

Patient war ebenfalls längere Zeit halb bewusstlos.

14. Februar Morgens 10 Uhr starker Anfall mit Krämpfen im Arm, Bein und Gesicht von 5 Minuten Dauer.

Dann war Patient ganz wohl bis zur Ankunft in Bern, wo er um 6 Uhr einen heftigen Anfall bekam, welcher bis zur Aufnahme ins Spital gedauert hat. Ob Zuckungen u. s. w. vorhanden gewesen sind, kann die Mutter nicht angeben.

Patient hat keine Ahnung von seinem Zustande während der Anfälle.

Seit der Verletzung hat Patient stets sehr viel „Grimaces" gemacht.

Nach Angabe der Mutter soll Patient intelligent gewesen sein. Gedächtniss gut.

Status praesens: 14. Februar Abends 8 Uhr. Patient wird bewusstlos in die Klinik gebracht. Der Kopf ist nach der linken Seite gewendet; die Augen sehen ebenfalls ad maximum nach links. Athmung ruhig, Puls 84, von guter Beschaffenheit.

Gesicht blass.

Auf Anrufen reagirt Patient gar nicht. Bei der lauten Aufforderung, die Zunge herauszustrecken, vergehen etwa 5 Secunden, bis er derselben nachkommt. Die Zunge wird gerade herausgestreckt.

Die Reaction der Pupillen ist eine prompte.

Ueber dem rechten Tuber frontale eine breite, unregelmässige Narbe, geröthet und etwas über die Haut erhaben. Bei Druck ist dieselbe eindrückbar, und der Finger fühlt einen scharfen Knochenrand. Beim Druck auf die Narbe zeigt das Gesicht des Patienten einen schmerzhaften Ausdruck.

Der linke Arm hängt schlaff herunter; aufgehoben, fällt er wie todt herab. Dasselbe ist mit dem linken Bein der Fall. Der Patellarreflex links und rechts gleich gut erhalten. Sensibilität im linken Bein nicht ganz erloschen, indem Patient auf Nadelstiche (vielleicht reflectorisch?) zusammenzuckt. Der linke Arm bleibt auf Nadelstiche unbeweglich. Bei Prüfung der Sensibilität des Gesichtes zeigt sich die linke Seite vollkommen gelähmt. Die Hände und Füsse des Patienten fühlen sich kalt an; das Gesicht sieht blass aus. Körpertemperatur 37,8. Untersuchung des Augenhintergrundes ergiebt normale Verhältnisse.

20 Minuten später. Patient liegt im Bett; von Zeit zu Zeit (2 mal in 10 Minuten) zeigen sich im linken Arm, linken Bein und der linken Gesichtshälfte deutliche krampfartige Zuckungen; der Kopf bleibt dabei ebenso wie die Augen starr nach links gewendet. Die Zuckungen erstrecken sich auf alle Muskeln der Extremitäten; auch die Zunge scheint im Munde lebhaft bewegt zu werden, und es tritt Schaum vor den Mund. Die rechte Seite bleibt dabei ganz ruhig. Das Bewusstsein ist auf derselben Stufe wie anfangs, indem Patient auf Anrufen sehr langsam reagirt.

Abends $9^3/_4$ Uhr. Patient schläft ruhig. Athmung ganz ruhig. Gesicht blass. Haut trocken; Puls 84, von guter Beschaffenheit. Bei Bewegungen des Bettes erwacht Patient. Er bewegt den linken Arm

und das linke Bein spontan und schlägt die Augen auf; der Kopf wird nicht mehr nach der linken Seite, sondern geradeaus gehalten.

Pupillen reagiren gut.

Patient versteht sofort die Anrede und reagirt schnell. Die Zunge wird gerade herausgestreckt. Der linke Facialis ist nicht mehr gelähmt.

Das linke Bein wird activ gehoben, ebenso der linke Arm. Patellarreflex beiderseits normal.

Auf Geheiss setzt sich Patient im Bett auf; er zeigt kein Zeichen von Schmerz. Bei Druck auf die Narbe äussert er keinen Schmerz.

Bauchreflex, Cremasterreflex normal. Die linke Hand drückt mit ziemlicher Kraft die gereichte Hand.

Die Sensibilität der ganzen linken Seite normal.

Herztöne rein. Auf der Lunge nichts Besonderes durch Percussion und Auscultation nachzuweisen. Abdomen flach, ohne Veränderungen. Blase von mittlerer Ausdehnung. Seit Patient im Spital ist, hat er noch keinen Urin entleert.

Die Narbe sitzt etwas nach oben aussen von der Tuberositas frontalis, ist ziemlich breit, und man fühlt noch deutlich unterhalb der Narbe einen Knochendefect.

Die Narbe bläht sich auf bei der Exspiration und dann kann man ganz gut Pulsation sehen.

Die Narbe prominirt deutlich, fluctuirt und lässt sich leicht eindrücken.

Der Versuch, einen Anfall durch Compression der Carotiden hervorzurufen, gelang nicht.

15. Februar. Um 3/4 5 Uhr Nachmittags gerufen, finde ich (Dr. Sachs) den Patienten in Rückenlage, den Kopf geradeaus gehalten, auf Anreden reagirend. Patient weint und verzieht dabei nur den rechten Mundwinkel.

Das linke Bein fällt, aufgehoben, schlaff herab; ebenso der linke Arm. Rechts Alles normal. Patellarreflex jetzt links deutlich erhöht.

Bei Reizung der linken Fusssohle mit der Nadel zuckt das linke Bein. Nadelstiche werden im Uebrigen am linken Bein schwach empfunden; Patient giebt an, dass er rechts besser wahrnehme. Cremaster- und Bauchreflex erhalten. Sensibilität an Bauch und Brust normal.

Am linken Arm findet auf Nadelstiche keine reflectorische Zuckung statt; Patient giebt aber an, dass er empfinde und zwar schwächer als rechts.

Nach etwa 3 Minuten kann Patient das linke Bein auf Geheiss von der Unterlage aufheben und in der Luft gestreckt erhalten. Wenn er aufgefordert wird, den flectirten Unterschenkel zu strecken, während man ihn daran verhindert, so ist der Widerstand nahezu so stark wie rechts.

Der Arm bleibt auch jetzt vollkommen unbeweglich und fällt todt herab.

Im weiteren Verlauf von 10 Minuten etwa zeigt Patient volle Theilnahme. Beim Lachen verziehen sich jetzt deutlich beide Mund-

winkel, die Zunge wird jetzt ebenso wie vorher gerade herausgestreckt. Nach weiteren 5 Minuten will sich Patient, der bisher gesessen, hinlegen. Er wird langsam auf die Kissen herabgelassen. Sofort wendet er das Gesicht zur Linken; die Augen sind weit geöffnet und nehmen unter nystagmusartigen Bewegungen allmählich auch eine extrem linke Stellung ein. Gleichzeitig beginnt im Bereich des linken Facialis (linkes Augenlid scheint ausgeschlossen zu sein) ein clonischer Krampf, der starkes Emporziehen des Mundwinkels und Nasenrümpfen zur Folge hat.

Der rechte Facialis ist absolut ruhig. Pupillen reagiren während des Anfalles. Während des letzteren wurde im linken Arm und Bein keine Spur einer Zuckung bemerkt. Im Beginn des Anfalls wurde nur der rechte Fuss ein wenig nach oben gezogen, bald aber wieder erschlafft. Nach etwa 1½ Minuten erwacht Patient aus diesem Zustande, richtet den Kopf gerade und weint; der Mundwinkel ist dabei nur nach rechts verzogen. Auf Befragen sagt Patient, er habe keine Schmerzen. Jetzt wird der linke Arm eine Zeit lang in der Luft gehalten; die Hand aber hängt wie bei Radialislähmung herab, und Patient erhebt sie nicht auf Geheiss.

Das linke Bein, das Patient auf Geheiss eben noch nicht bewegen konnte, ist nach 2 Minuten wieder vollkommen bewegungsfähig. Nach und nach kann er auch die linke Hand bewegen; der Druck derselben ist aber ausserordentlich schwach gegen rechts.

Nach 20 Minuten wieder ein unvollkommener clonischer Krampf im Bereich des linken Facialis allein. Nach Beendigung desselben sind Facialis, Arm und Bein nicht gelähmt. Nur die linke Hand, sowie der Arm bleiben dauernd sehr schwach.

Abends 6 Uhr (Dr. Lardy). Ophthalmoskopischer Befund rechts normal. Papille blass, sehr schön begrenzbar.

Links. Wenig Pigment. Chorioidalgefässe gut zu sehen. Retinalgefässe auffällig dünn, obwohl Patient gut mit dem Auge sieht. Wegen Unruhe des Patienten konnte die Papille nicht gesehen werden. Während der Untersuchung bekam Patient einen Anfall, welcher ca. 1 Minute dauerte. Nach dem Anfall hatte Patient keine Erinnerung von seinem Zustande während des Anfalles.

Ein Anfall: Zuerst bekam Patient eine Steifigkeit im Nacken und Starre der Augen nach vorn, dann drehte sich langsam der Kopf nach links, und die Augen folgten der Bewegung nach links.

Während dieser Zeit war das linke Bein in vollkommener Extension. Ausgesprochene Equinusstellung des Fusses.

Der linke Arm war schlaff.

Dann nach ½ Minute (Secunden gezählt) einige Zuckungen in den Fingern und kurze (10 Secunden) dauernde Steifigkeit im Arm.

Zu gleicher Zeit Zuckungen im linken Facialis mit Verdrehung des Mundes nach links.

Nach 55 Secunden kam Patient wieder zu sich, ziemlich plötzlich, und konnte sofort wieder sprechen, wusste aber nichts vom Vorgegangenen.

Puls während des Anfalles auffällig klein, 92, Temperatur vor dem Anfall 37,5.

Appetit gut.

Patient war den ganzen Tag sonst vollkommen fröhlich und wohl (bis zu den zwei oben beschriebenen Anfällen). Appetit gut. Keine Schmerzen.

Operationsprotokoll vom 16. Februar 1892.

Wiederholtes Erbrechen während der Narkose. Excision der alten Narbe und Kreuzschnitt.

Die Haut wird mitsammt Periost zurückgeschlagen und die Haut der Narbe bis zur Höhe des Knochens abgetragen. Punction mit einer Pravaz'schen Spritze und mit dem Messer erfolglos. Im Knochen eine runde, trepankonenweite Oeffnung heraus.

Erweiterung mit dem Meissel und mit der Kneifzange. Dura rings um das ursprüngliche Loch herum frei von Verwachsungen.

Die alte Narbe ist mit der Dura und mit dem Gehirn fest verwachsen und pulsirt noch deutlich nach der Excision der Haut.

Incision der Dura rings um die Verwachsung herum; dann der normal aussehenden Pia. Da die Geschwulst noch fest auf der Gehirnsubstanz sass, wurde die Rinde mit resecirt und zuletzt ein haselnussgrosses derbes, narbig aussehendes Stück bis ins Mark excidirt.

Die Gehirnsubstanz blutet lebhaft, hat aber keine Tendenz zu prolabiren.

Keine Zuckungen zu beobachten während der Excision.

Blutstillung durch Tamponade, dann Exploration mittelst Punction tief nach drei Richtungen ohne Erfolg.

Schluss der Hautwunde bis zu einem kleinen Punkt in der Mitte und Sublimatkrüllverband.

Nachmittags fühlt sich Patient wohl; er ist vollständig bei Bewusstsein. Der linke Arm, das linke Bein bewegen sich auf Geheiss in normaler Weise; im linken Facialis von Zeit zu Zeit kleine Zuckungen.

Pupillen von mittlerer Weite, gut reagirend.

Alle Reflexe (Haut- und Sehnen-) erhalten.

17. Februar. Nach dem Verbandwechsel gestern Abend wurde bemerkt, dass sich der Kopf wieder auf die linke Seite drehte, und dass die Augen auch wieder starr nach links gerichtet waren. Die Pupillen waren erweitert. Sonst keine Zuckungen am Körper. Der kleine Anfall dauerte etwa $1^1/_2$ Minute.

Heute ist nach dem Verbandwechsel dasselbe wie gestern Abend zu beobachten. Im Verband nur wenig Blut.

Nachmittags ist Patient wohl. Seit heute Morgen werden eigenthümliche choreatische Bewegungen in Armen und Beinen bemerkt; Patient fährt ohne rechten Zweck mit Händen und Füssen hin und her; die Hände greifen gewöhnlich nach der Nase, die ganz roth gerieben ist. Dabei klares Bewusstsein.

18. Februar. Verband mit Sublimatgaze und Thymolgaze gemacht. Wunde sieht schön aus. Von Reizerscheinungen wurden heute tagsüber nur Zuckungen im linken Facialis bemerkt. Ausserdem wurde beobachtet, dass Patient zeitweilig wie abwesend daliegt. In einem solchen Zustand hat er heute Urin und Faeces unter sich entleert. Patient wird mit Milch,

Brühe und Brei ernährt. Während eines Anfalls hat er die Augen geöffnet, die Pupille von mittlerer Weite, manchmal auch stark erweitert, reagirend; keinerlei Zuckungen; auf Anrufen bleibt er regungslos liegen. Hin und wieder wird auch das Gesicht ganz schnell von einer Röthe überlaufen, die nach 1 Minute schon wieder starker Blässe Platz macht. Auch treten rothe, unregelmässige Flecke auf der Brusthaut auf. (Taches cerebrales.)

Abends wieder Verbandswechsel. Nichts Besonderes.

19. Februar. Im Ganzen bietet Patient das Bild von gestern. Auf der rechten Kopfhälfte ausgebreitetes Ekzem mit Pustelbildung, woher wohl die gestrige Temperatursteigerung. Wunde schön.

Heute wurden wieder die Zuckungen im Facialis und einige Male auch Linksdrehen des Kopfes und der Augen beobachtet. Zum ersten Male wurden heute eine Betheiligung des Orbicularis oculi an den Zuckungen bemerkt.

20. Februar. Patient hat in der Nacht wieder unter sich gehen lassen; er hat im Uebrigen gut geschlafen.

Um $10^1/_2$ Uhr Vormittags ungefähr beginnt ein starker Anfall in beiden Körperhälften, der den Charakter eines epileptischen hat. Arme und Beine werden dauernd in clonischen Krämpfen geschleudert.

Der Kopf und die Augen sind nach gewendet Pupillen sehr weit, nicht reagirend. Beide Facialisgebiete zeigen starke Muskelzuckungen; die Kiefer werden unter Zähneknirschen gegen einander gerieben; Schaum vor dem Munde. Die Musculatur des Rumpfes betheiligt sich auch: Bauchmuskeln und Pectorales zucken stark. Nacken starr, Kopf hintenüber. Athmung mühsam; nur von Zeit zu Zeit ein Athemzug. Gesicht hochgradig cyanotisch. Deshalb wird die Narkose (Chloroform) eingeleitet, in welcher sich Patient nach kurzer Zeit beruhigt. Zuerst beruhigen sich Rumpf- und Extremitätenmuskeln; später erst der Facialis.

Patient schläft ruhig.

Nach 1 Stunde etwa ist Patient noch nicht ganz zu sich gekommen. Jetzt zeigt sich die rechte Körperhälfte gelähmt. (!) Arm und Bein fallen leblos herab. Mundwinkel nach links verzogen. Reflexe rechts herabgesetzt. Links Alles normal.

Nachmittags. Patient schläft noch fortwährend; die Lähmung rechts ist wieder zurückgegangen.

Abends. Verbandswechsel. Nichts Besonderes.

21. Februar. Seit gestern Vormittag ist kein Anfall mehr dagewesen. Patient scheint heute stark ermüdet zu sein; er ist bei Bewusstsein, reagirt aber langsam. Ausser Zuckungen in der Oberlippe nichts zu bemerken von Reizerscheinungen. Morgens und Abends Verbandswechsel. Wunde schön; die Granulationen stark pulsirend.

Seit gestern Vormittag erhält Patient Bromkali, zunächst bis 4,0 pro die.

22. Februar. Heute nur noch einige Zuckungen im linken Facialisgebiet.

23. Februar. Keine Spur eines Anfalles. Patient befindet sich wohl. Heute werden die Nähte entfernt; soweit genäht, Prima. In der Mitte

sehen die Granulationen gut aus; sie werden mit Lapis touchirt und Morgens und Abends verbunden.

3. März. Seitdem Patient Bromkali nimmt (seit 3 Tagen 2,5 täglich), befindet er sich sehr wohl. Keine Spur einer Zuckung mehr.

5. März. Patient ist so vergnügt wie nie vorher. Er zeigt sich als sehr intelligenter Knabe; von Ermüdung oder Andeutung des früheren Zustandes nichts.

24. März. Patient hat bisher 2,0 Bromkali erhalten.

Er wird heute entlassen und soll die Pulver zu Hause weiter nehmen. Die Granulationen werden seit etwa 14 Tagen durch eine leicht gewölbte Ebonitplatte geschützt, ebenso wie das Trepanationsloch im Schädel. In der Nacht stets Verband.

Patient befindet sich sehr wohl.

Nachstatus. Patient stellt sich wieder vor. Er hat seit seiner Entlassung, 24. März, keinen Anfall mehr gehabt. Bis vor 14 Tagen brauchte er Bromkali. Die Stirnnarbe ist leicht ekzematös, pulsirt deutlich. Der Knabe fühlt sich wohl; er soll auch bedeutend ruhiger geworden sein.

Am 8. December 1891 berichtete der Arzt Dr. Gross aus Neuville über den Patienten: 1. Der Knabe hat nie mehr einen epileptischen Anfall gehabt. 2. Seit einigen Monaten meint die Mutter eine Gedächtnissabnahme zu beobachten. 2. Der Knabe hat sich geistig sehr gut entwickelt, ist fröhlich und selten etwas reizbar. 4. Die Narbe am Schädel pulsirt wie zuvor.

Epikritische Bemerkungen.

Patient hatte vor circa 2 Jahren eine complicirte, eiternde Fractur überstanden. Schon nach 10 Tagen war Nackenstarre und Verdrehung der Augen beobachtet worden, wie auch jetzt in diesen letzten Anfällen eine Drehung des Kopfes nach links (Läsion am rechten Stirnhöcker) mit Verdrehung der Augen das erste Symptom war, und zwar, wie die Palpation zeigte, beruhend auf Contraction der linksseitigen Nackenmusculatur (Splenius). Diese Deviation conjugée deutet auf directe Reizung eines vor der vorderen Centralwindung gelegenen Centrum für die Rotationsbewegungen des Kopfes und der Augen hin, nach Horsley's Nachweisen, von welchem die entgegengesetzte Drehmusculatur activ innervirt wird.[1])

Nach fast 2jähriger Dauer hat jetzt eine acute Epilepsie eingesetzt, indem Patient als Nothfall völlig bewusstlos und mit linksseitiger totaler Hemiplegie ins Spital gebracht wurde.

Da aber nach 20 Minuten in den gelähmten Extremitäten Krämpfe auftraten und nach weniger als 2 Stunden der Knabe wieder völlig

1) Unsere Fälle geben mehrfach sehr schöne Belege für das Centrum der Seitenbewegung des Kopfes und der Augen, welches von vielen Autoren noch an eine ganz falsche Stelle verlegt wird. Vergleiche in unserer Operationslehre die Angaben Horsley's.

normal war, ferner auch im Stadium der Bewusstlosigkeit Puls normal (kein Druckpuls) und Athmung ebenfalls normal war, so war an blossen Hirndruck nicht zu denken, sondern an einen epileptischen Anfall, und bei der absoluten Einseitigkeit der Krämpfe und Lähmungen sicher an eine Rindenepilepsie in dem Sinne einer Läsion einer bestimmten Rindenpartie; welche dieses war, war schwieriger zu entscheiden. Aber da kleine Anfälle nur in Drehung des Kopfes und Krämpfen im Facialis bestanden, in schwereren ein Uebergang auf Arm und dann auf Bein stattfand und weiter erst als zweites die Lähmung in den betroffenen Gliedern beobachtet wurde, so musste in der Nähe des Facialiscentrum, resp. vor demselben der Ursprung der Reizung der Rinde sein.

Dass beim Eintritt nur die Lähmung bestand, war offenbare Täuschung, denn in späteren Anfällen kamen erst die Krämpfe, dann die Lähmung, dann wiederholten sich die Krämpfe noch mehrfach. Es waren also Lähmungen durch Ueberreizung und Uebermüdung der nervösen Centralorgane.

Für Rindenepilepsie sprach, dass der Knabe das Bewusstsein nicht immer verlor.

Allerdings fühlte man den Knochendefect, von einer dicken, pulsirenden Narbe ausgefüllt, am rechten Stirnhöcker, also erheblich vor der Stelle, von welcher die Krämpfe ausgingen. Aber es konnte ein Hirnabscess nach rückwärts gehen (Patient hatte Morgens Temperaturerhöhung bis 38,6, doch konnte bei der kurzen Beobachtung und den heftigen Krämpfen das nicht so sehr zählen, um darauf die Diagnose zu stützen). Oder es konnte ein Splitter oder eine Knochenwucherung nach rückwärts liegen. Oder es konnte die sicherlich adhärente Narbe durch Zerrung nach rückwärts wirken.

Letzteres stellte sich denn auch heraus.

Die Diagnose konnte als sicher genug gelten, um zu trepaniren, und dies sofort zu thun, war angezeigt durch die Heftigkeit der Anfälle, da ich einmal einen raschen Tod unter ähnlichen Verhältnissen beobachtet hatte. Patient hatte 2—3 Stunden die Nacht vorher chloroformirt werden müssen wegen der Intensität der Krämpfe, die zu starker Cyanose führten. Patellarreflex im Anfall gesteigert.

Die Narbe wurde excidirt, die Oeffnung in Schädel mit dem Meissel rings erweitert, bis nicht adhärente Dura rings erschien, und nun diese rings um die derbe adhärente Narbenmasse umschnitten und excidirt. Die Blutung war ganz mässig, obschon der Schnitt ins Gehirn circa 2 Cm. tief eindrang, da die gelbweisse derbe Narbe im Gehirn bis in die Markmasse ging.

Hautnaht unter Belassung einer mittleren Oeffnung. Es bildete sich kein Prolaps, der Hirndefect nahm eine conische Form an. Sublimatverband. Sofortiges Ausbleiben der Anfälle. Am 4. Tage kam ein atypischer Anfall, zumeist mit Krämpfen derselben Seite wie die, Verletzung. Patient bekam noch Bromkali hinzu, erst 5 und dann 3 Grm., von da ab war er ganz munter. Die granulirende Stelle am Kopf heilte sehr langsam und pulsirte sehr kräftig.

Nach 3 monatlichem Gebrauch wurde das Bromkali weggelassen. Die Heilung ist nach 2½jähriger Beobachtung eine dauernde geblieben.

Wyder, Franz, von Riggisberg in Bern (Lorraine), 14 Jahre alt. Fractura cranii complicata mit Encephalitis septica. Trauma neben der Mittellinie rechts vor der motorischen Region. Heilung. Spätere Epilepsie, vom Centrum der Drehung des Kopfes nach der entgegengesetzten Seite beginnend. Heilung der Epilepsie nach Trepanation direct vom über obigem Centrum, mit Excision der verwachsenen Hirnpartie. Verletzung des Sinus longitudinalis. Blutstillung durch Anlegung zweier Schieber, da die Umstechung nicht genügt. Keine schweren Erscheinungen. Colossaler Hirnprolaps mit Parese des linken Armes vorübergehend.

Anamnese. 11. Juli 1889. Patient wird als Nothfall aufgenommen. Er hat am 9. Juli Abends von einem Spielkameraden durch Unvorsichtigkeit mit einem 3zackigen Karst einen Schlag auf den Kopf erhalten.

Der Knabe fiel bewusstlos zusammen; der Karst, welcher mit 2 Zacken durch die Haut eingedrungen war, konnte nur mit einiger Kraftanstrengung herausgezogen werden; sogleich folgte eine heftige Blutung.

Die Bewusstlosigkeit scheint nur kurze Zeit gedauert zu haben. Die Wunden wurden von einem Samariter mit Wasser gewaschen und verbunden. In der folgenden Nacht wurden Umschläge mit kaltem Wasser gemacht; Patient war etwas unruhig, zeigt jedoch keine besonderen Reizsymptome und klagte auch nicht viel.

Bis folgenden Mittag (10. Juli) hatte sich der Zustand des Patienten nicht wesentlich verändert; im Laufe des Nachmittags jedoch trat Fieber ein; Patient begann über allgemeines Unwohlsein und starke Kopfschmerzen zu klagen, besonders über der Stirn. Am Abend traten unter allmälieher Steigerung des Fiebers Delirien ein, sowie Erbrechen, wobei nur wenig Schleim entleert wurde.

In der Nacht (10.—11. Juli) dauerte das Erbrechen weiter, Patient machte oft krampfhafte Bewegungen im linken Arm und linker Hand; krampfhaftes Beugen und Drehen der Hand und Finger; hin und wieder machte er auch heftige Bewegungen mit seinem linken Bein. Auch verdrehte er oft seine Augen krampfhaft nach

oben; eine Schiefstellung der Augen war jedoch nie zu beobachten.

Heute Morgen (11. Juli) constatirte ein consultirter Arzt „eine oberflächliche verklebte Risswunde des Scheitels; beim Trennen der Wunde ergiesst sich jauchig-blutige Flüssigkeit mit Luftblasen und weisslichen Partikelchen unter pulsirenden Stössen. Die Sonde gelangt auf entblössten und theilweise rauhen Knochen. Fieber, langsamer Puls, Erbrechen, Somnolenz".

Der Knabe war früher gesund. Als 2jähriges Kind hat er durch Ueberfahrenwerden eine grosse Kopfverletzung ohne Mitbetheiligung der Schädelkapsel erlitten, die unter Eiterung langsam abheilte und die jetzt noch ausgedehnten Narben über dem rechten Ohr zurückliess. Jeden Winter wurde ein grösseres oder kleineres Stück dieser Narbenfläche wund und bedeckte sich mit einer dicken Borke; eine Störung des Allgemeinbefindens trat dabei nie ein.

Status praesens. 11. Juli 1889. Patient macht den Eindruck eines Schwerkranken, er ist somnolent, giebt aber auf gestellte Fragen gut Auskunft.

Die Haut gelblich tingirt, heiss und ziemlich trocken anzufühlen. Conjunctiven weiss. Lippen trocken, mit braunen Borken bedeckt. Zunge belegt, feucht, Pupillen klein, gleich gross, gut reagirend.

Patient klagt über starke Kopfschmerzen, besonders über dem rechten Auge. Die Augenlider werden gut bewegt, etwas träge. Augenstellung gut, keine Diplopie. Augenhintergrund normal. Die linke Facialishälfte functionirt deutlich schwächer als rechts. Die Extremitäten werden auf Befehl etwas bewegt, jedoch sehr träge und in sehr geringen Dimensionen. Von Zeit zu Zeit macht Patient in seinem linken Arm und Hand krampfhafte Flexionen und hält Ellbogen, Hand und Finger eine Zeit lang krampfhaft flectirt.

Eine Ungleichheit in der Sensibilität der beiden Körperhälften ist nicht zu constatiren, Patient reagirt nur träge auf Empfindungsreize. Ueber den Lungen nichts Abnormes.

Ueber der Herzspitze, sowie auch an den übrigen Ostien, ein schwaches systolisches Geräusch, 2. Pulmonalton etwas accentuirt.

Abdomen eingesunken, weich. In der Lebergegend leichte Schmerzempfindlichkeit bei Druck und stärkere Spannung der Bauchmuskeln links.

Auf dem Schädel, auf den beiden Scheitelbeinen 2 parallele Wunden von 2 Cm. Länge.

Die rechte: 2 Querfiger breit hinter der Coronarnaht beginnend, parallel der Sagittalnaht verlaufend, etwa $2^1/_2$ Cm. von dieser entfernt. Am vorderen Ende der Wunde fühlt man durch die ödematöse Kopfschwarte hindurch einen harten Vorsprung von etwa 1 Cm. Breite, nach vorn fällt dieser Vorsprung allmählich ab, nach der Wunde hin steil.

Bei Bewegungen des Patienten fliesst aus der Wunde eine blutige, trübe Flüssigkeit, von fauligem Geruch, mit graurothen Bröckeln vermischt; und zwar entströmt diese Flüssigkeit der Wunde in pulsirender Weise, dem Puls des Radialis entsprechend.

Die Bröckel erweisen sich unter dem Mikroskop als Nervenelemente: Gliazellen, wenig Körnchenkugeln, einzelne Nervenfasern, gequollen, und zahlreiche rundliche Schollen.

In der Flüssigkeit finden sich massenhafte Bacillen von gerader und dicker Form, ohne Endverdickungen, zum Theil in Längsreihen gestellt.

Die in die rechtsseitige Wunde eingeführte Sonde kommt auf blossen verletzten Knochen und durch einen Knochendefect in die Schädelhöhle.

Die linksseitige Wunde ist 7 Cm. von der ersten entfernt, durch sie gelangt die Sonde auf blossen, aber unverletzten Knochen. Die Umgebung ist ebenfalls ödematös.

Die Wundränder beider Wunden sind gleich: unregelmässig, infiltrirt.

Auf dem linken Scheitelbein eine breite, alte Narbe, bogenförmig, in der Höhe des Tuber pariet. beginnend und hinter das Ohr hinab verlaufend, ca. 12 Cm. lang, mit dem Knochen zum Theil fest verwachsen.

Temperatur 38,6. Puls 88, regelmässig, dikrot. Athemzüge 24, ruhig.

Die weitere Krankengeschichte bis zur Wiederaufnahme fehlt leider.

Am 6. März 1890 wurde der Junge wieder ins Hospital gebracht.

Die Mutter macht folgende Angabe:

Am 22. Februar Morgens früh wurde die Mutter des Jungen dadurch geweckt, dass derselbe heftig schrie. Sie sah nach und bemerkte, dass der Kleine am ganzen Körper heftig zitterte. Namentlich ausgesprochen waren die Zuckungen der linken Gesichtshälfte. Den Kopf hielt der Junge nach rechts in den Nacken zurückgeschlagen, die Augen nach links oben verdreht. Seit diesem Anfalle hat Patient alle Tage Anfälle gehabt, am Tage meist nur rudimentäre; in der Nacht waren sie heftiger; die Zuckungen gingen dann, stets vom Gesicht ausgehend, oft auf die ganze linke Körperhälfte über.

Seit seiner Entlassung aus dem Hospital, Ende October, war der Kleine sonst völlig gesund, in seinem psychischen Verhalten normal; eine Abnahme seiner geistigen Fähigkeiten wurde auch vom Lehrer nicht constatirt.

6. März. Morgens 9 Uhr hat der Kleine einen Anfall, der damit beginnt, dass das Gesicht nach links, die Augen nach links oben gewandt werden; dann wird der Kopf nach rechts zurückgeschlagen, dann kommen tonische Zuckungen des rechten Cucullaris, dann treten clonische Zuckungen im oberen Facialisgebiete und zwar auf beiden Seiten zugleich ein. Zuletzt stellen sich auch vereinzelte Zuckungen im linken Mundwinkel ein. Ausser dem rechten Cucullaris ist auch der rechte Splenius in leichterem Grade an den Zuckungen betheiligt.

7. März. Heute früh 4 Anfälle; stets begannen die clonischen Zuckungen im oberen Facialisgebiete und zwar beiderseitig; dann folgten clonische Zuckungen im linken unteren Facialisgebiete, 2 mal gingen die clonischen Zuckungen auch auf den linken Arm über. Im Laufe des übrigen Tages keine weiteren Erscheinungen. Keine Trübung des Sensoriums — kein Sopor.

8. März. Heute früh 2 Anfälle, im Facialisgebiete beginnend, dann auf den linken Arm und zuletzt auf das linke Bein übergehend. Auf

Anreden giebt Pat. während des Anfalles keine Antwort; unmittelbar nachher ist das Sensorium völlig frei.

Im Laufe des Tages 12 Anfälle von clonischen Zuckungen, die meist auf den oberen Facialis und auf den linken unteren Facialis beschränkt bleiben; ab und zu treten nachher auch clonische Zuckungen im linken Arme auf. Während dieser leichteren Anfälle beantwortet Patient an ihn gestellte Fragen prompt und richtig.

9. März. Heute früh 4 heftige Anfälle, immer vom Gesicht auf den linken Arm und zuletzt auf das Bein übergehend. Patient beantwortet Fragen nicht.

Im Laufe des Tages ca. 50 leichtere Anfälle, wobei zuerst clonische Zuckungen im rechten Cucullaris auftreten; der Kopf wird stark rückwärts gebeugt, das Gesicht nach der linken Seite gerichtet, die Augen stehen nach links oben gerichtet; zugleich dauernde Zuckungen im oberen Facialisgebiet beiderseitig, dann im linken unteren Facialisgebiet und ab und zu zuletzt im linken Arme. Während der Anfälle ist die Athmung leicht keuchend. Abends 9 Uhr ein äusserst heftiger Anfall, wieder vom Facialis ausgehend, dann linken Arm und linkes Bein ergreifend; zuletzt machen alle vier Extremitäten schleudernde Bewegungen, Patient beginnt zu schreien und reagirt nicht auf Anreden.

Der Anfall dauert etwas über 1 Minute. Die zuletzt sich einfindenden Zuckungen im rechten Arm und Bein sind nicht so heftig, wie diejenigen auf der linken Seite.

10. März. Im Laufe der Nacht (bis 2 Uhr) hat der Patient 4 Grm. Bromkali erhalten; nach 2 Uhr waren die Anfälle seltener und weniger heftig.

Status praesens: 8. März. Auf der rechten Schädelhälfte zwei grosse Narben, die untere, 14 Cm. lange, vom Processus mastoides ausgehend, in nach unten concavem Bogen gegen das Tuber frontale hin verlaufend, 7 Cm. hinter demselben endigend. Die obere einem Kreuzschnitte entsprechend; ihr Centrum 3 Cm. von der Sutura sagittalis, 3 Cm. nach vorn vom Tuber parietale; im Bereiche dieser zweiten Narbe fühlt man Veränderungen des Knochens; $^1/_2$ Cm. vor ihrem Centrum, der Mittellinie um $^1/_2$ Cm. näher liegend als letzteres, besteht eine Knochenlücke, über welcher deutliche Pulsation fühl- und sichtbar ist.

10. März. Untersuchung von Prof. Kocher: Die Mitte der narbigen Wunde liegt 4,5 Cm. vor der Stelle des oberen Endes der Centralfurche; die Mitte der weichen Depression 5,5 Cm. vor derselben. Von der Mittellinie entfernt ist die Depressionsstelle im Knochen 2,5 Cm. Von der Mittellinie entfernt gemessen ist die Mitte der Depression stark 5 Cm. vor der Centralfurche und die Mitte der Narbe 3,5 Cm.

Operationsbericht vom 10. März. Chloroformäther-Narkose. Antisepsis wie üblich laut Formular 1888.

Schnitt durch Haut, Galea und Pericranium bis auf den Knochen; Schnittführung so, dass das Centrum und die Depression der Narbe um-

schnitten werden; Zurückklappen der durch die Umschneidung entstehenden vier Hautperiostlappen. Nun wird im Bereiche der Knochendepression mit flach geführten Meisselschlägen ein kleinhandtellergrosser Defect des Knochens ausgemeisselt; der gelöste Knochen mit dem Elevatorium entfernt.

Die Knochenränder werden mit der Hohlmeisselzange abgekneift. Es erfolgt die Stillung der Blutung und die Umschneidung der mit Dura und Gehirn adhärenten Hautnarbe; in dieser Hautnarbe zeigt sich eine Einstülpung der Haut mit Haaren, welche unmittelbar bis an die Dura herangeht. Die Dura wird umschnitten, sodass das entfernte Stück derselben 1 Francstückgrösse hat; mit der Dura wird ein derselben adhärentes Stück Hirnsubstanz losgerissen; darunter scheint eine kleine Cyste zu bestehen. Nun werden die blutenden Piavenen mit Schiebern gefasst und dadurch die Blutung gestillt; es scheinen auch noch gegen die Mittellinie zu Adhärenzen zu bestehen. Bei Anlegung eines Schiebers reisst der Sinus longitudinalis ein, was eine sehr starke Blutung zur Folge hat. Es wird versucht, mit Schiebern der Blutung Herr zu werden, was nicht gelingt; auf Compression mit den Fingern steht die Blutung sofort. Der Hautschnitt wird nach der Mittellinie hin verlängert und ein weiteres Stück Knochen nach der Mittellinie zu losgemeisselt. Zuerst wird jetzt versucht, auf der einen Seite den Sinus zu umstechen; dabei wird mit der Nadel eine Vene angestochen, was Blutung zur Folge hat. Deswegen wird von der Umstechung Abstand genommen, und es werden fünf Schieber quer an den Sinus angelegt — die Blutung steht. Thymolverband. Ueberwachung des Patienten.

Leider findet sich hier wieder ein Ausfall in der Krankengeschichte.

23. April. Hr. Prof. Kronecker versucht die faradische Reizung der vorgefallenen Gehirnpartie. Reizung mit den verbundenen Elektroden (kleine Distanz derselben) bleibt erfolglos. Bei Auflegen einer Elektrode auf den Thorax, der anderen auf den Prolaps und Anwendung eines starken Stromes giebt es eine Zuckung der Thoraxmuskeln. Schwächere Ströme bleiben erfolglos. Der Vorfall scheint mithin zum grossen Theil nicht aus Gehirnmasse zu bestehen, sondern eher durch eine Meningocele gebildet zu sein.

24. April. Patient hat Mittags etwas Kopfschmerzen, die er über die Augen localisirt, 38,2. 10 Uhr Abends fühlt er sich ganz wohl, 38,0.

25. April. Abends wieder etwas Fieber. Patient ist dabei ganz wohl, nur fällt der geringe Appetit auf. Der Prolaps hat infolge fester angezogener Verbände eine etwas geringere Spannung, die die Pulsation besonders auffallend werden lässt.

28. April. Prolaps sieht gut aus. An der medialen Seite ein Eiterpfropf, aus dem sich heute eine Ligatur entfernen lässt. Es sammelt sich immer, trotz des zweimaligen Verbandes, unter dem überhängenden Prolaps eine geringe Menge Eiter an, der sich leicht wegwischen lässt und auf einem gut aussehenden Boden ruht.

Das subjective Befinden ist, bis auf den unter Tags sich öfter einstellenden Kopfschmerz, befriedigend.

Behandlung: Spülung mit $^1/_2$ Proc. Carbol, vorsichtiger Jodanstrich, Thymolverband.

5. Mai. Unter Anwendung eines mässigen Druckes nimmt der Prolapsus cerebri stets ab. Nur die vorderste Partie, deren Consistenz etwas fester ist, widersteht bis jetzt dem Drucke vollständig. Patient hat dabei keinerlei beunruhigende Gehirnerscheinungen dargeboten.

12. Mai. Der vordere Theil des Prolapses geht nur sehr langsam unter sanftem Druckverband zurück. Er ist durch eine von vorn innen nach hinten aussen verlaufende Furche deutlich von dem hinteren, weniger resistenten, fluctuirenden abgegrenzt.

23. Mai. Der ganze Prolaps ist bis auf das Niveau des Schädeldaches reducirt.

24. Mai. Transplantation nach Thiersch, Haut vom linken Oberschenkel. Als Verband auf den Schädel Bismuthsalbe.

26. Mai. Bis auf ein ganz kleines Stück, das, am Rande liegend, durch den Druck des Verbandes etwas abgehoben wurde, ist Alles angeheilt. Der Prolaps ist etwas grösser geworden, weil der Verband nur locker angelegt war.

11. Juni. Patient hat Mittags keinen Appetit. Gegen 2 Uhr fühlt er sich unwohl, geht ins Bett. Schüttelfrost und mehrmaliges Erbrechen. Temperatur 38,8.

Auf den Lungen und dem Herz wie am übrigen Körper nichts Abnormes nachzuweisen. Subjective Klagen beziehen sich auf Kopfschmerzen. Keine Diarrhoe. Kein Exanthem.

12. Juni. Wohlbefinden wieder vollkommen eingetreten.

14. Juni. Epitheldefect des Beines vollkommen verheilt, nach 3 Wochen mit dreimaligem Aristolverbandwechsel.

Entlassung: 30. Juni. Auf der rechten Schädelhälfte eine rhombische Stelle, von glatter, etwas runzlicher Haut bedeckt: in der der Mitte nächstgelegenen Partie pulsirend. Am Rand einige kleine Borken. Von beiden Seitenecken aus zieht sich das Narbengewebe der Haut noch etwas weiter herab.

An der linken unteren Extremität durchaus normaler Nervenbefund.

Die linke Hand ist kleiner als die rechte. Umfang um die Köpfchen der Metacarpalknochen gemessen links: 14,2 gegen 15,5 rechts.

Umfang des Handgelenkes 13 links gegen 13,5 rechts.

Bewegungen im Schulter- und Ellbogengelenk ganz frei.

Bewegungen im Handgelenk passiv vollkommen normal.

Activ werden sie manchmal nur mit grosser Mühe, manchmal ganz leicht, aber nie im vollsten Umfange ausgeführt.

Die Stellung des Armes hat nur insofern eine Bedeutung, als die Streckung die Beweglichkeit beeinträchtigt.

Pro- oder Supinationsstellung unwesentlich, doch erleichtert Wechsel der Stellung die Bewegung für einige Augenblicke, bis wieder Behinderung eintritt, wie durch rasche starke Ermüdung. Schmerzen daher gar nicht vorhanden.

Bewegungen des Daumens sehr beschränkt. Bewegung möglich, Streckung nur mit grösster Mühe, Adduction und Opposition wird nicht gemacht.

Beugung der Finger in toto unmöglich, Abduction und Adduction sehr mangelhaft, Beugung der Finger ziemlich kräftig.

HARVARD MEDICAL LIBRARY NOV 15 1888

Die Bewegungen im Handgelenk werden durch die Fingerstrecker und -beuger und die Radiales externi ausgeführt. Nicht deutlich sichtbar ist einzig die Contraction des Ulnaris externus. Der ganze Vorderarm etwas abgemagert. Sensibilitätsprüfung ergiebt gar keine Störung.

Wir haben über den Knaben zu Anfang dieses Jahres 1892 Bericht erhalten und Gelegenheit gehabt, ihn zu untersuchen. Er hat ganz ausnahmsweise, aber stets nach ganz bestimmten äusseren Anlässen, z. B. einer heftigen Ermüdung, Anfälle gehabt, hat aber sonst ungestört arbeiten können und hat sich geistig gut entwickelt. Auch die Lähmung in seiner Hand ist fast völlig zurückgegangen.

Wenn man bedenkt, dass der Knabe bis zu 50 Anfälle hatte und darüber, als wir die Excision der Dura und Hirnnarbe ausführten, dass eine sehr schwere Complication bei der Operation eintrat, nämlich Verletzung des Sinus longitudinalis durch Anreissen eines grossen Venenastes, dass der Sinus umstochen und unterbunden werden musste und infolgedessen ein gewaltiger Hirnprolaps eintrat, der nur sehr langsam sich zurückbildete, so wird man das ausnahmsweise alle paar Monate eintreffende Auftreten eines Anfalles nicht zu hoch anschlagen und den Erfolg der Operation kaum in Zweifel zu ziehen geneigt sein. Die Mutter und der Patient geben an, dass die jetzigen Anfälle in gar keinem Vergleich stehen zu den früheren Anfällen, dass sie mit den Resultat der Operation äusserst zufrieden seien.

Die Fälle Perey und Wyder geben beide sehr gute Illustrationen zu dem Bilde der Rindenepilepsie, und ganz besonders möchten wir hervorheben, wie gut in beiden Fällen die Localisation mit den Angaben von Horsley nicht blos bezüglich der bekannten Centra für Gesichts- und Extremitätenmuskeln übereinstimmt, sondern auch mit der Localisation für die Augen- und Halsmuskeln. Es ist eine von einzelnen Klinikern, wie mir bekannt, noch festgehaltene Meinung, dass die conjugirte Ablenkung der Augen auf Reizung (resp. gelegentlich durch Lähmung) eines den Sehcentren nahegelegenen Rindentheiles zurückgeführt werden müsse. Dies ist keineswegs der Fall. Horsley verlegt nach einer mir jüngst zugegangenen brieflichen Mittheilung das Centrum für gleichzeitige und gleichseitige Deviation beider Augen sowohl als des Kopfes nach der entgegengesetzten Seite in die Basis der Stirnwindungen, speciell der mittleren Stirnwindung. Dies entspricht ganz den bei beiden Kranken durch die frühere Fractur bezeichneten Stellen der Hirnreizung durch entzündliche Narbenbildung.

Hinzuzufügen ist noch, dass in unseren Fällen die Drehung des Kopfes, welche die Seitendrehung der Augen begleitet, hauptsächlich

durch Contraction der Nackenmuskeln zu Stande kam, speciell des Splenius und Cucullaris, deren Contraction direct zu fühlen war und wohl auch des Obliquus capitis major als eines grösseren Drehmuskels. Der Sternocleido schien keine Rolle zu spielen. In einem Falle war das Rückwärtsziehen des Kopfes dabei sehr auffällig, und es warf diese Beobachtung ein Licht auf die schon v. Bergmann hervorgehobene Thatsache, dass Nackenstarre keineswegs ein Attribut blos der Basalmeningitis ist, sondern auch bei Convexmeningitis ausgesprochen auftritt.

In beiden Fällen Perey und Wyder musste die Neubildung im Gehirn, welche den Anlass zu epileptischen Anfällen abgab und durch Exstirpation entfernt wurde, auf Entzündung, Encephalitis, resp. Encephalomeningitis septica durch Infection einer complicirten Schädel- und Hirnwunde zurückgeführt werden.

Ausser der entzündlichen Narbe ist es besonders die Narbenbildung nach Quetschung, welche bei traumatischen Epilepsien eine Rolle spielt. Wir haben zur Einleitung eines Falles Erwähnung gethan, welcher eine derartige gelbgefärbte Narbe nach Contusio cerebri im Bereich des Handcentrums darbot; die Narbe wurde durch die Operation freigelegt und excidirt, und der Patient, welcher vorher in der Regel 2 Anfälle im Tage gehabt hatte, blieb vom Momente der Operation weg von Anfällen verschont.

Die zerquetschten Hirnpartien nach Contusio können aber noch andere Umwandlungen erleiden, unter denen die weitaus wichtigste für die Epilepsie die Bildung von Cysten ist. Diese Cysten hat man sich keineswegs stets als abgeschlossene, von eigener Membran begrenzte Hohlräume vorzustellen, welche durch Zerfall und Resorption der festen Bestandtheile des Blutergusses und der zertrümmerten Hirnsubstanz zu Stande kommen mit Uebrigbleiben seröser Flüssigkeit als Ausfüllungsmasse und Bildung eines Balges aus der entzündlich veränderten Umgebung. Vielmehr handelt es sich in den Fällen hochgradiger Quetschung, welche ich zu Gesicht bekommen habe, wesentlich um Bildung eines kleinen oder grösseren Hohlraums, in welchem in der Hirnsubstanz oder unter der Pia, an Stelle der zerfallenen und resorbirten Hirnsubstanz Cerebrospinalflüssigkeit sich angesammelt hat. Diese bildet die scheinbare Cyste, und die Hirnsubstanz stösst ohne Bildung einer makroskopisch sichtbaren Cystenmembran unmittelbar an die Flüssigkeit. Am schönsten ist das Verhalten dieser Pseudocysten zu beurtheilen, wenn dieselben nach hochgradigen Quetschungen eine erhebliche Grösse erreichen und bis in den Seitenventrikel hereinragen. Der Hohlraum der letzteren setzt sich dann

direct in die Cyste und damit bis an die Hirnoberfläche fort, und an der Hirnoberfläche dieses gewaltigen accessorischen Horns eines Seitenventrikels findet sich gar keine Hirnsubstanz mehr, nach anderen Richtungen blos eine dünne Schicht Gehirn.

Es liegt also eine traumatische Porencephalie vor, und es ist sehr interessant, dass Benedict[1]) findet, dass Epileptiker fast immer Porencephalie zeigen. Diese Angabe wäre um so werthvoller, als in derselben Anhaltspunkte geboten wären zu einer wirksamen Therapie, indem wir in der Lage sind, zu zeigen, in welch glücklicher Weise sich die traumatische Porencephalie behandeln lässt. Benedict hält die angeborenen Formen der Porencephalie für aplastisch, die juvenile Form für entzündlich; von traumatischen Formen spricht er nicht. Wir haben gerade von diesen traumatischen Formen mehrere gesehen und einige wenigstens functionell zur Heilung gebracht. Auf Grund äusserer Beobachtungen möchten wir auch darauf aufmerksam machen, dass sicherlich ein Theil der „angeborenen" Porencephalien auf Traumen bei der Geburt, vielleicht auch in der Fötalzeit zurückzuführen sein dürfte. Freilich warnt Schattenberg (Marchand)[2]) vor Vermengung der Fälle „ächter" Porencephalie als einer Art Missbildung mit den Fällen extrauterin erworbener Defecte durch anämische Nekrosen. Erstere sollen sich durch das Fehlen von Vernarbungsvorgängen unterscheiden. Wir betonen ausdrücklich, dass auch in unseren sicher traumatischen Fällen Vernarbungsvorgänge zum Theil völlig fehlten.

Wir kommen zunächst auf den Fall Stauffer zurück, welchen wir oben beschrieben haben, welcher an den Folgen einer gewaltigen Cystenbildung im Hirn, und zwar durch acute Epilepsie gestorben ist, nachdem wir die Ursache seiner Epilepsie in einem abgesprengten Knochenstück gefunden und entfernt zu haben glaubten. Wir geben eine Schilderung des pathologisch-anatomischen Befundes hier noch einmal kurz wieder:

Im Bereich der oberen und mittleren Stirnwindung war die Hirnsubstanz ganz verschwunden, an Stelle derselben eine grosse Höhle, welche sich unmittelbar in den weitgeöffnet erscheinenden Seitenventrikel fortsetzte. Die Wand von dessen Vorderhorn erschien dadurch zu einer Blase mit weisser membranöser Hülle bis an den Schädel heran aufgetrieben. Offenbar hatte sich an Stelle einer hochgradigen Zerquetschung des Stirnlappens des Grosshirns eine Höhle

1) Zur Klinik der Epilepsie. Wiener med. Blätter 1889. Nr. 43.
2) Beiträge zur pathol. Anatomie und allgem. Pathologie. 1889.

gebildet, welche mit dem Seitenventrikel von vornherein in Verbindung stand, und nach Resorption des Extravasates und der zertrümmerten Hirnsubstanz hatte sich Cerebrospinalflüssigkeit angesammelt. Die Zeichen der Quetschung waren noch deutlich zu sehen an der unregelmässig gelbrothen Verfärbung der unmittelbar anstossenden Hirnsubstanz, welche in ziemlicher Breite um die Höhle herum diese Veränderung darbot. Als weiteres Zeichen der starken Quetschung fand sich ein kleiner Quetschungsherd in der Mitte der vorderen Centralwindung als Defect der grauen Rinde mit ziemlich scharfrandigem Saum der anstossenden Rindensubstanz und mit glattem Grunde weisser Substanz, erstere gelbgraulich bis gelbröthlich verfärbt. Zwei kleine Quetschungsherde (durch Contrecoup) fanden sich auf der entgegengesetzten Seite an der Basis des Stirnhirns, beide ebenfalls wie aus der Rinde herausgeschnittene Substanzverluste sich darstellend. Es ist in hohem Maasse bemerkenswerth, dass eine solch gewaltige Quetschung im Bereich des Stirnhirns vorkommen kann, ohne eine andere Störung zu veranlassen als eine 14 Tage dauernde Bewusstlosigkeit und völlig vorübergehend contralaterale Lähmung in Form von Hemiplegie (vgl. Fig. 3).

Dass es sich um Füllung der Cyste mit Cerobrospinalflüssigkeit handelte, ergab ausser der freien und breiten Verbindung der Höhle mit dem Seitenventrikel die Entleerung klarer Flüssigkeit an der Hirnbasis im Strahl, als das oberflächliche Blatt der Pia (Arachnoidea) im Bereich des Chiasma angestochen wurde, wobei sich Cyste und Ventrikel entleerten.

Wir haben noch vier solche Fälle gesehen. Drei derselben werden wir ihres therapeutischen Interesses wegen in extenso geben. Der vierte der Fälle betraf einen zufälligen Autopsiebefund. Der 65jährige Mann war an den Folgen eines falschen Weges beim Katheterismus und an Pyelonephritis gestorben. Er hatte an Epilepsia traumatica gelitten und die Eigenthümlichkeit dargeboten, dass ein Druck auf eine defecte Stelle des Schädeldaches im Bereich der früheren Fractur die Epilepsie künstlich hervorrief. Er war deshalb in ärztlichen Gesellschaften mehrfach vorgestellt worden.

Die Autopsie zeigte an der Fracturstelle zwei grosse Defecte des Schädeldachs, zum kleinen Theil ausgefüllt von zugeschärften Knochenrändern, zum Theil durch eine derbe, fibröse Membran, welche mit Dura und Pericranium verschmolzen und der Haut adhärent war. Die eine Lücke befand sich gerade auf den Centralwindungen, und hier war auch die Rindensubstanz des Gehirns der Dura adhärent, erschien an der betreffenden Stelle mehrere Millimeter dick derb und

narbig aussehend und darunter lag eine grössere, durch Zusammenfallen gefaltete Höhle, etwas mehr als das letzte Daumenglied aufnehmend.

Wir möchten nun darthun, dass in derartigen Fällen von traumatischer Porencephalie und Epilepsie sich sehr schöne therapeutische Erfolge erzielen lassen, müssen aber etwas ausholen, um die Heilresultate zu erklären, speciell einige Bemerkungen zur Genese des epileptischen Anfalles machen.

1. Zur Genese des epileptischen Anfalles.

Wir haben in den Beiträgen zu den Hirnverletzungen durch stumpfe Gewalt die Bewusstseinsstörung bei Commotio auf directe Schädigung der Hirnsubstanz, diejenige bei Compressio auf Circulationsstörungen zurückgeführt in Uebereinstimmung mit der von Bergmann zur Anerkennung gebrachten Auffassung im Allgemeinen, aber mit sehr wesentlichen Abweichungen von gäng und gäben Anschauungen im Einzelnen. Es hat im Anschluss Interesse, über die Bewusstseinsstörung beim epileptischen Anfalle ein Wort zu sagen. Es wäre sehr erwünscht, zuerst über diejenigen Zustände, welche man als Shock und als Ohnmacht bezeichnet, sich aussprechen zu können. Indess ist die Deutung der dabei stattfindenden Vorgänge noch zu wenig experimentell begründet, um sie mit Nutzen zur Erklärung des epileptischen Anfalls herbeizuziehen, und wir werden nur gelegentlich die Theorie der Shocks berühren.

Wir schliessen auch hier am liebsten an einen klinischen Fall an, welcher vor Kurzem in der Berner Klinik zur Behandlung gekommen ist (26. November 1891).

Der 22jährige Pierre Ch. aus B. wurde wegen Epilepsie, deren Anfälle sich in letzter Zeit in bedenklicher Weise gemehrt hatten, in die Klinik aufgenommen. Patient hatte vor 8 Jahren eine Impressionsfractur im Bereich des oberen und unteren Scheitelläppchens erlitten, ziemlich genau dem Tuber parietale entsprechend. Dieselbe war an und für sich ganz glatt und ohne Splitter geheilt. Die Diagnose war auf Narbe als Ursache der Epilepsie gestellt worden, weil erst vor einem halben Jahre sich die Anfälle eingestellt hatten, was bei Splitterung, Tumorbildung, überhaupt grobmechanischer und dauernder Läsion des Gehirns nicht so leicht erklärlich schien.

Es zeigte sich auch nach Abhebung der Dura und Trennung zweier bandförmiger Verwachsungen mit der Pia letztere stark oedematös, am auffälligsten in den Furchen und an einer Stelle der Mitte der Impression entsprechend. Nach Eröffnung des Arachnoidalsackes sank das vor der Duraeröffnung gespannt sich in die Trepanations-

öffnung drängende Gehirn ganz zurück, so dass es auch der anstossenden Schädelpartie nicht mehr anlag — allerdings in Narkose, die aber auch zu Anfang der Operation bestanden hatte. Jetzt zeigte sich, offenbar einem früheren umschriebenen Contusionsherd entsprechend, eine die Fingerspitze aufnehmende Delle der Hirnoberfläche, von ockergelbem Narbengewebe ausgekleidet, welches weniger blutete und erheblich zäher war, als die anstossende Gehirnsubstanz.

Offenbar bestand vor der Operation eine positive Spannung, auf dem Vorhandensein der Cerebrospinalflüssigkeit beruhend; Gehirn und Blut allein füllten das Cavum cranii nicht aus. An der Stelle der früheren Contusion war ohne Bildung einer eigentlichen abgeschlossenen Cyste eine starke Ansammlung von Liquor vorhanden, die sich noch auf die Umgebung erstreckte, zur Ausfüllung eines durch Resorption eines Quetschungsherdes und nachherige Narbenretraction entstandenen Defectes.

Man kann sich sehr wohl denken, dass durch dieses Plus von Cerebrospinalflüssigkeit das betreffende Individium hier einen Punkt besass, welcher momentaner Stosswirkung der anliegenden Hirnpartie mehr ausgesetzt war, dass, ähnlich wie Vagusreizung ausgelöst wird durch Duret's Choc cephalo rhachidien bei Injection von Flüssigkeit und daherige Erhöhung der Spannung in der Cerebrospinalflüssigkeit, so hier die mit besonders reichlicher Flüssigkeit bedeckte Hirnrinde an der Verletzungsstelle Stössen ausgesetzt ist bei plötzlichen Druckschwankungen, wie sie rasche Veränderungen der Gefässfüllung begleiten müssen. Es ist nachgewiesen (Hitzig), dass geistige Anstrengung, noch mehr Gemüthsbewegungen auf die im Bereich früherer Trepanationslöcher aufgenommenen Druckcurven einen ganz bedeutenden Einfluss ausüben. Je nachdem es sich um plötzliche Dilatation oder Contraction der kleinen Arterien handelt, ist aber die Wirkung eine sehr verschiedene, ganz besonders bei Zuständen a priori gesteigerten intracraniellen Druckes.

Geigel hat in seiner Mechanik der Blutversorgung des Gehirns [1]) gezeigt, dass jede Volumenveränderung der Gefässe die Spannung des Liquor cerebrospinalis beeinflussen muss: Eine vermehrte Füllung der Gefässe erhöht, eine verminderte vermindert momentan den Druck der Cerebrospinalflüssigkeit. Auf den Füllungsgrad der Gefässe wirken veränderte Blutzufuhr durch die Hauptarterien und Rückstauung von Seite der grossen Venen, aber ausserdem ganz wesentlich die active Thätigkeit der Gefässwände innerhalb des Ge-

1) Stuttgart 1890.

hirns, speciell der Muscularis der Arterien. Indem sich dieselben contrahiren, geben sie mehr Raum für den Schädelinhalt und bedingen eine Druckabnahme des Liquor, welcher zunächst den Venen und Capillaren zu Gute kommt. Indem Geigel blos die Capillaren berücksichtigt, kommt er zu dem Schluss, dass wegen vermehrter Füllung derselben (er hätte wenigstens noch hinzufügen müssen: bei ungehindert raschem Abfluss) als des für die Ernährung maassgebenden Factors eine reichlichere Blutversorgung stattfinde, eine Hyperdiämorrhysis.

Umgekehrt bei Dilatation der Arterien. Parallel der Volumenzunahme der Arterien, resp. der Spannungsabnahme ihrer Wand überträgt sich ein grösserer Theil des Blutdruckes auf den Liquor cerebrospinalis, die Capillaren (nach Geigel) werden zusammengedrückt. Es findet also bei gleicher Weite der Capillaren ein langsameres Abfliessen, resp. Durchfliessen des Blutes durch die Capillaren statt trotz vermehrten Zuflusses, eine Adiämorrhysis[1]). Ganz analoge Schwankungen im Druck des Liquor cerebrospinalis und in der für die Versorgung des Gehirns mit Sauerstoff wesentlichen Füllung der Capillaren durch arterielles Blut werden zu Wege gebracht durch Dilatation der Venen.

---

1) Grashey (l. c.) macht gegen Geigel darauf aufmerksam, dass es nicht zulässig ist, bei spastischer Verengerung der kleinen Arterien ungeänderten arteriellen Druck anzunehmen. Derselbe sinke vielmehr bedeutend innerhalb des Cranum cranii, und nur eine bedeutende Steigerung des Druckes in den Arterien innerhalb des Schädels vermöchte diesen Druckabfall auszugleichen.

Ganz analog steige bei paralytischer Erweiterung der kleinsten Hirnarterien der arterielle Druck. Grashey hält es demgemäss nicht für gerechtfertigt, bei spastischer Verengerung der Hirngefässe ohne Weiteres Hyperdiämorrhysis (Geigel) und bei paralytischer Erweiterung Adiämorrhysis anzunehmen. Beim höchsten Grad der Arterienverengerung innerhalb des Cranium sinke der Druck und damit auch die Blutgeschwindigkeit in den Capillaren auf ein Minimum, und es kommt also zu Adiämorrhysis.

Dagegen giebt Grashey zu, dass bei Bestehen eines gesteigerten intracraniellen Druckes spastische Verengerung der Hirnarterien eine vorhandene Adiämorrhysis beseitigen könne, paralytische Erweiterung der Hirngefässe dagegen — das ist für unsere Erörterungen ein Hauptpunkt — dieselbe steigere. Grashey scheint allerdings geneigt, schon unter Verhältnissen des normalen intracraniellen Druckes eine Beeinträchtigung der Hirncirculation durch paralytische Erweiterung der Hirnarterien zuzugeben, allerdings nicht wie Geigel will, durch Compression der Capillaren sondern der Venen.

Als sicher dürfte man aber betrachten, dass bei gesteigertem Hirndruck alle Einflüsse, welche auf die Hirnvasomotoren lähmend wirken, einen schädlichen Einfluss auf die Hirncirculation ausüben und den intracraniellen Druck steigern. Reizung der Hirngefässnerven könnte nach Grashey schon unter normalen Verhältnissen die intracerebrale Circulation beeinträchtigen.

Welchen Einfluss die Füllung der Venen auf den Druck des Liquor hat, kann man an den Fällen sehen, wo durch Trepanation grosse Lücken in der knöchernen Schädelkapsel gegeben sind. Wenn in aufrechter Lage die Trepanationslücken eingefallen sind und deutliche Pulsation zeigen, also die Spannung mit jeder systolischen Füllung der Arterien zunimmt, so sieht man bei horizontaler Lage und vollends bei gesenktem Kopf die Trepanationslücke sich sofort vorwölben und die Pulsation verschwinden. Durch die Füllung der Venen infolge des durch die Schwere des Blutes behinderten Abflusses aus den Venen nimmt die Spannung im Gefässsystem und Liquor so sehr zu, dass die pulsatorische Schwankung des Arterienvolumens dieselbe nicht mehr zu beeinflussen vermag. Ich habe gegenwärtig einen Jungen in der Klinik, bei welchem sich diese Verhältnisse auf das Schönste darthun lassen. Wir machen beiläufig darauf aufmerksam, dass diese vermehrte Spannung auch die Beobachtung erklären dürfte, dass während der Nacht oft die Anfälle häufiger sind, als tagüber.

Die durch vermehrte Füllung zu Stande gekommene Mehrspannung der Venenwände überträgt sich auf den Liquor, welcher seinerseits eine Dilatation der Capillaren durch Stauung nicht zu Stande kommen lässt, und es fliesst deshalb weniger Blut durch wegen des gleichbeibenden Volumens und behindernden Abflusses.

Ganz ähnlich dem Senken des Kopfes wirkt Verengerung des Thoraxraumes bei heftigen Exspirationsanstrengungen, beim Pressen. Allerdings steigt nach Geigel hierbei der Druck sowohl im Aortensystem, als in der Cava superior und wird deshalb für kurze Zeit der Kreislauf im Gehirn nicht beeinträchtigt; allein bei längerer Dauer macht sich die mangelhafte Füllung der Cava superior im Thorax geltend, das Herz erhält nicht die genügende Blutmenge, um dieselbe in die Arterien zu befördern. Dass das linke Herz bei lange dauerndem Pressen überhaupt noch Blut erhält, erklärt sich nach Geigel aus der Druckerhöhung in der Cava inferior, welche unter dem Druck der Bauchpresse steht, d. h. unter einem Druck, welcher den intrathoracalen um die Stärke der Zwerchfellcontraction übertrifft.

In letzter Linie kann auch ein allgemeines Sinken des Blutdrucks bei den Zuständen, welche dem Shock oder der Ohnmacht verwandt sind, die Blutversorgung des Gehirns verschlechtern. Zwar wird bei abnehmendem Blutdruck, zumal da die mangelhafte Füllung der Arterien von Contraction derselben begleitet zu werden pflegt, zunächst auch der Druck im Liquor cerebrospinalis geringer, aber die

Druckabnahme kommt der Füllung der Capillaren nicht zu gute, weil innen und aussen auf deren Wänden dieselbe Druckabnahme stattfindet. Es macht sich also blos die mangelhafte Zufuhr arteriellen Blutes geltend.

Aus den obigen Erörterungen geht hervor, dass Gemüthsbewegungen, heftige Anstrengungen oder plötzliche Lageveränderungen des Körpers und Kopfes, unerwartete Eindrücke auf periphere Nerven von einem Augenblick auf den anderen eintretende Druckschwankungen im Liquor cerebrospinalis mit Störungen der Capillarcirculation des Gehirns, der Eudiämorrhysis nach Geigel zur Folge haben können. Dass dieselben unter begünstigenden Umständen genügen, um einen Insult herbeizuführen, wie wir ihn den epileptischen Anfall so gewöhnlich begleiten finden, ist keine unberechtigte Annahme. Krämpfe treten bei Störungen der Hirncirculation dann am ehesten ein, wenn letztere sehr plötzlich zu Stande kommt, laut Experimenten. So treten dieselben bei Hirndruck ein, wenn sich sehr rasch Extravasate bilden, so bei plötzlicher Störung arterieller Blutzufuhr.

Kussmaul und Tenner haben nachgewiesen, dass rasch eintretende hochgradige Hirnanämie, wie sie durch Verblutung, Ligatur oder Compression aller zum Gehirn führenden grossen Arterien zu Stande kommt, Coma und allgemeine Krämpfe zur Folge hat. Aber allerdings zeigten sie dabei auch, dass nach ihren Experimenten speciell die Anämie von Pons und Medulla oblongata die Auslösung der Krämpfe bewirke, nach Nothnagel speciell die Anämie des „Krampfcentrum" im Pons. Kussmaul und Tenner glaubten umschriebene anatomische Veränderungen des Gehirns als nächste Ursache epileptischer Anfälle ausschliessen zu können.

Nach Nothnagel gelang es Hermann und Escher, bei Katzen dieselben Erscheinungen, nur etwas langsamer, wie bei arterieller Anämie hervorzurufen durch Verschluss der das Blut aus dem Gehirn abführenden Venen.

Es ist also als sicher zu betrachten, dass plötzliche hochgradige Circulationsstörungen, sei es arterielle Anämie oder venöse Hyperämie, d. h. nach Geigel plötzliche Störungen der Eudiämorrhysis cerebri an und für sich epileptische Krämpfe herbeizuführen vermögen.

Allein am Menschen haben wir es nicht mit diesen hohen Graden von Circulationsstörung zu thun, wie sie experimentell sich als nöthig erweisen, um Coma und Krämpfe herbeizuführen. Wir müssen deshalb zu erforschen suchen, welche Momente es erklären, dass bei viel geringgradigeren Circulationsstörungen am Menschen schon so schwere

Folgen eintreten, nämlich plötzliche totale Bewusstlosigkeit und allgemeine Krämpfe. Diese bestehen ja freilich nicht immer, sondern der Anfall entwickelt sich auch langsam, die Krämpfe können fehlen, die Bewusstlosigkeit kann nur in leichtem Schwindel bestehen oder auch ganz fehlen. Aber auch die schwersten Anfälle haben oft relativ geringfügige Anlässe, und es ist deshalb die Annahme einer Disposition (Status epilepticus) unumgänglich zur Erklärung des Insultes sowohl, als der Krämpfe.

Dieselbe kann in einer gesteigerten Erregbarkeit motorischer Centralapparate gesucht werden, und dass eine solche vorkommt, das beweisen Experimente an Thieren zur Genüge. Die Disposition kann ferner darin bestehen, dass infolge abnormer Vermehrung oder Spannung des Liquor cerebrospinalis oder des Schädelinhalts überhaupt ein Individuum der Grenze der Compensationsstörung viel näher gerückt ist, als ein normales Individuum. Wir haben bei Besprechung des Hirndrucks hervorgehoben, dass innerhalb einer ziemlich erheblichen Breite eine Raumbeschränkung des Schädelinhaltes vorkommen kann, ohne im engeren Sinne Hirndrucksymptome zu machen. Hat aber die intracranielle Spannung einen bestimmten Grad erreicht, so treten rasch die Symptome localer und allgemeiner Reizung und Lähmung ein.

Dass bei Epileptischen eine Erhöhung der Spannung des Liquor cerebrospinalis wirklich vorkommt, habe ich bei einem Kinde constatiren können, welchem ich vor 3 Monaten wegen Epilepsie infolge Impressionsfractur und Cystenbildung die Drainage des Hirns gemacht habe. Es hat dasselbe seither einen einzigen Anfall gehabt, d. h. 5 an einem einzigen Tage, 14 Tage nach Austritt aus dem Spital. An diesem Tage wurde ein ganz erheblich vermehrtes Ausfliessen von Liquor beobachtet, nicht blos während der Anfälle, wo es sehr exquisit war, sondern auch zwischen denselben. Eine ungewöhnliche Ermüdung war als Ursache dieser blos auf einen Tag beschränkten Anfälle angesehen worden.

Wir haben ferner zur Stunde einen Knaben in Behandlung, welcher wegen stetig sich steigernder epileptischer Anfälle ins Spital gekommen ist. Wir halten den Fall für wichtig genug, um ihn in extenso mitzutheilen. Wir machten demselben die Trepanation, weil die Symptome darauf hinzudeuten schienen, dass eine bestimmte Stelle der motorischen Region der Rinde als Ausgangspunkt der Krämpfe beschuldigt werden müsse. Indessen fand sich eine makroskopische Veränderung an der betreffenden Stelle nicht vor. Und doch hörten die epileptischen Anfälle, welche vorher jeden Augenblick, weit

über 50 im Tage, aufgetreten waren, vom Moment der Operation ab auf.

Es stellte sich aber heraus, dass diese völlige Unterbrechung nur so lange dauerte, als der Drain liegen blieb und reichlich Cerebrospinalflüssigkeit abfliessen liess. Mit Entfernung der Drainröhre stellten sich auch sofort die Anfälle in der alten Weise ein. Wir haben uns deshalb veranlasst gesehen, eine eigentliche und bleibende Drainage einzurichten: Die erste Drainröhre war blos unter Dura und Arachnoidea an Stelle der Trepanation geschoben worden, verschob sich hier leicht und functionirte nicht constant als Abflussrohr für die Cerebrospinalflüssigkeit. Auch lag die Gefahr einer Verletzung nahe, da der geistesbeschränkte Patient sich sehr unvorsichtig hin- und herwarf und öfter sogar den Verband abriss.

Wir machten also eine Eröffnung des Seitenventrikels derselben Seite, wie immer auf Grund unserer Erfahrungen von oben und vorn her[1]) in das Vorderhorn herein. Seit nun die Drainröhre im Seitenventrikel liegt und die Cerebrospinalflüssigkeit constanten Abfluss hat, hat der Junge keinen Anfall mehr, resp. er hat blos Anfälle ganz ausnahmsweise, wenn irgend eine Schädigung stattfindet. So wurde mir das erste Mal, als dies nach Langem eintrat, berichtet, dass der Junge neuerdings Anfälle bekommen habe, allein die Untersuchung ergab, dass sich derselbe den Verband verschoben und den Drain herausgerissen hatte, so dass man anfänglich nicht wusste, wo derselbe hingekommen sei und sich durch Sondirung überzeugen musste, ob er nicht etwa in das Gehirn, resp. den Seitenventrikel hereingerutscht sei. Später fand sich derselbe im Bett des Patienten vor.

Vom Momente ab, wo eine neue Drainröhre eingeführt wurde, hörten die Anfälle wieder auf, und seither hat sich Aehnliches, wie aus der Krankengeschichte ersichtlich, wiederholt.

Der Fall hat doppeltes Interesse darin, dass es uns gelang, durch Jodinjectionen in die Ventrikel die Secretion der Cerebrospinalflüssigkeit so zu beschränken, dass der Ausfluss versiegt und der Drain weggelassen werden konnte, ohne dass die Anfälle wiederkehrten.

Hans Streun aus Guttannen, 15 Jahre alt. Aufnahme am 6. August 1891.

Anamnese (durch die Schwester vom Vater aufgenommen. Patient giebt heute dem 6. August 1891 keine Auskunft).

Patient soll im Alter von 3 Jahren einmal gefallen sein; die Eltern bemerkten indess damals keine Veränderungen im Gesammtbefinden des Knaben; im Alter von 9 Jahren fiel Patient noch einmal, von wo ab auch

1) Vgl. die Gründe in unserer Operationslehre.

ein deutliches Zurückbleiben der geistigen Fähigkeiten bemerkt wurde. Keine Lähmungen und auch keine Krämpfe wurden beobachtet.

Vor 2 Jahren bekam Patient einen epileptichen Anfall, der aber nicht von Anfang an beobachtet wurde, da Patient erst bewusstlos am Boden aufgefunden wurde.

Die Anfälle traten von da ab 3—4 wöchentlich auf und nahmen in der letzten Zeit bedeutend zu, so dass oft 3 mal täglich ein Fall beobachtet werden könnte.

Die Anfälle sollen 3 Minuten dauern, länger niemals. Welchen Verlauf die Anfälle genommen, weiss des Patienten Vater nicht anzugeben. Am meisten sollen die Anfälle auftreten, wenn Patient zornig wird.

Status vom 10. August 1891. Patient ist ein wenig entwickelter Knabe; sieht den Beobachter stumm an und giebt keine Antwort.

Temp. 36,9. Puls 88, regelmässig, klein, leichter unterdrückbar.

Herz: Normale Grenzen und reine Herztöne.

Lunge: Normale Grenzen, normales Athemgeräusch und Lungenschall, ebenfalls keine abnorme Geräusche.

Milz und Leber haben normale Grenzen.

Abdomen weich. Stuhl regelmässig.

Patient zeigt am Kopf sehr stark hervortretende Sutura coronaria, sowie stark prominirende Sutura sagittalis. Am Schädel zeigen sich einige Narben, dagegen keine Veränderungen des knöchernen Cranium.

5 Uhr 15 Min. Nachmittags beschäftigte sich Schreiber dies mit dem Patienten; Patient fängt allmählich an, ein wenig zu erzählen, und wird zutraulicher. Auf ein Gesuch, ein wenig zu springen (sonst läuft Patient nur sehr langsam und behutsam), fängt Patient mit Sorgfalt zu springen an, circa 5 Meter Distanz. Er dreht sich noch um und will zurückspringen. In diesem Augenblick werden seine Augen weit geöffnet, der Kopf wird nach rechts gedreht; Patient bückt sich und fällt bewusstlos zu Boden.

Die Augen drehen conjugirt nach rechts oben. Der Kopf wird heftig nach rechts gedreht. Der rechte Mundwinkel wird im Zeitraume von 10—15 Secunden nach aussen gezogen. Die Zunge wird nach links, nach vorn gestossen und nach rechts zurückgezogen.

Obere Extremität rechts. Die obere Extremität wird continuirlich mit flectirtem Vorderarm nach oben gezogen. Dabei wird der Daumen beständig zwischen den Mittelfinger und Goldfinger gezogen, auch wenn die Finger in normale Lage gebracht werden, kommt sofort wieder die oben beschriebene Lage zu Stande.

Untere Extremität rechts. Die untere Extremität wird nur im Anfang ein einziges Mal contrahirt, dann nicht mehr.

Das Abklingen des Anfalls. Zuerst hörte, wie oben angegeben, die untere Extremität auf; sodann die obere, und zuletzt contrahirte sich noch der Facialis, nachdem auch schon der Sternocleido aufgehört hatte, sich zu contrahiren.

Nach dem Anfall kann Patient das Bein und den Arm gut brauchen und alle Bewegungen ausführen. Die Zunge wird normal vorgestreckt, das Facialisgebiet wird normal innervirt, ebenfalls der Sternocleido.

11. August. 4 Anfälle ohne charakteristische Localisationssymptome.

12.—18. August. Keine Anfälle.

18. August 9 Uhr Morgens bis Abends 4 Anfälle ohne charakteristische Symptome, beim letzteren trat Erbrechen ein.

19. August 7 Uhr Morgens. Patient dreht den Kopf permanent nach rechts. Augen ebenfalls conjugirt nach rechts gedreht, sonst kein charakteristisches Symptom. — Die Extremitäten können nach dem Anfall ohne irgend welche Behinderung gebraucht werden. Es folgten noch 2 Anfälle.

20. August bis Abends 7 Uhr noch kein Anfall.

Operationsbericht vom 25. August 1891.

Narkose mit Chloroform und Aether. Bestimmung der vorderen Central- und des Fusses der mittleren Stirnwindung links nach Kocher[1]) mit dem Messbande. Die Punkte D und E werden auf der Haut bezeichnet durch Einkratzen. Dann wird diesen Punkten entsprechend ein Lappen mit Basis nach unten geschnitten, das Periost gespalten und nun zuerst versucht, osteoplastisch zu reseciren. Bei der Weghebelung des Knochens mit dem Elevatorium bricht aber das grösste Stück der zu resecirenden Partie aus und nun wird der Knochen völlig entfernt, die ausserordentlich starke Diploëblutung mit Wachsapplication beherrscht, Aeste der A. meningea media umstochen. Hierauf wird die Dura kreuzweise gespalten; die weichen Hirnhäute scheinen ödematös; der Subarachnoidalraum wird eröffnet und während 2 Minuten 5½ Ccm. Cerebrospinalflüssigkeit aufgefangen. Beim Exspirium findet ganz deutlich vermehrter Ausfluss des Liquor statt. Eine sichere Veränderung der Hirnoberfläche kann nicht constatirt werden. Die Dura wird nicht genäht, und da die Blutung nicht völlig gestillt ist, wird auf primären Schluss der Wunde verzichtet, dieselbe nur mit steriler Gaze verbunden, soll Morgen secundär genäht werden.

Am Tage nach der Nahtanlage wurden die tiefen Nähte entfernt; am 2. Tage die fortlaufenden Nähte und hierauf Collodiumstreifen gelegt. Ungefähr 2—3 Cm. vom unteren Ende des vorderen Hautschnittes waren die Wundränder nicht verklebt, und bei geringstem Druck auf das Gehirn floss Cerebrospinalflüssigkeit aus. Die Flüssigkeit ist klar. Es wird ein Bäuschchen von Carbolgaze auf die Gegend der Fistel gelegt; hierauf Thymolgazeverband.

Der Verband durchtränkte sich am folgenden Tage, den 30. August total, so dass derselbe 2 mal täglich gemacht werden muss.

31. August. Patient hat keinen Anfall bekommen seit der Operation. Seine geistigen Fähigkeiten haben nicht zugenommen. Den ganzen Tag sieht er stumpfsinnig in die gleiche Ecke, ab und zu irgend etwas Unverständliches vor sich hin plappernd, oder sinnlose Worte aussprechend. Auf directes Anrufen blickt Patient auf. Auf Fragen nach seinem Befinden sagt Patient, er sei noch nicht gesund, er fühle es ganz gut, dass ihm noch etwas fehle.

---

1) Siehe Kocher, Operationslehre.

Während des Verbandwechsels hält sich Patient auch ohne Aufforderung ganz still und schliesst die Augen.

2. September. Patient hat seit der Operation keinen Anfall mehr; lässt nicht mehr unter sich gehen, sondern nimmt stets selbst die Urinflasche, was er vor der Operation nicht gemacht hat. Patient fühlt ein subjectives Besserbefinden und scheint sich darüber sehr zu freuen. Sein Blick ist nicht mehr so stumpfsinnig wie vor der Operation. Appetit sehr gut. Aus der Fistel fliessen beim Verbandwechsel circa 3 Ccm. Cerebrospinalflüssigkeit.

9. September. Patient lässt den Urin wieder unter sich gehen.

10. September. Patient urinirt wieder ins Bett; der Blick ist stumpfsinniger geworden. Patient ist auch nicht mehr so munter als früher. Beim Verbinden fliesst wenig Cerebrospinalflüssigkeit ab.

11. September. Patient urinirt trotz Ermahnung wieder ins Bett. Zur Stuhlentleerung geht er nicht auf den Abtritt, sondern besorgt das Bedürfniss im Saal in einer Ecke. Das Bett ist wieder mit Urin benetzt. Patient spricht beinahe nichts mehr.

Morgens 10 Uhr 30 Minuten bekommt Patient ein wenig Milch, welche er 5 Minuten nachher wieder erbricht. Patient giebt auf Anrufen keine Antwort, legt sich ab und schläft.

Gegen Mittag klagt Patient über Durstgefühl, worauf er allmählich wieder munter wird.

Nachmittags ist Patient bis 7 Uhr Abends ganz normal. Um 8 Uhr bekommt Patient Kaffee, welchen er nicht erbricht.

7 Uhr 30 Minuten schläft Pat. ein, bekommt Fieber 38,5; Puls 140.

9 Uhr. Die Fistel am Kopf ist verklebt; dieselbe wird eröffnet, es fliesst eine ziemliche Menge Cerebrospinalflüssigkeit heraus. Carbolverband.

12. September. Temperatur 37, Puls 108. Patient ist wieder ganz munter; hat nicht ins Bett urinirt. Die Wunde am Kopf ist wieder verklebt und wird mit der Sonde eröffnet.

15. September. Die Fistel hat sich wieder geschlossen, sie wird mit der Sonde eröffnet, worauf sich einige Tropfen klarer Cerebrospinalflüssigkeit entleeren. Der geistige Zustand ist jedoch gleich. Patient lässt unter sich gehen, sagt immer die gleichen Worte.

16. September. Patient hat heute einen Anfall gehabt. Damit Patient seinen Verband nicht wegreisst, wird er an den Armen festgehalten. Der Anfall dauert circa 5 Minuten. Die Fistelöffnung wird mit der Sonde offen gehalten. Patient ist ganz vernünftig, hört nicht auf Zureden.

25. September. Fistel geschlossen. Anfälle kehren wieder, dauern jedoch nur 1—2 Minuten. Dabei soll er die Augen nach links drehen, hie und da soll er Convulsionen in den Armen haben.

3. October. Patient spricht den ganzen Tag hindurch wirres Zeug. Alles Zureden, er soll schweigen, nützt nichts. Patient lässt unter sich gehen, fährt immer im Hemd im Zimmer herum.

Die Anfälle werden häufiger, bald manchmal pro Tag, bald wieder einige Tage aussetzend.

10. October. Zustand stets gleich. Patient ist so stumpfsinnig, als vor der Operation; schwatzt den ganzen Tag die gleichen dummen Sachen.

Untersuchung durch Herrn Prof. Kocher am 26. November 1891.

Im Sitzen ist die Pulsation der Trepanationsstelle ausserordentlich deutlich, mässige Spannung. Beim Liegen verschwindet die Pulsation sofort, und die Stelle wölbt sich stärker vor. Bei stark gesenktem Kopf wird die Pulsation Null, und die Stelle wird prall gespannt. Wenn man beim Liegen, wo keine Pulsation vorhanden, eine Carotis comprimirt, so bemerkt man keine Aenderung. Bei Compression beider Carotiden fällt auf, dass die Stelle diffus rosig gefärbt wird, sie scheint sich jedoch weder vorzuwölben, noch einzusinken; dabei schwillt aber eine Vene auf der Oberfläche an, weil man auch die Vene comprimirt.

Offenbar macht sich bei der Carotiscompression wesentlich nur eine Venenstauung geltend.

Bei starker Compression der vorgewölbten Stelle wird der Puls frequent und unregelmässig; dann dilatiren sich die Pupillen, es treten krampfhafte Zuckungen auf im linken Arm und in beiden Füssen; Patient wird blass, macht einige Kaubewegungen; dann erholt er sich. Die Pupillen werden wieder enger, die Farbe wird besser, ebenso das Bewusstsein; der Puls nimmt an Frequenz ab, dann wird er unregelmässig bei engen Pupillen und guter Farbe.

Im Momente des Nachlassens ist der Puls 100, Patient ruhig, Pupillen wie früher. Die comprimirte Stelle bleibt eingefallen. Binnen einer Minute sinkt der Puls auf 84. Beim Sitzen bildet sich eine starke Einsenkung. Beim Senken des Kopfes tritt die gleiche Vorwölbung ein, wie früher, doch erscheint sie weniger gespannt. Beim Aufsitzen ist sofort die Delle wieder da; somit ist die Vorwölbung beim Senken des Kopfes durch die Füllung der Venen bewirkt.

Erst nach 2 Stunden hat sich die Delle wieder ausgeglichen, wie sie vor dem Experiment war.

Wiederholung des Experiments am 16. December 1891.

Vor dem Druck Pupillen gleich. Puls regelmässig, 108. Bei schnellem Druck auf die Trepanationsstelle treten Zuckungen im Gesicht, Armen und den Beinen auf. Die Pupillen werden weit; momentane Bewusstlosigkeit; Blasswerden des Gesichts. Puls 144, unregelmässig, schwächer. Bei Nachlassen des Drucks tritt die Wölbung sofort wieder hervor, mit schwacher Pulsation. Bewusstsein wieder gut. Bei langsamem Druck keine Erscheinungen, obschon die Delle tiefer eingedrückt ist, als vorher. Bei Senken des Kopfes wölbt sich die Stelle wieder vor wegen der Spannung in den Venen. Dass es nicht die Cerebrospinalflüssigkeit ist, welche die Wölbung bewirkt, geht daraus hervor, dass beim Aufsetzen sofort die Delle wieder da ist.

25. October. Patient hat heute Nacht einen grossen Anfall gehabt; der Wärter wurde aufmerksam durch das laute Schreien des Patienten. Als er nachsah, lag Patient am Boden neben seinem Bett, schrie immer, schlug um sich mit den Armen und Beinen, die Augen zeigten clonische Zuckungen nach links. — Der Anfall dauerte circa 7 Minuten. Sogleich nach Aufhören des Anfalls lässt Patient unter sich gehen.

31. October. Patient hat seither keinen grossen Anfall mehr gehabt,

jedoch will er beinahe täglich kleine Anfälle haben, die nur 1—2 Minuten dauern. Dabei soll er stets nach links sehen und die linke Hand krampfhaft zusammenballen.

Die Anfälle kehren manchmal 6—7 mal pro Tag wieder, oft jedoch gehen Tage vorbei, ohne dass Patient einen Anfall hat. Er lässt unter sich gehen, spricht und murmelt den ganzen Tag vor sich hin, hört gar nicht auf Zureden, spaziert immer im Hemd durchs Zimmer.

15. November. Status stets gleich. Patient hat immer seine Anfälle.

12. December. Patient hat heute nach dem Mittagessen einen langen Anfall ohne nähere Ursache in Form clonischer Krämpfe gehabt. Der Kopf wird bald nach rechts, bald nach links gedreht. Patient hat das Bewusstsein nicht verloren, da er auf Anrufen reagirt und oft antwortet. Er schreit die ganze Zeit, schlägt um sich und bietet das Bild eines Maniakalischen dar. Dieser Anfall dauert mehr als 4 Stunden. Er erhält 0,01 Morphin, worauf er sofort ruhig wird.

13. December. Patient ist insofern ruhig, als er im Bett bleibt, geberdet sich jedoch wie ein Verrückter, schwatzt die ganze Zeit dummes, zusammenhangloses Zeug und macht verrückte Faxen.

27. December. Die maniakalischen Anfälle haben sich wiederholt, sind jedoch nur von kurzer Dauer. Zwischen den Anfällen ist der Zustand stets heiter; immer das dumme Schwatzen den ganzen Tag hindurch. Anfälle sehr häufig. Hie und da epileptische Anfälle, dabei Verdrehen der Augen nach rechts. Heben des rechten Armes. Ballen der Faust. Diese Anfälle sind von ganz kurzer Dauer, 1—2 Minuten, nachher reagirt Patient wieder auf Anrufen. Er lässt Alles unter sich gehen, jedoch nur Nachts. Tagsüber verlangt Patient das Nachtgeschirr oder geht auf den Abort. Epileptische Anfälle 10—12 pro die.

11. Januar 1892. Status gleich. Anfälle nicht mehr so häufig.

20. Januar. Epileptische Anfälle nur einige wenige pro Tag. Dazwischen die maniakalischen Anfälle, wobei Patient laut brüllt und sich durch nichts besänftigen lässt.

Operationsbericht vom 22. Januar 1892.

Narkose mit Chloroform. Incision in der Craniektomiestelle auf der Höhe des Bregma. Die Dura wird gespalten und mit einem langen Spritzenansatze schräg nach unten, etwas medianwärts gegen das Vorderhorn zu gegangen. In einer Tiefe von 5,3 Cm. wird Cerebrospinalflüssigkeit aspirirt. Nun wird eine Kocher'sche Arterienzange in den Stichkanal eingeführt. Dieselbe muss bis unmittelbar über das Schloss eingeführt werden. Ein dieser Länge entsprechender Glasdrain wird eingelegt, wobei die Cerebrospinalflüssigkeit sich in einem Strahl von 10—15 Cm. entleert. Es wird auch nachher stetiges Abfliessen des Liquor constatirt, das bedeutend reichlicher wird, sobald man auf die nachgiebige Stelle des früheren Craniektomiebezirkes drückt.

21. Januar. Patient schläft viel, wird er jedoch geweckt, so ist er unruhig, schwatzt viel. Keine Anfälle. Verband ganz durchnässt, wird geändert. Trepanationsstelle ganz eingesunken.

22. Januar. Verband wieder ganz durchnässt. Wechsel, Sublimat-

verband. Den ganzen Tag über schwatzt Patient das gleiche dumme Zeug wie vor der Operation. Keine Anfälle, weder epileptische, noch maniakalische. Heute Morgen einmal Erbrechen.

23. Januar. Zweimaliger Verbandwechsel: um die Drainröhre eine Sublimatgazelonguette; auf die Oeffnung derselben ebenfalls eine kleine Sublimatgaze und darüber Thymolgaze in dicker Lage und Waldwollekissen. Der Verband ist jeweilen sehr stark durchnässt, die Trepanationsstelle völlig eingesunken. Pupillen gleich weit, reagiren normal. Weder epileptische, noch maniakalische Anfälle seit der Punction, während sich dieselben vor der Operation täglich zu wiederholten Malen einstellten. Patient schreit auch nicht mehr wie früher und ist entschieden viel ruhiger. Doch schwatzt er den gleichen Blödsinn wie früher.

24. Januar. Heute früh beim Verbandwechsel Erbrechen; ausgesprochene Blässe des Gesichts, sobald man den Jungen aufsetzt. Nachher ist er etwas somnolent.

26. Januar. Patient erbricht nach dem Verbinden immer. Die Trepanationsstelle eingesunken. Patient hat absolut keine Anfälle, ist ganz ruhig, schwatzt auch viel weniger als früher, liegt ruhig in seinem Bette. Blass und sehr schwach. Verband stets durchnässt. Täglich 2 mal Verbandwechsel wie am 23. Januar.

28. Januar. Trepanationsstelle nicht mehr so stark eingesunken. Im Verband jedesmal wenig Blut. Verband nicht so nass wie gewöhnlich. Kein Erbrechen. Auffallend ruhiges Verhalten.

29. Januar. Status idem. Wenig Flüssigkeit im Verband, etwas Blut. Blutcoagula im Drain. Kein Erbrechen, keine Anfälle.

30. Januar. Trepanationsstelle wieder eingesunken. Verband stark durchnässt. Kein Blut. Kein Erbrechen. Patient lässt meist unter sich gehen, nur hie und da verlangt er die Urinflasche.

31. Januar. Patient hat heute zum ersten Male das Verlangen geäussert, auf den Abort zu gehen. Verhält sich ruhig. Beim Verbinden hält er schön still, folgt, wenn man ihm etwas zu thun befiehlt. Kein Erbrechen, Appetit gut. Viel Ausfluss von Cerebrospinalflüssigkeit. Trepanationsstelle ganz eingesunken.

2. Februar. Status gleich geblieben. Lässt nur den Urin ins Bett, sieht im Allgemeinen besser aus, als nach der Operation.

4. Februar. Patient ist wohl. Status idem. Von Intelligenz ist noch nichts zu merken.

5. Februar. Patient hat heute 3 mal nach Einnahme von Milch und Bouillon erbrochen. Ist unruhig, schreit jedoch nicht wie früher während der Anfälle. Keine Zuckungen. Klagt über den Hals. Objectiv lässt sich jedoch nichts constatiren, da Patient eine Untersuchung nicht zulässt.

Auf den Lungen ist nichts nachzuweisen. Morgens Temp. 36,2, Puls 86, Mittags Temp. 38,0, Puls 104, Abends Temp. 39,0, Puls 134.

6. Februar. Temp. 38,2, Puls 140. Patient ist ruhiger, klagt immer noch über den Hals. Die Nacht hindurch habe er viel geschrieen und gesungen. Temp. 37,3 und 38,0, Puls 100 und 112.

7. Februar. Status gleich. Patient ruhig, redet immer das gleiche dumme Zeug, keine Anfälle. Trepanationsstelle stark eingesunken. — Morgens und Abends wird der Verband gewechselt, da er stets ganz nass

ist. Patient lässt unter sich gehen, nur hie und da verlangt er die Urinflasche. Appetit gut, Aussehen ebenfalls gut.

9. Februar. Status idem. Durch das Drain werden beim Verbandwechsel einige Tropfen Jodlösung (Jod purum 1 : Aq. destill. 7000) eingeträufelt.

10. Februar. Trepanationsstelle nicht so stark eingesunken. Status sonst gleich geblieben. Ausfluss der Cerebrospinalflüssigkeit reichlich.

14. Februar. Patient hat heute Nacht den Verband weggerissen und den Drain entfernt. Des Morgens wird er ohne Verband im Bett gefunden. Sofort tüchtige Desinfection und Verband.

Schon am Morgen ist Patient etwas still, es stellt sich 2 mal Erbrechen ein. Trepanationsstelle wieder aufgetrieben. Kein Anfall.

Abends wird wieder ein neues Drainrohr eingeführt. Unter starkem Ausfliessen von Cerebrospinalflüssigkeit sinkt die Trepanationsstelle wieder ganz ein. Patient ist wieder wie vorher. Kein Erbrechen mehr.

16. Februar. Status idem.

18. Februar. Während einiger Tage verlangt Patient die Urinflasche, geht sogar selbst auf den Abort, in der Nacht jedoch verunreinigt er das Bett.

20. Februar. Abends 10 Uhr ein Anfall, dabei ein Zittern am Leib, nach Aussagen der Patienten im Saal. Keine Zuckungen.

23. Februar. Am Morgen wird er wieder ohne Verband gefunden. Den Tag über 4 mal Erbrechen. Trepanationsstelle stark aufgetrieben. Keine Zuckungen. Abends wieder Einführen eines Drains. Viel Cerebrospinalflüssigkeit ausgeflossen.

1. März. Patient wieder wohl, kein Anfall, kein Erbrechen.

4. März. Status gleich. Morgens und Abends einen Kaffeelöffel Jodkalilösung (2:100).

14. März. Bis heute Status stets gleich. Immer noch starker Abfluss. Keine Anfälle, jedoch heute Nachmittag bekommt Patient plötzlich wieder seine Anfälle, fängt an zu brüllen und schreien wie früher. Verband wird abgenommen, Drainrohr liegt ganz normal.

17. März. Trepanationsstelle eingesunken. Dieser Zustand dauert circa 1 Stunde, nachher ist Patient wieder ganz ruhig, wie vordem.

18. März. Patient ist heute ganz ruhig.

20. März. Patient ist vollständig ruhig, hat keinen Anfall mehr gehabt.

28. März. Patient hat keinen Anfall mehr gehabt.

Ein solcher Fall scheint uns mit aller wünschenswerthen Deutlichkeit zu beweisen, dass die Möglichkeit einer Spannung in der Cerebrospinalflüssigkeit eine wesentliche Bedeutung für das Zustandekommen der epileptischen Insulte hat.

Wir brauchen ferner blos darauf hinzuweisen, dass epileptische Anfälle bei Kindern, welche an chronischem Hydrocephalus leiden, etwas Gewöhnliches sind, dass Individuen mit abgekapselten Hirnabscessen, mit Tumoren des Gehirns nicht selten unter Eintritt eines Krampfanfalles zu Grunde gehen, ohne dass man eine genügende Er-

klärung in einer plötzlichen Veränderung des Abscesses oder Tumors bei der Autopsie zu finden vermöchte.

Vermehrte intracranielle Spannung ist also eine unzweifelhafte Disposition in dem oben angeregten Sinne. Wie sie aber auch ohne Bildung von Tumoren oder evidente Entzündungen zu Stande kommt, ist weniger leicht zu erklären. Wir wissen zwar von serösen Häuten an anderen Körperstellen, dass es auch da nicht stets ausgebreiteter Veränderungen und nicht immer diffuser Entzündungen bedarf, um bleibend vermehrte Secretion seröser Flüssigkeit zu bewirken. An der Tunica vaginalis, an der Gelenksynovialis kennen wir Fälle genug, bei welchen nach ganz umschriebener Entzündung, sei dieselbe infectiösen oder auch nur traumatischen Ursprungs, bleibend seröse Ergüsse sich einstellen oder wenigstens intermittirend bei verhältnissmässig unbedeutenden Schädlichkeiten eintreten. So ist es auch im Schädel nicht ausgeschlossen, dass die anatomischen Veränderungen, wie umschriebene Entzündungen und Traumen sie am Gehirn und seinen Häuten zurücklassen, Anlass geben können zu vermehrter Bildung des Liquor cerebrospinalis.

Dabei ist nicht zu vergessen, dass der Liquor, wie jede Lymphe, sehr wesentlich beeinflusst wird in seiner Quantität durch den Blutdruck von arterieller sowohl als venöser Seite.

Wir haben uns durch Beobachtungen an der Schilddrüse des Hundes bei Anlass von Experimenten über die Bedeutung dieses Organs durch genaue Messungen des Lymphabflusses aus dilatirten Lymphgefässen überzeugen können, dass Compression der Arterien die Quantität der abfliessenden Lymphe erheblich verringert, Compression der Venen dieselbe noch bedeutender steigert.

Es ist sehr wohl denkbar, dass ein gesteigerter Ausfluss von Cerebrospinalflüssigkeit, wie bei unserer oben angeführten Beobachtung, auch auf vorübergehend vermehrter Bildung von Liquor cerebrospinalis beruhen kann.

Wir haben gegenwärtig einen trepanirten Epileptiker (ohne Drainage) in Beobachtung, bei welchem es auffällt, dass die Lücke in der Trepanationsöffnung in der Regel gegenüber dem Verhalten solcher bei nicht epileptischen Trepanirten vorgewölbt ist, statt eingesunken. Der Knabe hat sehr häufige Anfälle.

Wir stellen also als eine zweite wichtige Form der „Disposition" zur Epilepsie neben der gesteigerten Reizbarkeit des Gehirns im Allgemeinen die bleibend oder vorübergehend vermehrte Spannung des Liquor cerebrospinalis auf. Allein sicherlich ist dies nicht ausnahmslos der Fall, und schon der Umstand, dass

wir am Menschen wie bei Thieren durch locale Reizung des Gehirns epileptische Krämpfe auslösen können, spricht dafür, dass es noch eine andere locale Disposition giebt in Form isolirter anatomischer Veränderungen.

Bei einem jungen Manne, welchem wir einen tiefgelegenen Hirnabscess eröffnet haben, und welcher trotz jauchiger Beschaffenheit des Inhalts einen sehr glatten Verlauf darbietet, haben wir gegenwärtig Gelegenheit gehabt, folgende Beobachtung zu machen: Es bildete sich ein mässiger Hirnprolaps aus, den wir mit dem Thermokauter zerstörten, der Gefahr der Infection wegen und weil derselbe den Eiterabfluss zu behindern schien. Während des Abbrennens beklagte sich der Patient über Schmerzen; plötzlich begannen Krämpfe der Nackenmusculatur, dann der oberen Extremitäten in Form stossweiser Zuckungen, die Augen waren starr, aber gerade nach vorn gerichtet, Patient verlor das Bewusstsein, allein das ganze Bild dauerte blos etwa eine halbe Minute, um nach etwelcher Unbesinnlichkeit dem vorherigen Zustande (völlig klares Bewusstsein bei sensorischer Aphasie) Platz zu machen.

Hier lag also das vor, was wir am Hirn durch Reizung der Hirnrinde bei grösserer Intensität, z. B. eines elektrischen Stromes hervorrufen können, und die Analogie einer solchen Erfahrung mit dem Thierexperiment hat um so mehr Werth, als uns die Annahme einer von einem ganz beschränkten Punkte der Hirnrinde ausgehenden Reizung als Ursache der Epilepsie durch die Erfahrungen und Beobachtungen isolirt beginnender Krämpfe und durch den therapeutischen Erfolg beschränkter Rindenexcisionen ohnehin so nahe gelegt ist. Es ist kein Zweifel, dass eine gesteigerte Erregbarkeit von Rindenstellen angenommen werden darf, in deren Bereich Verwachsung und Narbenbildung nach Quetschungen besteht. Schon um deswillen also wird eine plötzliche Circulationsstörung oder eine allgemeine plötzliche Spannungsvermehrung des Liquor nicht nur sogenannte „allgemeine" Druckerscheinungen hervorrufen, als welche die Bewusstseinsstörung und die über die gesammte Körpermusculatur verbreiteten Krämpfe bezeichnet werden, sondern auch die bei der Jackson'schen Epilepsie zu beobachtenden, erst genau localisirten Krämpfe und Reizerscheinungen. Durch Narbenbildung und Verwachsungen ist die Circulation an den erwähnten Stellen beeinträchtigt und Störungen ausgesetzt. Aber es kommt ein weiteres wichtiges Moment hinzu: Wo die Veränderung in die Hirnsubstanz, wie gewöhnlich, hineinreicht, resp. wo es sich um Defecte und Schrumpfung handelt, da ist wie in unserem als Einleitung dienenden Falle der Defect der Gehirnsubstanz

ersetzt und ausgefüllt durch Liquor cerebrospinalis, in einzelnen Fällen unter Ausbildung von eigentlichen Cysten, in anderen ohne Bildung specieller Cystenmembranen.

Es liegt auf der Hand, dass plötzliche Druckschwankungen im Liquor sich an Stellen stärkerer Ansammlung desselben ganz besonders geltend machen müssen, und dass dieselben da um so energischere Störungen der Capillarcirculation mit sich bringen werden, wo ohnehin schon mangelhafte Circulation besteht. Wir haben bei Besprechung einer bestimmten Form der Commotio cerebri, des Choc cephalo-rhachidien von Duret hervorgehoben, warum hier einzelne Hirntheile regelmässig am stärksten und frühesten betroffen werden, nämlich weil der Liquor als incompressibler und beweglichster Inhalt den Stoss mit dem geringsten Verlust am kräftigsten fortpflanzt. So darf angenommen werden, dass der Beginn des epileptischen Anfalls nicht blos durch die Druckveränderung bewirkt, sondern dass mit dieser eine Stosswirkung, eine Stosswelle verbunden ist. Wie bei Commotio cerebri durch derartige Stösse Functionsstörungen, zumal Bewusstlosigkeit zu Stande kommen, haben wir im ersten Abschnitt unserer Besprechungen auseinandergesetzt. Es ist dabei nicht einmal nöthig, dass die Stosswelle stets eine positive sei, d. h. durch plötzliche Spannungsvermehrung entstehe, sondern sie kann auch umgekehrt auf Spannungsverminderung beruhen. Denn die Plötzlichkeit der Druckveränderung und daherige Circulationsstörung bedingt den Reiz auf die krankhaft erregbare, anatomisch veränderte Rindenpartie.

Wir fassen also den epileptischen Insult, wie er am Menschen zur Beobachtung kommt, namentlich bei der Jackson'schen Epilepsie auf als eine durch plötzliche intracranielle Druckschwankungen und daherige Circulationsstörungen zu Stande gekommene Commotio cerebri bei abnormer, anatomisch begründeter Erregbarkeit gewisser Gehirnabschnitte, speciell im Bereich der Hirnrinde. Wir verstehen dann den Erfolg, welchen die Excision von Narben aus der Hirnrinde aufzuweisen hat. Aber wir bahnen uns auch das Verständniss an für die Erfolge in Fällen, wo solche Excisionen nicht möglich sind.

Wir haben Werth darauf gelegt, die Bedeutung plötzlicher Druckschwankungen im Schädelinneren, speciell innerhalb des Liquor cerebrospinalis für die Genese des epileptischen Insultes darzuthun, weil wir therapeutische Erfolge aufweisen können bei Operationen ohne Rindenexcision, wie sie bisher nicht bekannt waren.

Wir reihen die Resultate der operativen Behandlung der Epilepsie

in einigen derartigen Fällen an unter Mittheilung der betreffenden Krankengeschichten.

3. Hirndrainage zur Heilung traumatischer Porencephalie und Epilepsie.

Babette X aus X. Der behandelnde Arzt schreibt Folgendes:

Sie wissen bereits von dem jungen circa 15jährigen Mädchen mit verheilter Impression des Schädeldachs, welches seit dem Falle in der Kindheit an Krämpfen litt. Dieselbe haben sich je länger, je mehr ausgebildet und die Patientin in einen verzweifelten Zustand gebracht, so dass die Eltern jetzt so weit gekommen sind, keine auch noch so gefährliche Operation mehr zu scheuen. Die gegenwärtig wirklich dringende Nothwendigkeit hat mich veranlasst, den Eltern die Operation nach früherer Ablehnung derselben von anderer Seite wieder vorzuschlagen, und weil jetzt jeder andere Ausweg abgeschnitten ist, wünschen die Eltern die Operation.

Anamnese vom 14. Februar 1889. Vater ist ganz gesund, ebenfalls die Mutter. Grossvater an Phthisis, Grossmutter jung gestorben, väterlicher- und mütterlicherseits leben sie beide noch und sind gesund. Die anderen Kinder sind gesund. Das Kind war bis 1½ Jahr ganz gesund. Damals fiel es von einer Terrasse auf den Kopf herunter, etwa 10—12 Fuss hoch, war sofort bewusstlos. Worauf sie fiel, weiss der Vater nicht mehr genau (es war eine Strasse mit gutem Bekiesungsmaterial).

Der Fall wurde sofort bemerkt, das Kind blieb 3—4 Tage bewusstlos, hatte Fieber (nicht festgestellt), war nicht gelähmt.

Nach 4 Wochen war die Patientin wieder ganz gesund bis zum 4. Jahre. Die Eltern bemerkten nichts von geistigen und körperlichen Fehlern.

Das Kind blutete nach dem Fall nicht an der Fracturstelle, nur etwas aus der Nase, obgleich es keine Wunde an dem Gesicht hatte; von Blutungen aus den Ohren wissen die Eltern nichts anzugeben.

Am Halse war eine stark mit Blut unterlaufene Stelle. Ueber die Athmung u. s. w. wissen die Eltern nichts zu sagen.

Im 4. Jahre beim Auskleiden stellte sich eine Ohnmacht ein, die sofort verschwand und jeden Tag sich wiederholte während etwa ½ Jahr. Der Arzt gab Br. K., das nur vorübergehend wirkte. Damals waren die Ohnmachtsanfälle ganz ohne Krämpfe. Nach und nach kamen Zuckungen zu der Ohnmacht hinzu: zuerst im rechten Arm, dann der rechten Seite des Gesichts, dann der beiden Seiten. Seit mehreren Jahren hat das Kind mehrere Anfälle täglich; es giebt aber Zeiten von Wochen bis Monaten, wo Patientin keine Anfälle hat. Treten sie ein, so sind sie jeden Tag sehr häufig. Im Ganzen wird von Jahr zu Jahr der Zustand schlimmer.

Seit einigen Jahren kann das Kind nur schlecht gehen, hat keine Kraft; es kann ziemlich gut lesen, schreibt aber schlecht; ging einige Jahre in die Schule.

Der Anfall fängt an mit Drehen des Kopfes nach links. Dann wird die Patientin blass, fällt um, und dann kommt es sofort zu Krämpfen auf der rechten Seite, im Gesicht und den Extremitäten; dann wacht sie auf

und steht auf. Die Periode von Starrheit und von Schaum vor dem Munde fehlt.

Lähmungen haben immer gefehlt.

Vor einigen Wochen konnte das Kind vor Schmerzen nichts Festes essen, jetzt geht's gut. In den schlimmen Zeiten war das Kind stark verstopft, unter sich hat es nie gehen lassen ausser während der Anfälle. Ueber Schwindel hat es nie geklagt. Periode hat das Kind noch nicht. Es schläft gut.

Status vom 12. Februar 1889. Das Mädchen sieht blass aus. An den Augen nichts Besonderes wahrzunehmen. Zunge wird gerade herausgestreckt. Bewegungen des Mundes zeigen nichts Abnormes. Stirn schmal. Bewegungen der Arme werden gut ausgeführt, aber langsam; doch scheint es mehr daher zu rühren, weil das Kind nicht gut versteht, was es machen soll. Auch die Bewegungen der Finger werden ganz gut, aber zögernd gemacht. Am Körper nichts Auffälliges. Brüste schon etwas entwickelt. Herztöne rein. Der Rücken ist etwas sperrig, wird sonst gut bewegt. Pubes schon entwickelt. Bewegungen der Beine werden gut ausgeführt. Dorsalflexion der Füsse beschränkt. Es besteht eine gewisse Steifigkeit: bei gestrecktem Beine kann Patientin nicht bis zum rechten Winkel den Fuss dorsal flectiren; Plantarflexion frei. Spreizen der Beine geschieht ohne Anstand. Im Rücken keine Steifigkeit; keine Nackensteifigkeit. Auch die übrigen Halsbewegungen frei. Urin 1020, sauer, kein Eiweiss, Phosphate.

Nachdem man auf dem Schädel das Bregma und die Rolando'sche Furche gezeichnet hat, nach der Angabe von Lucas-Chapionniere, ergiebt die Pulpation des Schädels eine deutliche Depressionsstelle am linken Occiput, von welcher sich eine Fracturlinie verfolgen lässt, in sagittaler Richtung nach oben und vorn verlaufend. Dieselbe schneidet die Rolando'sche Furche in ihrer Länge von 11 Cm. zwischen dem 4—5 Cm. von unten gerechnet und ist, wenn auch undeutlich, etwa 2 Cm. nach vorn von hier weiter zu verfolgen, so dass sie sicher ins rechte Armcentrum und das Facialis- und Kopfrotationscentrum hineinreicht.

Da der Anfall mit Rotation des Kopfes und Facialiskrämpfen beginnt, so erscheint es indicirt, mit einer Trepanation an dieser Stelle zu beginnen.

Operationsprotokoll vom 26. Februar 1889.

Chloroformäthernarkose. Incision in sagittaler Richtung über die Bruchlinien. Die Haut wird auf die Seite gezogen, das Periost zurückgeschoben und eine Trepankrone von etwa 4 Cm. an der vorausgesehenen Stelle angelegt, das Centrum derselben 6 Cm. vom Bregma auf der Verbindungslinie zum äusseren Ohr.

Die Dura zeigt sich ganz normal, keine Verwachsungen mit dem normal aussehenden Gehirn. Man kann auch keine Abnormitäten der weiteren Umgebung bei Einführen des Messerstieles finden. Daher wird sogleich mit Meissel und Hammer die Impressionsstelle am Hinterhaupt aufgemeisselt. Wie der Knochen durchgemeisselt ist, zeigt sich auch die Dura eröffnet und es strömt reichlich klare Flüssigkeit heraus. (Prof. Nencky berichtet über die Untersuchung der Flüssigkeit Folgen-

des: „Die Flüssigkeit reagirt alkalisch; spec. Gewicht 1,010 bei 18° C. Beim ruhigen Stehen trennt sie sich in eine obere, blassgelbe, klare Schicht und eine untere Schicht, wesentlich aus rothen und wenig weissen Blutzellen bestehend. Die klare obere mit einer Pipette abgehobene Schicht enthielt Eiweiss und in dem enteiweissten Filtrate einen alkalische Kupferlösung reducirenden Körper genau wie Cerebrospinalflüssigkeit. In Spuren ist darin auch Harnstoff nachweisbar. Ich betrachte demnach die Flüssigkeit als Cerebrospinalflüssigkeit, mit etwas Blut vermengt.")

Die Flüssigkeit wird zuerst als Inhalt einer Cyste angesehen. Die faustgrosse Cyste erstreckt sich aber, wie man nach ausgiebiger Entfernung des bedeckenden Knochens sich überzeugen kann, sehr weit nach vorn; die untere Fläche ist leicht convex, die Höhle nach vorn zugespitzt, führt nach der Mittellinie zu in eine enger werdende Spalte, aus welcher noch weiter Flüssigkeit herausströmt. Das Vorhandensein des Plexus chorioides an dieser vorderen Spitze beweist sicher, dass die Höhle mit dem sehr stark ausgedehnten linken Seitenventrikel zusammenhängt. Die Oberfläche der Cyste ist blos von der mit der Narbe verwachsenen Dura gebildet. Der Hautschnitt wird bis auf eine Oeffnung im mittleren Theil zugenäht und mit Sublimat und Thymol verbunden und ein Drainrohr eingelegt.

27. Februar. Drain wird weggenommen.

28. Februar. Nähte werden weggenommen. Wunde sieht sehr gut aus. Es fliesst sehr stark, so dass 2 mal täglich verbunden wird, und trotzdem ist der Verband jedesmal nach wenigen Stunden ganz durchnässt.

Am Anfang ist die Temperatur etwas erhöht, der Puls ebenfalls sehr frequent, 110—120. Die Mutter bemerkt in den 2 ersten Tagen Zuckungen im rechten Arm. Die Patientin ist apathisch, liegt bewegungslos da, reagirt auf Befragen, spricht aber nicht spontan. Sie macht keine Bewegungen, lässt aber nicht unter sich. Nach wenigen Tagen schliesst sich die Oeffnung bis auf eine kleine Fistel.

5. März. Patientin bekommt öfters Zuckungen im rechten Arm ohne weitere spasmodische Erscheinungen. Pupillen bleiben gleich wie früher. Der Zustand ist im Ganzen besser.

8. März. Patientin steht auf, sitzt im Bette, spricht wieder und spielt. Die Fistel fliesst immer gleich stark.

12. März. Erbrechen ohne schlimmeres Aussehen der Wunde. Während der folgenden Tage leichter Magenkatarrh. Die Urinquantität bleibt gleich wie früher, etwa 400—600. Die Fistel fliesst immer gleich.

21. März. Patientin wird entlassen, soll weiter mit demselben Verband behandelt werden, und zwar Sublimatbausch auf die Fistel, Thymolgaze und Mooskissen.

Der Arzt, Dr. Krüger, welcher die Nachbehandlung mit grosser Sorgfalt und Ausdauer leitete, hatte die Güte, mir unter verschiedenen Malen über den weiteren Verlauf Folgendes zu berichten:

2. Mai 1889. Nach so langer Zeit muss ich Ihnen doch über die Babette X. einmal wieder Nachricht geben: Sie ist körperlich gut zu Wege; entwickelt sich gehörig, ist bedeutend schwerer geworden. Den Verband erneuere ich jeden Morgen; Abends erneuert die Mutter die schützende Wattedecke. Morgens ist gewöhnlich Alles durchnässt; dann nehme ich eine

dicke Sonde und öffne damit, so weit als möglich, die Fistel. Am 24. März, als ich noch nicht sondirte, entleerte sich aus der Fistel in 20 Minuten 10 Grm. Cerebrospinalflüssigkeit. Seit dem 10. April wurde die Fistel enger, und deshalb sondirte ich täglich. Nach der Sondirung entleerte ich sehr verschiedene Quantitäten, die überdies wesentlich abhängig waren von der Haltung des Kopfes. So entleert sich am 20. April in wenigen Minuten nach der Sondirung 15,5, am 26. April 10,0, 27. April 17,0, 28. April 11,0, am 29. April 11,5, am 30. April 30,0, am 1. Mai 21,0; kleine Störungen sind natürlich auch wieder eingetreten. So wollte Patientin ihrem jüngeren Bruder in der Küche nachlaufen und fiel dabei so schwer, dass sie sich heute noch nicht so bewegen kann, wie vor 8 Tagen. Die Beine sind gewöhnlich etwas steif; geschlossen; Spitzfussstellung; gehen kann Patientin jetzt nicht 2—3 Schritte; wenn sie gehalten wird und gehen will, so hebt sie besonders das linke Bein entsetzlich hoch. In allen Bewegungen ist sie sehr schwerfällig. Wenn sie hingestellt wird, jammert sie über Schmerz im linken Knie, an dem nichts zu sehen ist, das weder geschwollen, noch geröthet, noch auf Druck schmerzhaft ist. Heute Morgen klagte sie über Kopfschmerz, nachdem sie sich hatte schnäuzen müssen. Sonst aber fühlt sie sich ganz wohl, mag essen und trinken und ist guter Dinge.

3. Juni 1889. Auf Ihren Brief vom 30. Mai 1889, mit Bitte, genauere Messungen zu machen, erwidere Ihnen, dass ich gern Ihrem Wunsche nachkommen würde, wenn es mir möglich wäre; allein es geht nun mal nicht. Die grosse Cyste ist gefüllt, halb oder nahezu ganz entleert, je nachdem Patientin gerade vorher lange Zeit gesessen, d. h. den Kopf gerade gehalten, resp. nach vorn gebeugt hatte oder gelegen, d. h. Kopf nach hinten gebracht und damit die Cyste gänzlich entleerte. Wenn ich kam, beachtete ich gewöhnlich den Verband, ob trocken oder durchnässt, konnte es aber dem Aussehen der Patientin nach stets mit Sicherheit sagen, was ich finden würde, da sie bei behindertem Abfluss nie wohl war. Nach Entfernung des Verbandes öffnete ich früher täglich die Fistel mit einer Sonde. Dann floss natürlich gleich nachher viel Cerebrospinalflüssigkeit ab. Dabei musste ich dann die Kopfstellung wechseln; sobald keine Flüssigkeit mehr kam, beugte ich den Kopf nach vorn, liess so Luft in den Cystensack hineinbrodeln, und sobald die Cystenluft nicht mehr eindrang, floss bei neuer Beugung des Kopfes nach hinten wieder Flüssigkeit ab. Dieses Experiment musste ich oft wiederholen, resp. habe ich stets so oft und so lange wiederholt, bis die Flüssigkeit nur noch ganz langsam abtropfte; anfangs kam sie nämlich im Strahl heraus. Von dem Sturze Ende April erholte sich Patientin allmählich, aber langsam. Um Ihnen das Bild möglichst klar zu machen, will ich Ihnen nur meine Notizen abschreiben, muss Ihnen aber bemerken, dass ich anfangs täglich nur Morgens hinging, die Mutter sehr genau instruirte und Abends durch diese den Verband erneuern liess. Ende Mai habe ich sogar wiederholt meine Besuche 1 oder 2 Tage ausgesetzt.

1. Mai. 21 Grm. entleert.

2. Mai. Seit dem Sturz schlechter, Parese des rechten Beines, Kniesschmerz links, Kopfweh nach dem Schnäuzen. Am Knie nichts Pathologisches sichtbar.

3. Mai. Wenigstens 30 Grm per Troicart entleert.

4. Mai. 3 mal Erbrechen, 100 Grm. entleert. Der Verband war seit gestern Abend trocken.

6. Mai. Alles nass.

7. Mai. = = 50 Grm. entleert.

8. Mai. = = 42 Grm. in minimer Zeit mit Troicart entleert.

9. Mai. Kopfweh. 40 Grm. entleert. Retention seit einigen Stunden.

10. Mai. Circa 40 Grm. entleert.

11. Mai. 50 Grm. entleert, es fliesst stromweise, sehr schnell. Da die Sondirung auf Schwierigkeiten stiess und Kopfweh und Erbrechen eingetreten war, liess ich die kleine Troicartcanüle in der Fistel.

12. Mai. Patientin auffällig fidel und munter, Verband durchnässt.

18. Mai. 1 mal Erbrechen, Kopfweh, Alles trocken. Röhrchen daneben. 60 Ccm. entleert.

14. Mai. Wohlbefinden, Alles nass.

Bis 20. Mai stets Wohlbefinden, Alles nass.

22. Mai. Canüle verstopft. Erbrechen, Kopfweh, 40 Grm. entleert. Alles trocken. Serum trübe, nicht wasserhell.

25. Mai. Ein kleiner Eiterfleck in der Sublimatgaze, welche die Canüle zuerst bedeckt.

30. Mai. Verband trocken, Morgens soll er nass gewesen sein.

1. Juni. Gestern und vorgestern blieb der Verband absolut trocken und entleerte sich nichts aus der Canüle; es kommt nichts mehr seit Donnerstag Morgen, resp. Mittwoch Abend; kein Kopfweh, kein Erbrechen. Die Sonde dringt gerade nach innen 7 1/2 Cm. weit ein, ohne allen Schmerz. Nach dem 2. Sondiren entleert sich 1 Ccm. nicht ganz wasserhelle klare Flüssigkeit. Bei Kopfhaltung nach hinten kommt nichts mehr heraus.

3. Juni. Alles trocken, kein Erbrechen, gestern 3 mal Zuckungen wie früher; es war der Patientin so „artig und komisch" zu Muth. Umgebung der Fistel eingezogen, nicht im Niveau des Knochendefectrandes, aber auch nicht so stark eingezogen wie früher bei entleerter Cyste. Die Zuckungen der Arme und Beine wiederholten sich heute Morgen mehrere Male. Die Sonde dringt tief ein, danach kamen einige Tropfen (1—2 Ccm.) blutig tingirte, nicht ganz klare Flüssigkeit. Bei Wendung des Kopfes nach hinten kamen noch einige wasserhelle Serumtropfen.

Morgen 4. Juni gedenke ich wieder zu sondiren in der Voraussetzung, dass Alles trocken ist, und dann statt der übersandten Troicartcanüle eine längere Nadel mit Canüle aus meinem Dieulafoy einzuführen. Vielleicht, dass dann das Abflusshinderniss beseitigt ist. Auffällig ist mir gegenwärtig, dass die Fistelöffnung noch ziemlich eingezugen ist, kein Kopfweh und Erbrechen vorhanden ist, sich dafür aber die Zuckungen eingestellt haben. So weit mein Bericht.

14. Juni 1889. Ueber Babette X. muss ich Ihnen berichten, dass seit Dienstag, den 4. Juni, der Ausfluss der Cerebrospinalflüssigkeit gänzlich sistirt hat. Der Verband ist stets völlig trocken; keine Zuckungen; kein Kopfweh, kein Erbrechen; Gang sicherer; nirgends Schmerz. Appetit gut. Patientin ist täglich auf der Strasse, geht etwas schwerfällig, befindet sich aber wohl und klagt über nichts. Gestern habe ich wieder ein mal sondirt

und gelang es mir mit etwas Mühe, mit der Sonde tiefer einzudringen. Die etwa 2 Cm. lange Troicartcanüle habe ich bisher noch immer darin gelassen, doch fällt dieselbe hin und wieder mal heraus, und dann bringe ich sie nur mit Mühe wieder hinein. Eine längere Canüle einzulegen, halte ich nicht für rationell, da auch nach dem Sondiren nie Cerebrospinalflüssigkeit abfloss. Die Haut am Knochendefect ist nicht vorgewölbt, sondern eingesunken.

Soll ich jetzt die Canüle fortlassen, oder legen Sie Gewicht darauf, noch fernerhin eine Oeffnung zu erhalten? Etwas Mühe würde Letzteres schon machen, da die Tendenz zur Heilung gross ist.

26. October 1890. Ihre frühere Patientin habe ich am Freitag besucht und dieselbe veranlasst, Ihnen selbst einige Nachricht zu geben. Ich kann Ihnen nur sehr Gutes berichten. Sie steht und geht ganz allein ohne alle Hülfe, zieht sich allein an, besorgt die Hausgeschäfte, besorgt Stube, Küche und allerlei Commissionen und ist geistig fast normal entwickelt; auch körperlich hat sie bedeutend an Kraft zugenommen. Die Trepanationsöffnung ist ein wenig eingesunken, fühlt sich etwas hart an und ist solide und fest wie Knochen. Die hintere Oeffnung ist nicht rund, sondern schlitzartig, ist grösser als 2 Fr. und kleiner als 5 Fr., pulsirt ziemlich stark, ist ziemlich weich, ein wenig eingesunken, fast im Niveau der Umgebung. Krämpfe, Anfälle mit Bewusstlosigkeit u. s. w. haben sich nie wiederholt; sie fühlt sich vollkommen wohl, geht in den Unterricht ins Pfarrhaus, besorgt sogar im Laden Schreibereien und ist nur noch ein wenig steif in den Bewegungen. Das Resultat ist also nicht nur zufriedenstellend, sondern ein über alles Erwarten günstiges.

Am 27. September 1889 schrieb der Vater der Patientin Folgendes:

Wir benutzen diesen Anlass gern, Ihnen für Ihre ausgezeichnete Operation, welche bis heute, und hoffen wir für recht lange, einen überaus günstigen Erfolg erzielt hat, unseren herzlichsten besten Dank auszusprechen.

Uebergehend zu des Kindes gegenwärtigem Gesundheitszustand, bringe Ihnen zur Kenntniss, dass vom Operationstage, 28. Februar d. J., bis heute kein einziger Fall (Epilepsie), überhaupt keine Störung mehr vorgekommen ist. Die Wunde am Hinterkopf ist vernarbt und hart, kein Pulsiren mehr, der Hinterkopf entwickelt sich ganz normal, keine Anschwellung mehr; während es früher viel Ohren- und Kopfweh hatte, ist solches gänzlich verschwunden. Auch in geistiger Beziehung lässt sein Zustand nichts zu wünschen übrig, es liest sehr viel, besuchte schon dreimal den Religionsunterricht, besorgt kleine Commissionen u. s. w. Dagegen ist sein Gang etwas schwankend, die Sprache mühsam, jedoch verständlich, auch mit dem rechten Arm ist es noch unbehülflich, jedoch bedeutend besser als vor der Operation (monatliche Periode noch nicht erschienen). Alles in Allem lässt sich constatiren, dass seit der Operation wesentliche Fortschritte körperlich und geistig erzielt wurden, und dass wir uns selbst und dem Kinde gratuliren, dass wir diesen schweren Schritt trotz Abrathen von ärztlicher Autorität gewagt haben.

Unter dem 29. October 1890, also über ein Jahr später, schreibt uns die Patientin selber:

Da mir vom Herrn Doctor mitgetheilt worden ist, dass Sie betreffs meines Gesundheitszustandes sich noch interessiren, und Herr Doctor den Wunsch ausgesprochen hat, Ihnen zu schreiben, bin ich gern bereit, liebwerther Herr Prof. Kocher, soweit dies in meinen schwachen Kräften steht, Ihrem Wunsche zu entsprechen. Um mich kurz auszusprechen, erfreue ich mich seit der von Ihnen so gelungen ausgeführten Operation und gegenwärtig einer verhältnissmässig sehr guten Gesundheit, welche mir erlaubt, täglich selbst mich anzukleiden, kleinere Hausgeschäfte zu besorgen, Ausgänge zu machen, dem Confirmationsunterricht beizuwohnen, und was die Hauptsache ist, die ehemaligen täglich sich so oft wiederholenden Anfälle haben seit der Operation gänzlich aufgehört. Ich erinnere mich noch lebhaft der Hinfahrt nach Bern, der gütigen Aufnahme im Mattenhof und deren guten Verpflegung und meiner freudigen muthvollen Zuversicht in das Gelingen der Operation u. s. w.

Der geschilderte Fall ist wegen der Klarheit des gemachten Eingriffs ganz besonders zu berücksichtigen. Wir hatten zuerst trepanirt über den Centralwindungen, wo wir nach der Beobachtung der Anfälle den Ausgangspunkt der Reizung vermuthen zu dürfen glaubten, speciell über dem Centrum der Drehmuskeln des Kopfes, des Facialis und Armes. Die Hirnrinde zeigte hier absolut keine Veränderung, so dass wir dieselbe intact liessen. An der Impressionsstelle am Hinterhaupt dagegen fanden wir eine um so erheblichere Veränderung, nämlich offenbar infolge einer gewaltigen Hirncontusion, eine faustgrosse Cyste an Stelle des Occipitalhirns in freier und breiter Communication mit dem Seitenventrikel. Von irgend einer Excision von Hirnsubstanz war hier also keine Rede, da keine solche mehr vorhanden war, die Cystenmembran, d. h. die Piablätter, vielmehr die einzige Bedeckung der Höhle an der Trepanationsstelle bildete.

Wir entschlossen uns zur Drainage. Denn an Excision der Cyste konnte ebenfalls nicht gedacht werden, da die Höhle keine selbständige Wand zeigte, sondern in der Tiefe direct an glatte Hirnsubstanz stiess und breit in das Lumen des Seitenventrikels überging, resp. sich als ein gewaltiges Anhängsel desselben, eine Erweiterung des Hinterhorns, darstellte.

Die Drainage ist von dem nachbehandelnden Arzt sehr consequent durchgeführt, indem man so lange wie möglich, d. h. über 3 Monate lang, die gebildete Fistel offen hielt.

Während der Behandlung hatte man mehrfach Gelegenheit, Störungen, wie Kopfweh und leichte Zuckungen, zu beobachten, sobald die Fistelöffnung sich verlegte.

Der Erfolg dieser Behandlung ist ein dauernder und über alles Erwarten günstiger gewesen. Denn nicht blos sind die epileptischen

Anfälle ausgeblieben, sondern der körperliche und zumal geistige Zustand des Kindes hat sich ganz beträchtlich verbessert, so dass das Kind jetzt seine Arbeit verrichten kann.

Für die Behandlung der Epilepsie, sofern unsere Theorie der Genese derselben eine zutreffende ist, eröffnet der Fall ganz neue Gesichtspunkte: nicht blos ist hier drainirt worden bis zum vollkommenen Versiegen der Secretion, sondern der Verlauf weist darauf hin durch die vorübergehende Trübung der Cerebrospinalflüssigkeit, dass gemäss der Art der Behandlung leichte entzündliche Veränderungen eintraten und dass wohl mit unter deren Einfluss die abnorme Secretion versiegte, analog wie wir bei serösen Ergüssen in Gelenken, in die Scheidenhaut durch Carbol und Jodinjectionen, ja oft durch recht schwache Entzündungserreger ein bleibendes Zurückgehen der abnormen Secretion resp. Exsudation zu constatiren im Stande sind. Es scheint also gerechtfertigt, selbst bei offenen communicirenden Ventrikeln gelinde Injectionen von Jod- oder Carbollösungen in solchen Fällen zu wagen. Wir haben oben über unsere nach dieser Richtung angestellten Versuche und deren Erfolg (vgl. Fall Streun) berichtet. Bemerkenswerth ist jedenfalls der Nachweis, was man einem geöffneten Subarachnoidealraum bei aseptischem Vorgehen zumuthen kann, wenn man die Flüssigkeit, wie für die Pleura vorgeschlagen, durch „hereinbrodelnde" Luft verdrängen darf.

Wir haben uns diese Erfahrung in einem zweiten ähnlichen Falle zu Nutze gemacht, welchen wir der Wichtigkeit der Sache wegen in extenso wiedergeben.

Frl. X., 17 Jahre alt, Epilepsie, auf Verletzung des Schädels bei der Geburt beruhend, mit Bildung einer gewaltigen Cyste vom Seitenventrikel aus.

Patientin ist intelligent, hat aber eine langsame Sprache, etwas näselnd, aber deutlich und verständig; sie konnte auch in der Schule folgen. Sie ist seit dem 12. Jahre in die Schule gegangen. Im Halse nichts Auffälliges, ebensowenig an den Augen. Gehör beiderseits ganz gut. Die rechte Hand geht gut, ebenso das rechte Bein. Die linke Hand kann sie nicht brauchen, ausser zum Helfen beim Ankleiden und zu leichten Handarbeiten. Das linke Bein bietet nur eine mangelhafte Dorsalflexion des Fusses und der Zehen, die ganz beschränkt gemacht werden, die linke Hand ist in Klumpstellung (Accoucheurstellung) mit zusammengebüschelten gestreckten Fingern, die nicht abducirt und nur wenig flectirt werden können. Im Handgelenk ist keine Dorsalflexion möglich, auch der Ellbogen wird nicht ganz gestreckt. Arm etwas atrophisch, Pro- und Supination ganz beschränkt, Mittelstellung zwischen beiden Schultern wie Hüfte frei beweglich. Hochgradige Skoliose in der Dorsalwirbelsäule, nach rechts convex mit secundärer Skoliose der Hals- und

Lendenwirbel. Sonst gut entwickelter, gesunder Körper. Brüste entwickelt, ebenso die Pubes.

Zunge wird gebogen, mit Spitze nach rechts herausgestreckt, aber ist rechts stärker gewölbt; doch bewegt sie beide Seiten, Augen und Facialis ganz frei. — 4 Geschwister sind gesund.

Nach Dr. Ronca kommt die Affection von einer sehr mühsamen Zangengeburt, bei welcher das Kind einen Schädeleindruck davontrug. Sie hatte schon vor den Anfällen, nämlich vom 3. Jahre ab, die verdrehte Hand und die Schwäche des linken Beines und die schlechte Haltung. Die Krisen kamen im 12. Jahre, wiederholten sich erst alle 2—3 Monate, dann monatlich, wöchentlich, fast oft 2—3 mal im Tag; sie sind jetzt hauptsächlich zur Zeit der Menses vorhanden oder wenigstens am stärksten. Menses erst 3 mal übrigens, aber schon vorher die regelmässigen Intervalle.

Eine bestimmte Reihenfolge der Krämpfe ist nicht beobachtet. Dagegen hat sie hie und da kleine Anfälle, so dass der Kopf nach links gedreht wird oder die Augen. Sie hat nie isolirte Anfälle in Arm und Bein gehabt. — Sie verliert das Bewusstsein, wenn die Anfälle stark sind, hat Schaum vor dem Munde und lässt unter sich gehen. Anfälle oft auch Nachts. Sie ist nachher wieder wohl. Ein Aufenthalt in einer Anstalt für Epileptische besserte den Zustand in keiner Weise, „das Kind kam in gleich elendem Zustande zurück".

Operation am 26. August 1891. Es wird entlang dem Defect im Schädel ein frontaler Längsschnitt gemacht und am hinteren Rande auf den Knochen eingeschnitten. Es zeigt sich eine derbe narbige Membran in das verdickte Periost ohne Unterbrechung übergehend und dem verdünnten Knochenrande adhärent. Der dem Defect anstossende Knochentheil zeigt eine nach vorn und hinten unregelmässige deprimirte Oberfläche. Die Haut ist auf der erwähnten Membran, welche offenbar aus Periost und Dura besteht, fester als gewöhnlich verwachsen, doch exact ablösbar. Nach Trennung des bindegewebigen Verschlusses der Oeffnung erscheint die bläulich ganz durchscheinende Pia, und nach deren Spaltung erblickt man eine männerfaustgrosse Höhle; dieselbe ist mit einer klaren Flüssigkeit gefüllt, und zwar, wie die Messung ergiebt, 200 Ccm. stark. Die Wandung besteht nach unten, vorn, hinten und innen aus blosser Gehirnsubstanz mit deutlichen Gefässen, und man glaubt mit Deutlichkeit das Corpus striatum nach unten und innen zu erkennen. Offenbar geht die gewaltige Cyste ohne Einschnürung in den seitlichen Ventrikel über.

24. Nov. 1891. 14 Tage nach der Ankunft in Fl. hatte Patientin kurz nacheinander 5 Anfälle, den einen von 5 Minuten Dauer am Tage, die anderen in der Nacht. Patientin fiel zu Boden, ihr Körper wurde steif, es trat Schaum vor den Mund, und die Augen blickten starr. Dabei sprach Patientin ganz vernünftig und gab Antwort auf Fragen. 3 Tage nachher hatte Patientin Fieber, das bis zu 39° stieg. 3 Wochen nach diesen Anfällen traten nur noch einmal Muskelzuckungen um das linke Auge auf, ohne dass einer der früheren Anfälle gefolgt wäre.

Im Anfang nach der Abreise von Bern floss viel Flüssigkeit aus dem Drain, und während der Anfälle soll es geradezu gespritzt haben, sicher-

lich mehr als kurz vor und nach den Anfällen. Dann versiegte die Secretion allmählich, und seit 3 Wochen ist gar nichts mehr geflossen.

Im Uebrigen klagt Patientin öfters über Schmerzen im linken Arm und Bein, über häufige unmotivirte Uebelkeit. Geistig habe sie sich nicht verändert. Appetit, Schlaf, Regeln und Stuhl in Ordnung.

Während des Aufenthaltes hier wurde der Drain entfernt, da nichts mehr durch ihn herausfloss, und die gleich sich schliessende Fistel mit Wismuth behandelt. Abnormitäten wurden hier nicht beobachtet.

Die operirte Stelle zeigt eine erhebliche Vertiefung rechts im Bereich der Coronarnaht zweifingerbreit, deutlich stark pulsirend. Bei Exspiration und beim Husten wölbt sich die Stelle stark vor. Beim Emporheben beider Arme wird die Pulsation schwächer und bleibt so beim Senken derselben. In Horizontallage verschwindet die Pulsation, und die Einsenkung gleicht sich etwas aus. Beim Senken des Kopfes nach abwärts ist die Wölbung noch stärker und Pulsation gleich Null. Sofort beim Aufsitzen tritt Pulsation wieder ein, und die Stelle sinkt ein.

Am 16. December berichtet die Patientin:

Monsieur le Professeur!

Seulement quelques lignes, Monsieur comme vous avez eu la bonté de me dire de vous donner de mes nouvelles. Depuis ma rentrée je vais bien, seulement par moments des maux de tête, mais qui vont en diminuant. La poudre que vous m'avez mise sur la place où était le trou résiste encore, je pense qu'il n'est pas encore assez sec. Dieu merci les crises ne reparaissent pas et j'ai fort appétit. Pour le bras je ne vois pas beaucoup de changement; pensez vous Monsieur que si on l'électrisait qu'on verrait du mieux? Pour l'instant on me frictionne le bras et la main avec l'opodeldoc liquide. Quand aux périodes la dernière fois était le 17 Novembre j'espère qu'elles reviendront au temps voulu; j'ai encore par moments des maux de coeur surtout après tout les repas.

Agréez Monsieur mes sincères remerciements et mes respects affectueux.

X. X.

Hochgeehrter Herr Professor!
Werther Herr!

Dem Schreiben meiner Tochter einige Worte beizulegen, um Ihnen meine höchste Erkenntlichkeit zu bezeichnen für die so schön erfüllte Operation, welche Sie an meiner Tochter verrichtet; ich bin in bester Hoffnung auf die Zukunft, dass dieses schwere Wehe sich entfernt habe; würde es anders sein, würde ich Sie immerhin in Bericht erhalten.

Alle 14 Tage werde ich und meine Tochter Ihnen gehörige Nachrichten ertheilen, so und wie lange es dem Herrn Professor beliebend sein wird.

Indessen empfangen Sie, hochgeehrter Herr Professor, meine besten Grüsse. Gebe Gott, uns Sie für alle Unglücklichen noch lange zu erhalten.

Ihr Ergebener

le 17 Dec. 1891. X. sen.

le 22. Janvier 1892.

Monsieur le Professeur!

Papa vous a ecrit à fin décembre époque, où j'ai eu une rechute provoquée par un dérangement d'estomac c'est pourquoi j'ai dû retarder à vous donner de mes nouvelles pour voir si cela voulait revenir, des maintenant le mieux continue, seulement une chose Monsieur que je désire que vous sachiez si c'est le cerveau ou un réfroidissement que j'ai eu qui a provoqué un peu de douleur dans les jambes puis ca passait au bras et de temps en temps un mouvement dans l'oeil droit qui m'était fort désagréable. Que pensez-vous que c'est qui fait celà? Pour le bras il me semble qu'il lui revient beaucoup de force ainsi qu'à la jambe; à présent je peux me servir de la main pour bien des choses.

Pensez-vous aussi que cette maladie passera ayant fait l'opération ne faisant plus de bêtise que cela veut aller. L'appétit est passable les règles sont regulières seulement j'ai l'habitude de souvent un peu m'inquietter et cela me rend les nerfs très délicats. Je sors aussi beaucoup. Pour les maux de tête ils sont moins fréquents; le cerveau est a peu près fermé on voit bientôt plus ou l'on m'a fait l'opération.

L'autre jour j'avais pris pour remettre le corps une legère petite purge ou j'ai eu tellement a aller que le matin quand j'ai voulu me lever j'avais les étours tellement forts que je ne voyais plus jour. Je suppose que la faiblesse en est pour quelque chose. En vous remerciant mille fois pour les attentions que vous avez pour moi et en vous présentant mes meilleurs voeux pour la nouvelle année quand même que c'est un peu tard pour vous la souhaiter. Je reste votre dévouée et affectionnée petite malade. X. X.

Der Fall ist noch zu wenig alt, um über ein Endresultat zu berichten. Interessant ist, dass auch bei dieser Patientin der Ausfluss ungefähr 3 Monate lang unterhalten werden konnte. Ausser kurz nach der Entlassung, auf einen bestimmten äusseren Anlass hin, sind auch hier keine Anfälle mehr aufgetreten.

Wir reihen zum Schluss noch eine Beobachtung an, einen ganz ähnlichen Fall betreffend, bei welchem wir mit der Operation viel zu lange gezaudert hatten, und bei welchem dieselbe einen unglücklichen Ausgang durch eine ganz ungewöhnliche Complication genommen hat. Allerdings wurde hier auch nicht diejenige Nachbehandlung durchgeführt, welche wir bei den beiden anderen Fällen in Anwendung gezogen haben, und welche unbedingt den Vorzug verdient.

Alfred Suter, 6 Jahre alt, von Gundelwald in Steffisburg. Aufgenommen am 16. Mai 1881.

Anamnese vom 22. Mai 1881. Patient fiel am 5. Januar 1880 von einer Laube 8 Fuss hoch kopfüber auf den gefrorenen Boden; er wurde bewusstlos heraufgebracht, erbrach sogleich und hatte Schaum vor dem Munde. Der herbeigerufene Arzt constatirte einen quer über den Schädel

sich hinziehenden fluctuirenden Wulst von etwa 2 Cm. Breite und 0,5 Cm. Höhe. Derselbe sass auf dem rechten Parietale, darunter eine tiefe Impression. In den ersten 2—3 Tagen waren häufige clonische Krämpfe im rechten Arm und Bein vorhanden. Eine Woche lang lag Patient in tiefem Coma, eine bestehende Kiefersperre war behufs Ernährung schwer zu überwinden; das Schlucken war ungestört. Vom 12. Januar an kehrte das Bewusstsein allmählich wieder, dafür trat aber am 14. Januar leichter Sopor und linksseitiges Schielen, und am 16. Januar in der Nacht eine totale Paralyse (motorisch und sensibel) des linken Armes und Beines auf. Dieselbe dauerte 6 Tage, nach welcher Zeit nur noch eine Parese des linken Beines bestand. Das Sensorium war ganz frei. — Ende Januar war der Status der, dass Patient nur schwach und hinkend herumging und daneben nichts Abnormes zeigte.

Am 4. Februar wurde zum ersten Male bemerkt, dass der Knabe schielte; dieses Schielen blieb sich seither gleich. Bis im April 1881 vollständige Latenz anderer Hirnsymptome. Damals aber erlitt der Knabe einen Stoss von hinten, so dass er auf den Kopf fiel. Von da weg gab er an, dass es ihm so sturm werde. Er stürzte des Tages oft 2—3 mal plötzlich um, dabei drehte es ihn gewöhnlich auf den Rücken, er zuckte auch mit den Armen und war ganz bewusstlos. Die Beine waren gewöhnlich dabei unbeweglich. Diese Symptome nahmen allmählich immer zu, so dass die Eltern den Knaben hierher brachten. Die Anfälle dauerten nur wenige Minuten, der Knabe sah während derselben ganz verwirrt aus. (Die Anamnese ist theils aus dem Berichte von Hrn. Dr. Ris in Thun, theils von der Mutter des Patienten aufgenommen.)

Im Augenhintergrunde wurde von Prof. Pflüger nichts Besonderes gefunden. Seiner Meinung nach ist der Strabismus des Patienten congenital.

22. Juli. Nachdem Patient in letzter Zeit keine Anfälle mehr gehabt, wird beschlossen, den Knaben vorläufig mit Bromkalium nach Hause zu entlassen. Sollten sich die Anfälle dann wieder einstellen, so soll der Knabe aufgenommen werden.

Am 1. Mai 1882 wird der Knabe wieder ins Spital aufgenommen. Nach und nach seien die Anfälle öfter und stärker aufgetreten, so dass sie in letzter Zeit den Charakter der epileptischen angenommen haben sollen. Der Knabe fiel oft ins Wasser oder irgendwo zu Boden, und zwar mindestens 5—6 mal am Tage. Lernen kann er nichts, und es soll sein Charakter sich sehr verändert haben.

24. Mai ein Anfall beobachtet: Zuerst beisst der Junge, der nicht ganz besinnungslos scheint, sein Bettzeug mehrmals; dann macht er mit allen Extremitäten sehr rasche und unregelmässige Bewegungen, ohne dass man ein Vorwiegen in einem Arm oder Bein merken und irgend einen Typus für die Reihenfolge oder Art der Bewegungen aufstellen könnte.

Dabei wird das Schielen viel ausgesprochener. Er wiederholt immer das einzige Wort „nein", sieht einen starr an, wälzt sich im Bette herum, aber mit Vorliebe gegen den Rand desselben; jeden Augenblick riskirt er zu fallen, wirft gewöhnlich den Kopf und einen Arm neben das Bett

und muss mehrmals aufgehoben werden, sonst fällt er zu Boden. Bald scheint er besser bei sich, steckt jedesmal einen Daumen in den Mund und schimpft, wenn man ihm darüber eine Bemerkung macht. Er scheint dann mit den flectirten vier Extremitäten zu spielen, bis plötzlich alle zusammen in die Luft gestreckt werden. Die Beine ganz gestreckt, Fuss im rechten Winkel, Zehen gestreckt, beide Arme auch gestreckt. Die erste Phalanx sämmtlicher Finger etwas hyperextendirt. Dieser Zustand dauert nur einige Secunden; der Junge fängt wieder an zu spielen, und bald fängt es von Neuem an.

Stellt man sich an die Stelle, wo eine Hand oder ein Fuss anschlagen soll, so fällt hie und da der Krampf in der betreffenden Extremität weg, oder aber man wird ganz ungenirt angeschlagen.

Nach und nach fängt der Junge in jeder Pause an zu antworten, und endlich hört der Anfall mit Beissen des Bettzeuges auf. Er erklärt dann, er habe (Kopfschmerzen hie und da) einen Anfall gehabt.

Es ist bei der genauesten Beobachtung unmöglich, einen Unterschied zwischen rechts und links zu constatiren, abgesehen davon, dass nach dem Schnellen der Beine in die Luft das linke hie und da auf das rechte aufgeladen wird und dann beide zusammen in Knie und Hüfte flectirt, als ob diese Bewegung im linken etwas genirt wäre.

Bewegungsstörungen an den Extremitäten sind nicht zu constatiren. Patient zeigt eine leichte Atrophie der linken Ober- und Unterextremitäten. Am linken Auge ein Strabismus convergens. Auf dem rechten Scheitelbein circa 8 Cm. hinter der Coronarnaht findet sich eine starke quere Impression mit Defect des Knochens. Dieselbe beginnt dicht neben der Medianlinie und erstreckt sich ungefähr 5 Cm. lateralwärts. Die Knochenränder vorn und hinten abgerundet. Das Gehen des Jungen ist eigenthümlich, doch bemerkt man nichts von Bewegungslähmung.

4. Juni. Von den Schwestern wurde ein Anfall mit Verziehen der rechten Gesichtshälfte beobachtet.

5. Juni. Patient hat die Anfälle viel öfter und viel stärker. Er hat Schaum vor dem Munde, stöhnt anhaltend und hat jedesmal Krampf auf der rechten Gesichtshälfte.

6. Juni Abends ein Anfall gesehen: Zuckungen in der rechten Augenbraue, am Mundwinkel dem Risorius entsprechend, im rechten Platysma, im rechten Sternocleidomast., so dass der Kopf mit Gewalt nach links oben gedreht wird; Muskel stark angespannt. Gesicht blau, Extremitäten, besonders der linke Arm, werden in die Luft gestreckt. Pupillen gleich weit, werden bei jeder Zuckung der Extremitäten ganz klein, beiderseits gleich. Während der Gesichtszuckungen, welche eine Zeit lang allein bestehen, sieht der Knabe mit beiden Augen gegen die Nasenspitze. Es stellen sich die Zuckungen im Gesicht folgender Reihe nach ein: Augenbraue, Mundwinkel, Platysma. Die Zungenspitze etwas nach rechts unten, die linke Hälfte höher.

8. Juni. Patient hat die Anfälle sehr oft und viel stärker, lässt unter sich gehen. Cyanose jedesmal vorhanden.

10. Juni. Anfälle immer stärker und häufiger. Patient spricht nicht mehr wie früher, sieht blöde aus.

11. Juni. Wiederum ein Anfall, wo Krämpfe der rechten Gesichtshälfte besonders in den Vordergrund treten, während diejenigen der letzten Tage auch links vorhanden waren.

21. Juni. Der Knabe wird heute in die medicinische Abtheilung (Prof. Lichtheim) verlegt.

Wiedereintritt am 26. April 1886.

Patient hatte nach seinem Spitalaustritt im Sommer 1882 ein freies Intervall für seine Anfälle, etwa 10 Tage dauernd; nachher kamen sie wieder ohne äussere Veranlassung, zuerst 1 mal täglich, später häufiger, so dass sie seit 2 Jahren etwa 2—3 mal im Tage auftreten: gewöhnlich 2 mal des Tages und 1 mal des Nachts. Die Zahl der Anfälle wird vermehrt, wenn Patient aufgebracht ist. Ein anderer Grund für das Auftreten der Anfälle ist unbekannt. Seit letztem Winter hat das Gangwerk des Patienten sich verschlechtert. Früher konnte Patient ordentlich gehen, jetzt nur noch mit äusserster Mühe. Im Uebrigen ist das Allgemeinbefinden des Patienten nicht schlechter geworden. Hingegen sollen die geistigen Fähigkeiten zusehends abnehmen. Der Knabe war früher sehr intelligent. Im Uebrigen soll sich im Status seit dem Austritt des Patienten aus dem Spital nichts geändert haben. Es kam hie und da vor, dass die Anfälle 2 Tage aussetzten, längere Zeit aber niemals. Der Gebrauch der rechten Hand ist nicht sehr gestört, so dass Patient immer noch damit essen kann. Der Gebrauch der linken ist sehr beeinträchtigt.

Harnuntersuchung. Kein Eiweiss. Farbe weissgelb. Kein Urobilin. Reaction neutral.

Status. Rückenmark: A. Motilität. Bewegungen werden in den beiden unteren Extremitäten gemacht; links bedeutend schwächer als rechts. Ebenso Bewegung in beiden Armen; links anscheinend schwächer als rechts.

B. Sensibilität. Nadelstiche fühlt Patient an den unteren Extremitäten, ebenso an den Armen.

Reflexe. Fussphänomen links sehr deutlich, rechts fehlt es. Rechts scheint der Patellarreflex bedeutend verstärkt, links ungefähr normal. Trophische und vasomotorische Störungen weder an den unteren noch an den oberen Extremitäten.

Gehirn: II. Patient sieht. III. IV. VI. Beim Fixiren hat Patient convergirenden Strabismus. Das linke Auge ist nach innen abgelenkt. Beim Blicken nach links geht das linke Auge über die Mittellinie hinaus. Die Cornea erreicht aber den äusseren Augenrand nicht, während diejenige des rechten Auges denselben schon erreicht hat (concommittirender Strabismus). V.—VII. intact. VIII. Patient hört. IX. X. Herzthätigkeit etwas unregelmässig. XI. XII. Die Zunge wird gerade gestreckt.

Status des übrigen Körpers. Kind ziemlich klein, aber sehr kräftig. Submaxillardrüsen beiderseitig gross, ebenso Axillardrüsen und Inguinaldrüsen. Puls 96.

Thorax. Lungengrenzen.

R. M. L. VI. Interc.	L. Pst. L. IV. R.
A. L. VIII. Rippe	A. L. VII. Interc.

Lungenschall sonor, ebenso hinten.
Herz. Rechts = R. Sternalrand.
Oben = III. Rippe.
Aussen = in der Mammillarlinie.

Spitzenstoss fühlbar: in der Mammillarlinie im 4. Intercostalraum Herztöne rein, leichte Unregelmässigkeit der Herzaction.

Abdomen und Genitalien zeigen nichts Abnormes. Gesicht etwas gedunsen. Kein Oedem an den Extremitäten.

14. Mai. Heute ein Anfall. Patient wirft sich plötzlich auf die rechte Seite, bekommt Zuckungen in seinem ganzen Körper, in Armen und Beinen, beiderseits gleich. An Rumpf und Abdomen nichts sichtbar. Im Hals und Gesicht ebenfalls Zuckungen, beiderseits gleich. Im Gesicht wird die Stirn gerunzelt, die Augen geschlossen. Der Mund abwechselnd geöffnet und geschlossen. Die Zunge wird nicht vorgestreckt. Der ganze Körper und der Kopf liegen während des Anfalls auf der rechten Seite. Die Athmung ist angehalten. Patient wird ganz blau. Puls 150, regelmässig. Dieser Anfall dauert etwa 1 Minute. Nachher kommen noch einige Zuckungen am ganzen Körper, etwa 3 Minuten lang. Nach dem Anfall läuft dem Patienten blutig-schaumige Flüssigkeit aus dem Munde. Nach dem Anfall ist der Patellarreflex auf der linken Seite ganz bedeutend stärker als auf der rechten.

1. Juni. Patient hatte heute wieder einen Anfall, dem wir beiwohnten: Ein Schrei; Convulsionen auf der ganzen rechten Körperhälfte — ob links auch, ist unsicher. Pupillen beide sehr weit. Krämpfe in den Athemmuskeln: Patient wird ganz blau und hat etwas Schaum vor dem Munde. Er fällt dabei auf die rechte Seite. Kopf nach rechts gedreht. Die Krämpfe sind clonisch. Das Ganze dauert etwa 30 Secunden, dann erholt sich Patient und ist wieder ruhig. Während des Anfalls liess Patient Koth unter sich gehen. Der Herr Professor fand, dass die Krämpfe blos auf der rechten Körperseite bestehen.

3. Juni. Seit Patient bei uns ist, hat er täglich Anfälle, zuerst blos einmal, gewöhnlich Abends zwischen 8—10 Uhr. Später kamen die Anfälle zu zweien pro Tag zu ganz unregelmässigen Zeiten. Seit etwa 8 Tagen hat nun Patient drei Anfälle pro Tag, auch zu ganz unregelmässigen Stunden. Die Schwester findet, dass die Anfälle durch Unwillen des Kranken ausgelöst werden können; wenn z. B. Patient auf die Terrasse will und man ihm dieses verbietet, so zeigt er häufig grossen Unwillen, fängt an zu weinen u. s. w. und bekommt dann einen Anfall. Oder wenn er möchte, dass man sich mit ihm unterhält und ihn dann allein lässt, so wird er unwillig und bekommt einen Anfall. Gewöhnlich treten jedoch die Anfälle auf, ohne dass die Schwester einen Grund dafür kennt.

Oft gehen dem Anfall einige Minuten lang Zuckungen in Intervallen von etwa einer Minute voran. Diese Zuckungen sind in den Extremitäten — die Schwester kann auf die Frage, auf welcher Seite, keine Antwort geben.

Nach diesen prodromalen Zuckungen kommt ein plötzlicher Anfall, mit oder ohne Schrei. Patient bekommt Zuckungen im Gebiet der ganzen

Körper- und Gesichtsmusculatur. Ueber die Vertheilung dieser Zuckungen siehe die einzelnen Beobachtungen.

Diese anhaltenden Zuckungen während des grossen Anfalls dauern durchschnittlich 3—5 Minuten, hie und da kürzer, oft bedeutend länger. Nachdem der grosse Anfall abgelaufen ist, kommen noch von Zeit zu Zeit, etwa alle Minuten, einzelne kurze Zuckungen in Arm und Bein. Ueber die Vertheilung auf die Seiten ist nichts Sicheres zu erheben.

Nach dem Anfall verfällt Patient gewöhnlich in einen tiefen, ruhigen Schlaf, der 1—3 Stunden dauert.

Während des Anfalls wird Patient ganz regelmässig auf die rechte Seite gedreht, und wenn man ihn auch auf die linke Seite legt, so ist er alsbald wieder auf der rechten Seite.

Während jedes Anfalls lässt Patient unter sich gehen, gewöhnlich Wasser, oft Wasser und Koth.

Erbrechen hat Patient nie. Ueber Kopfweh hat er sich niemals beklagt. Patient hat guten Appetit. Seine vegetativen Processe sind ganz in Ordnung.

Patient spricht ein Kauderwelsch, und es ist für einen Ungewohnten sehr schwer, sich mit ihm zu verständigen. Einige Worte kann er ziemlich deutlich aussprechen, z. B. „Doctor".

Patient ist sehr starrköpfig, und man kann ihn absolut nicht zum Sprechen veranlassen, wenn er es nicht wünscht. Häufig ist Patient ohne Grund mürrisch und weint, gewöhnlich jedoch ist er munter; in letzterem Falle pfeift er.

Durch einmaligen anhaltenden Druck auf die betreffende Impressionsstelle, oder durch längere Zeit wiederholtes Drücken auf diese Stelle, oder bei längerem Beklopfen der rechten Schädelhälfte, oder bei längerem Drücken auf die Nerven in der Bicepsrinne kann man zwar beim Patienten die Zeichen des heftigsten Unmuthes erzeugen, aber keinen Anfall auslösen.

Augenhintergrund am 4. Juni: Nach Dr. Schiele ganz normal. Keine Stauungspapille. Gefässe normal. Keine hinteren Staphylome.

Am 10. Juni wird die Trepanation ausgeführt. Es zeigt sich, dass die circa 2 Cm. breite und 4 Cm. lange Impression ausgefüllt ist mit einem den Knochenrändern adhärenten, schlaffen Bindegewebe, dass dagegen von den eingeschlagenen Knochen gar nichts mehr wahrzunehmen ist, vielmehr bei der Incision jenes sich vorwölbenden Bindegewebes sofort eine gelblich gefärbte Flüssigkeit sich entleert und eine Höhle sich aufdeckt von stark Hühnereigrösse unter der Dura, das Gehirn bis gegen die Medianlinie tief excavirend.

Die Dura endigt vorn und hinten scharf, fast wie frisch eingerissen, und die glatte Granulationsmembran, welche die Oeffnung ausfüllt, bekleidet auch das Gehirn, resp. besteht aus den auffällig gelb oder gelbroth verfärbten weichen Hirnhäuten.

Das Gehirn pulsirt sehr exquisit im Grunde der Cyste und seitlich. Lateralwärts ist nur noch eine dünne Schicht Hirnsubstanz, vom Grunde der Höhle aus aufsteigend, der Dura angelagert. Bei Erweiterung der Duraöffnung behufs völliger Freilegung der Höhle spritzt ein Ast der

Meningea media sehr lebhaft, und trotz weiter Entfernung des Knochens ist die Ligatur nicht ausführbar, sondern die fassenden Schieber müssen liegen gelassen werden.

Offenbar ist die Cyste ein Residuum des Blutergusses, der erst 11 Tage nach dem Fall bei dem Jungen eintrat, totale Hemiplegie links bewirkend, nach 6 Tagen wieder verschwindend.

10. Juni Abends. Beim Versuch, die Schieber wegzunehmen, stellte sich die Blutung wieder ein. Der Verband wurde losgemacht. Die Blutung wurde gestillt durch Anlegen von zwei Schiebern, nachher wurde Jodoformgaze in die Wundhöhle des Gehirns gelegt und ein neuer Verband darauf gemacht.

11. Juni. Bis jetzt hatte Patient noch keinen Anfall nach der Operation. Abends ist der Verband durchgeschlagen. Man legt neue Kissen und Binde an.

12. Juni. Bis jetzt noch kein Anfall seit der Operation. Kein Erbrechen. Patient ist sehr unruhig. Er fuchtelt besonders mit dem rechten Arm und Bein. Linker Arm und linkes Bein sind viel ruhiger, können aber bewegt werden.

Sensibilität. Beide Seiten gleich an Armen und Beinen.

Reflexe. A. Sehnenreflexe: 1. Patellarreflex rechts sehr schwach, links sehr stark. 2. Fussphänomen rechts deutlich, mässig stark, links sehr stark. Hautreflexe: Bauchhautreflex fehlt.

Pupillen gleich weit, mittelweit, reagiren auf Licht. Keine Asymmetrie des Gesichts.

13. Juni Morgens Verbandwechsel. Linker Arm ist ganz schlaff. Abends neue Kissen und Binde auf den Verband.

14. Juni Morgens. Verband durchgeschlagen. Verbandwechsel. Die Ränder der Wunde zeigen eine Spur Eiterung. Linker Arm ist zeitweise contrahirt. In Ruhelage ist die Quadricepsmusculatur links spontan schlaffer als rechts. Spontane Bewegungen werden weder links noch rechts augenblicklich gemacht. Beim Heben fallen beide Beine wie todt ins Bett zurück.

	Puls	Resp.		Puls
10. Juni 4 Uhr . .	120	20	14. Juni	134
8 Uhr . .	116	28		128
11. Juni	107	22		132
	118	20	15. Juni	124
12. Juni	124			136
	130			120
13. Juni	120			
	128			
	118			

15. Juni. Patellarreflex beiderseits vorhanden. Rechts augenscheinlich stärker als links, doch nicht sicher.

Fussphänomen weder rechts noch links deutlich. Sensibilität beiderseits vorhanden.

Arme. Der linke Arm bietet der Extension einen Widerstand, ebenso der Elevation. Flexion ist frei. Der rechte Arm wird spontan bewegt, während vom linken keine spontanen Bewegungen gemacht wer-

den. Der linke Arm fällt wie todt herunter, der rechte ist weniger schlaff. Sensibilität beiderseits offenbar vorhanden.

Im Gesicht ist die Sensibilität beiderseits vorhanden; beim Stechen macht Patient Abwehrbewegungen mit dem rechten Arm und rechten Bein.

Pupille rechts weiter als links. Beide Pupillen reagiren normal auf Licht. Im linken Auge ist etwas Lagophthalmus und leichte Conjunctivitis, welche rechts fehlt. Cornealreflex beiderseits deutlich.

Eine Differenz in der Symmetrie der Gesichtshälften kann nicht bemerkt werden.

Patient liegt comatös da, isst nichts, ist im Uebrigen ziemlich ruhig. Bewegungen werden nur mit dem rechten Arm und rechten Bein gemacht.

Puls klein, regelmässig, 120, hie und da etwas inaequalis, aber regularis.

Patient hatte keinen Anfall seit der Trepanation. Abdomen eingesunken. Mit dem linken Vorderarme hie und da leichte Pronationsbewegungen.

16. Juni. Knabe starb in zunehmendem Collaps. War ganz ruhig die ganze Nacht hindurch. Keine Krämpfe, kein Erbrechen. Seit gestern Morgen schluckte er nicht mehr, und beim Versuch, ihm Flüssigkeit zu geben, löste man starke Hustenanfälle aus.

Sectionsprotokoll vom 16. Juni 1886 (Prof. Langhans).

Auf der Höhe des Schädels eine Wunde, deren Ränder ziemlich frisch aussehen, etwas trocken, nicht eitrig belegt, kaum derber anzufühlen, als die Umgebung. In Form und Oertlichkeit entspricht sie einer Oeffnung im Schädel.

Schädel sehr gross, namentlich im parietalen Durchmesser, sehr breit, auch sehr lang, Länge 18,8 Cm.

Sutura coronaria erhalten, sehr einfach.

Sutura sagittalis völlig synostotisch, auch jede Spur derselben verschwunden.

Sutura lambdoidea ebenfalls synostotisch, doch noch angedeutet.

Die Oeffnung gehört dem rechten Scheitelbein an, liegt ungefähr in seiner Mitte, von länglicher Gestalt, 8 Cm. lang, grösste Breite 4 Cm., verläuft von oben und hinten etwas nach vorn und unten über das Tuber parietale herüber; ihr oberes Ende liegt $^1/_2$ Cm. rechts von der Sutura sagittalis, das untere Ende 5 Cm. über dem Rand der Squama ossis temporum. Die Ränder etwas uneben, namentlich am vorderen Rande sieht man zahlreiche rundliche Einschnitte dem Meissel entsprechend. Durch die Oeffnung sieht man in die Schädelhöhle.

Die Dura zeigt eine entsprechende grosse Oeffnung von etwas geringeren Dimensionen. Längendurchmesser = 5 Cm., Breite etwas über $2^1/_2$ Cm. Durch diese Oeffnung sieht man in eine grosse Höhle, an Stelle von Hirn selbst gelegen, in welcher ein Gänseei Platz haben mag, von gelb-röthlicher, fein injicirter glatter Wand. Die Fläche im Ganzen glatt, man sieht keine Andeutung von Hirnwindungen. Im unteren Theil dieser Fläche sieht man noch eine kleine runde Oeffnung, etwa $2^1/_2$ Mm. Durchmesser, durch welche die Sonde leicht in die Tiefe dringt.

Die Dura hat sich nach vorn unten und hinten in weiter Ausdehnung an der Innenfläche des Schädels losgelöst, besonders weit nach vorn bis an das Stirnbein hin, während sie dagegen am oberen Wundwinkel festhaftet. Die Dura haftet ziemlich stark an der Innenfläche des Schädels, wird aber von ihr losgelöst, und nur am unteren Wundwinkel bleibt ein kleines Stück eines sehr zähen und derben Gewebes haften, dessen Unterfläche mit etwas grauem, fast hirnwindungähnlichem Gewebe bedeckt ist.

Länge des Schädels beträgt 18,8 Cm., grösste Breite 14,45 Cm., er ist recht dick und schwer, war sehr schwer zu durchsägen, noch ziemlich viel blutreiche Diploe. Seine Dicke ziemlich gleichmässig 3—5 Mm. In der Temporalgegend nicht verdünnt.

An der Innenfläche sehr tiefe Pacchioni'sche Granulationen rechts von der medianen Linie im Scheitelbein. An der Furche des Sinus longitudinalis superior ist gerade die 2½ Cm. lange Partie, an welche die Oeffnung angrenzt, sehr unregelmässig, scheidet sich hier durch ein schräg verlaufendes hohes Septum in zwei tiefe Gruben, von denen die vordere kleinere von nur wenig zackigem Rand umgeben ist, die hintere grössere eine sehr rauhe Basis hat durch zahlreiche kleine papillenförmige Knochenvorsprünge.

Im Umfang der unteren ⅔ der Oeffnung ist etwas eingetrocknetes und geronnenes Blut verschmiert.

Die Dura ist, so weit erhalten, transparent. Spannung nicht mehr zu beurtheilen.

Sinus longitudin. super. im vorderen Theil durch einen trockenen festen, leicht verklebten, schwarzrothen Thrombus vollständig verstopft.

Auf der Dura, entsprechend dem Extravasat, an der Innenfläche des Schädels ebenfalls Blutgerinnsel aufliegend. Gerade vom unteren Wundwinkel erstreckt sich nach unten und vorn ein brauner, etwas eingetrockneter Streif, von der Dura loszukratzen. Die Dura wird rechts vom Hirn abgezogen, es zeigt sich Verwachsung in der Gegend von der Mitte des Gyrus centralis anterior, ferner am unteren Wundwinkel hinter der Wunde und in geringem Grade vor der Wunde. Die weichen Hirnhäute erscheinen anämisch. Linkerseits ist die Dura leicht abzuziehen, die weiche Hirnhaut etwas blutreicher, aber immer noch etwas unter der Norm. Gerade vor dem vorderen Wundrand verläuft eine thrombosirte Vene, welche in den Sinus longitudin. einmündet.

Hirn der Basis stark angepresst. An der Basis nur wenig deutlich trübe, etwas gelbliche Flüssigkeit. An der Dura der Schädelbasis, besonders in der rechten mittleren Schädelgrube, reichliche, sehr fein injicirte Membranen, welche auch auf dem oberen Theil der Dura bis in die Nähe des unteren Wundwinkels sich erstrecken. Sämmtliche Sinus in der Kleinhirngrube durch Thromben vollständig ausgestopft. Auch der hintere Theil des Sinus longitudin. super. thrombosirt.

An der Hirnbasis ist nichts Besonderes, abgesehen von einer bräunlichen, etwa einfrancstückgrossen, zugleich sehr harten Stelle an der rechten Kleinhirnhemisphäre, etwa in deren Mitte. An der seitlichen Fläche der rechten Hemisphäre sieht man bräunliche Verfärbung an den Windungen des Schläfenlappens und dem angrenzenden Theil des Parietal-

lappens; die Windungen sind hier etwas glatt, in der Mitte ihrer Wölbung eine breite Furche. Nach Abziehen der Pia erscheint hier die Hirnoberfläche stark braungelb. Auf der Schnittfläche fehlt an dieser Stelle die ganze Hirnrinde und, wie es scheint, auch der angrenzende Theil der weissen Substanz. Die Consistenz des gelben Gewebes ziemlich weich, die angrenzende Hirnsubstanz ziemlich fest.

Ueber dem Occipitallappen ist die Pia stark verdickt, fast sehnig, die Hirnwindungen darunter von aussen nicht zu erkennen, bis an den hinteren Rand der Wunde heran. Die Pia aber lässt sich abziehen bis zu der Oeffnung selbst und hängt hier direct zusammen mit der die letztere auskleidenden Membran, doch reisst bei dem Versuch, die auskleidende Membran loszulösen, dieselbe bald durch. Die freigewordenen Hirnwindungen zeigen nach der Wunde hin das gleiche bräunlichgelbe Narbengewebe wie die des Schläfenlappens. Von dem Stirnlappen lässt sich die Pia nur sehr schwer abziehen, vielfach geht Hirnsubstanz mit ab, welche jedoch normales Aussehen darbietet.

Nach Loslösung der Pia und Vergleich mit der linken Hemisphäre erkennt man, dass die grosse Höhle nach vorn zu von einer ganz dünnen, aus comprimirter Hirnsubstanz gebildeten, ziemlich zähen Wand begrenzt wird, welche dem Gyrus centralis posterior entspricht, und zwar fast in seiner ganzen Länge. Auf seiner nach dem Sulcus centralis hin sehenden Fläche sieht man noch normale Furchen angedeutet. Seine Farbe im Grossen und Ganzen nur wenig dunkler als die übrige Hirnpartie. Nur in der Mitte eine kleine Partie, wo der auskleidenden Membran nur ganz spärliche Hirnsubstanz aufliegt.

Medianwärts reicht die Höhle bis an die obere Kante der Hemisphäre herüber; sie reicht nach hinten bis an das hintere Scheitelläppchen, welches letztere nur an der Oberfläche mannigfache braungelbe Defecte zeigt.

Von der übrigen Partie des Scheitellappens ist nur das hintere Drittel vorhanden mit den gleichen Defecten.

Nach unten zu geht die Höhle bis an den Temporallappen und reicht bis in die oberste Windung hinein.

An der linken Hemisphäre zeigen sich beim Abziehen der Pia einzelne oberflächliche Defecte, und zwar ein kleiner Defect an dem hinteren Theil der mittleren Stirnwindung, demselben gegenüber am vorderen Rande des Gyrus centralis anterior, ein grösserer an der oberen Partie des Gyrus centr. anter. von 1 Cm. Durchmesser, 2½ Cm. von der Mittellinie. Am Gyrus centr. poster. ein etwas grösserer, dem letzteren schräg gegenüberliegend, ein wenig nach der Mittellinie verschoben, ein zweiter kleinerer 2 Cm. darunter, ein dritter wieder grösserer an der unteren Kante des Gyrus centr. poster. am hinteren Rande derselben.

Am unteren Scheitelläppchen am Gyrus angularis und margin. zwei Defecte, beide von etwas geröthetem Gewebe umgeben; dieselben werden veranlasst durch eine Spalte, die direct unter der Oberfläche der Windungen sich findet und von grauröthlichem Gewebe ausgekleidet ist. Die Defecte sind entstanden durch Loslösung der dünnen bedeckenden Schicht Hirnsubstanz.

Linker Seitenventrikel etwas eng, enthält keine Flüssigkeit. Plexus mässig blutreich. Der rechte enthält etwas röthliche Flüssigkeit.

Die oben erwähnte kleine Oeffnung am Grunde der grossen Höhle führt in denselben hinein und gehört seiner Decke an über dem hinteren Ende des Corpus striatum. Die umgebenden Partien der Hirnsubstanz braungelb, bilden in grosser Ausdehnung die untere Wand der Höhle, welche letztere nach vorn zu bis etwa in die Höhe des vorderen Endes des Thalamus opticus reicht, medianwärts etwas bis unter das Corpus striatum. Der Plexus dieses Ventrikels etwas derb und fest.

Im III. und IV. nichts Besonderes.

Grosshirn rechts fest, zähe, trocken, anämisch. An der hinteren Begrenzung schliesst sich dem Hirn eine ausgedehntere gallertige Narbe von noch ziemlich fester Consistenz an, die der früher erwähnten braungelben Stelle der hinteren Schädelwand entspricht. Die Consistenz in der nächsten Umgebung der Höhle auffallend zäh, lederartig.

In der linken Hemisphäre sind keine Veränderungen. Am Kleinhirn, der braungelben Stelle entsprechend, ganz leichter Defect der Rinde.

Die Thromben in den Sinus der Schädelhöhle setzen sich bis in die Jugularvenen fort; links reicht ein solcher bis über die Mitte der Vene herunter, rechts lässt sich der Thrombus noch bis in das Foramen jugulare verfolgen, unter demselben nur Leichengerinnsel nachzuweisen.

Die übrigen Organe zeigen einen leichten Grad von Anämie, bieten aber weiter keine Veränderungen dar.

Es ist kaum zu entscheiden, wie weit die bei der Autopsie gefundene, sehr ausgedehnte Thrombose sämmtlicher grösseren Hirnsinus abhängig war von den veränderten Druckverhältnissen im Gehirn. Dass Fortleitung eines Thrombus aus einer lädirten kleineren Vene Anstoss gab zur Thrombenbildung, ist aus der Schilderung wahrscheinlich, aber dass sich diese Thrombose bis auf beide Venae jugulares fortsetzen könnte, ist doch so ungewöhnlich, dass eine erhebliche Verlangsamung der Circulation fast nothwendig angenommen werden muss, da gröbere entzündliche Erscheinungen durchaus fehlten. Jedenfalls wird man in künftigen Fällen vorsichtig sein müssen mit der breiten Offenhaltung von grossen Hirncysten, wenn dieselben offene Communication mit den Ventrikeln haben. Unsere ersten Fälle lehren, dass man bei Einlegung eines Drain und Auflegen eines aseptischen Deckverbandes vor ähnlichen Circulationsstörungen sich nicht zu fürchten braucht. Für die grosse Bedeutung der Cerebrospinalflüssigkeit für die Hirncirculation liefert Fall Suter einen wichtigen Beleg.

Dass die plötzliche Druckabnahme gerade ebenso wie plötzliche Druckzunahme im Liquor schwere Shockerscheinungen, also eine Art Insult hervorrufen kann, das haben wir bei einer 47jährigen Frau constatiren können, welche im Mai 1891 wegen einer Meningocele sacralis in die chirurgische Klinik aufgenommen wurde. Sie hatte

sich schon mehrfach stark an ihre Geschwulst gestossen und hatte jedesmal ein plötzlich einsetzendes Schwindelgefühl bekommen mit der Empfindung von Druck, vorwiegend in der Stirn, dazu Brechneigung. Sie musste sich jeweilen hinlegen. Das Schwindelgefühl verlor sich erst binnen 8—12 Tagen. Vor 5 Wochen brach die Geschwulst nach wochenlangen Einreibungen mit heissem Fett auf. Im Momente der Entleerung wurde der Patientin ganz schwarz vor den Augen, und sie musste sich zu Bett legen. Dieselbe Erscheinung wiederholte sich noch mehrere Male bei Wiederanfüllung und nachherigen Aufbruch.

II.

Aus der chirurg. Klinik der Universität Strassburg i. E.

Bacteriologische Befunde bei Osteomyelitis und Periostitis; Vorkommen des Diplococcus pneumoniae Fränkel und des Streptococcus pyogenes.

Von

Dr. F. Fischer und Dr. E. Levy
Privatdocent. Privatdocent.

Bei der acuten Osteomyelitis wurde in der weitaus grössten Anzahl der Fälle in den Herden der Staphylococcus aureus und albus gefunden, und die allgemein herrschende Ansicht ging eine Zeit lang dahin, dass diese Erkrankung nur durch die erwähnten Mikroorganismen, in erster Linie durch den goldgelben Traubencoccus hervorgerufen werde. Doch schon Kraske [1]) sprach auf Grund seiner mikroskopischen Untersuchungen die Ansicht aus, dass die Osteomyelitis nicht mehr als eine selbständige specifische Affection, sondern als eine durch ihre Localisation im Knochenmark klinisch charakterisirte Form der Pyämie zu betrachten sei. Und in der That sollte man auch sehr bald zu der Erkenntniss gelangen, dass nicht blos die pyogenen Staphylokokken einzig und allein die Eigenschaft besässen, diese Läsion in Scene zu setzen. Die Streptokokken vermögen es ebenfalls. Wiederholt wurden im osteomyelitischen Eiter diese Organismen neben den Traubenkokken getroffen. Aus solchen Mischinfectionen konnte, durfte man jedoch nicht den Schluss ziehen, dass man auch in dem Sreptococcus pyog. den Erreger der Osteomyelitis zu sehen habe. Allein Untersuchungen neueren Datums haben gezeigt, dass es reine Streptokokkenosteomyelitiden giebt. Lannelongue und Achard [2]) haben als die Ersten drei derartige Fälle beschrieben, und auch der

1) Zur Aetiologie und Pathogenese der acuten Osteomyelitis. Archiv für klin. Chirurgie. 1887. Bd. XXXIV. S. 701.

2) Sur les microbes de l'osteomyelite aigue dite infectieuse. C. R. Acad. des sciences 10 Mars 1890, und Etude expérimentale des osteomyelites à staphylocoques et à streptocoques. Annales de l'Institut Pasteur. 1891. No. 4.

Fall von Chipault[1]) darf hierher gezählt werden. Lannelongue und Achard[2]) haben dann weiter zwei Fälle von Osteomyelitis acuta veröffentlicht, welche den Diplococcus pneum. Fränkel in Reincultur aufwiesen. In diesen Beobachtungen handelte es sich um primäre Erkrankungsformen ohne vorausgegangene Infectionskrankheit, ohne vorausgegangene Fractur. Damit sind wohl jetzt sämmtliche der bekannteren eitererregenden Mikroorganismen in der Aetiologie der Osteomyelitis vertreten.[3]) Wir haben in den letzten 2 Jahren alle Fälle von acuter primärer Osteomyelitis, welche in der hiesigen chirurgischen Universitätsklinik zur Beobachtung kamen, bacteriologisch unter Anwendung der allgemein üblichen und bekannten Züchtungsmethoden untersucht. Selbstverständlich handelte es sich hierbei immer nur um Patienten, bei denen der Knochenherd noch nicht aufgebrochen war. Die Zahl unserer Fälle ist keine besonders grosse (15); wir hatten jedoch Gelegenheit, ausser dem Staphylococcus pyog. 2 mal den Diplococcus pneum. Fränkel und 2 mal den Streptococcus pyog. in Reincultur zu treffen, und in Anbetracht dieser immerhin bis jetzt noch sehr seltenen Vorkommnisse sei es uns gestattet, hier in aller Kürze unsere Befunde zur Besprechung zu bringen.

Zunächst züchteten wir weitaus am häufigsten den Staphylococcus pyog., und zwar den albus 9 mal, den aureus nur 2 mal. Bei uns in Strassburg kommt eben der Staphylococcus pyog. alb. viel häufiger vor, als der aureus. Für die Processe, welche durch den weissen Traubencoccus hervorgerufen werden, beanspruchen nun einzelne, besonders französische Autoren[4]) eine geringere Bösartigkeit und demgemäss auch eine bessere Prognose. Wir können dieser Behauptung keineswegs beipflichten; die Osteomyelitis und auch die übrigen Eiterungen verlaufen in Strassburg, wo der Aureus, wie gesagt, ein sehr viel seltenerer Gast ist, als der Albus, keineswegs gutartiger als an anderen Orten. Im Uebrigen boten diese Staphylokokkenfälle nichts Bemerkenswerthes. Viel wichtiger waren dagegen unsere anderen

1) Osteomyelite à streptocoques d'origine puerpérale chez un nouveau né. Osteoarthrites suppurées multiples. Bulletin soc. anatom. 6 Juin 1890.

2) Bulletin médical 24 Août 1890. p. 789, und Cinquième Congrès français de chirurgie nach Semaine médicale 1891. No. 18.

3) Auf die Literatur der sogenannten secundären Osteomyelitiden, d. h. derjenigen Fälle, welche im Anschluss an eine Infectionskrankheit entstehen, hier einzugehen, würde uns zu weit führen. Für den Diplococcus pneum. Fränkel, für den Bacillus des Abdominaltyphus sind bereits mehrere derartige Krankengeschichten veröffentlicht (vgl. Ullmann, Beiträge zur Lehre der Osteomyelitis acuta. Wien 1891).

4) Vgl. Condamin, Pathogénie des diverses osteites. p. 82. Paris 1892.

Osteomyelitiden, von welchen wir des klinischen Interesses halber die Krankengeschichten soweit als nöthig folgen lassen wollen. Wir beginnen mit dem Diplococcus lanceol. Fränkel.

Fall I. Osteomyelitis des rechten Oberschenkels, Meningitis. Tod. S. F., 7 Monate alt. Von gesunden Eltern stammendes Kind, hat vor 2 Monaten Scharlach durchgemacht. Am 20. Juni 1891 bemerkten die Eltern in der Gegend der rechten Kniescheibe eine Anschwellung. Das Kind bewegte die rechte, untere Extremität nicht mehr. Die Schwellung nahm rasch zu, und da jetzt Fieber eintrat, wurde das Kind am 4. Juli der chirurgischen Klinik überwiesen.

Status bei der Aufnahme. Rhachitischer Junge. Temp. 38,1. Das rechte Kniegelenk stark geschwollen, steht in leichter Flexion. Haut über dem Gelenk gespannt, geröthet. Deutliche Fluctuation nachweisbar. Oberhalb des Condylus externus femoris eine Auftreibung des Knochens zu constatiren, die an der äusseren Seite bis zum mittleren Drittel des Oberschenkels heraufreicht. Bewegungen des Gelenks offenbar schmerzhaft. Keine Crepitation. Auf dem Fussrücken und auf dem unteren Ende der Tibiakante leichtes Oedem. Lymphdrüsen in der Inguinalgegend geschwollen. Innere Organe normal, besonders in den Lungen nichts nachweisbar. Urin sauer, kein Eiweiss.

5. Juli. Incision des Kniegelenks an der äusseren Seite, es entleert sich ein dicker, mit Fibringerinnseln vermischter gelblicher Eiter. An der Aussenseite des Oberschenkels an der Grenze des mittleren und unteren Drittels zweite Incision bis auf den Knochen. Periost bietet nichts Abnormes, deshalb wird vom Aufmeisseln abgesehen. Ausspülung des Gelenks. Der aseptisch aufgefangene Eiter wurde bacteriologisch sofort verarbeitet.

Die 3 ersten Tage nach der Operation ist das Kind etwas munterer, trinkt wieder; es besteht jedoch fortwährend leichtes Fieber, bis 38,6. Dann tritt eine fieberfreie Periode von 3 Tagen ein.

Am 11. Juli Abends Temp. 39. Die Anschwellung des Oberschenkels ist grösser geworden, reicht bis ins obere Drittel herauf, ebenso hat auch das Oedem des Unterschenkels zugenommen. Wunden sehen gut aus; geringe Secretion. — In der Nacht schreit das Kind viel, fährt vom Schlafe auf. Morgens tritt heftiges galliges Erbrechen ein. Pupillen eng. Kind ausserordentlich unruhig.

13. Juli. Continuirliches geringes Fieber. Es treten allgemeine clonische Krämpfe ein, die besonders in der linken Körperhälfte localisirt sind. Stuhl angehalten.

14. Juli. Heute deutliche Nackenstarre. Pupillen weit, reagiren auf Lichteinfall nicht. Kahnförmige Einziehung des Leibes. Lungen während der langen Zeit der Erkrankung frei. In der Nacht vom 14./15. Juli Exitus letalis. 6 Stunden vor dem Tode wurde aus der Ven. dors. ped. links unter den üblichen aseptischen Cautelen Blut zwecks bacteriologischer Untersuchung gewonnen.

Die Autopsie konnte aus äusseren Gründen erst 48 Stunden post mortem gemacht werden; Auszug aus dem Sectionsprotokoll (Prof. Dr. v. Recklinghausen). Auf der ganzen Convexität unter der gefäss-

reichen Pia Eitermassen, welche die Windungen ausfüllen. Pia stark getrübt. — Die grossen serösen Höhlen, ebenso Lunge, Herz, Milz, Niere und Leber bieten nichts Abnormes. Oedem des rechten Ober- und Unterschenkels. Zwischen Quadriceps und Knochen, besonders an der lateralen Seite, eitrige Massen. Geringe Eitermengen im Gelenk. Serosa getrübt, mit starken Fibrinmassen bedeckt. Im durchsägten Oberschenkel in der Nähe der unteren Epiphyse (Condyl. ext.) ein kirschkerngrosser Abscess, der nicht mit dem Gelenk im Zusammenhang steht; sonst bietet der Knochen nichts Abnormes.

Anatomische Diagnose: Osteomyelitis acuta femor. dextr. Leptomeningitis acuta purulenta.

Von grossem Interesse ist in diesem Falle die bacteriologische Untersuchung. Wie in der Krankengeschichte bereits erwähnt, wurde der bei der Operation aseptisch gewonnene Eiter und das Blut des kleinen lebenden Patienten bacteriologisch verarbeitet. Es wurden Gelatine- und Agarröhrchenplatten angefertigt, letztere in den Brütofen bei 37° gebracht. Ausserdem wurden je zwei weisse Mäuse geimpft. Auf den Agarplatten wuchs in Reincultur der Diplococcus pneum. Fränkel; die Gelatineröhrchen blieben steril. Die vier weissen Mäuse gingen nach 24—48 Stunden zu Grunde, in ihrem Blut und in den inneren Organen fand sich massenhaft derselbe Fränkel'sche Coccus vor.

Mit dem meningealen Eiter haben wir weder Culturversuche, noch Thierexperimente angestellt aus leicht begreiflichen Gründen, weil die Autopsie erst 2 Tage nach erfolgtem Tode vorgenommen werden konnte. Wir begnügten uns deshalb, Deckgläschenausstrichpräparate anzufertigen und dieselben mikroskopisch zu untersuchen. Wir bekamen so lancettförmige Diplokokken, welche bei Anwendung der Gram'schen Methode gefärbt blieben, und die nach dem Friedländer'schen Verfahren mit 1 proc. Essigsäure und Anilinwassergentianaviolett behandelt schöne Kapseln zeigten. Es kann also unseres Erachtens gar keinem Zweifel unterliegen, dass die Meningitis durch denselben Mikroorganismus wie die Knochenerkrankung, durch den Lancettdiplococcus Fränkel erregt worden ist.

Fall II. K. J., 1¼ Jahr alter Junge aus gesunder Familie, fiel am 3. Januar 1892 vom Stuhl und zog sich mehrere oberflächliche Hautabschürfungen im Bereiche des linken Armes zu. 3 Tage nach der Verletzung hatte sich eine Schwellung an der linken Schulter entwickelt. Das Kind wurde sehr unruhig, schlief nicht, bewegte das linke Schultergelenk nicht mehr und wurde deshalb am 7. Januar in die chirurgische Klinik gebracht.

Status bei der Aufnahme. Temp. 38,2, Abends 38,7. Schwächliches Kind. An der linken Schultergegend beträchtliche Schwellung,

welche an der Scapula beginnt und bis zum unteren Drittel des Humerus reicht. Deutliche Venenzeichnung. Kein Oedem des Handrückens. Druck auf den äusseren Rand der Scapula schmerzhaft. Bewegungen im Schultergelenk frei. Innere Organe zeigen nichts Abnormes.

Da keine Fluctuation zu fühlen war, so wird eine Probepunction an der vorderen Partie des Thorax, unterer Rand des Pectoralis major, unter allen aseptischen Cautelen ausgeführt. Dieselbe ergab dickflüssigen Eiter, der sofort bacteriologisch verarbeitet wurde.

10. Januar. Incision an derselben Stelle, an welcher die Probepunction stattgefunden. Es entleert sich circa 30 Ccm. Eiter. Im Schultergelenk nichts nachweisbar, der untersuchende Finger gelangt von der Wunde an den äusseren Rand der Scapula. Das Periost hier ist verdickt und zeigt an einer kleinen Stelle einen Defect; an diesem Punkte liegt der Knochen frei. Ausschaben der Abscesshöhle, leichte Ausstopfung mit Jodoformgaze.

Nach der Operation fiel die Temperatur, die bis dahin im Uebrigen sich über 38,7 erhoben hatte, zur Norm. Glatter Wundverlauf. Am 10. Februar ist das Kind vollständig geheilt.

Die bacteriologische und mikroskopische Untersuchung dieses Falles (Plattenculturen, Impfungen auf weisse Mäuse und Kaninchen) ergab zu unserem grossen Erstaunen dasselbe Resultat wie im Fall I. Auf den Agarplatten wuchs der Diplococcus pneum. Fränkel in Reincultur, die Thiere gingen unter dem bekannten Symptomenbilde der pneumokokkischen Sepsis zu Grunde. In ihrem Blut und in ihren inneren Organen waren massenhaft die Pneumokokken nachweisbar.

Unsere beiden Fälle stellen also eine primäre acute osteomyelitische resp. periostitische Erkrankung dar, in Scene gesetzt durch den Diplococcus pneum. Fränkel. In den oben bereits citirten Fällen von Lannelongue und Achard handelte es sich ebenfalls um ganz junge Individuen, ein Kind von 17 und eins von 4 Monaten. Die beiden kleinen Patienten genasen, es kam zu keiner Nekrose des Knochens, auch die complicirende Gelenkaffection heilte rasch und glatt. Auffallend war in unserem ersten Falle das starke Oedem, welches sich nicht blos über den Oberschenkel, sondern auch über den Unterschenkel und den Fussrücken erstreckte. Und wir wollen nicht unterlassen, zu erwähnen, dass einzelne Autoren dies ausgedehnte Oedem besonders für die Infection mit dem Diplococcus pneum. Fränkel für pathognomisch halten. Ob mit Recht, ist eine andere Frage; jedenfalls konnten wir gleich in unserem zweiten Falle dies Symptom nicht constatiren.

Unser Fall I endete durch eine complicirende Meningitis letal. Metastatische Localisationen im Verlaufe acuter, rasch sich abspielender Osteomyelitiden sind ja nichts Seltenes, und dass gerade die Me-

ningen hier betroffen wurden, kann uns nicht Wunder nehmen, da ja, wie bekannt, der Diplococcus pneum. Fränkel eine grosse Vorliebe für die Hirnhäute zeigt. Der Weg, auf welchem diese Meningitis entstand, ist wohl zweifelsohne in der Blutbahn zu suchen, da wir ja in dem circulirenden Blute des Kindes die lancettförmigen Fränkelschen Kokken nachzuweisen in der Lage waren.

Die zwei letzten Fälle von Osteomyelitis resp. Periostitis osteomyelitica, welche wir in der Klinik zu beobachten Gelegenheit hatten, waren beide durch den Streptococcus pyog. bedingt.

Fall I. Osteomyelitis acuta humeri dextri.

L. S., 24jähriges Dienstmädchen. Familien- und eigene Anamnese bietet nichts Besonderes. Am 24. Februar 1892 Abends erkrankte Patientin plötzlich unter starkem Schüttelfrost, während sich gleichzeitig heftige Schmerzen im rechten Arm einstellten, ohne dass an demselben äusserlich etwas sichtbar gewesen wäre. In den folgenden Tagen nahmen die Schmerzen an Intensität zu (bohrende Schmerzen im Knochen). Patientin fieberte stark, konnte nicht schlafen, delirirte. Am 5. Tage nach Beginn der Erkrankung trat an der Innenfläche des Armes eine starke Schwellung und Röthung auf, die Schmerzen liessen etwas nach. Die Schwellung dagegen nahm immer mehr zu, so dass Patientin sich am 10. März in die Klinik aufnehmen liess.

Status am 10. März bei der Aufnahme. Kräftig gebautes Mädchen. Puls beschleunigt (90). Temp. 39°. Der rechte Oberarm ist an seiner Innenfläche stark geschwollen und bläulich verfärbt. Sehr starke Infiltration. Berührung ausserordentlich schmerzhaft. Keine deutliche Fluctuation. Ordination: Feuchter Carbolverband.

12. März. Operation in Chloroformnarkose. Etwas unterhalb vom Ansatzpunkte des M. deltoideus nach innen von demselben wird ein etwa 3 Cm. langer Hautschnitt geführt. Beim Einstossen der Hohlsonde in das Gewebe entleert sich eine reichliche Menge dicken Eiters — die Oeffnung wird durch Kornzange erweitert. Der eingeführte Finger kann am Humerusschaft nichts Abnormes entdecken, Ausstopfung mit Jodoformgazeverband.

13. März. Verbandwechsel, die Ausstopfung wird entfernt und von nun ab Patientin täglich feucht mit essigsaurer Thonerde verbunden. Kein Fieber mehr seit der Operation. Die Infiltration verschwindet rasch.

23. März. Patientin wird zur poliklinischen Weiterbehandlung nach Hause mit kleiner, nur noch wenig secernirender Wunde entlassen.

15. April. Vollständige Heilung. Der Humerus ist besonders in seinem oberen Drittel stark verdickt.

Fall II. Periostitis osteomyel. humeri dextri.

G. L., 14 Jahre alt. Vater der Patientin lungenleidend. Sie selbst hatte Rötheln, Masern, Scharlach, Diphtherie; doch war sie in den letzten 2 Jahren gesund.

4. Juni 1892 in der Nacht bekam Patientin mehrfache heftige Schüttelfröste — sie verspürte Schmerzen im rechten Oberarm. Den Morgen dar-

auf schwoll der Arm an — die Schwellung und die Schmerzhaftigkeit nahm in den nächsten Tagen so bedeutend zu, dass Patientin am 8. Juni von ihren Eltern in die Klinik gebracht wurde.

Status bei der Aufnahme. Kräftig entwickeltes Kind. Temp. 39, Puls 92, kräftig, regelmässig.

Untersuchung der Brust- und Abdominalorgane ergiebt normale Verhältnisse. In der Unterkiefergegend und in der Inguinalbeuge sind grosse Drüsen zu fühlen. Der rechte Arm wird im Ellbogen in rechtwinkliger Flexion gehalten. Oberarm sowie der obere Theil des Vorderarms stark geschwollen. Haut in dieser ganzen Partie stark geröthet, glänzend, gespannt an der inneren Seite des Oberarms, zum Theil livid verfärbt. Active Bewegung, sowie überhaupt jede Bewegung des Arms äusserst schmerzhaft.

Operation in Chloroformnarkose. Am Sulc. bicipit. ext., im mittleren Drittel des Oberarms wird ein etwa 6 Cm. langer Schnitt geführt. Blutung ziemlich stark, da alle Gewebe sehr hyperämisch sind. Man dringt stumpf zwischen die Muskeln bis aufs Periost, ohne auf Eiter zu stossen. Das Periost ist vom Knochen nicht abgehoben, aber jedenfalls etwas verdickt. Nun wird am Sulc. bicip. int. ein 6 Cm. langer Schnitt geführt, auf der Hohlsonde die Fascie gespalten und vorsichtig in die Tiefe vorgedrungen, da man die Art. brachial. nirgends pulsiren fühlte. Hier trifft man bald Eiter, jedoch nur wenige Cubikcentimeter — Ausstopfen der Wunden mit Jodoformgaze — darüber feuchten Verband mit essigsaurer Thonerde. Der ganze Arm wird auf eine Schiene gelegt und vertical suspendirt.

12. Juni. Geringes abendliches Fieber, 38°. Die Ausstopfung wird herausgenommen, es fliesst rahmiger Eiter mit Fetttropfen vermischt nach. Einlegen von zwei Drainröhren.

Täglicher Verbandwechsel. Die Infiltration der umgebenden Weichtheile geht langsam zurück. Starke Eitersecretion, besonders aus der Oeffnung am Sulc. bicip. ext. Dagegen schliesst sich die Wunde am Sulc. int. sehr rasch und ist am 21. Juni vernarbt.

3. Juli. Noch fünfmarkstückgrosser Hautdefect am Sulc. bicip. ext. Der Humerus ist in seinem mittleren Drittel um die Hälfte seines normalen Umfanges dicker geworden. Das Mädchen wird poliklinisch weiter behandelt.

Wie schon erwähnt, wurde in diesen beiden Fällen der Streptococcus pyog. in Reincultur gewonnen.

Nach Lannelongue ist der Beginn der Streptokokkenosteomyelitiden immer acut und in der Beziehung wohl identisch mit den schweren Staphylokokkenosteomyelitiden. Allein bei den ersteren bessert sich, wenn keine Allgemeininfection eintritt, der Zustand rasch. Die Schmerzen in der befallenen Extremität nehmen bald an Intensität ab. Die Haut röthet sich und zeigt ganz und gar erysipelatösen Charakter, während das umliegende Gewebe sehr stark ödematös infiltrirt ist.

Die Venenzeichnung der Haut, welche man bei den Staphylo-

kokkenfällen zu sehen gewohnt ist, soll bei den Streptokokkenosteomyelitiden fehlen, dafür aber sollen die Lymphgefässe mit in den Process hineingezogen werden, was dadurch auch sich angeblich kundgiebt, dass die nächstgelegenen Lymphdrüsen angeschwollen sind. Die Knochenläsionen, welche durch den Streptococcus bedingt werden, sind viel gutartiger als die durch Staphylokokkeninfection hervorgerufenen. Sequester seien viel seltener.

Ob dieses klinische Bild, welches Lannelongue und Achard von den Streptokokkenosteomyelitiden entwerfen, stimmt, das wagen wir vorläufig nicht zu entscheiden. In unseren beiden Fällen waren einzelne der von Lannelongue und Achard erwähnten Symptome vorhanden. Bei beiden Patienten verlief die Heilung rasch und glatt; bei beiden kam es zu keiner Sequestrirung.

Lannelongue und Achard glauben nun weiter annehmen zu dürfen, dass je nach dem Befund von Mikroorganismen in osteomyelitischen Herden die Prognose der Krankheit mehr oder minder gut zu stellen sei. Für die bösartigsten halten sie die Staphylokokkenosteomyelitisfälle, dann kommen die Streptokokkenosteomyelitiden und an dritter Stelle endlich, als die unschuldigsten, die Pneumokokkenosteomyelitiden. Diese Reihenfolge, diese prognostische Stufenleiter ist eine etwas andere, als bei den übrigen Eiterungen. Für gewöhnlich gelten die streptokokkischen Processe als die prognostisch ungünstigsten. Es ist eben ein misslich Ding, derartige allgemeingültige Schlussfolgerungen auf Grund einzelner bacteriologischer Befunde aufzustellen. Die Schwere eines Infectionsprocesses hängt nicht blos von der Art der Bacterien ab, welche er beherbergt, sondern viel mehr von deren Virulenz. Die Virulenz der Mikroorganismen aber, auch innerhalb ein und derselben Species, ist einem ausserordentlichen Wechsel, ist ausserordentlichen Schwankungen unterworfen. Wie wenig die prognostische Regel von Lannelongue und Achard Werth hat, beweist ja bereits unser erster Pneumokokkenfall, der trotz oder vielmehr gerade wegen der Pneumokokken durch eine complicirende Meningitis letal endete.

Weiter ist es auch unseres Erachtens für die Osteomyelitis noch nicht erlaubt, besondere Krankheitsformen, besondere Krankheitstypen aufzustellen, je nachdem dieses oder jenes Mikrobion als Erreger angetroffen wird. Dafür ist denn doch die Zahl der bis jetzt bekannten Streptokokken- und Pneumokokkenosteomyelitiden eine zu geringe.

III.

Zur Frage der Veränderung der Längendimensionen des Beines bei den Luxationen desselben im Hüftgelenk.

Von

Dr. J. Riedinger
in Würzburg.

(Mit 2 Abbildungen.)

Es lässt sich nicht abstreiten, dass bei den Luxationen des Oberschenkelkopfes nach hinten eine Verkürzung und bei denen nach vorn eine Verlängerung des Beines zu erkennen ist. Die Differenz in der Länge beider Extremitäten, welche sich durch die gegenseitige Stellung der Knie- resp. Fussgelenke kundgiebt, ist aber zum grössten Theil nur eine *scheinbare* und die unmittelbare Folge der Stellungsabweichung des Beckens. Letztere besteht bei den Luxationen nach hinten in einer Hebung der betreffenden Beckenhälfte nach oben und hinten und bei den Luxationen nach vorn in einer Senkung nach vorn und unten; sie bezweckt Entlastung und wird hauptsächlich durch Muskelwirkung zu Stande gebracht.

Aber auch die *reelle* Längendifferenz der Beine spielt in der Diagnostik der Hüftgelenksluxationen eine gerade nicht unwichtige Rolle. Die Klarheit des Begriffes *reeller* Verkürzung oder Verlängerung lässt indess noch sehr viel zu wünschen übrig. Von einer unzweifelhaften Veränderung der Längendimensionen bei den Luxationen können wir eigentlich doch nur dann reden, wenn der Parallelismus der beiden Extremitäten annähernd derselbe bleibt. Abgesehen davon, dass eine derartige Dislocatio ad longitudinem niemals in der rein mathematisch gedachten sagittalen Richtung zu Stande kommt, schon wegen der eigenthümlichen Wirkung des Bandapparates und der Gestaltung des Beckens, kann bei seitlicher Verlagerung des Schenkelkopfes von einer Verkürzung oder Verlängerung nur *bedingt* die Rede sein. *Diese Bedingung liegt in der Voraussetzung eines bestimmten fixen Ausgangspunktes für die Messung.*

Da die Pfannengegend für die Messung zu unzuverlässig ist, so

hat man an Stelle derselben die Spina anterior superior angenommen. Dieser Punkt ist aber ebenfalls nicht absolut verwerthbar für die Bestimmung einer reellen Verkürzung oder Verlängerung des luxirten Beines. Denn erstens ist der Stand desselben zu den peripheren Theilen der unteren Extremität bei passiven Bewegungen kein völlig unveränderlicher, und zweitens repräsentirt sich die Verlängerung oder Verkürzung des Oberschenkels weniger im Verhältniss zur Spina anterior superior, als zur Mittellinie, zunächst zur Symphysis ossium pubis, d. h. sie äussert sich je nach der Verlagerung nach hinten oder nach vorn, welche mehr oder minder auch nach aussen oder nach innen geschieht, als eine stärkere Convergenz oder Divergenz des einen Schenkels zu oder von der Medianlinie des Körpers.

Bei stärkerer Convergenz des einen Schenkels trifft der untere bewegliche Pol desselben die Mittellinie zwischen beiden Schenkeln oberhalb dem entsprechenden Ende des weniger stark convergirenden Schenkels der anderen Seite. Je mehr demnach sich das untere Ende des stärker convergirenden Schenkels der Medianlinie nähert, desto mehr verkürzt sich gleichzeitig die Distanz zwischen diesem unteren Ende und einem beliebigen Punkt der letzteren nach oben, in diesem Falle zwischen Knie und Symphyse. Auch die Distanz zwischen dem oberen Ausgangspunkt für die Messung, der hier durch die Spina anterior superior vertreten ist, und dem unteren beweglichen Ende des Oberschenkels vermindert sich mit zunehmender Convergenz des letzteren nach innen und unten zur Medianlinie, sobald jener nicht mehr in eine Ebene mit der Längsaxe des Oberschenkels zu liegen kommt.

Da nun der luxirte Oberschenkel einen zweiarmigen, ziemlich geraden Hebel darstellt, welcher sich um ein Hypomochlion dreht (unterer Ansatz des Ligamentum ileo-femorale), so findet am oberen Hebelarm, welcher den entgegengesetzten Weg beschreibt, der umgekehrte Vorgang statt. Je mehr nämlich das untere Ende des Oberschenkels einem bestimmten Punkte sich nähert, desto divergenter zu diesem Punkt verhält sich das obere, bis alle Punkte in einer Ebene liegen.

Dasselbe Verhältniss zwischen beiden Hebelarmen kommt zur Geltung bei der stärkeren Divergenz des unteren längeren Schenkels nach aussen von der Mittellinie. Je mehr dieser in der genannten Richtung abweicht, desto mehr nähert sich der obere kürzere Schenkel der geraden Linie zur Symphyse, und desto weiter wird die Distanz zwischen Symphyse und Kniegelenk. Gleichzeitig vermindert sich aber auch die Entfernung zwischen Kniegelenk und Spina a. s.

Das veranschaulicht folgende schematische Zeichnung, welche

annähernd auf die natürlichen Verhältnisse übertragen werden kann (Fig. 1). $a'a$ möge den Oberschenkel darstellen, welcher sich um L dreht. $b'b$ bedeutet die Stellungsabweichung desselben bei der Luxation nach hinten (aussen) und $c'c$ dieselbe bei der Luxation nach vorn (innen). S bedeutet Symphyse und Sp Spina a. s. Die Entfernung zwischen $a'c$ und $a'b$ (die Linie fehlt in der Zeichnung) ist verkürzt. Je mehr $c'c$ sich gegen S zuneigt, desto mehr würde die Entfernung zwischen S und c zunehmen, zwischen a' und c abnehmen.

Wenn der obere fixe Ausgangspunkt für die Messung mit a', d. h. der Gelenkpfanne zusammenfiele, so hätten wir also bei den Luxationen nach hinten aussen in jedem Falle eine Verkürzung zu ver-

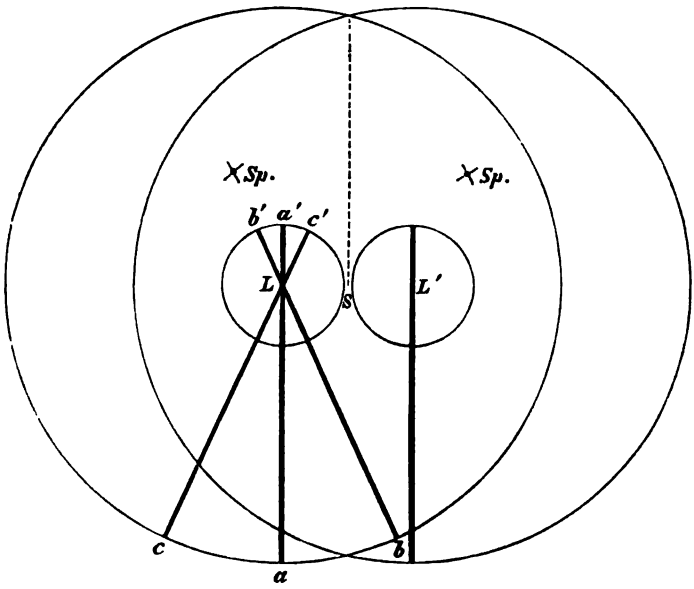

Fig. 1.

zeichnen. So liegt aber dieser Punkt, nämlich die Spina, seitlich abwärts von der Pfanne und die grösste Entfernung der äussersten Messpunkte (Sp und b) in einer bestimmten Adductionsstellung, wie es schon am normalen menschlichen Körper constatirt werden kann. Wenn es zu einer Verkürzung zwischen beiden Punkten kommen soll, so muss der Schenkel über diese Adductionsstellung hinaustreten, was ja auch in der Regel bei den Luxationen geschieht. Wir sind demnach in der That berechtigt, bei der Luxatio iliaca und ischiadica von einer reellen Verkürzung in gewissem Sinne zu sprechen, wenn wir zunächst nur

diese Punkte ins Auge fassen. Wir brauchen für die Luxationsverhältnisse nur die Bezeichnung Convergenz mit Adduction und Divergenz mit Abduction zu vertauschen.

Den deutlichsten Beweis, dass nicht der Abstand von der Spina ant. sup. einen absoluten Maassstab für die Beurtheilung abgiebt, ob es sich in einem gegebenen Falle um eine Verkürzung oder eine Verlängerung handelt, liefert die Symptomatologie der Luxatio obturatoria. Auch mit Abzug der Beckensenkung — und dieser Zustand kann in der Chloroformnarkose hergestellt werden — erscheint das Bein eher verlängert als verkürzt. Die Entfernung zwischen Spina a. s. und Kniegelenk ist aber auf der kranken Seite geringer als auf der gesunden. Malgaigne hielt es demgemäss auch für entsprechend, von einer Verkürzung zu sprechen. In neuester Zeit hat Lauenstein im Centralblatt für Chirurgie (Bd. XXXII. 1889) Stellung zu dieser Frage genommen unter der Aufschrift: „Ist bei der Luxatio obturatoria das Bein verlängert?" In richtiger Erkennung der Thatsache, dass bei einem bestimmten Grade der Adduction die Entfernung zwischen Sp. a. s. und der Peripherie des Beines am grössten ist, und dass mit zunehmender Adduction diese Entfernung sich verkürzt, ist er geneigt, sich der Meinung Malgaigne's anzuschliessen. Das Längenverhältniss im Vergleich zur Symphyse hat Lauenstein nicht erwähnt. Auch hat er — ebensowenig wie Kroenlein in dem von ihm entworfenen Schema für die Oberarmluxationen — nicht darauf Rücksicht genommen, dass das luxirte Bein einen zweiarmigen, um einen fixen Punkt drehbaren Hebel darstellt, dessen Enden nach den beiden entgegengesetzten Richtungen einen Ausschlag geben und dabei folgenden einfachen physikalischen Vorgang darstellen, wenn wir beide Hebelarme als gleich lang ansehen. Ein Stab, welcher in seiner Mitte sich um eine quere Axe dreht, beschreibt in der Peripherie einen Kreis. Je mehr dieser Stab von der perpendiculären oder verticalen Richtung abweicht, desto mehr nähert er sich der transversalen oder horizontalen Richtung dieses Kreises, so dass in gleichem Maasse, in dem sich der Abstand des oberen Endes von der horizontalen Linie, welchen wir Horizontaldistanz nennen wollen (Fig. 2 *eg*), verkürzt, der Abstand des unteren Endes von der verticalen sich vergrössert: Verticaldistanz (Fig. 2 *fh*). In Fig. 2 nimmt der Stab *ef*, wenn er mit *ab* zusammenfällt, die grösste horizontale, und wenn er mit *dc* zusammenfällt, die grösste verticale Distanz ein. Ferner um so viel als die Horizontaldistanz *eg* sich vermindert, vergrössert sich die Verticaldistanz *fh*.

Wenn wir dieses Schema auf die Topographie des Körpers übertragen, so repräsentirt *a* Spina ant. sup. und *c* Symphyse. Weitere

Ausgangspunkte für die Messung haben wir nicht anzunehmen. *ef* stellt den Oberschenkel dar bei der Luxatio obturatoria und perinealis und *e'f'* diejenige bei der Luxatio iliaca und ischiadica. Demnach haben wir bei beiden Arten eine Verminderung der Horizontaldistanz und eine Vergrösserung der Verticaldistanz, d. h. der Schenkel nähert sich der horizontalen Richtung und entfernt sich von der verticalen. Neigt er mit seinem oberen Pol medianwärts der Symphyse zu, so imponirt die Stellung als Verlängerung, entfernt er sich aber von ihr und geht lateralwärts, so spricht man von einer Verkürzung. Maassgebend für diese Bezeichnung ist also die Distanz zwischen Symphyse und unterem Ende des Schenkels resp. Beines. Wenn wir die Spina a. s. zum Ausgangs-

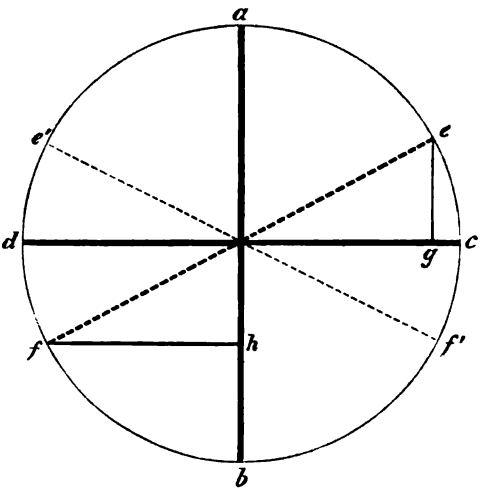

Fig. 2.

punkt für die Messung machen, so liegt in beiden Fällen eine Verkürzung vor. Da der Punkt *e'* als Messpunkt nicht in Betracht kommt, so tritt die Vergrösserung der Verticaldistanz bei den Luxationen nach hinten klinisch nicht in den Vordergrund.

Immerhin ist diese Veränderung in der Länge nur eine relative, da sie nur auf gewisse Punkte Bezug hat.

Bei der Luxatio iliaca kommt nun in Betracht, dass der Kopf oberhalb der Pfanne liegt, und dass bei ihr die reelle Verkürzung deshalb eine stärkere ist, als bei der Luxatio ischiadica. Hier kommt die absolute Verkürzung hinzu, welche durch die Verschiebung ad longitudinem hervorgerufen wird. Wie gross der Unterschied ist, darüber stehen mir keine Beobachtungen zur Verfügung. Ich vermuthe,

dass er bei der stärkeren Flexionsstellung der letzteren nicht sehr gross sein kann. Zur Beurtheilung desselben dürfte die Stellung des Trochanter major zur Roser-Nélaton'schen Linie eine Berücksichtigung erfordern.

Die Flexionsstellung des Beins trägt ferner bei allen Formen der Verrenkung desselben dazu bei, die Entfernung zwischen den erwähnten Punkten zu vermindern, weil ja selbstverständlich derselbe Vorgang in der Sagittalebene in gleicher Weise wie in der Frontalebene stattfindet. Dieselbe ist aber nicht im Stande, die Verlängerung bei der Luxatio obturatoria zu compensiren. Je mehr zwar bei dieser Luxation das Bein gestreckt ist, desto deutlicher wird auch die Verlängerung. Das Gleiche geschieht bei der Abart der Obturatoria, der Perinealis. Für letztere Thatsache finde ich den Beweis darin, dass Schinzinger eine Verlängerung um 8 Cm. bei der Perinealis constatirte, die eine Streckung des Beines zuliess, während in einem von mir beobachteten Falle die Verlängerung wegen der stärkeren Flexion nur 4 Cm. betrug. Eine absolute Verkürzung bewirkt aber die Flexion ebensowenig wie die Adduction resp. Abduction.

Bei der Luxation auf das Schambein sind die Angaben der Autoren zu sehr widersprechend. Einzelne geben die Möglichkeit einer Verlängerung zu, die nicht unwahrscheinlich ist, wenn in Erwägung gezogen wird, dass eventuell bei gestreckter Lage die Abweichung nach oben durch die Abduction compensirt werden kann.

Bei der Luxatio supracotyloidea besteht Adduction und Höherstand des Kopfes, also wie bei der Luxatio iliaca sowohl absolute als relative Verkürzung.

Diesen Unterschied, den wir bereits berührt haben, müssen wir zum Schlusse etwas näher begründen, nachdem ich nur darauf hinweisen will, dass bei der Luxatio subcotyloidea — um alle Arten der Luxation zu erwähnen — die Symptome nach den bisherigen Erfahrungen zu inconstant sind, um für dieselbe eine bestimmte Regel hier ableiten zu können.

Der Umstand, dass das Ligamentum ileo-femorale gleich einer Schlinge den beiden Schenkelarmen des luxirten Beines einen gewissen Spielraum lässt, welcher durch die Configuration des Beckens beeinflusst wird, und dass in der Abwärts- und Aufwärtsverlagerung des Schenkelkopfes eine weitere Ursache für die Veränderung der Längendimensionen des Beines gesucht werden kann, ändert nichts an der Thatsache, dass im Sinne des oben entwickelten Vorganges die Extremität ihre Lage wechselt. Mit Bestimmtheit lässt sich derselbe bei den häufigeren Formen der Verrenkungen im Hüftgelenk

nachweisen, nämlich bei denen nach hinten und aussen, nach vorn und innen.

Nun finden diese Luxationen nicht ideell nach hinten und vorn, auch nicht ausschliesslich nach aussen und innen, noch auch gerade nach oben und unten statt, sondern, streng genommen, nach oben hinten aussen (Iliaca), nach hinten aussen (Ischiadica), nach oben vorn innen (Pubica), nach unten vorn innen (Obturatoria). Der Grad der Adduction bei den beiden ersteren und der der Abduction bei den beiden letzteren lässt, mit Berücksichtigung des Bandmechanismus, unzweifelhaft mehr die Verlagerung nach aussen und nach innen hervortreten. Er ist deshalb ausschlaggebend für die Beurtheilung der relativen reellen Längenveränderung.

Die bereits erwähnte Dislocation nach oben bei der Iliaca, deren Effect ebenfalls eine Verkürzung zu *a* in Fig. 2 darstellt, resp. zur Spina ant. sup., verstärkt die Verkürzung der horizontalen Distanz um so viel, als der Kopf höher steht, als die Pfanne. Diese Verkürzung der Distanz bildet also die absolute reelle Verkürzung, natürlich nur in dem Sinne, dass der Oberschenkel thatsächlich näher an das Becken heranrückt. Sie wirkt der relativen reellen Verkürzung, welche durch die Adduction gegeben ist, nicht entgegen. Wenn nämlich die Linie $e'f'$ in derselben Flucht im Ganzen weiter nach oben rückt, so vermindert sich wiederum die Entfernung des Punktes f' zur Horizontallinie *dc*.

Da seitwärts von dem zwischen *a* und *d* gelegenen Kreisabschnitt aber kein Punkt am Körper mehr existirt, von dem aus eine Messung vollziehbar wäre, so können wir bei der Luxatio iliaca in keinem Falle von einer Verlängerung reden, wie bereits angedeutet wurde. Es besteht für sie eine absolute und eine relative reelle Verkürzung. Die erste wird bedingt durch die Dislocatio ad longitudinem, die zweite durch die Verminderung der Horizontaldistanz durch die Adduction und durch die Flexion.

Bei der Luxatio obturatoria und perinealis würde sich der Tiefstand des Kopfes zur Verticaldistanz vom unteren Ende des Schenkels aus gerechnet im Sinne der Verlängerung zur Symphyse summiren, wenn hier ebenfalls eine Dislocatio ad longitudinem im entgegengesetzten Sinne stattfände. Das Ligamentum ileo-femorale gestattet dieselbe aber nicht. Der Kopf steht allerdings tiefer, aber die Zunahme der dadurch allenfalls ermöglichten absoluten Verlängerung wird paralysirt dadurch, dass der Kopf um sein Hypomochlion mehr nach innen und unten von der Pfanne tritt und sich der Symphyse nähert, da ja das Bein einen zweiarmigen Hebel darstellt.

Die reelle Verlängerung bei der Obturatoria (resp. Perinealis) ist demgemäss nur eine relative, ebenso wie die Verkürzung durch Verminderung der Horizontaldistanz. Eine absolute Verlängerung findet bei ihr nicht statt.

Es erübrigt noch, darauf hinzuweisen, dass in geringem Grade auch die Rotation nach aussen oder nach innen dazu beitragen kann, die relativen Maasse zu verändern. Ein entscheidender Einfluss für die Messung kommt derselben indess nicht zu.

Im Anschluss daran möchte ich einige Zahlen mittheilen, welche ich bei Verrenkungen des Oberschenkels gefunden habe, seitdem ich mich mit der vorliegenden Frage beschäftige.

1. Frische traumatische Luxatio iliaca, rechterseits. Patient 16 Jahre alt. Entfernung zwischen Spina ant. sup. und dem Mittelpunkt einer Linie zwischen Condyl. ext. und Condyl. int. links 45, rechts 40 Cm. Der Trochanter major steht 4 Cm. oberhalb der Roser-Nélaton'schen Linie.

2. Luxatio iliaca spontanea, rechterseits. Reine Distentionsluxation ohne Verkürzung des Oberschenkels selbst und mit vollständiger Erhaltung der freien Beweglichkeit des Schenkelkopfes, entstanden durch forcirte Bewegung im Bett bei Polyarthritis rheumatica. 12 Jahre alter Knabe. Distanz zwischen Spina ant. sup. und unterem Ende des Oberschenkels zwischen beiden Condylen links 40 Cm., rechts 33 Cm. Der Trochanter major steht 7 Cm. oberhalb der Roser-Nélaton'schen Linie. Beide Oberschenkel sind, zwischen Trochanter major und Condyl. ext. gemessen, 35 Cm. lang.

3. Frische traumatische Luxatio perinealis, linkerseits. 14 Jahre alter Knabe. Die Verkürzung zwischen Spina ant. sup. und unterem Ende des Oberschenkels auf der kranken Seite beträgt 5 Cm., die Verlängerung zwischen Symphyse und der genannten Stelle 4 Cm.

4. Luxatio femoris obturatoria inveterata, linkerseits. 16 Jahre alter Knabe. Entfernung zwischen Spina ant. sup. und dem zwischen den Condylen gelegenen Punkt links 33 Cm., rechts 39 Cm.; Entfernung zwischen Symphyse und diesem Punkt links 41, rechts 32 Cm. Der Trochanter major steht im Bereich der Roser-Nélaton'schen Linie.

Wie überhaupt die Luxationen des Oberschenkels im Grossen und Ganzen mit denen des Oberarmes hinsichtlich ihres Mechanismus und ihrer Topographie eine Verwandtschaft erkennen lassen, so kann auch für die letzteren zur Deutung der Veränderungen der Längendimensionen der gleiche physikalische Vorgang zu Grunde gelegt werden. Wenn wir bei der Luxatio subcoracoidea eine Verkürzung constatiren, so kann dieselbe nur auf der Verminderung der Horizontaldistanz beruhen. In einem Falle, in dem ich vor Kurzem die Messung vornahm, betrug dieselbe 4 Cm. Die Verkürzung ist eine relative, eine absolute Verkürzung besteht nicht. Eine Verlängerung wird gewöhnlich nicht hervorgehoben. Dieselbe wäre auch nur eine relative.

IV.

Zur Casuistik der complicirten Schädelbrüche.

Von

Dr. med. Paul Klemm,

Assistenzarzt an der chirurg. Abtheilung des Stadtkrankenhauses zu Riga.

Es ist eine bekannte klinische Thatsache, dass Fracturen des Schädels, wofern sie subcutan sind und die lufthaltigen Nebenhöhlen intact lassen, nicht nothwendiger Weise das Leben des betreffenden Patienten gefährden. Die im Anschluss an die Verletzung auftretenden Erscheinungen der Commotio und Compressio cerebri können rückgängig werden, die Quetschung, die das Hirn erlitten, kann ausheilen, ja selbst die Herdsymptome können im Laufe der Zeit schwinden.

Ganz anders hingegen pflegt sich das Bild zu gestalten, wenn eine äussere Wunde die Continuitätstrennung der Knochen complicirte oder eine durch die Basis ziehende Fissur der Pauken-, Nasen- oder Rachenhöhle eröffnete und der Luft freien Zutritt zum Schädelinnern gestattete. So entwickelt sich in einer grossen Zahl der Basisbrüche am 5.—6. Tage nach der Verletzung eine rasch fortschreitende eitrige Meningitis, die wohl ausnahmslos den Tod des Betroffenen herbeiführt, oder vom Quetschungsherd an der Hirnoberfläche gelangen die Entzündungserreger ins weisse Marklager, um dort den eitrigen Zerfall der Hirnsubstanz — den Hirnabscess vorzubereiten.

Die Fractur des Schädels als solche ist gleichgültig; sie würde wie jeder andere Knochenbruch heilen und thut es auch, wie man sich bei uncomplicirten Brüchen überzeugen kann. Ihre verhängnissvolle Wichtigkeit erlangt die Schädelfractur allein durch die Mitbetheiligung des in der knöchernen Kapsel eingeschlossenen Gehirnes. Die Intensität der Verletzung des letzteren, sowie der physiologische Werth der lädirten Hirnpartie bestimmen den weiteren Verlauf des Schädelbruches.

Die bahnbrechenden Arbeiten von Ferrier, Fritsch, Hitzig, Meinert, Munk, Exner u. A. auf dem Gebiete der Hirnphysio-

logie haben gezeigt, dass das Hirn ein Organcomplex ist, dessen einzelne Functionen an die Intactheit bestimmter Centren gebunden sind. Sie lehrten, dass die einzelnen Hirnprovinzen eine verschiedene Wichtigkeit in Bezug auf ihre physiologische Stellung besässen, und dass nach bestimmten Symptomen, die nach Verletzung des Hirns aufträten, ein Rückschluss auf den Sitz der Läsion im Centralorgan möglich sei.

Hand in Hand mit den physiologischen Bestrebungen sind die Chirurgen und inneren Kliniker weiter fortgeschritten, und besonders ersteren ist es beschieden gewesen, viel zum Aufbau der neuen Lehre und zu ihrer praktischen Nutzbarmachung beigetragen zu haben. v. Bergmann lehrte, wie man die Erscheinungen, die das lädirte Hirn als Gesammtorgan mache, trennen müsse von denen, die durch eine locale Beeinträchtigung einzelner Bezirke verursacht würden. Nicht der Symptomencomplex der Commotio oder Compressio cerebri gestatten die Diagnose der Verletzung einer bestimmten Hirnprovinz, sondern einzig die functionellen Störungen. Daher streben wir von vornherein eine möglichst präcise Localdiagnose an, um unser therapeutisches Handeln zielbewusst auf den betreffenden Punkt zu richten. Freilich oft genug müssen wir die Segel streichen und unsere Ohnmacht auf diesem schwierigen Gebiete eingestehen. Sind doch trotz der bahnbrechenden Arbeiten der oben angeführten Autoren, trotz vielfacher Mittheilungen und Erfahrungen, die jene Angabe bestätigen und corrigiren, noch so manche Lücken in der Hirnphysiologie vorhanden, die der Praktiker schmerzlich empfindet; bedürfen doch so manche der noch vereinzelten Beobachtungen der Bestätigung. Ja, auch das schon Feststehende noch fester durch bestätigende Beobachtungen zu stützen, dürfte auf diesem schwierigen und interessanten Terrain gestattet, ja geboten erscheinen, und erlaube ich mir daher im Nachstehenden über eine Reihe complicirter Fracturen des Schädels zu berichten, die manches den Chirurgen Interessirende aufweisen dürften.

Da, wie schon gesagt, allein der Insult, welchen bei Schädelfracturen das Hirn erleidet, den weiteren Verlauf dieser Verletzungen bestimmt, ist es natürlich von grösster Wichtigkeit, sich möglichst früh über den Sitz, die Ausdehnung und die Art der Hirnverletzung klar zu werden.

Um die Diagnose der Gehirncontusion eines bestimmten Bezirkes mit Sicherheit zu stellen, müssen wir verlangen, dass sich sofort nach der Verletzung Symptome einstellen, die auf Affection eines ganz bestimmten Centrums zu beziehen sind,

bei Abwesenheit von Druck-, sowie Erschütterungserscheinungen.

Wie v. Bergmann in seiner Monographie der Schädelverletzungen lehrt, sind reine Fälle, in denen obige Forderung erfüllt ist, selten, da sich neben Functionsstörungen einzelner Organe meist auch Symptome beobachten lassen, die das als Gesammtorgan afficirte Hirn verursacht. „Alle Verletzungen des Hirns müssen, gleich nachdem sie zu Stande gekommen sind, Symptome machen, sonst haben wir kein Recht, aus den beobachteten Störungen eine Rindenläsion zu erschliessen. Wenn Jemand nach einem Messerstich ins rechte Scheitelbein zusammenbricht, weil er die Herrschaft über sein linkes Bein verloren hat, so ist die Stelle getroffen, welche als Centrum für die untere Extremität markirt ist.

Allein sowie die Lähmung erst am 3. Tage oder noch später, oder vollends dann, wenn sie sehr spät, erst in der 3.—4. Woche eintritt, steht die Diagnose ganz anders; alsdann concurriren für die Lähmung noch andere Ursachen, und ist es sehr oft unmöglich, die einzelne, im gegebenen Falle wirksame Ursache zu erkennen und zu nennen" (v. Bergmann). Aus diesen Worten geht deutlich genug hervor, wie schwer die Diagnose der Hirnverletzung, d. h. die Localdiagnose derselben sein kann, zumal es eine grosse Reihe von Fällen giebt, wo sich intra vitam überhaupt keine Herdsymptome erkennen lassen und die Autopsie dann grossartige Zerstörungen im Hirn aufdeckt. In der chirurgischen Literatur sind zahlreiche derartige Beobachtungen zusammengetragen. Insbesondere sind es Läsionen des Frontal-, Occipital- und Temporallappens, die bis zum Tode occult bleiben können.

Ich beginne nun mit der Mittheilung meiner Fälle.

Nr. I.

Beobachtung aus der Dorpater chirurgischen Klinik des weil. Prof. v. Wahl.

Jaan Kurrietz, 30 Jahre alt, wurde nach Aussage seiner Begleiter, welche ihn am 19. Juni 1889 1½ Uhr Nachts in die Klink brachten, Tags zuvor durch eine explodirende Flinte am Schädel verletzt.

Status praesens. Patient ist mittelgross, gut genährt, kräftig gebaut. Die Extremitäten sind krampfhaft angezogen, Knie- und Hüftgelenk gebeugt. Patient reagirt auf Anrufen nicht, sehr heftig dagegen auf Berührung. Im Gebiete des Facialis keine Lähmung.

An der Stirn über dem linken Auge befindet sich eine Wunde, deren Umgebung mit Blut und Pulverschmauch besudelt ist. Aus Nase und Mund fliesst Blut, aus den Ohren nicht. Die Cornea des rechten Auges zeigt einen Riss; die Medien sind getrübt, so dass die Pupille kaum

durchschimmert. Der Puls ist sehr kräftig, 50. Respiration und Temperatur normal. In der Narkose schreit und singt Patient heftig.

Die äussere Wunde erstreckt sich über den Margo subraorbit., überschreitet die Mittellinie nicht, reicht median höher hinauf, als lateral. Das linke Auge ist vollständig zertrümmert, in eine matsche Masse verwandelt. Im Grunde der Wunde erblickt man scharfe Knochenränder, zwischen denen Gehirnsubstanz hervorquillt. Der Grund der Wunde pulsirt. Im lateralen Wundwinkel steckt ein wenig bemerkbarer eiserner Gegenstand. Das obere Augenlid ist erhalten.

Der eiserne Fremdkörper wurde vorsichtig extrahirt. Es entleerte sich dabei reichlich zertrümmerte Hirnmasse. Derselbe erwies sich als die eiserne, 3 Zoll lange Schwanzschraube eines Vorderladers, durch deren hinteres, aus einem glatten, viereckigen Stäbchen bestehendes Ende ein etwa $1^1/_2$ Zoll langer, stumpfer Nagel geht, mit dem Hauptkörper einen rechten Winkel bildend. Die Schraube lag in der Wunde so, dass das dickere Ende durch die Schädelknochen nach oben ging, während der Nagel unter die Haut, zwischen Proc. orbit. zygomatic. und dessen Bogen eingedrungen war. Von den knöchernen Theilen erwiesen sich die äussere und untere Orbitalwand unverletzt, der Marg. supraorbit. abgesprengt, das Orbitaldach zertrümmert, desgleichen die innere Orbitalwand, Proc. nasalis o. frontis und das linke Nasenbein.

Fissuren der Orbita nicht zu fühlen. Am Schädel sonst keine Verletzungen. Nasen- und Mundhöhle sind intact.

Die Wunde wurde nach Möglichkeit gereinigt und von Knochensplittern befreit, jodoformirt und locker tamponirt. Das rechte Auge wurde mit Atropin behandelt und ein beide Augen deckender Verband angelegt. Während der Versorgung beständige clonische Zuckungen des rechten Armes, besonders deutlich während der Extraction der Schwanzschraube.

Patient kam allmählich so weit zu sich, dass er sich aufsetzen wollte und seinen Namen nennen konnte. Zu Bette gebracht, schlief er bald darauf ein.

Um 12 Uhr Mittags hatte der soporöse Zustand wieder zugenommen. Patient reagirte auf Fragen nicht.

Status am 19. Juli 6 Uhr Abends. Patient liegt mit verbundenem Kopf, ruhig schlafend, da. Respiration 16. — Starke Undulation der Jugularvenen.

Von Zeit zu Zeit Zuckungen im rechten Arm. Puls voll gespannt, 56.

Auf Anrufen reagirte Patient nicht, desgleichen nicht auf Nadelstiche der rechten Wange. Berührte hingegen die Nadelspitze die Hautdecke der rechten Halsseite oder die Haut über dem rechten Halsdreieck, so erfolgte heftiges Schlagen mit den Beinen, wobei Patient mit geläufiger Zunge schimpfte. Muskel- und Hautreflexe deutlich erhalten. Die Sehnenreflexe lassen sich wegen Ungeberdigkeit des Kranken nicht prüfen. Keine Lähmungen.

20. und 21. Juli. Zuckungen im rechten Arm; Patient ist so ungeberdig, dass er in die Zwangsjacke gesteckt werden musste. Temperatur normal. Puls zwischen 57 und 60.

22. Juli. Der rechte Arm erscheint schlaffer, wird aber noch bewegt, rechte Wange völlig anästhetisch.

Verbandwechsel. Im Grunde der Wunde liegt nekrotische Hirnsubstanz vor, die sorgfältig entfernt wird; dabei werden 15 weitere Knochensplitter extrahirt, was nach Abmeisselung der Knochenränder leicht gelingt. 12 sind linsen- bis pflaumenkerngross, 3 sind grösser, einer von ihnen gehört dem Marg. supraorbit. an und misst 12 Cm. in der Länge. Jodoformgazetamponade.

23. Juli. Patient ist ganz vernünftig, verlangt Nahrung. Der rechte Arm normal. Am Abend trat ein Tobanfall ein, so dass wiederum die Zwangsjacke applicirt werden musste.

24. Juli. Abermals ein Tobanfall; Patient phantasirt, hat in beiden rechten Extremitäten klonische Krämpfe.

25. Juli. Patient ist vernünftig, giebt klare Antworten. Die Wunde reinigt sich und secernirt reichlich guten Eiter. Der Puls hält sich zwischen 50 und 60, die Temperatur ist normal.

27. Juli. Patient musste abermals die Zwangsjacke angelegt werden, da er den Verband abriss. Sein psychisches Verhalten ist alterirt. Grosse Reiz- und Erregbarkeit. Puls 70.

Bis zum 1. August war der Verlauf ein wechselnder. Ruhige Perioden wurden von solchen abgelöst, wo Patient tobte, sich den Verband abriss und irre redete. Im Ganzen grosse Missstimmung und Niedergeschlagenheit. Der Puls schwankte zwischen 60 und 70.

5. August. Patient klagt über heftige diffuse Kopfschmerzen. Am lateralen Wundwinkel hatte sich ein Fistelgang gebildet, der in eine Abscesshöhle führte, aus der zwei Knochensplitter extrahirt wurden. Der Puls hatte sich gehoben, er betrug meist zwischen 80 und 90.

7. August. Patient hatte wieder einen Tobanfall gehabt. Puls 100.

Vom 12. August an machte Patient Fortschritte in der Genesung. Er scherzte mit den anderen Kranken, rechnete, las mit vollem Verständniss, nur bestand noch grosse Erregbarkeit. Die Wunde granulirte gut. Puls und Temperatur waren normal. Am 7. September wurde Patient mit einer schützenden Blechkappe, genesen, ohne functionelle Störungen zu zeigen, nach Hause entlassen.

Obiger Fall bestätigt in klarer Weise die häufig gemachte klinische Erfahrung, dass gerade der Frontallappen beträchtliche Schädigung erfahren kann, ohne dass sich dieselbe mit erheblicheren Symptomen verbindet. Wir konnten annehmen, dass die in das Hirn eingedrungene 3zöllige Schwanzschraube einen bedeutenden Theil der 1. und 2. Stirnwindung zerstört hatte, die 3. aber intact liess, da Alterationen der Sprache nie beobachtet wurden. Die Zertrümmerung der Hirnsubstanz muss bis in die Nähe der Centralwindungen gedrungen sein, da wir im Verlauf der Verletzung mehrfach Convulsionen im rechten Arm und Bein auftreten sahen; der Facialis war unbetheiligt. Auch dieses legte den Schluss nahe, dass die Hirnläsion mehr die oberen Stirnwindungen betraf und das am tiefsten

gelegene Facialiscentrum unbeeinträchtigt liess. Was das Zustandekommen der Reizerscheinungen im Arm- und Beincentrum anbetraf, so sind dieselben wohl nicht auf directe Verletzung derselben zu beziehen. Man wird sie auf secundäre Veränderungen zurückführen müssen, die sich in der Umgebung der gequetschten Hirntheile abspielten und in stärkerer Blutfülle, sowie ödematöser Durchtränkung dieser Partien bestanden.

Von besonderem Interesse in vorliegendem Falle ist ferner die Anästhesie der Wangenhaut, sowie das psychische Verhalten.

Von Seiten der Psychiater war darauf aufmerksam gemacht worden, dass nach Läsion des Stirnhirnes gelegentlich geistige Störungen und Aenderung des psychischen Verhaltens des Patienten nachbleiben sollte, so in dem berühmten Fall von Hartow[1]), von dem sich in der speciellen Chirurgie von Hüter eine Abbildung findet. Andererseits hatte man auch bei Sectionen Geisteskranker Atrophien des Stirnhirns gefunden, die es nahe legten, an functionelle Beziehung dieses Theils zur Intelligenz zu denken.

Welt[2]) zeigt auf Grund einer Zusammenstellung von 8 Obductionsbefunden, dass nach Verletzung des Stirnhirns bei Mangel aller sonstigen Erscheinungen Charakterveränderungen nachblieben. In der Mehrzahl der Fälle war die orbitale Fläche des Hirns ergriffen. Zweimal die 1.—3. Stirnwindung, dreimal die 1. und 2. und dreimal die 1. allein. Die genaue Localisation verlegte Welt in die Rinde der 1. oder der der Medianlinie anliegenden Windung der orbitalen Fläche, eher des rechten, als des linken Stirnlappens.

Es stimmen diese Beobachtungen mit den Thierexperimenten von Goltz, Ferrier, Lusanna u. A. Thiere mit exstirpirtem Stirnhirn zeigten sonst keine Herdsymptome, aber sie wurden nach der Operation reizbarer und unruhig, bissig, rauflustig und verriethen eine verminderte Intelligenz.

Leider bin ich nicht im Stande, über das weitere psychische Verhalten unseres Patienten ausserhalb der Klinik zu berichten, doch während seines Aufenthaltes in derselben fiel denjenigen, die ihn von früher her kannten, sein verändertes Wesen auf, sowie seine starke Reizbarkeit, die sich mehrfach zu ausgebildeten Tobanfällen mit Wüthen des Patienten gegen sich und seine Umgebung steigerten. Gegen Ende des klinischen Aufenthaltes besserten sich diese Erscheinungen,

1) Recovery from the passage of an cron bar through the head. Boston 1869.

2) Charakterveränderung des Menschen infolge von Läsionen des Stirnhirns. Deutsches Archiv für klin. Medicin. Bd. XLI. H. 4.

doch blieb eine gewisse psychische Unbeständigkeit, sowie leicht erregbares und reizbares Wesen bestehen. —

Der folgende Fall stammt aus der chirurgischen Privatklinik des Dr. Victor Schwartz zu Riga, wo er von mir, in Vertretung desselben, behandelt und beobachtet wurde.

Nr. II.

Patient giebt an, vor 14 Tagen einen Hieb mit einem spitzen Stein vor die Stirn erhalten zu haben. Die Wunde wurde von einem Arzte verbunden, doch heilte dieselbe nicht. Patient klagt über heftige Kopfschmerzen und giebt an, dass die Wunde reichlich Eiter secernire. Ueber anderweitige Störungen klagt Patient nicht.

Status praesens: Abrah. Lewin, 30 Jahre alt, ist mittelgross, kräftig gebaut und gut ernährt. Sensorium ist frei. Patient klagt über Kopfschmerzen. Die Sprache ist normal.

An der linken Stirnhälfte, an der Grenze des Haarwuchses, eine 10 Cm. lange, unregelmässige, gequetschte Wunde, deren Ränder derb infiltrirt sind. In der Tiefe sieht man scharfe Knochenränder, zwischen denen Eiter, der isochron mit dem Herzen pulsirt, hervorquillt. — Nach Wegtupfen des Eiters zeigt sich, dass ein grösseres Knochenstück gegen das Hirn hin dislocirt ist. Puls 84, Temperatur 37,8.

Pupillen sind gleich weit und reagiren auf Licht. Sonstige Veränderungen nicht vorhanden. Operation (Dr. Klemm).

Am rasirten, desinficirten Schädel legte ich das Stirnbein im Bereiche der Wunde durch einen Kreuzschnitt frei. Nach Abhebelung des Periosts erwies sich ein 4 Cm. langes, 3 Cm. breites Stück der Knochentafel aus dem Zusammenhang getrennt und gegen das Hirn vorgetrieben. Nach Wegmeisselung und Glättung der Knochenränder gelang die Extraction des dislocirten Fragmentes. Es entleerte sich hierauf circa 1 Esslöffel Eiter, der seinen Sitz zwischen Dura mater und Knochen hatte. Es wurden hierauf noch 10 kleine Knochensplitter entfernt. Die Dura war intact, nur im Bereiche der Knochenwunde mit fibrinös-eitrigen Schwarten belegt. Nach Glättung der Knochenränder resultirte ein Defect im Stirnbein, der 8 Cm. in der Längsausdehnung, 6 Cm. im queren Durchmesser betrug. Jodoformtamponade. Holzwollcompressionsverband.

Der Verlauf gestaltete sich sehr günstig. Die höchste Temperatur betrug 38,6. Die Pulsfrequenz war stets normal, so dass Patient am 12. September mit gut granulirender Wunde entlassen werden konnte.

Wir hatten im vorliegenden Falle eine complicirte Schädelfractur ohne Verletzung des Hirns oder seiner Hüllen zu verzeichnen. Die hinzugetretene Infection hatte zu einer Abscessbildung zwischen Knochen und harter Hirnhaut geführt. Die Diagnose der Eiteransammlung unter dem absperrenden Knochenfragmente war leicht, da man zwischen den Bruchspalten den pulsirenden Eiter in der Tiefe erblickte. Diese Fälle haben insofern ein grosses praktisches Interesse, als die schleunige Fortschaffung des Eiters sofort angestrebt

werden musste. Trotz der intacten Dura drohen dem Gehirn von einem derartigen Depôt aus die Gefahren der Venenthrombose mit consecutiver Pyämie, sowie des Hirnabscesses.

Der nächste Fall entstammt der Privatpraxis des Herrn Dr. W. v. Zöge-Manteuffel und wurde von mir in der Privatklinik des Dr. Faure in Dorpat beobachtet.

Nr. III.

Patient, der angeblich im Walde überfallen sein soll (sein Kamerad ist thatsächlich erschlagen gefunden worden), wurde mit einem Nothverbande um den Kopf in bewusstlosem Zustande in die Klinik gebracht.

Status praesens: Der jüdische Handelsmann Lipman Blumberg, 40 Jahre alt, ist mittelgross, kräftig gebaut, gut ernährt. Patient ist stark unbesinnlich, nur bei stärkerem Anschreien murmelt er unzusammenhängende Worte.

Keine Lähmungserscheinungen, Reflexe normal. Die Haare sind durch Blut und Schmutz verklebt. Beide oberen Augenlider sind so stark sugillirt, dass sie nicht einmal passiv geöffnet werden können. Puls 80; Temperatur 37,0; Respiration 15.

Nach Entfernung des Verbandes befindet sich an der rechten Stirnhälfte, entsprechend dem Tuber front., eine sternförmige Wunde, deren aufrechter Schenkel 4 Cm. misst, während der horizontale 6 Cm. betrug. Die Wundränder sind stark gequetscht. In der Tiefe der Wunde sind scharfe Knochenränder, sowie zertrümmerte Hirnsubstanz sichtbar.

Bei der Palpation liess sich bis zum Augenbrauenbogen Crepitation nachweisen und ist die Knochentafel hier frei beweglich.

Operation (Dr. Zöge v. Manteuffel): 30. Juni. Am rasirten, desinficirten Schädel erfolgte die Spaltung der Wunde. Es erwies sich, dass grössere Knochenfragmente völlig aus dem Zusammenhang gelöst und gegen das Hirn vorgetrieben waren. Dieselben wurden nach Wegmeisselung der Knochenränder entfernt, wobei sich zertrümmerte Hirnsubstanz mit entleerte. Die frei bewegliche untere Partie des Stirnbeins, sowie das frei bewegliche Orbitaldach werden in situ gelassen. Nach Entfernung einer grösseren Zahl von Knochenfragmenten wurden die Knochenränder geglättet. Die Knochenwunde am rechten Tuber frontale reichte nach oben bis zur Haargrenze, nach unten einen Querfinger vom oberen Augenhöhlenrande nach oben. Die Gestalt derselben war trapezförmig, und zwar war sie von rechts unten nach links oben gestellt. Die längere Seite des Trapezes maass 7 Cm., die kürzere 5 Cm. Der grössere Durchmesser betrug 8 Cm., der kleinere 6,5 Cm. Im Grunde der Knochenwunde lag das gequetschte, verfärbte, pulsirende Hirn vor.

Jodoformtamponade. Holzwollcompressionsverband.

Der Verlauf war äusserst günstig. Abgesehen von 2 Tobanfällen, die am 1. und 2. Tage erfolgten, war am übernächsten Tage das Sensorium bereits frei und blieb es auch in der Folge. Der Puls war stets normal, die höchste Temperatur betrug 38,6. Die nekrotischen Hirnpartien stiessen sich allmählich ab, die Wunde reinigte sich und granulirte gut, so dass Patient am 20. Juli entlassen werden konnte. Abge-

sehen von geringer psychischer Depression und etwas Schwerfälligkeit in seinen Antworten machte Patient einen völlig normalen Eindruck hinsichtlich seines geistigen Verhaltens. Von ähnlichen Reizerscheinungen, wie sie in der Krankengeschichte Nr. I (Kurritz) beobachtet wurden, ist in vorliegendem Falle, abgesehen von den beiden Tobanfällen, nichts zu berichten. Berücksichtigen wir, dass derselbe wiederum die klinische Erfahrung bestätigte, dass Insulte des Stirnhirns symptomenlos verlaufen können und somit quoad functionem eine gute Prognose geben, so bietet vorliegende Krankengeschichte nichts Bemerkenswerthes dar.

Nr. IV.

Ueber diesen Fall referirte Prof. v. Wahl auf dem wissenschaftlichen Abend der Dorpater medicinischen Facultät. Die Publication unterblieb wegen Krankheit (vgl. St. Petersburg. med. Wochenschrift 1890). Krankengeschichte der Dorpater chirurgischen Klinik.

Karel Serak, Eisenbahnwärter, ist am 31. August 1889 bewusstlos auf dem Bahnkörper, 10 Werst von Dorpat entfernt, gefunden worden. Bei der Aufnahme am 1. September 12 Uhr Mittags waren keine Lähmungserscheinungen vorhanden, vielleicht im rechten Arm etwas spastische Spannung des Biceps.

Die Sprache ist undeutlich und unverständlich. Der Puls ist klein, 60. — Die Pupillen sind gleich weit, reagiren auf Licht. Patient ist sehr benommen.

Aus dem linken Ohr sickert etwas Blut. 2 Cm. über demselben, etwas hinter der Linea biauricularis, eine quergestellte, 2 Cm. lange klaffende Wunde, in deren Grunde ein scharfer Knochenrand gefühlt werden kann.

Die Wunde wurde sofort erweitert und ein viereckiges, 4 Qcm. grosses, tief eingedrücktes Knochenstück entfernt; desgleichen aus der Dura einige kleinere, in dieselbe eingetriebene Knochensplitterchen der Tabula vitrea. Von den Rändern der Oeffnung laufen zwei Fissuren nach abwärts gegen die Schädelbasis und eine längere nach aufwärts und hinten gegen das Scheitelbein. Jodoformgazetamponade. Einige Nähte fixiren den Hautlappen in seiner Lage.

Patient ist in den ersten 10 Tagen sehr unruhig, reisst sich den Verband ab, so dass er in der Zwangsjacke gehalten wurde. Er verweigerte Nahrungsaufnahme. Vom 13. September erholte sich Patient zusehends, er sass im Bette auf und fing an zu sprechen. Die Sprache zeigte folgende Abnormität. Er verstand nichts, was man ihm sagte, trotz Intactheit des äusseren Gehörapparates; vorgehaltene Gegenstände wusste er nicht zu benennen, während der spontane Redefluss unbehindert von statten ging, wenngleich das Gesprochene oft wirr und unzusammenhängend war und sich vielfach falsche und verstümmelte Worte in der Rede bemerkbar machten.

Während dieser Zeit hielt sich die Temperatur zwischen 37 und 38,1—3, kehrte zur Norm zurück, um dann wieder leichte Steigungen

zu machen. Der Puls war normal, der Augenhintergrund unverändert.

Am 28. September trat ein Schüttelfrost ein, und da schon früher die Möglichkeit des Bestehens eines Hirnabscesses ins Auge gefasst worden war, so wurde die verheilte Wunde geöffnet und genau untersucht. Es liess sich nach oben zu ein frei bewegliches, 16 Qcm. grosses Knochenstück verfolgen. Dasselbe wurde entfernt. Die Dura ist mit dickem, sulzigem Belage versehen. Es wurde im Bereiche der ersten Oeffnung ein spitziges Scalpell 3 Cm. tief ins Hirn eingesenkt, und als sich kein Eiter fand, ein zweites Mal mehr nach oben. Da auch hier kein Eiter hervorquoll, wurde die Wunde locker tamponirt. Nach einigen Tagen kehrte die Temperatur zur Norm zurück, und das Befinden des Kranken besserte sich erheblich. Er ging umher und fing an, sich verschiedener Dinge vor der Verletzung zu erinnern.

15. October. Plötzliche Verschlimmerung, Somnolenz, Lähmung der rechten Körperhälfte, Herabsetzung der Sensibilität und gesteigerte Reflexerregbarkeit. Temp. 38,6, Puls 80. Die Wunde wurde abermals eröffnet. Nach Spaltung der Dura und Entfernung einiger Hirnbröckel gelangte man in eine grosse leere Höhle von circa 6 Cm. Tiefe, in deren Grunde etwas trübe Flüssigkeit vorhanden war. Am nächsten Tage besserten sich die Störungen, um am 18. October völlig zu schwinden. Auch die Sprache besserte sich, wenngleich Unruhe und Verwirrung sich wieder geltend machte. Der Verband wurde durch reichliche Mengen eines klaren Serums durchfeuchtet. Patient hörte auf, Nahrung zu nehmen, liess Harn und Koth unter sich gehen, lag soporös da und starb allmählich dahin. Der Exitus erfolgte am 4. November.

Section im Auszuge (Prof. Körber). Die Schädelhöhle zeigte einen kreisförmigen Impressionsbruch des linken Schläfenbeines, von welchem mehrere radiäre Fissuren zum Parietale verliefen. Reste alter Blutungen zwischen Dura und Knochen. Die Pia ist beiderseits etwas braunroth verfärbt, sonst spiegelnd. Die Gyri sind abgeplattet. Entsprechend der äusseren Wunde sind Dura und Pia mit einander verklebt. Die Corticalsubstanz der 1. und 2. Schläfenwindung ist gelb verfärbt. Der linke Schläfenlappen ist in eine 9 Cm. lange, 6 Cm. breite Höhle verwandelt, welche in ihrem vorderen Abschnitt vollkommen glatte Ränder zeigt, im hinteren dagegen die Zeichen fortschreitender rother Erweichung darbot. Es fand sich daselbst eine feine Oeffnung, welche in das Vorderhorn des linken Seitenventrikels einmündete. Die Höhle ist leer und zusammengefallen und enthält keine Spur von Eiter. Beide Vorderhörner der Seitenventrikel sind erweitert; das Ependym glänzend; die Plexus chorioidei blass; desgleichen die übrige Hirnsubstanz, die aber sonst von fester Consistenz ist. Nirgends auffallende Veränderungen. Die Pia an der Basis ist glänzend, keine Spur von Eiter. — Die Höhle im linken Schläfenlappen reicht gerade bis an die Keil'sche Insel. In den Stammganglien keinerlei Veränderungen.

Der hier geschilderte Fall fesselt unser Interesse in doppelter Richtung!

Er bot sowohl in pathologisch-anatomischer Beziehung, als auch in seinem klinischen Verlauf manches Bemerkenswerthe dar.

Die Sensibilität des Gehirnes Ernährungsstörungen gegenüber ist ja wohl eine allbekannte klinische Thatsache. So gut dieselben auch in manchen Fällen ausgeglichen werden, so gehört jedenfalls ein völlig intactes Gefässsystem dazu, sowie die Voraussetzung, dass das der Ernährungsstörung zu Grunde liegende, ursächliche Moment baldigst fortgeschafft werde. Ist das nicht der Fall, dauern die schädigenden Einflüsse an, sind die Gefässwandungen degenerirt, so wird die in ihrer Blutversorgung beeinträchtigte Gehirnsubstanz sehr bald die Folgen der ungenügenden Ernährung zeigen. Alles, was die Circulation im Gehirn behindert, kann der Grund zu Störungen der Ernährung desselben werden. Sobald eine bestimmte Hirnprovinz aus der Circulation ausgeschaltet wird, sind degenerative Processe in diesem Theil die Folge. Trotz der reichlichen Blutversorgung innerhalb der Schädelkapsel besitzen die in der nervösen Substanz selbst verlaufenden Gefässe keine arteriellen Anastomosen mehr, so dass nach Ausschaltung eines gewissen Gefässgebietes der Collateralkreislauf nur langsam zu Stande kommt.

In dem uns hier beschäftigenden Falle können wir in dem lädirten Schläfelappen in der serösen Durchtränkung und der hämorrhagischen Infarcirung desselben ein beträchtliches Circulationshinderniss erblicken. Die zertrümmerte Hirnsubstanz wurde durch rasch eintretenden Zerfall des Gewebes in eine breiige Masse umgestaltet, die sich durch Diffusions- und Resorptionsvorgänge in eine klare Flüssigkeit verwandelte, deren Vorhandensein wir bei dem Verbandwechsel oft genug constatirt hatten. In einzelnen Fällen bildet sich um den Erweichungsherd eine sclerotische Zone, die denselben von der gesunden Hirnsubstanz abkapselt, wie z. B. bei der apoplektischen Cyste, in anderen dagegen wohnt der Erweichung aber die Tendenz des Fortschreitens inne. Während die ergriffenen Partien in der oben beschriebenen Weise allmählich eingeschmolzen werden, zieht der Process immer neue Abschnitte des Hirns in Mitleidenschaft. —

v. Bergmann erwähnt in seiner bekannten Monographie die fortschreitende gelbe Erweichung des Hirns und sieht mit Willigk[1]) den Grund dafür in einer fettigen Degeneration der Gefässwandungen in der näheren und weiteren Umgebung des Erweichungsherdes — jedenfalls sind es also die Widerstände, die sich einer kräftigen Ernährung der lädirten Hirnpartie in den Weg stellen, die zum Zerfall letzterer führen.

1) Prager Vierteljahrsschr. 1876. Bd. CXXVIII.

In unserem Fall liess sich die progrediente Erweichung mit Verflüssigung der erweichten Theile, eine wahre cystoide Entartung des Hirns in ganz exquisiter Weise beobachten, und zwar war der Verlauf ein so acuter, dass schon innerhalb weniger Wochen der ganze Schläfelappen in eine grosse glattwandige Höhle verwandelt worden war, deren Umgebung von gelb erweichter Hirnsubstanz gebildet wurde.

Von grösstem Interesse musste es dabei sein, die klinischen Symptome, die eine allmähliche Zerstörung eines so grossen Hirntheiles bewirkten, kennen zu lernen. Welcher Art die pathologischen Störungen im Centralorgane waren, liess sich dabei natürlich nicht eruiren, da die Symptome ja nur von der Läsion der Centralapparate, sowie der dieselben verknüpfenden Bahnen abhängig waren, die Natur der Zerstörung aber nicht diagnosticirt werden konnte.

Am nächsten lag die Vermuthung eines Abscesses, und so wurde denn auch 2mal das Messer in die Hirnsubstanz getaucht. Dass der richtige Herd getroffen war, zeigte später die Section, es handelte sich nur leider um einen Erweichungs- und keinen Eiterherd, wo die Operation ja natürlich nichts nützen konnte. —

Das hervorstechendste und constanteste Symptom bildete die eigenthümliche Sprachstörung. Es sei mir erlaubt, etwas genauer auf diesen Punkt einzugehen, da die Beziehung des Schläfelappens zu den Sprachfunctionen noch nicht völlig unbeanstandet ist, der vorliegende Fall aber eine hauptsächlich auf dieses Hirngebiet begrenzte Läsion darbot.

Es ist vorzüglich Wernicke's Verdienst, auf den Zusammenhang zwischen Sprachstörungen und Veränderungen im Gebiet der Temporalwindungen hingewiesen zu haben. Er bezeichnete die daraus resultirende Functionsstörung als „sensorische Aphasie", die sich in Folgendem charakterisirt: der Kranke hat bei intactem Gehörapparat die Fähigkeit verloren, das zu ihm Gesprochene zu verstehen, das Vermögen, Die Klangbilder als solche zu percipiren, ist abhanden gekommen; er kann die ihm vorgehaltenen Gegenstände nicht benennen, nicht weil ihm der Begriff für dieselben fehlt, sondern die Erinnerung des Klangbildes eingebüsst ist. —

So theilten Senger und Sick[1]) einen Fall von sensorischer Aphasie bei Hirnabscess mit, wo der Kranke, um die ihm vorgehaltenen Dinge zu benennen, sich durch ganz originelle Umschreibung derselben half, die bewiesen, dass ihm der abstracte Begriff für die-

1) Ein Fall von sensorischer Aphasie. Deutsche med. Wochschr. 1890. Nr. 10.

selben geläufig war, er aber nicht über die Bezeichnung, insofern sie Lautvorstellung ist, verfügte. Etwas Aehnliches fand sich in einem von Eisenlohr) mitgetheilten Falle.

Die willkürliche Sprache ist dabei erhalten. Es findet nur ein Versprechen und häufiges Verwechseln der Worte statt; das Gesprochene macht einen wirren, unzusammenhängenden Eindruck. —

Die sensorische Aphasie wird also durch 2 Momente charakterisirt: einmal durch das Unvermögen, Gegenstände zu benennen, etwas Vorgesprochenes nachzusagen oder Gesprochenes zu verstehen bei intactem Gehörgang; zweitens durch den erhaltenen spontanen Redefluss mit Verwechseln der Worte bei letzterem.

Die Bezeichnung Wernicke's sensorische Aphasie deckt diesen ganzen Symptomencomplex am besten. Wenn Munk denselben als „Seelentaubheit" oder Kussmaul als „Worttaubheit" bezeichnete, so charakterisirten beide Autoren damit nur die eine Componente dieser Sprachstörung, nämlich das mangelnde Perceptionsvermögen für Klangbilder, die Relation dieser Störung aber zu dem Centrum der motorischen Sprachvorgänge blieb unberücksichtigt. Ein Theil der Forscher, die über Fälle sensorischer Aphasie berichtet haben, combinirten dieselbe mit Paraphasie. Auch dieses ist meines Erachtens überflüssig, da die Paraphasie ja schon die eine Seite der sensorischen Aphasie bezeichnet. Anatomisch und physiologisch lässt sich das ganz leicht verstehen. Wernicke supponirte der 1. Temporalwindung links ein Centrum, wo die das Ohr treffenden Laute als Klangbilder percipirt und deponirt werden sollten; dieses ist durch eine breite Associationsbahn mit dem Centrum, in dem die Bewegungsbilder der Sprache aufbewahrt sind, verknüpft. Leidet nun das akustische Centrum, so wird auch die Associationsbahn in einem ihrer Endpunkte mehr oder weniger lädirt sein, die akustische Aphasie wird mit „Leitungsaphasie", die sich in jenen paraphatischen Störungen äussert, verknüpft sein. —

Klinisch hat das Symptom der sensorischen Aphasie insofern Wichtigkeit, als krankhafte Processe im Schläfelappen verlaufen können, ohne durch irgend welche Störung ihr Vorhandensein zu verrathen. Findet sich nun die genannte Sprachstörung bei intactem Gehörapparat, so könnte aus derselben, in Verbindung mit den sonstigen Erscheinungen, das Bestehen einer Affection im linken Schläfelappen erschlossen werden. Im Falle von Senger und Sick wurde die Diagnose eines linksseitigen Temporallappenabscesses hauptsäch-

2) Beiträge zur Lehre von der Aphasie. 1889. Nr. 36.

lich aus der Anwesenheit der sensorischen Aphasie gestellt, und die Trepanation ergab denn auch in der That Eiter im hinteren Drittel der 1. linken Schläfenwindung. Ausser diesen Fällen sind in der Literatur noch 2 Fälle bekannt, wo die sensorische Aphasie auf Eiterungen im linken Temporallappen hinleitete; einer davon gehört Horsley, der andere Schede.[1])

Oefter findet sich die sensorische Aphasie bei Erweichungsprocessen im Schläfenlappen, die freilich auch mehr oder weniger die angrenzenden Hirngebiete in Mitleidenschaft gezogen haben. Da jedoch eine Zerstörung im Gebiete der 1. linken Temporalwindung stets im Gefolge war, so erlaubt dieses doch jedenfalls den Schluss, dass wir hier Vorgänge zu suchen haben, die mit der Sprache in engem Connex stehen.

So beschrieb Frisch[2]) einen Fall von Worttaubheit, den wir nach Wernicke besser als sensorische Aphasie bezeichnen. Bei der Section fand sich eine ausgedehnte Erweichung des linken Temporallappens und der hinteren Inselwindungen.

Einen exquisiten Fall beschrieb ferner Eisenlohr (l. c.). Ausser der Sprachstörung bestand in demselben noch Agraphie und Alexie. Anatomisch liess sich eine Erweichung im Gebiete der Temporalwindungen, sowie im untersten Theil der Interparietalfurche und des Gyr. angul. nachweisen. Bemerkenswerth ist es, dass Eisenlohr die Alexie gleichfalls mit dem Erinnerungsdefect für die Lautbilder in Zusammenhang bringt. Es zeigte sich, dass der Kranke die Buchstaben richtig erkannte und las, aber nicht im Stande war, sie zu Wörtern zu combiniren; nicht das Verständniss für die Wortzeichen als solche war ihm abhanden gekommen, wohl aber die Fähigkeit, die Lautcomplexe zu bilden, um zu dem „Wortbegriff" (Wernicke) zu kommen. Die Agraphie erklärte Eisenlohr in ähnlicher Weise.

In den Charité-Annalen von 1890 findet sich ein hierher gehöriger Fall[3]). Es handelte sich um einen Patienten mit typischer, sensorischer Aphasie, wo die Section einen Erweichungsherd, der von der dritten linken Stirnwindung bis in den vorderen Theil des Hinterhauptlappens reichte, aufdeckte.

Ich glaube, dass wir wohl anzunehmen berechtigt sind, dass die Temporalwindungen zu den Sprachvorgängen in einem engen Connex

1) Truckenbrod, Zeitschrift für Ohrenheilk. von Knapp u. Moor. 1886. Bd. XV. S. 186.

2) Ein Fall von Worttaubheit. Wiener med. Presse 1880. 15—18.

3) Oppenheim, Casuistische Beiträge zur Prognose der Hemicranie. Charité-Annalen 1890. S. 304.

stehen, und dass Störungen im Sinne der sensorischen Aphasie unser diagnostisches Calcul auf diese Läsion jener Punkte leiten sollen.

Der folgende Fall stammt aus der Universitätsabtheilung des Dorpater Stadthospitals des Herrn Prof. Dr. Dehio, der die Freundlichkeit hatte, mich zu der Kranken zu consultiren.

Nr. V.

Marie Krühnthal, circa 60 Jahre alt, wurde am Abend des 18. April 1891 besinnungslos ins Dorpater Stadthospital gebracht. Angeblich soll sie von ihrem Sohne mit einem eisernen Hammer auf den Kopf geschlagen worden sein.

Status praesens. Patientin ist von mittlerer Grösse, gracilem Knochenbau. Sie ist in ihrem Ernährungszustande stark reducirt.

Patientin liegt in passiver Rückenlage in tiefer Bewusstlosigkeit da, hat Harn und Koth unter sich gelassen. Auf Anrufen reagirte sie nicht, auf Nadelstiche durch Abwehrbewegungen. Dieselben wurden links ausgiebiger ausgeführt, als rechts. Die Augen sind geschlossen, stertoröses Athmen mit schnarchendem Inspirium und langsamem Exspirium, 26 per Minute. Der Puls von mittlerer Fülle und Spannung, 84. Das Arterienrohr ist sehr rigid. Die Pupillen sind verengt, reagiren auf Licht.

Herztöne rein, Spitzenstoss undeutlich, Herzdämpfung nicht nachweisbar vergrössert. Die Blase, obgleich Patientin den Harn unter sich gelassen hat, recht gefüllt.

Kniephänomene beiderseits schwach, kein Fussclonus. Bauchreflexe erhalten. Patientin schluckt nicht. Urin klar, enthält kein Eiweiss, wohl aber Zucker. Extremitäten etwas kühl, keine Cyanose, keine Oedeme.

Der rechte Facialis ist deutlich gelähmt, das Gesicht nach links verzogen, der rechte Mundwinkel steht tiefer. Die rechte Wange wird beim Exspirium wie ein schlaffes Segel vorgebläht.

Der rechte Arm und das rechte Bein fallen, aufgehoben, sofort auf die Unterlage zurück, während die linke obere und untere Extremität sich langsam senkt.

An der linken Schädelhälfte in der Gegend der Sutura parieto-temporalis, 5 Cm. oberhalb des Ohransatzes, eine mit geronnenem Blute gefüllte, 3 Cm. lange Wunde, mit stark gefetzten und gequetschten Rändern. Nach vorn von dieser, in Abständen von je 1 Cm., befinden sich zwei etwa erbsengrosse, gequetschte und gerissene Wunden. In der Umgebung der Continuitätstrennungen finden sich ausgedehnte Sugillationen der Kopfhaut, die sich bis zum Ohr herunterziehen und die ganze Temporalgegend einnehmen. Das linke Augenlid ist stark sugillirt, die Conjunctiva frei. Chronische pannöse Trübung beider Corneae und chronische schrumpfende Conjunctivitis.

Bei der Palpation erschien die ganze Schläfenschuppe gegen das Hirn dislocirt. Im Verlaufe der Temporo-Parietalnaht liess sich ein scharfer Knochenrand herauspalpiren.

Die linke Ohrmuschel ist mit eingetrocknetem Blute verunreinigt; der äussere linke Gehörgang frei von fremdem Inhalt. Der Schädel ist wohlgeformt.

Operation (Dr. Klemm): Am rasirten desinficirten Schädel trennte ich mit einem halbmondförmigen Schnitt, 3 Cm. oberhalb der Sutura parieto-temporalis, die Weichtheile bis auf den Knochen. Der so gebildete Lappen wurde mit der Basis nach unten bis in die Gegend des Ohransatzes hin abpräparirt und das Periost mit dem Elevatorium abgehebelt. Die Schädelweichtheile sind hochgradig sugillirt; zwischen Periost und Kopfschwarte finden sich feste Gerinnsel.

Am frei zu Tage liegenden Knochen lässt sich Folgendes constatiren: Circa 2 Cm. oberhalb der Sutura parieto-temporalis, dieser parallel, verläuft ein Bruchspalt, und 1 Cm. höher ein zweiter in derselben Ausdehnung. Die ganze Schläfenschuppe ist gegen das Gehirn hin deprimirt. Nach Abmeisselung der Knochenränder wird das eingedrückte, völlig aus dem Zusammenhang gelöste Knochenstück entfernt, wobei sich unten und seitlich noch mehrere lose Knochensplitter fanden, die gleichfalls extrahirt wurden. Zwischen Knochen und der pulsirenden Dura finden sich reichliche Mengen von Blut in flüssigem und geronnenem Zustande. 3 Finger breit oberhalb des vorderen Randes der Ohrinsertion findet sich in der Dura ein Riss von 2—5 Cm. Länge, in dem ein Knochensplitter stak. Nach Extraction dieses 4 Cm. langen, ziemlich spitzigen Fragmentes tritt aus der Tiefe eine recht heftige Blutung ein. Um mich von der Lage der Wunde im Hirn zu überzeugen, ging ich vorsichtig mit dem Finger durch den Durariss ein und gelangte in eine etwa 6 Cm. tiefe, mit Blutcoagulis gefüllte Höhle. Beim Fortschaffen der Coagula und Austasten der Höhle treten im Gebiet der gelähmten Extremitäten und des Facialis heftige clonische Zuckungen auf. Die Höhle wurde locker mit Jodoform tamponirt und die Wunde mit einem Watte-Holzwollcompressionsverband gedeckt. — Während der etwa 3/4 Stunden dauernden Operation hatte Athmung und Puls einmal ausgesetzt, so dass Patientin mehrere Minuten künstlich respirirt werden musste. Eisblase auf den Kopf. Der Puls hatte sich bald nach der Operation gehoben; er betrug am Abend 130.

19. April. Die Bewusstlosigkeit dauert fort. Jedoch sind die Abwehrbewegungen auf Nadelstiche lebhafter. Nadelstiche auf der linken Kopf- und Thoraxhälfte rufen lebhaftere Contractionen hervor, als rechts. Die Lähmung des rechten Beines ist nicht complet, auf Nadelstiche treten Zuckungen auf. Puls voller und kräftiger, 108. Temp. 37,8, Resp. 24. Patientin erhielt mit der Schlundsonde 3/4 Stoof Milch und Branntwein. Am Abend Temp. 38,3, Puls 96, Resp. 28.

20. April. Status idem. Verbandwechsel. Die Wunde ist absolut trocken. Der Tampon aus dem Gehirn wurde entfernt, es treten dabei krampfhafte Zuckungen im rechten Arm und rechten Facialisgebiet auf. Lockere Tamponade. Verband.

Morgens betrug die Temp. 39,3, Puls 146, Resp. 32. Abends 40,3, Puls 152, Resp. 42. Am Morgen des 21. April 5 Uhr erfolgte der Exitus.

Section auszugsweise (Prof. Körber): Um den Kopf herum findet sich eine Binde, nach deren Entfernung man am Kopf eine 11 Cm. lange halbmondförmige Wunde oberhalb des linken Ohres sieht. Die Wunde ist scharfrandig, die Wundränder sind 1—1,5 Cm. von einander entfernt. Die Wunde geht durch die Haut und den Schläfenmuskel, der darunter lie-

gende Knochen zeigt ebenfalls eine scharfrandige Oeffnung. Den Boden der Wunde bildet die harte Hirnhaut. Die Knochenwunde misst im Längsdurchmesser 7 Cm., im verticalen 5 Cm. Im oberen hinteren Wundwinkel befindet sich eine 2 Cm. lange und 7 Mm. breite Oeffnung, die in die Hirnsubstanz führt. Die Umgebung der Wunde weist Sugillationen auf, sonst sind am Kopfe keinerlei Abnormitäten zu bemerken. Das linke Augenlid ist dunkelviolett verfärbt, stark sugillirt.

Nach Entfernung der Schädelweichtheile bemerkt man Sugillationen, die, links stärker ausgeprägt, als rechts, sich von der Nasenwurzel bis zur kleinen Fontanelle erstrecken. Nach Fortnahme des Periostes erweist sich die Sutura coronaria gelockert und mit dicklichem Blut gefüllt. Andere Risse und Sprünge sind nicht wahrnehmbar. Die harte Hirnhaut ist gespannt und durchsichtig. Entsprechend der bogenförmigen Oeffnung im Schläfenbein haften derselben kleine Blutgerinnsel an. Im Sinus longitudin. ein kleines Blutgerinnsel. Die Innenfläche der Dura ist rechts glatt. Die Pia ist zart, ihre Gefässe mässige Sugillationen. Die Innenfläche der Dura ist links gleichfalls glatt. Zwischen Dura und Pia findet sich hier eine feine Schicht geronnenen Blutes, die sich durch einen Wasserstrahl wegspülen lässt. Die Pia ist links so wie rechts beschaffen.

Die am deutlichsten ausgesprochenen Sugillationen entsprechen der oben beschriebenen Oeffnung in der Dura. Der Defect in der Pia misst 2 Cm. im Durchmesser. Die peripheren Theile des Hirns sind an dieser Stelle gequetscht und zertrümmert. Diese Gehirnpartie befindet sich am vorderen Winkel, wo die Fissura Sylvii mit der Fissura Rolandi zusammentrifft. Nach Herausnahme des Gehirns finden sich in der mittleren Schädelgrube klumpige Blutgerinnungen. Nach Entfernung der Dura von den diese Schädelgrube bildenden Knochen bemerkt man mehrere Querrisse und -spalten, welche durch die linke Augenhöhlengrube und den vorderen Rand der mittleren Schädelgrube in der Richtung zur Crista galli und Sella turcica verlaufen. Der hintere Fortsatz der Sattellehne ist abgebrochen.

Die Seitenventrikel sind unverletzt. Die Hirnsubstanz blutarm und von normaler Consistenz. Beim Durchschneiden des Gehirnes findet sich in den Theilen, welche nach aussen vom linken Seh- und Streifenhügel liegen, eine Höhle von Kleinapfelgrösse, die zum Theil mit Blutgerinnseln gefüllt ist. Der grösste Theil der Höhle ist ler. Die Wandungen derselben werden von zertrümmerter Hirnsubstanz gebildet. In der Umgebung der Höhle finden sich punktförmige Ekchymosen in der Hirnsubstanz. Von Eiterbildung nirgends eine Spur.

Die beiden unteren Lappen der rechten als auch der linken Lunge sind Sitz einer lobären Pneumonie. —

Beschreibung der Schädelwunde am macerirten Schädel: In der Regio parieto-temporalis sin. findet sich ein ovaler scharfrandiger Defect, der zum grössten Theil die Schläfenschuppe betrifft, zum Theil auch das Parietale, Frontale, sowie einen kleinen Theil des linken Keilbeinflügels, sowie des Occipitale.

Man kann sich die Ausdehnung des Defectes construiren, wenn man folgende vier Punkte durch Bogenlinien verbindet: Ein Punkt senkrecht 7 Cm. unterhalb der grossen Fontanelle, ein zweiter 12 Cm. senkrecht

vom Verbindungspunkt der beiden Lambdanähte mit der Pfeilnaht nach vorn. 7 Cm. von der Mitte der Glabella nach hinten und 3 Cm. von der Mitte des Jochbogens nach oben. Der Längsdurchmesser des Defectes beträgt 10 Cm., der quere 5 Cm.

Wir konnten in vorliegendem Falle, ganz abgesehen vom Sitz und dem Aussehen und der Ausdehnung der Verletzung, an eine Schädigung des Gehirns im Bereiche der Centralwindungen denken, die mit Läsionen verknüpft war, die dasselbe als Gesammtorgan getroffen hatten und wahrscheinlich in Circulationsstörungen bestanden, die durch grössere Blutextravasate verursacht wurden. Bei der Operation liess sich eine Anspiessung der Dura durch einen in das Hirn eingedrungenen Knochensplitter constatiren. Dieser hatte eine starke intracerebrale Hämorrhagie mit ausgedehnter Zertrümmerung der Hirnsubstanz nach aussen vom Streifenhügel bewirkt, auch die graue Hirnwinde am Fusspunkte der Rolando'schen Furche war gequetscht und hämorrhagisch infarcirt. Die intra vitam beobachteten Symptome der Paralyse des Facialis, sowie der oberen und unteren Extremität sind wohl auf die directe Rindenquetschung im Gebiete der vorderen und hinteren Centralwindung, sowie die durch die intracerebrale Blutung bewirkte Zertrümmerung der Hirnsubstanz unter der Rinde zu beziehen, während die Compressions- resp. Commotionserscheinungen vom Bestehen der ausgedehnten Blutungen zwischen Pia und Dura, sowie zwischen letzterer und dem Knochen, nebst den reichlichen punktförmigen Hämorrhagien in der Hirnsubstanz abhängig zu machen sind.

Interessant war ferner, dass beim Austupfen resp. Tamponiren der Zertrümmerungshöhle im Hirn Zuckungen und clonische Krämpfe in den gelähmten Theilen eintraten. Ob dieselben durch mechanischen Reiz auf die motorischen Centren selbst oder durch Reizung der von hier aus ausstrahlenden motorischen Nerven bedingt waren, lasse ich unerörtert. Ist Ersteres der Fall, so lehrt das jedenfalls, dass auch bei recht ausgiebigen Quetschungen des Hirns die functionirende Substanz nicht in toto vernichtet zu sein braucht, sondern dass innerhalb des Quetschungsherdes noch wirksame Nervenelemente übrig bleiben, von denen aus der Ersatz der verloren gegangenen physiologischen Leistungen ausgehen kann. Trotz des ungünstigen Ausganges musste die Berechtigung des chirurgischen Eingriffes anerkannt werden, denn derselbe war aus der Ueberlegung hervorgegangen, einmal durch Fortschaffung der das Hirn beleidigenden deprimirten Knochensplitter bessere Circulationsbedingungen innerhalb desselben herzustellen, zweitens aber vornehmlich auch um bessere Wundver-

hältnisse zu schaffen, um der Gefahr der Meningitis traumatica oder des Hirnabscesses vorzubeugen.

Beides war gelungen, trotzdem aber war der Tod eingetreten; ob derselbe direct auf die gewaltige Läsion des Schädels, resp. seines Inhaltes zu beziehen ist oder die frische ausgedehnte lobäre Pneumonie als Todesursache anzusprechen ist, lasse ich unentschieden; offenbar werden beide Momente concurrirt haben; jedenfalls ist eine Infection des Hirns oder seiner Hüllen, wie sich bei der Autopsie feststellen liess, bis zum Augenblick des Todes nicht erfolgt.

Nr. VI.

Krankenbogen der Dorpater chirurgischen Klinik des weil. Prof. v. Wahl.

Carl Seidel, Zimmermann aus Dorpat, ist während der Arbeit am 12. Januar 1884 ein Bret mit einem Nagel auf den Kopf gefallen, wobei letzterer in den Schädel eindrang. Nach Herausziehen des Nagels blutete die Wunde stark. Die Blutung stand jedoch nach Application von kaltem Wasser und Bestreichen der Wunde mit Tischlerlack. Patient ist nachher noch umhergegangen; bei vollem Bewusstsein klagte er über Schmerzen in der verletzten Schädelhälfte. Nach circa einer Stunde hat Patient Schmerzen im rechten Unterschenkel und bald darauf im ganzen rechten Bein verspürt. Bald darauf vermochte er den rechten Arm nicht mehr zu bewegen, auch konnte er nicht mehr sprechen. Er brachte nur einige unverständliche Laute hervor, verständigte sich jedoch durch Schütteln und Nicken mit dem Kopfe. Die rechte Schädelhälfte war schmerzhaft. Im Gesicht keine Lähmung.

Status praesens: Patient, 54 Jahre alt, ist von mittlerer Grösse, kräftigem Knochenbau, gut entwickelter Musculatur und blasser Gesichtsfarbe. Er liegt benommen da, antwortet nicht auf die gestellten Fragen, sondern nickt höchstens mit dem Kopfe. Die Extremitäten fallen rechterseits, aufgehoben, schlaff zurück, wobei sich eine gewisse Spannung im Knie- und Ellbogengelenk zeigte. Gelähmt ist zugleich die rechte Seite des Gesichtes, die sich beim Athmen mit einem Theil der Wange schlaff vorwölbt. Die Pupillen sind eng, reagiren schwach auf Licht.

Am spärlich behaarten Schädel findet sich links am Scheitelbein, einen Daumen breit von der Sagittalnaht entfernt, eine kleine, 3—4 Mm. weite Stichöffnung, aus der ein wenig schwärzliches Blut sickert. Diese Oeffnung findet sich in einer Linie, die vom Proc. mastoid. perpendicular nach oben zur Sagittalnaht führt, etwa 5 Cm. von der Pfeilnaht nach abwärts und 1,5 Cm. nach vorn vom Rolando'schen Spalt. — Der Puls schwankt zwischen 52 und 68, ging dann innerhalb einer Stunde auf 44, 42 und 40 herunter. Resp. 18. Im Harn weder Eiweiss noch Zucker.

Operation am 13. Januar (Prof. v. Wahl). Die Hautwunde wird durch einen Kreuzschnitt gespalten. Am Knochen zeigte sich ein kleines, viereckiges, scharfrandiges Loch, über welchem die Trepankrone aufgesetzt wurde. Es erfolgte die Ausbohrung eines 5 Cm. im Durchmesser haltenden Stückes der Knochentafel. Der Stichkanal führte nicht senk-

recht durch den Knochen, sondern lag schräg. Die Tabula vitrea ist im Bereiche der Perforationsöffnung abgehoben und zeigte eine Menge feiner Fissuren. Nachdem mit dem Meissel sagittalwärts noch ein 6 Cm. langes Knochenstück entfernt wurde, erschien in der Dura eine kleine gelappte Oeffnung, aus der etwas Blut sickerte. Die harte Hirnhaut wird durch einen —| Schnitt eröffnet. Zwischen ihr und der Pia befand sich ein längliches, ziemlich breites, flaches Blutgerinnsel, das nach oben und unten unter den Knochen reichte. Das Blutgerinnsel wurde mit Thymollösung vorsichtig abgeschwemmt, desgleichen von oben und unten her das daselbst vorhandene, geronnene Blut. In der Tiefe scheinen noch dunkle Massen zu sein, doch lassen sich dieselben nicht entfernen. Dabei prolabirte das Hirn mit der Pia und zeigte Pulsationsbewegungen. Es blutete noch aus der Pia, doch gelang es leicht, die blutende Stelle zu fassen und zu unterbinden. Der Hautlappen wurde durch einige lockere Nähte fixirt. Nach Durchtrennung der Nähte wurden die anfangs flachen Athemzüge voller und tiefer. Der Puls betrug am Schluss der Operation 88. Zu Bette gebracht, war der Puls 56, Resp. 18, Temp. 37.

13. Januar. Patient ist unruhig, die Lähmung ist unverändert. Puls 56, Temp. 37,1, Resp. 18.

14. Januar. Gegen Morgen ist Patient ruhiger, reagirt auf Anrufen nicht, lässt unter sich gehen. Puls 52, Temp. 37,5, Resp. 26.

Abends bewegte Patient auf Nadelstiche spontan die rechte grosse Zehe und ein wenig auch den rechten Fuss. Das Gesicht ist stark geröthet. Die Pupillen verengt, reagiren auf Licht. Puls 56, Temp. 37,5, Resp. 28.

15. Januar. Dyspnoe; einzelne tiefe, mit Zuhülfenahme aller Hülfsmuskeln ausgeführte Respirationen. Starker Stridor. Pupillen ad maximum dilatirt, reizlos. Radialpuls nicht mehr fühlbar. Lungenödem. Um 9 Uhr Morgens erfolgte der Tod.

Section (auszugsweise) am 16. Januar (Prof. Körber). In der Gegend des linken Scheitelhöckers findet sich ein kreuzförmiger Hautschnitt, dessen Schenkel 3 Cm. lang sind. Die Wunde ist durch einige Nähte vereinigt. Die Wundränder sind leicht verklebt. Nach Lüftung der Hautlappen findet sich das Periost in ziemlicher Ausdehnung gelöst. Zwischen ihm und den Schädelknochen sind graue und graurothe Blutgerinnsel vorhanden. Im Schädeldach findet sich ein kreisrunder Defect von 27 Mm. Durchmesser, dessen einer gegen die Sagittalnaht gerichteter Rand ausgemeisselt ist und eine keilförmige, 2 Cm. lange Lücke präsentirt.

Die Dura mater fehlt, die Pia liegt bloss und ist an der Stelle der keilförmigen Excision sulzig infiltrirt und enthält hier einen kleinen Defect von 7 Mm. Durchmesser, aus dem etwas Blut und Hirnsubstanz quillt.

Nach Herausnahme des Hirns findet sich an der Hirnbasis, in der ganzen Ausdehnung der vorderen und mittleren Schädelgrube der linken Hälfte, eine ausgedehnte, frische Blutung und liegt dem entsprechend dem linken unteren Seitentheile des Gehirns ein frisches, grösseres Blutcoagulum an, das die Gyri ein wenig abplattete. Die Blutung hatte ihren Sitz zwischen Dura und Pia. Die Sinus an der Schädelbasis enthalten frisches, flüssiges Blut. Die Dura ist etwas schwer vom Schädeldach löslich, letzteres

dünn mit reichlicher diploetischer Substanz. Die Lücke in der Dura hat keinen grösseren Ast der Art. meningea media betroffen.

Links findet sich in der Hirnsubstanz 4,1 Cm. vom grossen Längsspalt, hart am hinteren Rande der vorderen Centralwindung der oben erwähnte Defect. Es schliesst sich an ihn eine ausgedehnte Zerstörung von 5 Cm. grösstem und 2 Cm. Querdurchmesser.

Die ganze vordere und obere Hälfte der hinteren Centralwindung finden sich in ganzer Ausdehnung von weicher fluctuirender Beschaffenheit. Durch die oben erwähnte Oeffnung, die schräg medianwärts nach unten führt, gelangt man in eine weite, mit Blutgerinnseln gefüllte Höhle, deren Wandungen im Allgemeinen glatt, jedoch von zahlreichen Ekchymosen durchsetzt sind. Die Höhle reicht bis an das Ventrikeldach und hat circa 3—4 Cm. Durchmesser. Die von der Rinde gebildete laterale Wand ist überaus dünn, im unteren Theile nicht mehr als 1 Mm.

Die Stammganglien, sowie die Capsula interna et externa sind unverändert.

Die Windungen der linken Hemisphäre sind plattgedrückt, die Sulci verstrichen. An den Pyramidenbahnen sind keine auffälligen Veränderungen vorhanden, vielleicht sind sie blasser.

Der vorliegende Fall zeigt uns in exquisiter Weise, wie die Symptome der directen Hirnverletzung der primären Contusio cerebri wohl zu unterscheiden sind von den secundären, die durch intracranielle Blutungen oder entzündliche Schwellung der innerhalb des Schädels gelegenen Theile bedingt werden. Hätte der verhängnissvolle Nagel durch directe Verletzung der motorischen Centren die später auftretenden Symptome der einseitigen Lähmung hervorgerufen, so hätten letztere sofort mit dem Eindringen des Nagels in jene Hirnregion auftreten müssen. Wir sahen aber im Gegentheil, dass Patient gleich nach dem Unfall in seinem Befinden nicht sehr alterirt war, erst einige Stunden später trat die Lähmung auf, und zwar wurde nach Art der Monoplegie erst die eine Extremität betroffen, dann die andere auf derselben Seite gelegene. Im weiteren Verlaufe wurde das motorische Sprachvermögen aufgehoben u. s. w. Es resultirte daraus, dass die die Lähmung hervorrufenden Kräfte allmählich an Intensität und Ausdehnung zunahmen. Die Annahme war somit doch wohl gerechtfertigt, dass durch den auffallenden Nagel eine intracranielle Blutung entstanden war, die eine Ischämie bestimmter Bezirke im Hirn und damit eine Functionsunterbrechung derselben bewirkte. Die stetige Zunahme der Drucksymptome, das rapide Sinken der Pulsfrequenz liessen an eine grössere arterielle Blutung, eventuell an eine solche aus der A. meningea med. denken und zwangen uns den Trepan in die Hand.

Leider zeigte die Operation und deutlicher noch die Autopsie,

dass im Hirn durch die Gewalt des sich ergiessenden Blutes bereits so hochgradige Zertrümmerungen und Blutergüsse vorhanden waren, dass ein Weiterbestehen des Lebens damit unvereinbar war.

Beck[1]) und Wiessmann[2]) geben eine reiche Casuistik derartiger Verletzungen. Das Charakteristische ist, dass die Symptome sich nicht unmittelbar nach der Verletzung geltend machen, sondern meist erst einige Zeit verstreicht, ehe sie zur Beobachtung gelangen, wenn nicht zugleich andere, schwere Verletzungen concurriren, die das Krankheitsbild compliciren und die Erkennung der Sachlage erschweren.

Es können so die Erscheinungen der Commotion vergesellschaftet mit denen der Compressio cerebri einhergehen. Natürlich ist es in solchen Fällen schwer zu entscheiden, von welcher dieser ursächlichen Momente die einzelnen Symptome abhängig zu machen sind.

Unser Fall ist ein ausgezeichnetes Paradigma einer uncomplicirten, allein durch intracranielle Blutung entstandenen Ernährungsstörung des Gehirns.

In uncomplicirten Fällen ist somit die Diagnose des Blutergusses in die Schädelhöhle nicht schwer zu stellen. Die Zeitfolge, wie die Symptome nach der Verletzung, sowie nach einander in Scene treten, angefangen von den einzelnen Herdsymptomen bis zu den Erscheinungen des Sopor, sind für denselben bezeichnend. Die Menge des ergossenen Blutes, sowie die Lage desselben innerhalb des Schädels bestimmen die Intensität sowie die Art der Erscheinungen.

Die Trepanation ist in solchen Fällen, wenn es nicht gelingt, das rupturirte Gefäss zu fassen und die Blutung zu stillen, ziemlich aussichtslos. Die Ernährungsstörung des Hirns wird durch die Operation kaum beeinflusst werden können. Sei es auch, dass es gelungen wäre, die Höhle im Mark der linken Hirnhälfte zu finden, auszuräumen und zu tamponiren, wie ich es im Falle V vermochte, so ist damit doch nur ein geringer Factor in der Beeinträchtigung der Hirncirculation aus dem Wege geräumt. Die grossen, dem Hirn wie eine Kappe aufsitzenden, schalenförmigen Blutergüsse an der Convexität die reichlichen Blutmassen in den Schädelgruben an der Basis vermögen wir nicht fortzuschaffen, ebensowenig die punktförmigen hämorrhagischen Infarcte, die die Hirnsubstanz in grösserer Ausdehnung durchsetzen, und die, in Summa genommen, einen nicht geringen Widerstand für die Ernährungsverhältnisse des Hirns darstellen.

1) Zur Casuistik der Schädelverletzungen. Deutsche Zeitschr. f. Chir. Bd. VIII.

2) Ueber die modernen Indicationen zur Trepanation mit besonderer Berücksichtigung der Blutungen aus der Meningea media. Ebenda. Bd. XXI.

Nr. VII.

Krankenbogen der Dorpater chirurgischen Klinik des weil. Prof. v. Wahl.

Joh. Berg, 55 Jahre alt, ist Vater von 5 gesunden Kindern. Am 2. August erhielt Patient, wahrscheinlich mit einem Stück Eisen, einen Schlag auf den Kopf, infolgedessen er wie todt hinstürzte und 2 Stunden bewusstlos war. Dann kam er zu sich, wurde jedoch auf dem Wege nach Hause wieder bewusstlos, welcher Zustand 12 Stunden andauerte. Patient lag 7 Wochen im Spital, wo Folgendes constatirt wurde: Fingerkuppengrosser Defect des Schädeldaches, Gehirn blossgelegt, Knochenfragmente nicht vorhanden, sind auch bei später eintretender Eiterung nicht abgegangen.

In den ersten Tagen war Patient benommen, der Kopf wurde steif nach vorn gehalten, das Gesicht ist geröthet gewesen. Athmung und Puls normal. 3 Wochen lang war Patient völlig aphasisch, dann stellte sich das Sprachvermögen allmählich wieder ein, doch so, dass Patienten manche Worte entfielen; sagte man sie ihm vor, so sprach er sie richtig nach. Beim Verlassen des Bettes machte sich Schwäche im rechten Bein geltend. Keine Sensibilitätsstörungen, Harn- und Stuhlentleerung normal. Sinnesfunctionen unbeeinträchtigt. Schlaf und Appetit gut. Stimmung gedrückt, apathisch.

Am 24. September wurde Patient in die psychiatrische Klinik des Herrn Prof. Dr. E. Kraepelin aufgenommen, wo folgender Befund erhoben wurde.

Patient ist kräftig gebaut, ziemlich gut genährt. Körpergewicht 157 Pfund. Links vorn am Schädel, 8 Cm. senkrecht nach oben vom Supraorbitalrande, 3,5 Cm. von der Mittellinie nach links eine pilzförmige, 1 Cm. im Durchmesser haltende Granulationsfläche, die ziemlich stark secernirt und isochron mit dem Pulse pulsirt.

Nach Horsley's Localisation entspricht diese Stelle dem mittleren Theil des medialen Randes der 2. Frontalwindung. Um den Granulationspfropf eine deutliche Zone deprimirten Knochens. Sichtbare Sklerose der Temporalgefässe. Puls klein, etwas schwirrend, 68. Respirations-, Digestions-, Urogenitalapparat normal.

Nervensystem: Pupillen gleich, eng, reagiren, besonders accomodativ, wenig. Augenbewegungen frei. Facialisinnervation beiderseits gleich. Die Zunge weicht beim Hervorstrecken etwas nach rechts ab. Das rechte Gaumensegel wird weniger stark innervirt, als das linke; es hängt etwas herab. Händedruck rechts schwächer als links. Patient giebt an, dass das rechte Bein beim Gehen etwas schwächer sei. Gang normal, wie sonst überhaupt keine anderen motorischen Störungen vorhanden sind. Keine Ataxie. Sensibilität und Reflexe normal. Gesicht und Gehör beiderseits gleich.

Sprache: Patient bleibt im Gespräch stecken; er giebt an, dass er das Wort, das jetzt kommen müsse, vergessen habe. Vorgehaltene Gegenstände erkennt er alle, nur fehlt ihm für einige die Bezeichnung derselben; so das Wort „Stiefel", „Bleifeder". Nennt man ihm das Wort, so spricht er es vollkommen richtig, wie alle Worte, aus.

Schrift: Auch hier fehlen dem Patienten einzelne Buchstaben; er weiss, dass seinem Familiennamen noch einzelne Buchstaben fehlen, er kann sie aber nicht finden, da er nicht weiss, wie sie heissen und aussehen. Er nennt falsche Buchstaben, *m* statt *r*.

Patient liest fliessend, nur ab und zu bleibt er stecken, ob durch schlechtes Lesen oder weil er einzelne Buchstaben nicht erkennt, ist nicht zu entscheiden.

Psychisches Verhalten: Patient sieht etwas deprimirt aus, hält sich, still und stumm, meist abseits, giebt, angeredet, mit leiser, gedrückter Stimme Auskunft. Bei Anfragen über seinen Zustand treten ihm die Thränen in die Augen. Er weiss nicht anzugeben, warum er so bekümmert sei, zum Theil sei es die Sorge um seine Zukunft. Gedächtniss sehr geschwächt; er findet sich in zeitlichen Verhältnissen nicht mehr zurecht.

Rechnen könne er nicht, weil er die Zahlen nicht mehr im Gedächtniss behalten könne; er könne deshalb selbst schriftlich ein kleines Exempel nicht mehr ausführen.

Verlauf. 30. September. Die Aphasie ist besser, die Schwäche der rechten Körperhälfte ist geschwunden.

4. October. Patient spricht ganz unzusammenhängend, bleibt oft im Reden stecken.

9.—12. October. Status idem.

13. October. Patient klagt über heftige, stechende Kopfschmerzen, die von der Wunde aus ausstrahlen. Pupillen sind gleich und reagiren. Pulsation in der Wunde ist nicht zu bemerken.

14. October. Patient ist am Morgen sehr bekümmert, er weiss jedoch nicht warum. Es kämen ihm allerlei traurige Gedanken, doch wenn er von ihnen Rechenschaft geben solle, entschwänden sie. Die Kopfschmerzen sind geschwunden. Die Sprache ist sehr gestört, oft ganz unverständlich, da Patient oft ganze Worte auslässt oder andere statt der gewollten wählt, die in den Zusammenhang nicht passen.

15. October. Patient antwortet auf alle an ihn gestellten Fragen nur mit „ja, ja". Ist sehr deprimirt. Kein Appetit. Klagt über Uebelkeit. Sprache ist am Abend etwas besser. Parese des rechten Armes, Beines und Facialis. Die Pupillen sind gleich, reagiren. Puls schwankt zwischen 65 und 70.

16. October. Die Hemiparese rechts schreitet fort. Patient kann nur mit Mühe gehen, schleppt das rechte Bein mühsam nach. Händedruck rechts minimal. Sensibilität normal. Keine Spasmen. Sprache stark gestört. Pupillen gleich, reagiren. Zunge frei. Patient ist sehr benommen. Puls 60, Temp. 37,1.

17. October. Der rechte Arm ist ganz kraftlos. Puls 60 bis 64. Temp. 36,8.

Patient wurde in die chirurgische Klinik des weil. Prof. v. Wahl übergeführt, woselbst folgender Status erhoben wurde.

Der Befund am Schädel ist derselbe, wie er schon oben geschildert wurde. Puls 60, Temp. 36,6.

Nervensystem: Die rechte obere Extremität fast völlig gelähmt; starke Parese der gleichseitigen unteren; die Zunge weicht beim Hervor-

strecken nach rechts ab. Tricepsreflexe an beiden oberen Extremitäten normal. Patellarreflexe werden sehr energisch ausgelöst, besonders rechts. Sensibilitätsstörungen sind nicht nachweisbar.

Patient liegt den ganzen Tag über mit geschlossenen Augen im Bett. Beim Gehen bedarf er der Unterstützung, er schleppt das rechte Bein nach. Geistig ist Patient schwer deprimirt; schenkt seiner Umgebung keine Beachtung; ist völlig apathisch. Keine Kopfschmerzen. Er lässt Koth und Harn unter sich.

Operation (Prof. v. Wahl) am 19. October: Nach Rasiren und Desinfection des Schädels wurde durch den oben beschriebenen Substanzdefect des Schädels ein Kreuzschnitt gelegt und das Periost abgehebelt. Der Trepan (Handtrepan, Krone 2,8 Cm. Durchmesser) wurde etwas nach hinten und seitlich vom Defect angelegt. Nach Heraussägung des Knochenstückes lag an der Dura nichts Pathologisches vor. Zur Entfernung einiger, von der Tabula vitrea abgesprengter, gegen das Hirn vorgetriebener Knochensplitter wurde die Brücke zwischen der Trepanationsöffnung und dem primären Knochendefect durchmeisselt. Die Länge des deprimirten, extrahirten Knochenstückes betrug 2 Cm. Die Dura wurde gespalten; das Hirn war etwas weicher als in der Norm, doch liess sich nichts Abnormes constatiren. Eine Probepunction entleerte keinen Eiter. Jodoformgazetamponade.

20. October. Status unverändert. Temp. 36,9, Puls 72. Abends Temp. 37,3, Puls 60.

Bis zum 28. October hält sich der Status unverändert. Die Temperatur war normal. Die Pulsfrequenz schwankte zwischen 60 und 70. Patient nahm wenig Nahrung, liess Harn und Koth unter sich.

29. October. Patient hatte sich in der Nacht den Verband abgerissen; zwischen den Wundrändern der Dura quillt reichlich dicker Eiter hervor. In die Abscesshöhle wird ein Drain eingeführt, feuchter Verband. Abends Verbandwechsel. Temp. 36,6, Puls 120.

30. October. Die Sprache ist deutlicher, Patient nimmt mehr Nahrung. Temp. 36,5, Puls 90.

1. November. Patient kann seine rechte obere Extremität, sowie die untere willkürlich bewegen; er ist theilnehmender, lässt nicht mehr unter sich. Die Sprache ist deutlicher. Temp. 36,5, Puls 84.

3. November. Die Parese des Armes, Beines und Facialis bessert sich beständig, desgleichen die Sprache; es fehlen ihm noch Worte, wie z. B. das Wort „Zündholz", „Bleistift". Spricht man ihm das Wort vor, so sagt er es ziemlich deutlich nach, wie denn seine Sprache recht deutlich, nur leise ist. Lesen kann Patient noch nicht, desgleichen ist er nicht im Stande, die kleinste Rechenaufgabe, z. B. 2×2, auszuführen. Patient macht mit Unterstützung einige Gehversuche.

5. November. Patient machte ohne Hülfe einige Schritte, die Sprache ist laut und deutlich. Der Zustand besserte sich successive, so dass Patient am 28. November, bedeutend gebessert, mit einer schützenden Kappe entlassen werden konnte.

Auf Erkundigungen Prof. v. Wahl's erhielten wir im April des folgenden Jahres Nachrichten über den Patienten. Für kurzen Dialog

hat er die Sprache völlig wieder erhalten, nur längere Sätze bereiten ihm Schwierigkeit und kann er die Worte nicht recht finden. Ausser Schwäche im rechten Arm sind keine Lähmungserscheinungen vorhanden. Das Gedächtniss hat sich wesentlich gebessert. Patient geht seiner Beschäftigung (er ist Landmann) nach. Er kann lesen und leichte Rechenaufgaben lösen.

Hier sehen wir nach einem Trauma, das den Schädel betroffen, das Entstehen eines Hirnabscesses, der auf das Eindringen von Entzündungserregern ins Schädelinnere zu beziehen ist. Die Diagnose desselben stützte sich auf folgende Punkte:

1. Das ätiologische Moment. Wir wissen, dass es einen idiopathischen Hirnabscess nicht giebt, sondern dass derselbe stets durch das Eindringen von Mikroben in die Hirnsubstanz hervorgerufen wird; sei es nun, dass entzündliche Vorgänge an den Kopfknochen, im inneren Gehörgang oder Eiterungen in anderen Organen den primären Herd darstellen, immer müssen wir fordern, dass ein derartiges Depôt in der Entstehungsgeschichte des Hirnabscesses sich nachweisen lasse. Das ätiologische Moment spielt in der Diagnose dieser Erkrankung die Hauptrolle, wie v. Bergmann lehrt.

2. Die Localsymptome: *a*) als solche hatten wir im Beginn nur Störungen, die sich im Bereich der Sprachvorgänge abspielten. Es bestand völlige Aphasie. Später, als Patient in die Behandlung der psychiatrischen Klinik überging, war insoweit eine Besserung eingetreten, als das Sprachverständniss ungetrübt war. Patient verstand Alles, was man ihm sagte, auch der spontane Redefluss ging im Grossen und Ganzen ungehindert vor sich. Nur hin und wieder konnte Patient ein Wort nicht aussprechen; er merkte das selbst, und sowie ihm das Wort vorgesagt wurde, sprach er es nach.

Wir müssen diese Störung in das Gebiet der motorischen Aphasie verweisen. Der begriffliche Theil der Sprachvorgänge war intact, desgleichen die lautliche Wahrnehmung der Worte unbehindert. Es ist dies eine Störung, die man als „verbale Aphasie“ sehr milden Grades auffassen könnte, als einen rudimentären Erinnerungsdefect in der Sphäre der coordinatorisch-motorischen Sprachvorgänge. Durch einen äusseren Anstoss, wie z. B. Vorsagen des betreffenden Wortes, gelang es, das verlorene Bewegungsbild wieder ins Gedächtniss zurückzurufen.

Im weiteren Verlauf wurden die aphatischen Störungen aber schlimmer, die Sprache wurde immer schlechter; schliesslich antwortete Patient auf alle Fragen mit ja, ja, so dass man doch wohl an

einen fortschreitenden Erkrankungsprocess in der Nähe der Broca-schen Stirnwindung denken musste.

Hand in Hand mit den Sprachstörungen gingen solche des Lesens und Schreibens.

Es ist von Interesse und wirft ein gewisses Licht auf die engen Beziehungen, die zwischen den verschiedenen Arten der Verständigungsmöglichkeit — der Facultas signatrix Kant's — herrschen, wenn wir die Agraphie und Alexie in unserem gegebenen Falle mit der Aphasie vergleichen. Wir besitzen die Möglichkeit, uns mit der Aussenwelt in Relation zu setzen, in dreifacher Weise: im Wort, in der Schrift und in der Geberde. Für eine physiologisch richtige Darstellung kommt es darauf an, dass sich mit der intendirten Vorstellung oder dem gedachten Begriff auch die richtige Form verbindet, diese nach aussen zu vermitteln. Die Association zwischen dem Darzustellenden und der Art der Darstellung muss ungehindert sein. Die vollkommenste Darstellung ist die durch das Wort. Für diese besitzen wir in einer bestimmten Hirnprovinz ein Depôt, wo die im Laufe der Zeit eingeübten Bewegungsbilder für die einzelnen Worte und Begriffe niedergelegt sind. Beim Sprechen findet dann die Association zwischen diesem und dem begrifflichen Theil der Rede statt; etwas Aehnliches ist es beim Schreiben und in der Geberde.

Ob für letztere beide Fähigkeiten im Hirn besondere Centren existiren, ist schwer zu entscheiden; dass sie aber zu den motorischen und sensorischen Sprachvorgängen in engster Beziehung stehen, ist nicht zu leugnen.

Bei unserem Patienten liessen sich beim Schreiben dieselben Defecte constatiren, wie beim Sprechen. So konnte er plötzlich ein Wort nicht niederschreiben; er hatte es vergessen, oder es fehlten ihm einzelne Buchstaben. Er war sich dessen wohl bewusst, konnte sie aber aus eigener Initiative nicht finden. Das Lesen ging besser, wenngleich auch nicht ohne Stocken.

Wir begreifen die Agraphie in diesem Falle, wenn wir uns vorstellen, dass der Schreibact ja eigentlich auch ein Sprechact ist, indem wir die Eingebungen der „inneren Sprache" äusserlich durch die Schrift zur Darstellung bringen. Natürlich ist das bei den verschiedenen Menschen sehr verschieden; der Bildungsgrad und die Intelligenz des Einzelnen werden mannigfache Unterschiede bedingen. Geistig hochstehende Personen werden den Schreibact selbst mehr mechanisch auffassen, indem sie ihn den Intentionen der Psyche näher adaptiren, während er bei geistig weniger regsamen Individuen oder bei Ungebildeteren mehr ein Dictatschreiben ist, bei dem sie

sich gewissermaassen selbst dictiren. Es leuchtet ein, dass hierbei dieselben Störungen, die in der Rede als Aphasie auftreten, als Agraphie in Erscheinung treten müssen. Letztere ist in diesem Falle also nicht durch Läsion eines eigenen Centrums, sondern durch die Aphasie mit bedingt. Beim lauten Lesen verhält sich die Sache ein wenig anders. Hierbei wird durch die sinnliche Wahrnehmung des Buchstabenbildes das Wortbild der Erinnerung zugeführt. Es ist etwas Aehnliches wie beim Vorsagen; wie hierbei die akustische Wahrnehmung das motorische Lautbild ins Gedächtniss ruft, so ist es beim Lesen die optische Wahrnehmung, die letzterem zu Hülfe kommt.

In unserem Falle war die Geberdensprache intact. Dass dieselbe gleichfalls dem corticalen Sprachcentrum in der 3. linken Frontalwindung eng associirt ist, lehrt der Fall von Rosenberger[1]), sowie der schon besprochene von Eisenlohr (l. c.).

In ganz ähnlicher Weise ist die sensorische Aphasie mit agraphischen und alektischen Störungen verbunden. Hier ist es besonders das Lesen, speciell das laute Lesen, welches unmöglich ist. Optisch werden die Buchstabenbilder percipirt und mit den richtigen Begriffen und Vorstellungen verbunden, aber die Umsetzung dieser in Worte ist unmöglich, weil eben das Lautgedächtniss vernichtet worden ist. Das Schreiben, d. h. das spontane, ist, wie auch die Sprache, meist erhalten; es finden sich nur häufig dieselben paragraphischen Störungen, die wir analog der paraphasischen als Leitungsanomalien kennen gelernt haben. —

Ich glaube nicht, dass wir es nöthig haben, für die Fähigkeiten des Schreibens und der Geberdensprache besondere Centra zu substituiren. Dieselben sind dem motorischen, akustischen und optischen Sprachcentrum so eng associirt, dass die Läsionen, die diese erfahren, auch jene Fähigkeiten mit tangiren.

b) Heerdsymptome Seitens der vorderen Centralwindung. Es trat eine, allmählich an Intensität zunehmende Hemiplegie ein, wobei auch die Sprachstörung hochgradiger wurde.

Allgemeinsymptome: Druckpuls, sowie starke Alteration des psychischen Verhaltens. Fieber war keinmal beobachtet worden.

Nach Broca's Bestimmung musste der Ort der primären Hirnverletzung der mittlere Theil des medialen Randes der 2. Stirnwindung sein. —

Es lag die Vermuthung nahe, dass sich im Anschluss an die Verletzung ein Hirnabscess gebildet hatte, der allmählich an Umfang

1) Aphasie und Amimie. Congr. der deutsch. Gesellschaft f. Chirurgie 1891.

zunahm und theils durch directe Einschmelzung der Hirnsubstanz, theils durch Druckwirkung die beobachteten Symptome hervorrief. Die Trepanation erwies die Richtigkeit unserer Annahme. Es gelang freilich nicht, gleich den Abscess zu finden; derselbe brach spontan durch, und mit Eliminirung des Eiters trat bald Besserung ein, so dass Pat. nach einiger Zeit wesentlich gebessert entlassen werden konnte und wieder seinem Erwerbe nachzugehen im Stande war.

Nr. VIII.

Krankenbogen der Dorpater chirurgischen Klinik des weil. Prof. v. Wahl.

Eduard Kallamees, 22 Jahre alt, Sattler aus Dorpat. Der Vater des Patienten war Trinker, ist seit 17 Jahren todt. Mutter und Geschwister leben und sind gesund. Patient ist mässiger Trinker; er hat vor 5 Jahren Syphilis acquirirt.

Am Abend des 12. Februar fuhr Patient in angetrunkenem Zustande in ein öffentliches Local, wo er in Streit verwickelt wurde und im Verlaufe desselben mit Bierflaschen mehrere Hiebe auf den Kopf erhielt, wobei 3—4 Flaschen auf seinem Schädel zersplitterten. Infolge des letzten Hiebes stürzte Patient bewusstlos zu Boden. Er wurde von den Insassen des Locals aufgehoben und zu Bette gebracht. Am nächsten Morgen erschien Patient bei seinem Bruder, dem er sein Unglück klagte. Zugleich gab er an, heftige Kopfschmerzen zu haben.

Am 14. Februar hatten sich letztere heftig gesteigert und machte sich auch eine Sprachstörung bemerkbar. Man konnte den Patienten bald nicht mehr verstehen, da seine Sprache nicht nur undeutlich, sondern auch verworren war.

Vom 15.—18. Februar scheint Patient Gesichtshallucinationen gehabt zu haben. Er lag ruhig im Zimmer im Bett und schrie nur von Zeit zu Zeit, man solle die Kerle, die im Zimmer seien und ihn umbringen wollten, hinausschmeissen u. s. w. Darauf wurde Patient unruhig, lief im Zimmer auf und ab, wollte hinaus, sprach ganz verworren, so dass er von seinen Angehörigen in die psychiatrische Klinik des Prof. Kraepelin übergeführt werden musste.

Status am 21. Februar. Patient ist kräftig gebaut, gut entwickelt; auf der Höhe des Scheitels, etwa der Coronarnaht entsprechend, etwas nach links von der Medianlinie, zwei lineäre, circa 1 Cm. lange Narben, die nicht schmerzhaft und nicht mit der Unterlage verbacken sind. An der linken Seitenfläche des Kopfes, vom Ohr nach hinten und oben, drei ebenso beschaffene Verletzungen, von denen eine noch granulirt. Vegetative Organapparate normal. Puls 60, Temp. 36,8.

Nervensystem: Pupillen gleich, reagiren. Ptosis links, Strabismus diverg., der M. rectus int. ist insufficient. Das rechte Auge führt bei starker Einwärtsrollung bedeutende nystaktische Bewegungen aus. Dieselben sind auch am linken Auge in geringem Grade zu bemerken. Beim Lachen tritt eine geringe Parese des Facialis hervor. Die Zunge wird langsam, jedoch unter ataktischen Bewegungen hervorgestreckt.

Händedruck rechts schwächer als links. Die Flexoren des linken Beines sind geschwächt. Andeutungen von Katalepsie. Tastsinn normal, nur ganz leichte Berührungen werden nicht immer genau localisirt. Gegen Nadelstiche reagirt Patient prompt, behauptet jedoch, ein gewisses Vertaubungsgefühl in der gestochenen Partie zu haben. Patellarreflexe kaum nachweisbar.

Die Sprache ist sehr undeutlich, da Patient statt der gemeinten Worte ganz andere setzt, die Silben in den einzelnen Worten vertauscht und ganze Worte auslässt. Von vorgehaltenen Sachen bezeichnet er einige ganz richtig, andere mit ganz fremden Namen. Er erklärt, wohl zu wissen, wie das Ding heisse, könne nur nicht den Namen aussprechen. Beim mehrmaligen richtigen Vorsagen des Wortes ist Patient nicht im Stande, dasselbe zu wiederholen. Beim Lesen fehlen dem Pat. die Buchstaben, sonst versteht er das Gelesene.

Psychisches Verhalten: Patient ist benommen apathisch, klagt über heftige Kopfschmerzen, besonders in der linken Kopfhälfte. Sonst ist er besonnen und orientirt. Das Gedächtniss erweist nur für die Vorgänge am 12. Februar einen Defect.

Verlauf in der psychiatrischen Klinik.

23. Februar. Benommenheit und Kopfschmerz sind geschwunden. Patient spricht einige Sätze correct aus. Beim Lesen buchstabirt er richtig, kann das Buchstabirte aber nicht aussprechen, obgleich er wisse, was es heisse.

24. Februar. Gedächnisschwäche. Die eine Wunde secernirt lebhaft, die Umgebung ist infiltrirt. Schmerz gegen Klopfen an dieser Stelle und etwas nach vorn davon, über dem linken Ohr, entsprechend dem Fusspunkt der Centralwindung und dem hinteren Rande der 3. Frontalwindung. Flexibilitas cerea.

Vom 25. Februar bis 12. März Status idem. Die Schmerzen wechselten, die Sprache besserte sich beständig.

18. März. Ophthalmoskopischer Befund: Rechts wie links deutliche Perineuritis optica.

19. März. Infolge eines Schlages von einem Mitpatienten auf den Kopf leichte Schmerzen in der linken Kopfhälfte. Von den sonstigen Störungen restiren nur noch geringe Pupillendifferenz, leichte Facialisparese rechts, leichte Parese des rechten Armes, eine kaum auffallende Sprachstörung; Puls und Temperatur normal.

21. März. Patient verlässt die Klinik, wird jedoch am 26. März zurückgebracht, da seit 3 Tagen die Kopfschmerzen so anhaltend waren, dass Patient laut geschrieen hat. Starke Benommenheit. Die Sprache ist schlechter geworden. Schlaf fehlt ganz. Entsprechend der Narbe über dem linken Tuber parietale eine circa fünfkopekenstückgrosse fluctuirende Stelle, die nicht schmerzhaft und verschieblich ist. Klopfempfindlichkeit über dem linken Ohr. Puls 80, Temp. 36,8.

28. März. Patient wurde in die chirurgische Klinik des weil. Prof. v. Wahl übergeführt, wo folgender Status erhoben wurde:

Patient ist mittelgross, kräftig gebaut, gut genährt. Ueber dem linken Orbitalrande zwei lineäre, einige Centimer lange Narben, die mit

der Haut frei beweglich sind. Eine Narbe befindet sich in der Höhe der Pfeilnaht; zwei weitere an der Vereinigungsstelle dieser mit den beiden Lambdanähten. 2 Finger breit oberhalb des linken Ohres und etwas nach hinten befindet sich eine taubeneigrosse, fluctuirende Geschwulst, auf deren Höhe eine nekrotische Hautpartie sichtbar ist. Patient nimmt mit Vorliebe eine liegende Stellung ein. Auf Befragen giebt er meist correcte Antworten, wobei die Sprache deutlich, aber schleppend klingt. Vorgehaltene Gegenstände benennt Patient meist richtig. Augenstellung und Pupillarreaction normal, links geringe Ptosis. Rechts geringe Facialislähmung.

Die rohe Kraft der oberen und unteren Extremitäten zeigt keine Differenzen. Sensibilität erhalten. Reflexe normal. Patient klagt über heftige Kopfschmerzen, die besonders deutlich links ausgesprochen sind. Puls voll, regelmässig, 68, Temp. 36,8.

29. März. Der fluctuirende Tumor ist in der Nacht aufgebrochen und entleert Eiter.

Operation Abends 6 Uhr (Prof. v. Wahl): Durch einen Kreuzschnitt, der bis auf den Knochen reichte, wurde die fluctuirende Partie auf dem Kopf gespalten. Der knöcherne Schädel zeigte in der Mitte zwischen Pterium und Asterion, etwas oberhalb der Sutura squamosa, einen kleinen Defect ohne nachweisbare Berstungsfractur in der Umgebung. Die Trepankrone wurde etwas oberhalb des Defectes angesetzt, doch so, dass derselbe in den Bereich der Krone zu liegen kam. Nach Aussägung der Knochenscheibe fanden sich mehrere Splitter auf der Dura, die entfernt wurden. Nach Eröffnung der Dura wurde das Messer ins Hirn gesenkt, und es entleerte sich aus diesem circa 1 Esslöffel stinkenden Eiters, der aus einer Höhle kam, die nach vorsichtiger Ausspülung mit Sol. thymolic. (1:1000) drainirt wurde. Verband.

30. März. Patient hat eine schlaflose Nacht gehabt. Phantasirt; spricht undeutlich und schwer. Abends wird der Verband gewechselt. Aus dem Drain entleert sich reichlich blutig gefärbte Flüssigkeit. Die Trepanationsöffnung wird durch folgende Punkte bestimmt: Man misst auf der Linea biauricularis vom linken Ohr 3 Cm. nach oben und von hier 4 Cm. nach hinten. Temp. 37,9, Puls 120.

31. März. Patient wird wegen wilder Delirien gefesselt. Trismus. Temp. 37, Puls 60, Resp. 12.

Bis zum 4. April Status unverändert. Temperatur zwischen 36,8 und 37, Puls 70—80.

4.—8. April. Die Facialisparese rechts ist deutlicher, sonst das Befinden unverändert. Die Temperatur normal. Die Pulsfrequenz schwankt zwischen 100 und 120.

8. April. Beim Verbandwechsel stösst sich ein Stück nekrotischen Hirns ab. Temp. 39,4, Puls 120.

9. April. Patient murmelt unzusammenhängende Worte. Temp. 39,4, Puls 128.

11. April. Linke Pupille weiter als die rechte. Es stossen sich gangränöse Hirnfetzen ab. Der Puls ist undulirend. Temp. 38,8, Puls 160. Um 1 Uhr Nachs erfolgte der Tod.

Section (auszugsweise) am 15. April (Prof. Thoma). An der linken Schädelseite, 4 Cm. oberhalb des Proc. mastoid., eine elliptische Wunde, durch die die Ränder des Schädeldaches zu fühlen sind, und deren Grund weiche, eiterbedeckte Gewebe bilden. Die Tiefe der Wunde beträgt 4,5 Cm.

Das Schädeldach ist dünn und compact. Die Gefässfurchen von mittlerer Tiefe. An der Innenfläche zahlreiche kleine rauhe Grübchen, die einen Durchmesser von 1 Mm. nicht erreichen, aber vielfach confluiren.

An der Aussenfläche der Dura findet sich eine weiche, graurothe, stark vascularisirte Auflagerung, welche in der Nähe des linken Schläfelappens und Hinterhauptlappens grüngelblich verfärbt ist. Im Sinus longitud. flüssiges Blut. Die Innenfläche der Dura ist stärker vascularisirt; linkerseits findet sich, der Trepanationsöffnung entsprechend, eine Lücke in derselben. In der weiteren Umgebung erscheint die harte Hirnhaut fibrinös-eitrig belegt und lebhaft vascularisirt.

Die Pia mater zeigt nur mässige Füllung ihrer Gefässe; sie ist im Allgemeinen durchsichtig, indessen bemerkt man, entsprechend den Sulci der Hirnoberfläche, eine durchsichtige, schwach ödematöse Beschaffenheit, und entsprechend der hinteren Hälfte der linken Hemisphäre erscheint diese Flüssigkeit in den Sulci vielfach gelblich und gelbgrünlich getrübt. In nächster Nähe der Wundöffnung, die hier tief in die Hirnsubstanz hineingreift, tritt ein eitriger, gelbgrünlicher Belag hinzu, der im subduralen Raume sitzt, und mehrfache Suffusionen der Pia.

Die Oberfläche der Hirnwindungen ist abgeplattet, die Sulci verstrichen.

Bei horizontaler Durchschneidung der rechten Hemisphäre zeigen sich die Hirnventrikel mit einer wässerig-eitrigen Flüssigkeit gefüllt, und im Ependym derselben finden sich reichlich Ekchymosen. Das Centrum semiovale und die graue Hirnrinde ist blutarm und feucht. Bei horizontaler Durchschneidung der linken Hemisphäre findet man, dass die Hirnsubstanz hier im Allgemeinen dieselben Verhältnisse darbietet. Indessen ist es leicht nachzuweisen, dass die erwähnte tiefe Wunde des Hirns in offener Verbindung steht mit dem hinteren Abschnitt des Seitenventrikels. Die Hirnsubstanz, welche die Wunde begrenzt, ist gelblich-roth zerfallen; da und dort finden sich in der Nähe der Wunde kleine, scheinbar isolirte Eiterherde, und im weiteren Umfang ist die Hirnsubstanz von zahlreichen, punktförmigen Hämorrhagien durchsetzt. Endlich zeigt das weisse Marklager in den mittleren und hinteren Abschnitten der hinteren Hemisphäre eine gelbgrünliche Verfärbung und eine beinahe gallertartige Consistenz. Die Plexus chorioidei sind grünlich verfärbt und vielfach mit Eiter durchsetzt.

Nach Herausnahme des Hirns findet sich an der Basis in der hinteren Schädelgrube eine beträchtliche Masse eitrigen Exsudats. In den Sin. durae matris flüssiges Blut.

Am Schädel nirgends Continuitätstrennungen; auch die Innenfläche des Schädelgrundes zeigt dieselbe grubige Beschaffenheit wie das Schädeldach, und finden sich auch hier an der Aussenfläche der Dura mater die entsprechenden Veränderungen. Auch im 4. Ventrikel findet sich Eiter, dagegen gelingt es nicht, an einer Stelle einen gesonderten Eiterherd zu finden. In der Fossa Sylvii wenig Eiter, die Hauptmasse desselben be-

findet sich, was die Basis anbetrifft, in den weichen Häuten zwischen Chiasma und Pons varoli.

Auch in diesem Fall gründet sich die Annahme eines Hirnabscesses wesentlich auf das ätiologische Moment, zu dem sich, ausser den allgemeinen Symptomen des Hirndruckes und des psychischen Verhaltens, noch einige Herdsymptome, die auf den näheren Sitz der Eiterung hinwiesen, gesellten.

Die Schielstellung der Augen, die Facialisparese und die Sprachstörung, die wiederum den Charakter der motorischen Aphasie trug, legten es nahe, dass der Abscess sich in der Nähe des hinteren Abschnittes der linken 3. Frontalwindung ausgebreitet hatte.

Die Operation bestätigte die Richtigkeit unseres Calculs, leider aber konnte sie den tödtlichen Durchbruch des Eiters in die Ventrikel nicht mehr aufhalten, die den Exitus herbeiführte. —

Ueberblicke ich meine 8 Fälle von complicirten Fracturen des Schädels, so machte die Diagnose derselben in keinem Falle Schwierigkeiten. Wir waren keinmal im Zweifel, dass ein Bruch der Schädelkapsel vorlag, der mit mehr oder weniger schweren cerebralen Läsionen vergesellschaftet war. Welcher Art die letzteren waren, konnte a priori nicht mit Gewissheit bestimmt werden, da die beobachteten Symptome zum Theil auf die Commotio, zum Theil auf die Compressio cerebri zurückgeführt werden konnten. Trotz der Herdsymptome im Fall No. V z. B. konnten wir doch nicht aus denselben eine Contusion im Bereiche der Centralwindungen folgern, da sie eben in Verbindung mit allgemeinen Hirnsymptomen einhergingen, somit auch dieselbe Ursache, die diesen zu Grunde lag, jene bewirkt haben konnte. Im Fall No. VI konnte eine genaue präcisirte Diagnose der Hirnläsion gestellt werden, da der einige Zeit nach der Verletzung auftretende, rapid an Intensität zunehmende Hirndruck nur die Möglichkeit einer intracraniellen Blutung offen liess.

Der weitere Verlauf der complicirten Schädelfracturen ist, wie wir gesehen haben, einzig abhängig von der Verletzung, die das Hirn erlitten hat, sowie von den Complicationen, die sich in der Folge zu der Läsion desselben gesellen sollten. Im grossen Ganzen werden also folgende 3 Punkte die Prognose der complicirten Schädelfracturen bestimmen:

1. Die Gehirnläsion an sich;
2. die Störungen der intracerebralen Circulation;
3. der Eintritt von Entzündungserregern in die eröffnete Schädelhöhle.

Der Tod nach complicirten Schädelverletzungen kann also eintreten:

1. sofort nach der Verletzung, wenn das Trauma zugleich eine Zerstörung der zum Leben wichtigen cerebralen Centra herbeigeführt hat;

2. einige Zeit nach der Verletzung. Diese schwankt zwischen Tagen, Wochen, ja sogar Monaten und Jahren. Wir können den Grund dafür suchen

a) in den Folgen der gestörten Hirncirculation. Durch das Trauma werden ja stets grössere oder geringere Blutergüsse gesetzt, die zwischen Dura und Schädel, zwischen die Hirnhäute oder ins Hirn selbst deponirt werden können. Diese stellen der Circulation nicht unbedeutende Hindernisse in den Weg. Gelingt es derselben, diese zu überwinden, so kann die Ernährungsstörung der äusserst sensiblen Hirnsubstanz wieder rückgängig werden und restitutio eintreten; sind aber die Blutergüsse sehr gross, ist die Hirnmasse von kleinen Hämorrhagien durchsetzt, so kommt ein Ausgleich der circulatorischen Vorgänge nicht so leicht zu Stande. Die in der Nähe der Gehirnläsion später oder früher eintretende ödematöse Schwellung trägt auch das Ihrige dazu bei, dass Missverhältniss zwischen Gefässspannung und intracraniellem Druck, zu Ungunsten der ersteren, noch stärker zu verschieben. Die Blutversorgung des Gehirns reicht zur Ernährung desselben nicht mehr aus, und der Tod erfolgt unter dem Bilde des zunehmenden Hirndruckes, wie z. B. in den beiden Fällen No. V und No. VI.

Anders gestaltet sich der pathologische Process, wenn die die Circulation hindernden Momente auf einen kleineren Abschnitt des Hirns, etwa nur auf die Umgebung des primären cerebralen Läsionsherdes beschränkt sind. Das Gros des Hirns arbeitet weiter, nur die erkrankten Partien machen den an die Aufhebung resp. Beeinträchtigung der Circulation geknüpften Degenerationsprocess durch; sie erweichen und zerfallen. Es kann sich freilich auch an solche, anfangs localisirte Erweichungsherde eine fortschreitende Einschmelzung der Hirnsubstanz, auch wieder bedingt durch Herabsetzung in der Blutversorgung, durch fettige Degeneration der Gefässwandungen, schliessen. Diesen Ausgang haben wir in Fall No. IV (Karl Serak) gesehen.

b) Der Tod kann auch eintreten, wenn es nicht gelungen ist, den Entzündungserregern den Weg in das Schädelinnere zu verlegen. Die sich an complicirte Schädelfracturen schliessende Meningitis purulenta, die Phlegmone der weichen Hirnhaut, stellt einen nicht seltenen Ausgang dieser Verletzungen dar und führt wohl stets den Exitus des Betroffenen herbei. —

Eine andere Folge der Infection des Schädelinneren zeigt sich in der Entstehung des Hirnabscesses, der sich direct an das Hirntrauma schliessen kann und dann als Rindenabscess, wohl meist mit Meningitis verbunden, zum Tode führt.

Es giebt aber noch eine andere Art des Abscesses, der sich an complicirte Schädelfracturen schliesst. Es ist das der tiefe Hirnabscess, der sich im Gegensatz zu dem vorigen meist in den weissen Markmassen des Hirns unter der grauen Rinde desselben ausbreitet. Dieser entsteht erst längere Zeit nach der Verletzung und kann eine Weile symptomenlos bestehen, bis dann, scheinbar ohne Grund, plötzlich Fieberbewegungen und die Zeichen des Hirndruckes eintreten, die wieder rückgängig werden können, um nach einiger Zeit abermals hervorzutreten. In unseren beiden Fällen No. VII und No. VIII konnten wir solche intercurrente Verschlimmerung und folgende Besserung beobachten. Sie ist bei Verdacht auf Hirnabscess für diesen sehr charakteristisch und offenbar bedingt durch das allmähliche Wachsen des cerebralen Eiterherdes, welches entzündliche Schwellung des Hirns, damit Gefässcompression und die betreffenden Symptome hervorbringt. Wie schon gesagt, müssen derartige Schwankungen im Verlauf von Kopfverletzungen unsere Aufmerksamkeit voll in Anspruch nehmen, damit wir den richtigen Augenblick für den chirurgischen Eingriff nicht verfehlen, wie uns das leider in No. VIII ging, wo trotz der Entleerung des Eiters nach aussen der Einbruch des Entzündungsprocesses in die Ventrikel nicht abgewendet werden konnte.

Was die Genese dieser tiefen Abscesse anbetrifft, so ist es fraglich, ob dieselben durch directe Infection von der Wunde aus entstehen; wahrscheinlicher ist folgender Modus: Es schliesst sich an die Schädelfractur eine länger dauernde Eiterung, wie das in unseren beiden Fällen No. VII und VIII der Fall war; diese führt dann zu einer Infection des Hirns. Ist diese Entstehung die häufigere, so fällt die Genese des tiefen Hirnabscesses mit derjenigen der Hirnabscesse zusammen, wie sie nach nekrotischen Processen am Schädeldach im Gefolge der Tuberculose, Syphilis u. s. w. beobachtet werden.

Streife ich jetzt noch mit einigen Worten die Therapie der complicirten Schädelfractur, so ist es klar, dass folgende zwei Punkte uns in der Wahl der einschlägigen Maassnahme leiten werden:

1. das Fernhalten der Infection des Schädelinnern;
2. die Wiederherstellung, resp. die Anbahnung normaler Circulationsverhältnisse im Hirn.

Eng verknüpft mit der Frage der Behandlung der complicirten Schädelfractur ist die der Trepanation. Heiss ist um letztere gekämpft worden, und mannigfache Wandlungen hat sie durchgemacht; bald wurde sie als zweckloser Eingriff überhaupt verworfen, bald als Panacee in den Himmel erhoben. Auch hier hat sich mit fortschreitender Kenntniss der Hirnphysiologie und vor Allem mit Einführung des antiseptischen Wundregimes eine sichere Indicationsstellung ausgebildet. Wir trepaniren nicht mehr blind darauf los in jedem Fall von Schädelfractur, wir wissen jetzt, was wir durch die Trepanation erreichen wollen und können. An die Namen v. Volkmann, v. Bergmann, Socin und andere knüpft sich der Aufschwung, den die moderne Chirurgie der Schädelverletzungen genommen hat.

Wir stehen genau auf dem Standpunkt, hinsichtlich der primären Trepanation bei Schädelfracturen, den v. Bergmann in seiner Monographie der Schädelverletzungen vertritt.

Wir trepaniren nur in Fällen, wo es sich um Splitterungen der Schädelkapsel bei complicirten Fracturen handelt. Wir suchen dadurch vor Allem einen antiseptischen Wundverlauf anzubahnen. Zwischen den gesplitterten, zum Theil aus dem Zusammenhang gelösten Knochenfragmenten kann sich leicht Eiterung etabliren. Wir können die Wunde nicht in toto übersehen, es bleiben Winkel und Nischen zurück, die eine Absperrung des Wundsecretes bewerkstelligen können. Ausserdem ist ja die Mehrzahl dieser Verletzungen mit Läsionen des Gehirns, die in Quetschung oder Anspiessung desselben bestehen, verknüpft.

Wir halten es für geboten, in solchen Fällen mit Meissel und Hammer die Knochenwunde zu erweitern, die losen Splitter zu entfernen und möglichst sorgfältig zu reinigen, um einen aseptischen Wundverlauf zu erreichen. Die Jodoformtamponade ist bei letzterem ein gewiss nicht zu unterschätzendes Hülfsmittel.

Hierin, in der prophylaktischen Richtung, liegt der Hauptwerth der primären Trepanation bei complicirten Schädelfracturen. In unseren 8 Fällen ist in Nr. I die secundäre Trepanation mit dem Meissel mit bestem Erfolge ausgeführt worden.

Im Fall Nr. II ging mir der Patient 14 Tage nach der Verletzung zu. Es hatte sich bereits dasjenige entwickelt, was wir durch die Trepanation hintanzuhalten streben — Eiterung in der Tiefe und Absperrung des Secretes durch die Knochenfragmente. Auch hier leistete die Operation Gutes und führte die Heilung des Patienten herbei.

Der Fall Nr. III giebt ein gutes Beispiel von den segensreichen Folgen der primären Trepanation bei Splitterfracturen.

Der Tod des Karl Serak in Nr. IV ist nicht auf Rechnung des operativen Eingriffes zu setzen; das, was wir erstrebten — einen aseptischen Wundverlauf —, hatten wir erreicht.

Für die beiden unglücklichen Ausgänge in Nr. 5 und Nr. 6 ist der Operation kein Vorwurf zu machen, anzuschuldigen sind die Ernährungsstörungen in der Hirnsubstanz, die trotz der Trepanation persistirten und den endlichen Tod verursachten.

Die Fälle Nr. VII u. VIII zeigen in exquisiter Weise den Infectionsmodus des Hirns nach complicirten Schädelbrüchen. Beide wurden conservativ behandelt. Es kam zur Eiterung in der zertrümmerten Knochenpartie, die längere Zeit anhielt. Die Meningitis blieb aus, der Eiter ergoss sich nach aussen, aber im Gefolge entstand der verhängnissvolle Abscess unter der grauen Hirnrinde. —

Die Todesfälle in unseren 8 Krankengeschichten sind keinmal der Operation zur Last zu legen; sie erfolgten stets unabhängig von derselben und lassen sich mit Ausnahme von Nr. 8 in Summa auf die Ernährungsstörungen infolge der beeinträchtigten Hirncirculation beziehen. Damit berühre ich den zweiten Gesichtspunkt unserer operativen Maassnahmen — die Anbahnung besserer Circulationsverhältnisse. Bei Schädelfracturen kommen mehrere raumbeschränkende Factoren in Betracht. Einer derselben wird durch die entzündliche Schwellung, welche das Hirn in der Nähe eines Quetschungsherdes erfährt, gebildet. Es ist dieses das entzündliche Oedem, wie wir es auch an Wunden an anderen Körpertheilen finden, wo es nicht gelungen ist, den aseptischen Verlauf zu sichern. Die Indication für die Beseitigung dieses Circulationshindernisses fällt zusammen mit derjenigen der prophylaktischen Trepanation der complicirten Schädelbrüche, und das dort Gesagte hat seine vollste Gültigkeit auch für diesen Punkt.

Ein ferneres raumbeschränkendes Moment wird in der Verkleinerung der Schädelhöhle durch die Depression des gegen das Hirn hin vorgetriebenen Knochenabschnittes gefunden. Dieses war ein Punkt, auf den die alten Chirurgen besonders ihr Augenmerk richteten. Die Aufrichtung deprimirter Knochensplitter, gleichgültig, ob die darüber gelegene Haut intact war oder nicht, war ehemals ein vielgeübtes, beliebtes Operationsmanoeuvre. Heute wissen wir, dass die Gefahren, die das Hirn durch das deprimirte Knochenstück erleiden sollte, vielfach übertrieben worden sind. Das Hirn accomodirt sich

dem gesteigerten Druck bald, und keinem Chirurgen wird es wohl einfallen, den Schutz der intacten Hautdecke zu opfern, um ein eingebrochenes Knochenstück zu heben, es sei denn, dass Splitterung und Anspiessung des Hirns zu vermuthen steht. —

Von weittragender Bedeutung sind aber die Circulationshindernisse, die durch intracranielle Blutergüsse bedingt sind.

Diese bilden oft Beeinträchtigungen der Circulation, die nicht mehr ausgeglichen werden können. —

Bei allen Formen der Hirnverletzung können Blutergüsse vorkommen; selten sind die Symptome bei intensiveren Gewaltwirkungen allein durch die Blutung und durch diese bedingten Hirndruck verursacht; meist setzt sich das klinische Symptomenbild aus denjenigen der Contusio, Commotio et compressio cerebri zusammen.

Unser Fall Nr. VI zeigte in eclatanter Weise die Folgen der Blutung unverdeckt durch andere Ursachen.

Wiessmann hat 285 Fälle von Verletzung der A. mening. med. zusammengestellt und erläutert an denselben die Diagnose, Prognose und Therapie dieser Verletzung. — Er tritt warm für die Trepanation ein in allen Fällen, wo sich nach Schädelverletzungen, einige Zeit nach denselben, die Zeichen sich schnell steigernden Hirndruckes beobachten lassen. Er rechtfertigte den Eingriff durch zwei Indicationen:

1. die Blutung aus der Arterie zu stillen, um ein weiteres Wachsen des Extravasates zu verhindern;
2. das Gehirn von dem Druck des extravasirten Blutes zu entlasten, also dasselbe zu entfernen.

Die Erfüllung der ersten Indication ist selbstverständlich, und wir haben auch in unserem Fall No. VI auf dieselbe hin die Trepanation vorgenommen. Ich glaube aber, dass das, was Wiessmann hinsichtlich des zweiten Punktes forderte, die Entfernung des extravasirten Blutes, sich nur schwer wird erfüllen lassen. Haben wir freilich ein eng begrenztes Hämatom, etwa zwischen Knochen und Dura, vor uns, so wird eine Fortschaffung desselben wohl möglich sein; handelt es sich aber zugleich um eine Zertrümmerung des Hirns mit flächenförmigen Ergüssen an der Convexität, der Basis und hämorrhagischer Sprenkelung der Hirnmasse, so müssen wir wohl auf eine Forträumung dieser Hindernisse verzichten.

Wir können gewiss die Quelle weiterer Druckzunahme im Hirn versiegen machen; hierzu haben wir nicht nur das Recht, sondern

auch die Pflicht, aber den Folgen des extravasirten Blutes gegenüber sind wir machtlos. —

Ich glaube somit auf Grund des hier Gesagten und aus der Beobachtung der mitgetheilten 8 Krankengeschichten bei complicirten Splitterfracturen des Schädels die primäre Trepanation als normale Behandlungsmethode ansehen zu dürfen.

V.

Aus der chirurgischen Klinik zu Göttingen.

Zur operativen Behandlung der senilen und diabetischen Gangrän der unteren Extremität.

Von

Dr. M. Landow,
Assistent der Klinik.

Bei Gelegenheit des 20. Chirurgencongresses zu Berlin empfahl v. Zoege-Manteuffel in seinem Vortrage, „Ueber angiosklerotische Gangrän" auf Grund seiner an 6 Fällen von Gangrän der unteren Extremität gemachten Erfahrungen die Absetzung des Gliedes im Knie nach Gritti als das zweckmässigste Verfahren, da bei mehreren seiner Kranken die Vornahme von Operationen im Bereiche des Fusses ebensowenig wie die therapeutischen Versuche rein conservativer Natur zum Ziele geführt hatte. Eine anatomische Rechtfertigung dieses Vorschlags erblickt er in folgenden Thatsachen. Zunächst fand er die Femoralis und ihre Aeste in allen Fällen mehr oder weniger vollständig, in einem genauer untersuchten injicirten Falle die drei Arterien des Unterschenkels mit allen Aesten durch Arteriosklerose und autochthone Thrombose verschlossen, im Gegensatze dazu aber die Comes ischiadica, sowie das ganze Gebiet der Glutäalanastomosen und auch das Rete articulare sehr entwickelt und weit „selbst in Fällen, wo die Femoralis bis oben hin verschlossen war". Ferner stellte sich als die Ursache für die ausserordentlich heftigen Schmerzen, über welche seine Kranken geklagt hatten, eine erhebliche Veränderung der Nervenstämme des Unterschenkels heraus, die stark verdickt und in ihrem ganzen Verlaufe mit den Gefässen des Unterschenkels verbacken waren. Infolgedessen sei auf eine ausreichende Ernährung des Stumpfes und ein Schwinden der Schmerzen mit einiger Sicherheit nur zu rechnen, wenn man sich zur Absetzung des Gliedes im Bereiche des Oberschenkels entschliesst. Der schon von anderer Seite empfohlenen Oberschenkelamputation gegenüber glaubt

er der Gritti'schen Operation als der conservirenderen den Vorzug geben zu müssen, um so mehr, als ihm die Bedenken, dass die Lappen beim Gritti schlecht ernährt seien, in Anbetracht des immer gut entwickelten Rete articulare vollkommen unbegründet erscheinen.

Zu einer ganz ähnlichen Schlussfolgerung gelangt Heidenhain in seinem jüngst in der Deutschen medicinischen Wochenschrift veröffentlichten Aufsatze über die operative Behandlung der senilen und diabetischen Gangrän der unteren Extremität, in welchem er mit Recht die beiden Gangränformen, die im Wesentlichen „dieselben Bedingungen, nämlich der Arteriosklerose, ihre Entstehung verdanken", einer gemeinsamen Besprechung unterzieht. An der Hand eines grösseren Materials von 25 Kranken aus der Küster'schen Praxis sucht er den Nachweis zu führen, dass die Amputation unter dem Knie fast ausnahmslos von ausgedehnter Lappengangrän gefolgt und für die Kranken gefahrbringend ist. An den 25 Kranken, bei denen drei Doppelamputationen und eine dreifache Amputation nöthig wurden, kamen 30 Primäramputationen zur Ausführung. „Von 13 Primäramputationen und Exarticulationen unterhalb des Knies führten nur 2 Unterschenkelamputationen zur Heilung. 2 Patienten starben, der Rest, 9, musste im Knie und darüber nachamputirt werden und genas." Als Ursache für den ungünstigen Ausgang der tiefen Amputationen macht er gleich v. Zoege-Manteuffel die Thrombose der grossen Gefässe des Unterschenkels, resp. der Art. poplitea verantwortlich; denn er fand in 11 Fällen einen fast immer vollkommenen Verschluss der grossen Arterien durch alte Thromben, welche „im unteren Ende der Femoralis, wie es scheint, besonders gern an der Theilungsstelle der Art. poplitea" sitzen „und oft die Art. tibiales in ihrer ganzen Länge erfüllen". Durch diese Erfahrungen glaubt er sich zu folgenden Forderungen berechtigt: „Solange eine senile Gangrän sich auf ein oder zwei Zehen beschränkt, soll man die Demarcation abwarten. Bei Uebergreifen der Gangrän auf Fussrücken oder Sohle soll man, auch wenn der Kranke noch nicht fiebert, principiell im Oberschenkel, und zwar mit Bildung möglichst kleiner Hautlappen, also über den Condylen amputiren."

Wir haben in der Göttinger Klinik dieser Frage gegenüber einen wesentlich anderen Standpunkt eingenommen, indem wir für einen recht beträchtlichen Theil aller Fälle ein schonenderes Verfahren, d. h. die tiefen Amputationen für sehr wohl berechtigt hielten, ohne dass wir bei der Befolgung dieses Princips unsere Kranken in Gefahr gebracht oder durch Misserfolge uns bewogen gefühlt hätten, unsere Grundsätze für die Behandlung der in Frage stehenden Gangrän-

formen aufzugeben. Allein Angesichts der traurigen Resultate der Heidenhain'schen Statistik — in Bezug auf die tiefen Amputationen — schien mir eine gewissenhafte Nachprüfung unseres Krankenmaterials um so mehr geboten, als die vermeintliche Bedeutung der Thrombose doch den Gedanken nahe legte, dass unsere Erfolge mehr ephemerer Natur gewesen sein könnten und eine Berücksichtigung des endgültigen Erfolges uns dennoch zu den Heidenhain'schen Anschauungen umzustimmen geeignet wäre. Ich hielt es infolgedessen für meine Pflicht, über das fernere Schicksal der von uns als geheilt Entlassenen genauere Erkundigungen einzuziehen; und da das Ergebniss derselben gleichsam als eine Quittung für die Richtigkeit unserer Grundsätze angesehen werden darf, glaubte ich im Interesse der Sache zu handeln, wenn ich mit der Veröffentlichung unserer, wenn auch bescheideneren Statistik nicht zurückhielte.

Doch bevor ich auf die Besprechung unserer Fälle näher eingehe, will ich noch kurz die Gesichtspunkte hervorheben, von welchen sich Herr Prof. König bei der chirurgischen Behandlung der diabetischen und senilen Gangrän leiten liess. Sie entsprechen den in seinem Aufsatze: „Zur Revision der Lehre über die Vornahme grosser Operationen bei diabetischem Brand" im Centralblatt für Chirurgie 1887 niedergelegten Anschauungen. Demnach waren wir zunächst darauf bedacht, die Nekrose und die Entzündung durch eine geeignete Localbehandlung zu bekämpfen. Die Herstellung möglichst günstiger Circulationsbedingungen wurde durch zweckmässige Hochlagerung der Extremität erreicht, und zur Verhütung der Fäulniss oder zur Bekämpfung der bereits vorhandenen Infection pflegten wir nach gründlicher Desinfection des erkrankten Gliedes einen antiseptischen Verband anzulegen. Bei Diabetikern wurde diese locale Behandlung durch eine allgemeine antidiabetische Cur unterstützt. Unter Befolgung dieser Maassnahmen, denen, wenn nöthig, noch ausgiebige Incisionen hinzugefügt werden müssen, gingen in einer grösseren Anzahl der Fälle die entzündlichen Erscheinungen zurück, die Gangrän grenzte sich ab, oder der Process kam wenigstens zum Stillstand. Erst wenn auf diese Weise die Grenze desjenigen Gebietes festgestellt war, innerhalb dessen schon wieder eine ausreichende Blutcirculation erwartet werden durfte, durch welche eine gewisse Gewähr für die genügende Ernährung der Hautlappen gegeben zu sein schien, entschlossen wir uns zur Vornahme der Operation, die dann aber vollkommen im Gesunden, und zwar etwa 2 bis 3 Finger breit entweder von der Gangrän oder von der möglichenfalls noch centralwärts an die letztere sich anschliessenden Entzündungszone entfernt vorgenom-

men wurde. Gerade die Regel, stets vollkommen im Gesunden zu operiren, ist — das möchte ich im Hinblick auf einige später zu erwähnende Fälle ganz besonders betonen — sehr zu beherzigen.

Verschlechterte sich indess unter dieser im Wesentlichen conservativen Behandlung das Allgemeinbefinden der Kranken, traten bei Diabetikern comatöse Symptome auf, oder griffen die local gangränösen, bezw. phlegmonösen Erscheinungen schnell weiter um sich, so dass ein längeres Abwarten die Kranken in ernste Lebensgefahr bringen musste, so wurde durch eine sofortige radicale Operation die Rettung des Kranken versucht. In diesem Falle musste der Abstand zwischen der Operationsstelle und dem kranken Gebiete erheblich grösser gewählt werden. Handelte es sich beispielsweise um einen noch auf das Fussgebiet beschränkten Process, so haben wir eine Absetzung des Gliedes etwa in der Mitte des Unterschenkels noch für vollkommen zulässig erachtet; hatte sich dagegen die Gangrän, resp. die Phlegmone schon auf den Unterschenkel, und zwar, wie es dann immer der Fall war, mit grosser Schnelligkeit ausgebreitet, so zögerten wir nicht, sofort entweder im Knie nach Gritti oder in der Mitte des Oberschenkels zu amputiren. In den Fällen von stetig fortschreitender Gangrän wird man bei der Wahl der Grösse des Abstandes zwischen Operationsstelle und dem erkrankten Gebiete der Schnelligkeit, mit welcher der Process um sich greift, Rechnung zu tragen haben.

Bei der grossen Infectionsgefahr, von welcher die durch die mangelhafte Ernährung in ihrer Widerstandsfähigkeit stark herabgesetzten Gewebe bedroht sind, ist es selbstverständlich, dass Operationen nur unter gewissenhafter Beobachtung streng antiseptischer Cautelen vorgenommen werden dürfen. Um bei gangränöser Phlegmone einer Infection des Operationsgebietes von Seiten des erkrankten Abschnittes der Extremität vorzubeugen, pflegten wir den letzteren gegen den gesunden durch einen dicht anschliessenden undurchlässigen Verband fest abzuschliessen. Endlich haben wir theils mit, theils ohne Anwendung der Esmarch'schen Einwicklung operirt und dann in den meisten Fällen unter Vermeidung jeglicher Spannung die Wundränder mit einander vereinigt. Da indess von einer erheblichen Blutung nur selten die Rede sein dürfte, so wird man, wenigstens für die tiefen Amputationen, ruhig von der Blutleere absehen können, im Falle einer eitrigen Phlegmone aber auf die Naht am besten vollkommen verzichten.

Wie sich diese von uns befolgten Vorschriften in der Praxis bewährt haben, möge die nun folgende Statistik zeigen.

In der chirurgischen Universitätsklinik zu Göttingen, sowie in der Privatklinik des Herrn Prof. König kamen in einem Zeitraume von 10 Jahren, bis zum Jahre 1891, 17 Fälle von seniler, resp. diabetischer Gangrän der unteren Extremität in Behandlung, denen ich noch einen ganz nach unseren Principien behandelten Kranken aus der Privatpraxis des Herrn Prof. Rosenbach anreihen darf. Die Krankengeschichten sind der Zeitfolge nach geordnet und mit Zahlen versehen der Arbeit beigefügt. Unter diesen 18 Kranken befanden sich 7 reine Arteriosklerotiker und 11 Diabetiker. Während das Alter der einzelnen Kranken zwischen 40 und 79 Jahren schwankte, steht den 17 männlichen Kranken nur eine einzige Frau, eine 64jährige Diabetikerin, gegenüber.

In einem Falle von diabetischer Gangrän der Ferse — Nr. 4 — wurden nur die gangränösen Weichtheile und Knochenpartien abgetragen. Der Kranke, der sehr elend war, und dessen Urin 5 Proc. Zucker enthielt, entzog sich der klinischen Behandlung und soll 8 Wochen später unter comatösen Erscheinungen gestorben sein. Ein zweiter Patient — Nr. 8 —, der an Gangraena senile einer Zehe und Infiltration des Fussrückens litt, verliess ebenfalls gegen den ärztlichen Rath unoperirt die Anstalt. Nach dem Berichte seines Sohnes vom 29. März d. J. nahm der ihn behandelnde Arzt zu Hause eine Amputation des Vorderfusses vor, der er wegen fortschreitender Gangrän eine Amputatio cruris folgen liess. Jetzt, nach 3½ Jahren, soll noch eine Fistel an dem im Uebrigen geheilten Stumpfe bestehen. Da ausserdem ein schwerer Diabetiker — Nr. 10 — mit putrider Gangrän des Fusses und über den ganzen Unterschenkel ausgedehnter Phlegmone unoperirt an Coma diabeticum starb, so bleiben nach Abzug dieser 3 Fälle noch 9 Diabetiker und 6 reine Arteriosklerotiker, im Ganzen also 15 Kranke übrig.

Bei einem Diabetiker mit partieller Hautgangrän zweier Zehen stiessen sich die nekrotischen Theile ab, und derselbe wurde mit heilender Wunde entlassen. Die letztere blieb heil bis zum Tode, der infolge von Coma eingetreten sein soll. Alle übrigen 14 Patienten mussten amputirt werden, und zwar kamen, da in einem Falle eine Doppelamputation nöthig wurde, im Ganzen 15 Primäramputationen zur Ausführung.

Zweimal wurde wegen Gangraena senile der Zehen je eine Exarticulation der Zehe, resp. Exarticulation der Zehe mit Resection des dazu gehörigen Metatarsusköpfchens vorgenommen. Beide Fälle — Nr. 19 und Nr. 17 — genasen, und zwar dieser per primam, jener per secundam. Beide Kranke sind heil geblieben. Bei Nr. 19, einem

67jährigen Manne, ist die Wunde, wie ein 10 Monate post operat. eingelaufener ärztlicher Bericht besagt, lineär geheilt, Narbe und Metatarsalende vollständig unempfindlich auf Druck. Der Fuss ist ganz schmerzfrei und gebrauchsfähig. Die über Nr. 17, einen 79jährigen Greis, 13 Monate nach der Operation eingezogene Erkundigung ergiebt, dass nach Abstossung einer kleinen Sägrandnekrose Heilung eingetreten ist, die heute noch anhält. „Der Kranke geht seitdem wieder wie früher auf seinem Gehöfte umher."

In einem Falle von Altersgangrän — Nr. 3 — wurde ein Lisfranc versucht. Es trat Wundrandnekrose ein. Trotz aseptischer Wunde fieberte der Kranke leicht, wurde unruhig und appetitlos und liess sich trotz ärztlicher Gegenvorstellungen nach Hause holen, wo er unserer Controle entschwunden ist.

Von den 2 Fussamputationen nach Chopart — Nr. 16, Gangraena senile, und Nr. 18, diabetische Gangrän — heilte Nr. 16 primär. Zur Deckung des Knochens hatte, da man sich nur im Gesunden halten wollte, ein volarer und ein dorsaler Lappen genommen werden müssen. Bei dem anderen Patienten — Nr. 18 — stellte sich Lappennekrose mit geringer Secretion ein, die zu einer Amputation im mittleren Drittel des Unterschenkels und dann nach Abstossung einer geringen Wundrandnekrose in etwa 6 Wochen zur Heilung führte. Der Kranke, dessen Urin geringe Zuckermengen enthielt, schreibt mir jetzt, 1 Jahr nach der Operation, ausserordentlich befriedigt über seinen Zustand. Eine bald nach seiner Entlassung durch Fall auf den Stumpf gesetzte Wunde heilte spontan. Seit etwa 3 Monaten trägt er, während er bis dahin auf einem Stelzfuss gegangen war, ein künstliches Bein und macht seine Geschäftsgänge als Kaufmann in der Stadt immer zu Fuss. Von Schmerz spürt er nichts mehr, die monatlichen Urinuntersuchungen haben im Juli 1891 noch 0,75 Proc. Zucker ergeben, der seitdem nicht wieder nachgewiesen worden ist. Patient hat sich der Segen'schen Zuckerdiät zugewandt, fühlt sich bei dieser Lebensweise sehr wohl und hat 15 Pfund zugenommen.

Was den primär geheilten Chopart — Nr. 16 — anlangt, so wurde bei demselben Kranken ausserdem noch eine partielle Amputation des anderen, linken Fusses, d. h. die Entfernung der drei ersten Zehen, der entsprechenden Metatarsen und der zwei ersten Keilbeine versucht. Wie der Chopart, heilte auch diese Amputation — Nr. 15 — in etwa 4 Wochen per primam. Der Kranke ist heute noch, 5/4 Jahre nach der Operation, völlig gesund. Er geht ohne Stock und ist sehr dankbar, dass links die zwei Zehen stehen geblieben sind. Er ist den ganzen Tag im Garten beschäftigt, glaubt auch, dass er

eine halbe Stunde Wegs ohne Stock zu Fuss bequem zurücklegen kann.

Eine Amputation nach Pirogoff — Nr. 7 — bei einem reinen Arteriosklerotiker heilte in etwa 14 Tagen per primam. Der 76jährige Greis hat laut brieflicher Mittheilung Seitens des Sohnes noch 1½ Jahre gelebt und ist dann infolge einer Erkrankung des anderen Beines gestorben. Das operirte Bein ist bis zum Tode heil geblieben.

Von Unterschenkelamputationen wurden 4 primär — Nr. 1, 2, 5 und 6 — und eine secundär — Nr. 18 —, sämmtlich an Diabetikern, ausgeführt. Während diese — Nr. 18 —, wie schon oben bemerkt, nach Abstossung einer schmalen Randnekrose vollkommen genas, heilten von jenen 3 Fälle — Nr. 2, 5 und 6 — per primam intentionem; eine Kranke — Nr. 1 —, eine 64jährige hochgradige Diabetikerin mit Eiweiss im Urin, starb 5 Wochen nach der Operation. Schon 8 Tage nach der letzteren stellte sich ein rechtsseitiges pleuritisches Exsudat ein, und die Hautlappen der anfangs aseptischen Wunde wurden gangränös. Die Kräfte der Kranken nahmen bis zum Exitus allmählich immer mehr und mehr ab. Die Section ergab neben vereinzelten Käseherden in den Lungen pleuritisches Exsudat ohne jede Spur von entzündlichen Erscheinungen und Granularatrophie beider Nieren.

Die Nachrichten über die 3 mit geheiltem Stumpf entlassenen Kranken lauten wiederum vollkommen günstig. Nr. 2 hat noch etwa 7 Jahre mit heilem Beine gelebt. Der Tod erfolgte aus unbekannter Ursache. Nr. 5 war ein 70 Jahre alter Mann, der noch 1½ Jahre mit heilem Stumpfe gelebt hat. Sein Befinden war bis 2 Monate vor seinem Tode durchweg gut. Dann erkrankte er an einem schweren Blasenleiden, zu welchem sich mehrere Schlaganfälle gesellten, denen er erlag. Nr. 6 betraf einen 40 Jahre alten kräftigen Mann, über welchen mir jetzt, 6 Jahre post operationem, seine Frau berichtet, dass er seit seiner Entlassung aus der Klinik immer frisch und gesund und vermittelst seines Kunstbeines im Stande gewesen ist, von Morgens bis Abends unermüdlich im Geschäft thätig zu sein. „Er sah gesund und blühend aus, hatte niemals Schmerzen in dem operirten Beine und nahm nur, wenn er draussen umherging, der Bequemlichkeit wegen einen Stock zur Hand. Seit Mitte Januar 1892 traten heftige Schmerzen im gesunden Fusse und im Anschluss hieran Gangrän der Zehen auf", die am 25. März dieses Jahres eine Operation im Bereiche des Fusses nöthig gemacht haben soll. Zucker ist bei den monatlichen Urinuntersuchungen fast immer nachzuweisen gewesen, und zwar schwankte der Zuckergehalt zwischen 0,2 und 6 Proc.

Bezüglich der beiden letzten Fälle, die bereits von Herrn Prof. König in dem oben angeführten Aufsatze veröffentlicht worden sind, möchte ich besonders hervorheben, dass der Stillstand des localen Processes nicht abgewartet worden war, weil trotz antiseptischer Localbehandlung und antidiabetischer Cur die brandige Phlegmone stetig weiter um sich griff, und das Allgemeinbefinden der Kranken einen so bedrohlichen Charakter annahm, dass ein weiteres Zuwarten leicht für ihr Leben hätte verhängnissvoll werden können. Da sich der Process im Wesentlichen noch auf den Fuss beschränkte, begnügte man sich mit der Amputation im mittleren Dritttheil des Unterschenkels.

Es wurden demnach im Ganzen 11 Primäramputationen und eine Secundäramputation unterhalb des Kniegelenks ausgeführt. Ein Kranker — Nr. 3 — entzog sich durch die Flucht aus dem Spital der ferneren Beobachtung. Schalten wir diesen Fall aus, so bleiben uns noch 10 Primäramputationen übrig. Von denselben führten 8 Fälle zur Heilung, und zwar 7 per primam und einer per secundam. Von den übrigen 2 Fällen wurde ein Chopart wegen Lappengangrän im Unterschenkel nachamputirt. Der Kranke genas nach Abstossung einer schmalen Randnekrose. Die Ursache für diesen Misserfolg dürfte vielleicht in dem Umstande zu suchen sein, dass wir ausnahmsweise bezüglich der Wahl der Operationsstelle insofern von unseren Principien abgewichen waren, als wir trotz eitriger Infiltration des Lisfranc'schen Gelenks die Vornahme eines Chopart mit dem vorschriftsmässigen Plantarlappen noch für zulässig hielten, der, wenn auch makroskopisch scheinbar gesund, dennoch bereits dem erkrankten Fussgebiete angehörte und insofern immerhin ein zweifelhaftes Deckmaterial darbot. Fügen wir noch hinzu, dass auch in dem Falle Nr. 3, einem Lisfranc, ganz ähnliche Verhältnisse vorgelegen zu haben scheinen, und auch dieser Kranke bei seinem Weggange aus dem Spital beginnende Lappennekrose zeigte, so wird man, wenn man sich an die von uns gegebenen Regeln hält, beim Lisfranc und Chopart den üblichen Plantarlappen wohl principiell verwerfen und eventuell einen dorsalen und einen volaren Lappen, wie es bei Nr. 16 geschehen ist, oder aber überhaupt eine etwas höher gelegene Amputationsstelle wählen müssen.

Was schliesslich den noch übrig bleibenden Fall von Unterschenkelamputation anlangt, so endete derselbe letal, aber, wie die Section lehrte, aller Wahrscheinlichkeit nach an den Folgen der Granularatrophie der Nieren, so dass die Unterschenkelamputation wohl als Veranlassung, aber nicht als Ursache für den Tod angesehen

werden darf, dem auch durch eine Oberschenkelamputation schwerlich mehr hätte vorgebeugt werden können.

Während demnach in keinem unserer 10 Fälle von tiefen Amputationen der Wundverlauf das Leben des Kranken gefährdet hat, wären wir nur ein einziges Mal in die Lage gekommen, secundär im oder über dem Knie operiren zu müssen; aber auch von der hohen Amputation bleibt es mehr als zweifelhaft, ob sie, selbst wenn sie in dem Falle primär zur Ausführung gekommen wäre, einen günstigeren Ausgang zur Folge gehabt hätte.

Dem gegenüber sind unsere Erfahrungen über die hohen Primäramputationen ausserordentlich betrübend. Unserer Indicationsstellung gemäss waren freilich alle 4 Fälle sehr schwerer Natur. Es handelte sich bei starkem Kräfteverfall immer um mehr oder weniger ausgedehnte Gangrän des Fusses und Phlegmone des Unterschenkels mit zum Theil — wie bei Nr. 11 und 13 — scheusslich stinkender jauchiger Eiterung. Bei allen Kranken wurde sehr bald eine hohe Amputation, und zwar in 2 Fällen je ein Gritti, in den 2 anderen je eine Oberschenkelamputation im mittleren Dritttheil vorgenommen. Alle 4 Kranke starben, die 3 Diabetiker an Coma, und der Fall von Altersgangrän an Collaps 12 Stunden post operationem. Die Section des letzteren, eines 66jährigen Mannes, ergab allgemeine Atheromatose, Atherom der Kranzarterien und der Aorta, Hypertrophie und Dilatation des linken Ventrikels und Altersemphysem der Lunge. Es ist dies der einzige Fall von den 5 reinen Arteriosklerotikern, welcher tödtlich endete.

Von den 4 gestorbenen Diabetikern erlagen 3 — 2 Amputationen nach Gritti und eine Oberschenkelamputation — dem Coma, und eine Kranke — eine Unterschenkelamputation — starb offenbar an den Folgen der Granularatrophie der Nieren.

Erwähnenswerth ist vielleicht noch der Nierenbefund bei den an Coma gestorbenen Diabetikern: Bei Nr. 10 (nicht operirt) linksseitige Hydronephrose mit Erhaltung spärlicher Reste von Nierensubstanz, Harnleiter weder abgeknickt noch verstopft, compensatorische Hypertrophie der anderen Niere; bei Nr. 11 miliare Abscesse in den verfetteten Nieren, und bei Nr. 12 Hypertrophie der Nieren, Kalkinfarct und Verkalkung einer grossen Anzahl der Glomeruli. Im Falle Nr. 14 wurde die Section verweigert.

Bei den gestorbenen Diabetikern war der Zuckergehalt des Urins ziemlich hoch: im Fall Nr. 2 = 5 Proc.; Nr. 11 = ?; Nr. 12 = 5,4 Proc. und Nr. 14 = 6 Proc.; von diesen hatten 2 Patienten Eiweiss im Urin. Ausserdem wurde noch in dem Urin zweier anderer Dia-

betiker — Nr. 5 und 6 — Eiweiss gefunden; sie genasen beide. Der Zuckergehalt betrug bei Nr. 5 = 2 Proc. und bei Nr. 6 = 4 Proc. Mehr als 4 Proc. Zucker hatte keiner der geheilten Diabetiker.

Während in keinem unserer Fälle der Zucker durch die Gangrän bedingt zu sein schien, fiel bei 3 Kranken — Nr. 5, 6 und 12 — der Zuckergehalt nach der Operation von 2 Proc., 4 Proc. und 5 Proc. auf 0 Proc., 0,6 Proc. und 0,8 Proc.; indess stellte sich bei Nr. 12 trotz der Zuckerabnahme 8 Tage post operationem Coma ein, aus dem der Kranke nicht wieder erwachte. Dieser letztere ist der einzige von unseren 4 im resp. über dem Knie operirten Patienten, welcher noch so lange nach der Operation lebte, dass wir das Verhalten der Wunde noch eine Zeit lang beobachten konnten. Obwohl es sich um Gangrän des Fusses und Phlegmone der unteren zwei Dritttheile des Unterschenkels gehandelt hatte, war noch eine Amputation im Knie nach Gritti versucht worden. Die Hautlappen wurden jedoch nekrotisch, und die Wunde blieb nicht aseptisch. Wenn ich nach dieser Erfahrung, abgesehen von den bereits über den Lisfranc und Chopart gemachten Bemerkungen, den vorausgeschickten Regeln für die operative Behandlung der in Frage stehenden Gangränformen noch etwas hinzufügen darf, so würde ich für die Fälle von schnell fortschreitender Gangrän, in denen der Process die Mitte des Unterschenkels bereits überschritten hat, den Abstand zwischen krankem Gebiete und der Operationsstelle grösser wählen, als es die Amputation nach Gritti zulässt, und die Absetzung des Gliedes oberhalb des Knies für das zweckmässigere Verfahren halten.

Zum Schlusse dieser statistischen Betrachtungen will ich noch einmal das Ergebniss unserer Operationen ganz kurz zusammenfassen. Es starben danach von unseren 13 Kranken 5, welche sich auf die 8 Diabetiker und 5 reinen Arteriosklerotiker so vertheilen, dass jene mit 4 Todesfällen, diese mit einem Exitus letalis betheiligt sind. An den 13 Kranken wurden 14 Primäramputationen ausgeführt, 4 hohe und 10 tiefe Amputationen; von den ersteren starben sämmtliche Kranke, von diesen nur eine hochgradige Diabetikerin. In keinem Falle war der Wundverlauf für den ungünstigen Ausgang der Operation verantwortlich zu machen. Von den übrigen 9 tiefen Amputationen heilten 7 per primam und eine per secundam. Nur in einem Falle führte erst eine secundäre Unterschenkelamputation zur Genesung. Bei sämmtlichen geheilt entlassenen Kranken blieb der Stumpf bis zum heutigen Tage oder bis zu ihrem aus irgend einer anderen Ursache erfolgten Tode, also dauernd, heil.

Suchen wir nun gegenüber den trüben Erfahrungen, die Küster

mit den tiefen Amputationen gemacht hat, und welche ihn fast regelmässig zu einer Operation in resp. über dem Kniegelenk „zwangen", nach einer Erklärung für unsere ungleich günstigeren Erfolge, so muss ich zunächst betonen, dass wir in allen den Fällen, in denen die Autopsie bei der Operation uns ein Urtheil über das Verhalten der Gefässe gewinnen liess, eine mehr oder weniger ausgedehnte Arteriosklerose und häufig Verkalkung der Gefässe fanden, welche zuweilen bis auf weniger als die Hälfte ihres ursprünglichen Lumens verengt waren. In einem Falle von Zehenexarticulation vermissen wir die Angabe über bei der Operation zu Tage getretene Gefässveränderungen. Doch dürfen wir Angesichts der im Status enthaltenen Aufzeichnungen über hochgradige Atheromatose der stark geschlängelten, dem Finger zugänglichen peripheren Arterien, „die sich hart wie Bleistifte anfühlen", auch hier an dem Vorhandensein von Sklerose der Arterien des Fusses und Unterschenkels kaum zweifeln. Dagegen ist nur zweimal ausdrücklich Thrombose vermerkt. In dem einen Falle von Amputation im Mittelfuss — Nr. 3 — ist ein Theil der kleinen Gefässe durch Blutpfröpfe verschlossen. Ich möchte indess annehmen, dass vereinzelte Thrombosen der kleinen Gefässe öfters vorhanden gewesen und auch wahrgenommen, Notizen hierüber aber nicht gemacht worden sind. Das andere Mal — Nr. 14 — handelt es sich um einen vollkommenen Verschluss des unteren Abschnittes der Art. femoralis. Da wir verhältnissmässig nur selten die Femoralis und ihre grossen Aeste im Bereiche der oberen Hälfte des Unterschenkels zu Gesicht bekommen haben, so will ich die Möglichkeit nicht für ausgeschlossen halten, dass noch in dem einen oder anderen unserer Fälle Thrombose einer grossen Arterie bestanden hat.

Ich darf mich dann nicht nur auf die Untersuchungen von Heidenhain, sondern auf die auch von anderer Seite für die senile Gangrän der unteren Extremität längst beglaubigte Thatsache stützen, dass der Hauptarterienstamm nicht so selten durch coagulirtes Blut ausgefüllt ist, so dass er bei einer Amputation, wie Hyrtl bereits in seiner topographischen Anatomie (1882) bei der Besprechung des Oberschenkels bemerkt, gar nicht mehr unterbunden zu werden braucht. Ob aber hiernach die Annahme zulässig ist, dass auch in denjenigen unserer Fälle, in welchen die Gangrän ohne eine äussere Veranlassung, also spontan entstanden ist, nicht durch Verstopfung der kleinen Gefässe, der Capillaren und Venen, sondern, wie Heidenhain meint, durch Thrombose der grossen arteriellen Gefässe in der Kniekehle oder am Unterschenkel eingeleitet worden ist, ist mir mehr als zweifelhaft.

Allein Heidenhain scheint mir auch die Bedeutung der Thrombose für das Zustandekommen der Gangrän des Stumpfes bei tiefen Amputationen weit überschätzt zu haben. In seinen 30 Krankenfällen (25 Patienten) soll 20 mal Arteriosklerose und Atheromatose bestanden haben, „und in 11 von diesen 20 Fällen fand sich ein fast immer vollkommener Verschluss der grossen Gefässe durch alte Thromben" u. s. w. Geben wir zu, dass selbst in der Hälfte aller Fälle Thrombose vorliegt und derselben die ihr von Heidenhain beigelegte Bedeutung wirklich zukommt, so darf man mit ihm wohl über die Frage rechten, ob es zulässig ist, Schlussfolgerungen, welche auf für nur 50 Proc. aller Fälle zutreffenden Voraussetzungen fussen, in der von ihm geforderten Weise zu verallgemeinern. Ich möchte übrigens bei dieser Gelegenheit bemerken, dass unter seinen zwei einzigen geheilten tiefen Amputationen sich ein Fall von Unterschenkelamputation findet, in dem bei der Operation Thrombose zweier Gefässe nachgewiesen wurde.

Aber wie verhält es sich denn überhaupt mit den von Heidenhain constatirten Thrombosen? Unter seinen 11 — von 30 — Fällen ist, wie es scheint, nur zweimal (Nr. 4 und 13 seiner Tabelle) vollkommener Verschluss, und dreimal (Nr. 17, 20 und 26) partielle Verstopfung der Art. femoralis, davon einmal (Nr. 20) nicht bei der Operation, sondern bei der etwa 4 Monate später stattgehabten Section im Stumpfe gefunden worden. Einmal (Nr. 16) ist Thrombose der Arterien des Fusses verzeichnet, und in den übrigen Fällen handelt es sich entweder um Thrombose des einen Hauptstammes, nämlich der Art. tibial. antica (Nr. 18, 19 und 22), oder einiger nicht näher bezeichneter Gefässe des Unterschenkels (Nr. 6 und 21).

Was nun die Thrombose der Art. femoralis anlangt, die, wie wir sehen, überhaupt nur zweimal das ganze Lumen des Gefässes ausfüllend constatirt worden ist, so bin ich nicht der Meinung, dass hiermit so ohne Weiteres die Aussicht auf einen günstigen Ausgang einer tiefen Amputation ausgeschlossen ist. Wir wissen [1]), dass nach Unterbindung oder spontaner Obliteration der Schenkelarterie die Comes ischiadica, welche, wie ein von Marec beobachteter Fall zeigt, ja auch die fehlende Cruralis ersetzen kann, zu einem weiten Verbindungsgange zwischen der Becken- und Kniekehlenarterie sich auszubilden vermag. Da sich die Arteriosklerose ebenso wie der wohl meist local entstandene Blutpfropf ganz allmählich entwickelt, so ist das Zustandekommen eines Collateralkreislaufes auch hier a priori

1) Hyrtl, Topograph. Anatomie. 1882.

nicht unwahrscheinlich. Und in der That ist die Richtigkeit dieser Annahme ja durch die anfangs mitgetheilten Beobachtungen von v. Zoege-Manteuffel bestätigt worden. Auf diese Weise lässt sich vielleicht auch der in einem unserer Fälle — Nr. 7 — erhobene Befund deuten. Man fühlte bei dem 76 Jahre alten, sehr mageren Manne die Femoralis dicht unterhalb des Poupart'schen Bandes als einen harten Strang, der nur etwa bis zum Abgange der Art. profunda Pulsation zeigte, während in der Art. poplitea der Puls wieder deutlich nachzuweisen war. Die wegen Gangrän der Zehen und des benachbarten Metatarsalgebietes vorgenommene Amputation des Fusses nach Pirogoff heilte per primam, und der Stumpf blieb heil bis zu dem 1½ Jahre später erfolgten Tode des Kranken.

Ganz ähnlich liegen die Verhältnisse für die Entwicklung eines collateralen Kreislaufes, sobald es sich um eine Thrombose der Art. poplitea oder anderer grösserer Arterienstämme des Unterschenkels handelt, indem die durch continuirliche Anastomosen unter einander verbundenen Arteriae nutritiae der Nerven die Rolle der ausgeschalteten Arterien übernehmen[1]). Ein von Holl in Langenbeck's Archiv, Bd. XXI, beschriebener Fall von einer bei gewaltsamer Streckung einer Kniecontractur entstandenen Zerreissung der Gefässe und Nerven der Kniekehle liefert für diese Annahme einen werthvollen Beleg.

Aber auch ein Verschluss sämmtlicher Hauptstämme im Bereiche des Fusses schliesst eine Blutcirculation noch nicht vollkommen aus, wofür zwei Heidenhain'sche Fälle sprechen, der eine (Nr. 16) mit Thrombose der Fussarterien, der andere (Nr. 30), scheinbar von ihm unberücksichtigt gelassene mit Obliteration der Hauptstämme im unteren Dritttheil des Unterschenkels und des Fusses, in denen es nur zur Gangrän einer Zehe kam. Dass übrigens ein verhältnissmässig recht geringer Blutaustausch für die ungestörte Heilung eines aseptisch gehaltenen Stumpfes genügt, davon haben wir uns öfters zu überzeugen Gelegenheit gehabt. Man wird deshalb auch in der Verstopfung des einen oder anderen Hauptstammes der Arterie des Unterschenkels, wie sie in fast der Hälfte der 11 Heidenhain'schen Fälle bestand, nur ausnahmsweise ein den peripher gelegenen Stumpf ernstlich gefährdendes Moment erblicken dürfen. Im Uebrigen scheint nach den mitgetheilten Befunden der Sitz der Thrombose an der Theilungsstelle der Arteria poplitea und eine Verödung sämmtlicher Hauptstämme des Unterschenkels nicht so häufig zu sein, wie Heidenhain meint.

---

1) Hyrtl, Ueber normale und abnorme Verhältnisse der Schlagadern des Unterschenkels. Denkschriften der Wiener Akademie. Bd. XXIII.

Bringen wir nun schliesslich noch diejenigen Fälle in Abrechnung, welche unter dem Bilde einer acut auftretenden, schnell fortschreitenden Gangrän verlaufen, in denen entsprechend unseren Eingangs aufgestellten Vorschriften für die Vornahme der Operation zumeist der Gedanke, von der Extremität so viel wie möglich zu erhalten, gegenüber der Sorge, durch einen möglichst schnellen Eingriff das Leben der Kranken zu retten, vollkommen zurücktritt, so schrumpfen diejenigen Fälle, in denen wirklich die Thrombose das Geschick eines tiefer gelegenen Amputationsstumpfes bedingungslos in malam partem entscheidet, auf eine verhältnissmässig so geringe Anzahl zusammen, dass die Heidenhain'sche im Wesentlichen mit der Häufigkeit der Thrombose begründete Forderung, bei jeder über die Zehen hinausgreifenden Gangrän, auch wenn kein Fieber besteht, sofort im Oberschenkel zu amputiren, nicht gerechtfertigt erscheint.]

Diesen Erörterungen, insonderheit aber den an unseren Kranken gemachten Erfahrungen gegenüber bedarf es meines Erachtens einer überzeugenderen Beweisführung, als sie uns Heidenhain in seiner Statistik geliefert hat. Vor Allem vermissen wir in seiner Arbeit den einwandfreien Nachweis für einen ursächlichen Zusammenhang zwischen der Thrombose und der eingetretenen Stumpfgangrän. „Von 13 Primäramputationen und Exarticulationen unterhalb des Knies führten nur zwei Unterschenkelamputationen zur Heilung." In einem dieser beiden geheilten Fälle wurde, wie schon oben bemerkt, Thrombose zweier Gefässe bei der Operation gefunden. In den 11 übrigen Fällen, in denen Lappengangrän eintrat, und die, abgesehen von zweien mit letalem Ausgang, im Knie und darüber nachamputirt wurden, fand sich nur 5 mal Thrombose. Es trat demnach „in der Regel" Gangrän des Stumpfes ein, gleichviel ob Thrombose vorlag oder nicht. Mich dünkt, Angesichts dieser Thatsache wird man in erster Linie geneigt sein, die Ursache für die Misserfolge Küster's ganz wo anders als in der Thrombose zu suchen.

Und in der That giebt mir eine nähere Betrachtung der Heidenhain'schen Tabelle zu einigen Bemerkungen Anlass, welche die so eben ausgesprochene Vermuthung nicht ganz unbegründet erscheinen lassen.

Für die operative Behandlung der hier in Frage kommenden Fälle machten wir in Anbetracht der grossen Infectiosität der unvollkommen ernährten Gewebe zur unerlässlichen Bedingung: die Beobachtung der strengsten Antiseptik. Hiernach versteht es sich von selbst, dass Fälle, welche noch aus der vorantiseptischen Zeit stammen, nothwendig unser Urtheil über die Erfolge der Operation trüben

müssen und für eine Statistik nicht verwerthet werden dürfen, welche klärend auf unsere modernen Anschauungen wirken soll. In der Heidenhain'schen Tabelle befinden sich aber unter den eben erwähnten 13 tiefen Primäramputationen 2 Fälle aus der vorantiseptischen Zeit. Beide endeten tödtlich infolge von Sepsis, was nach dem Gesagten nicht befremden kann. Schalten wir aber diese 2 Fälle aus, so kommen auch zugleich die zwei einzigen Todesfälle in Wegfall, welche Küster bei den tiefen Amputationen erlebt hat, und welche nicht unwesentlich zu der Meinung Heidenhain's beigetragen haben dürften, dass man durch eine Operation unterhalb des Knies den Kranken „mit überwiegender Wahrscheinlichkeit in grosse Gefahr bringt". Weitere Belege für diese Behauptung habe ich wenigstens in seiner Statistik nicht zu finden vermocht. Aber ich bin auch überzeugt, dass die Fälle von fortschreitender Stumpfgangrän, welche die Vornahme einer hohen Amputation gebieterisch fordert, nicht so häufig sein werden, wie man nach der Heidenhain'schen Statistik glauben sollte, sofern man nur die von uns gegebenen Vorschriften befolgt, in den geeigneten Fällen die Demarcation oder wenigstens den Stillstand des Processes abzuwarten und dann vollkommen im Gesunden zu operiren. Wie sich Küster in dem ersten Punkte verhalten hat, ja, ob überhaupt grundsätzlich in allen einzelnen Fällen gleichmässig, wie bei uns, nach ganz bestimmten Regeln verfahren worden ist, entzieht sich unserer Beurtheilung, da Heidenhain in seiner Arbeit auf diese Fragen nicht eingegangen ist. Nach einer genaueren Durchsicht seiner Krankengeschichten will es mir jedoch scheinen, als ob bei den tiefen Amputationen bezüglich der Wahl der Operationsstelle der Grundsatz, nur im Gesunden zu operiren, nicht immer mit der wünschenswerthen Strenge berücksichtigt worden wäre. Wenn es sich beispielsweise, wie in Nr. 4 seiner Tabelle, um Gangrän der vierten Zehe und Infiltration des ganzen Fusses handelt, so kann man sich bei der in diesem Falle vorgenommenen Amputation des Fusses nach Chopart unmöglich völlig im Gesunden gehalten haben. Wären diese Operationen im Augustahospitale immer unter strenger Wahrung des eben betonten Princips ausgeführt worden, so hätte Heidenhain sicherlich auf das in diesem Falle von der Regel vollkommen abweichende Verfahren besonders hingewiesen. Da er aber über die hier sehr naheliegende Ursache für die nicht ausgebliebene Lappengangrän mit Stillschweigen hinweggeht, so darf ich die oben geäusserte Vermuthung wohl aufrecht erhalten, in der ich zugleich die Möglichkeit für eine befriedigende Erklärung unserer vollkommen entgegengesetzten Erfahrungen erblicken möchte.

Was endlich die Behauptung Heidenhain's anlangt, dass, nach Abzug der vier theils geheilten, theils tödtlich verlaufenen Fälle, sämmtliche Primäramputationen und Exarticulationen unterhalb des Knies infolge der eingetretenen Lappengangrän im Knie und darüber nachamputirt werden „mussten", so sucht man in seiner Statistik vergeblich nach zwingenden Gründen für die logische Nothwendigkeit dieser Schlussfolgerung. Billiger Weise hätte man erwarten dürfen, dass in der grösseren Anzahl wenigstens der noch im Bereiche des Fusses angelegten Primäramputationen durch eine Operation höher oben im gesunden Fusse bezw. Unterschenkel die Heilung des Kranken versucht, und dass man durch deren Erfolglosigkeit erst zu der Oberschenkelamputation gedrängt worden wäre. Anstatt dessen erfahren wir, dass nur nach einer einzigen Zehenexarticulation mit nachfolgender Stumpfgangrän eine Amputation nach Lisfranc und zwar in dem einen der beiden aus der vorantiseptischen Zeit stammenden, letal verlaufenen Fälle ausgeführt worden ist; dieser Misserfolg aber kann, wie schon oben bemerkt, für unsere heutigen Anschauungen nicht ausschlaggebend sein. In allen übrigen Fällen, 3 Zehenexarticulationen und 3 Amputationen nach Chopart, ist jedesmal die eingetretene Lappengrän sofort für die Vornahme einer Operation in resp. über dem Kniegelenk bestimmend gewesen. Da man demnach überhaupt auf jeden Versuch, d. h. auf die Möglichkeit verzichtet hat, die Extremität durch eine tiefe Secundäroperation zur Heilung zu bringen, so hat uns Heidenhain wohl gezeigt, dass die misslungenen primären Fussamputationen auf dem Wege einer secundären hohen Amputation zur Heilung gebracht worden sind, d. h. die hohe Amputation unter diesen Verhältnissen ziemlich sicher zum Ziele führt; dass aber das Letztere auch nur in der Mehrzahl seiner Fälle nicht anders, als durch eine hohe Amputation hätte erreicht werden können, dafür ist er uns meines Erachtens den Beweis schuldig geblieben.

Zum Schlusse möchte ich noch die von v. Zoege-Manteuffel an zweiter Stelle betonte Indication für die hohe Amputation, nämlich die Schmerzhaftigkeit in der befallenen Extremität mit wenigen Worten berühren. Er fand ja, wie schon Eingangs bemerkt, die Ursache derselben in anatomischen Veränderungen der Nerven, besonders des Unterschenkels. Auf Grund unserer Erfahrungen darf man indess annehmen, dass in einer recht beträchtlichen Anzahl der Fälle die Verhältnisse doch günstiger liegen, als man nach den v. Manteuffel'schen Befunden erwarten sollte. Wir sahen bei 6 unserer Kranken das Symptom der Schmerzhaftigkeit mehr oder weniger stark in den Vordergrund treten. Meine auch hierüber eingezogenen Erkun-

digungen lehren, dass die nervösen Erscheinungen ausnahmslos nach den tiefen Amputationen bei dem Einen schneller, bei dem Anderen langsamer geschwunden sind. Im Fall 18 und 19 (Doppelamputation) hielten sie am längsten an; der Kranke klagte noch Wochen lang über dieselben unerträglichen Schmerzen, wie vor der Operation, allmählich aber liessen sie doch nach, so dass er im Juni 1891, also 3½ Monate nach der Operation, fast völlig frei von ihnen war und mit einer Prothese zu gehen anfing. Jetzt hat sich der Kranke vollkommen erholt, ist völlig schmerzfrei und kaum wiederzuerkennen, so viel jugendlicher ist sein Aussehen geworden.

Diese Erfahrungen machen es doch wahrscheinlicher, dass die Schmerzempfindungen sehr häufig die Folge der mangelhaften Blutzufuhr, also rein ischämischer Natur sind, wenigstens solange sie sich, wie es bei allen unseren Kranken der Fall war, nur auf das gangränöse Gebiet und dessen Nachbarschaft, so beispielsweise bei Gangrän der Zehen noch bis auf die ganze vordere Hälfte des Fusses erstrecken.

Nach alledem wird man die in der Göttinger Klinik herrschenden Grundsätze für die operative Behandlung der senilen und diabetischen Gangrän der unteren Extremität als vollkommen berechtigt anerkennen müssen und in den geeigneten Fällen der tiefen Amputation den Vorzug geben. Ich zweifle nach unseren Erfahrungen nicht daran, dass, wenn man dieselbe unter strenger Wahrung der von uns betonten Regeln zur Anwendung bringt, man in weitaus der grösseren Mehrzahl der Fälle die Genugthuung haben wird, den Stumpf heilen zu sehen. Sollte dann ausnahmsweise eine fortschreitende Lappengangrän oder ein andauerndes Fortbestehen schwerer nervöser Erscheinungen dennoch zu einem neuen operativen Eingriff zwingen, so bleibt uns die hohe Amputation noch immer als ultimum refugium, zu der wir uns dann um so leichteren Herzens entschliessen werden, als wir für die möglichste Erhaltung der Extremität nichts unversucht gelassen haben, ohne dass wir, wie aus unserer Statistik hervorgeht, durch dieses Bestreben die Kranken einer ernsten Gefahr ausgesetzt hätten.

---

1. Frau L., 64 Jahre alt (Privatklinik). Aufnahme am 22. März 1881. Diagnose: Diabetische Gangrän. — Anamnese und Status: Sonst stets gesund gewesen. Vor 5 Monaten Auftreten von Schmerzen im rechten Fusse. Auf der Aussenseite des Fusses in der Nähe der kleinen Zehe bildete sich eine Schrunde, die nicht heilen wollte. Seit 14 Tagen färbt sich diese Stelle schwarz. Die Nekrose breitet sich allmählich auf den Fussrücken bis über das Fussgelenk aus. Bei der Aufnahme erstreckt

sich die Gangrän seitlich bis zu den Malleolen. Der Fuss beginnt zu stinken. Puls klein und frequent, in der Kniekehle und in der Schenkelbeuge fühlbar. Zuckergehalt = 5 Proc. Eiweiss. — Vorbehandlung: Antiseptischer Verband, Hochlagerung. 29. März. Gangrän schreitet am Fussrücken seitlich fort, es treten starke Schmerzen in der Fusssohle auf, an der nur lateralwärts Brandschorf zu sehen ist. Auf dem Unterschenkel ist der Process nicht weiter gegangen. — Operation am 1. April: Amputatio cruris im mittleren Dritttheil. Unter Blutleere? Arterien stark verkalkt. In der Fusssohle findet sich ein stinkender Abscess. Wunde wird genäht. Lister. — Verlauf: 8. April. Die Kranke wird elender, dyspnoisch und fängt an, schneller zu athmen. Rechts pleuritisches Exsudat nachweisbar. 9. April. Die Wunde, die anfangs gut aussah, wird eitrig; Nähte entfernt. 4. Mai. Lappengangrän, die langsam fortschreitet. Hochgradiger Kräfteverfall. Gestorben am 4. Mai. — Sectionsergebniss: Pleuritisches Exsudat beiderseits ohne jede Spur von entzündlichen Erscheinungen; in den Lungen einige Käseherde. Granularatrophie beider Nieren.

2. N., 6 (?) Jahre alt (ausserhalb der Klinik operirt). Diagnose: Diabetische Gangrän. — Anamnese und Status: Im Anschluss an eine Hühneraugenfistel entstandene Gangrän der Zehen und Infiltration des ganzen Fusses bis zu den Malleolen. Mässige Mengen Zucker im Urin. (Die Angaben sind sehr mangelhaft) — Operation 1882: Amputatio cruris im mittleren Dritttheil. Erhebliche Verkalkung der grösseren Gefässe. — Aseptischer Verlauf. Heilung per primam in etwa 4 Wochen (? 1882). — Endgültiger Erfolg: Hat noch gegen 7 Jahre gelebt, Stumpf ist heil geblieben. Der Tod erfolgte aus unbekannter Ursache.

3. Nikolaus Hildebrand, 62 Jahre alt. Aufnahme am 23. März 1885. Diagnose: Gangraena senile. — Anamnese und Status: Vor 14 Tagen soll sich am rechten Fuss im Anschluss an ein sehr heisses Fussbad Brand der Zehen entwickelt haben, so dass die kleine Zehe von einem Arzte hat amputirt werden müssen. Grosser, kräftiger Mann. Brustorgane gesund. Die Zehen und ein Theil des Fussrückens rechterseits blau verfärbt. Die kleine Zehe ist exarticulirt. Urin hat 1014 spec. Gewicht; kein Zucker, kein Eiweiss. Puls in der Femoralis und in der Art. poplitea fühlbar. Radialis atheromatös. Abends leichte Temperatursteigerung. — Vorbehandlung: Lister, Hochlagerung. 27. April. Der Process hat sich im Gebiete des Metatarsus abgegrenzt. — Operation am 27. April: Amputation des Fusses nach Lisfranc etwa 3 Cm. von der Gangrän entfernt. Ohne Blutleere. Blutung ist minimal; einige kleine Gefässe thrombosirt. Lappen nur mit einer Naht befestigt. Lister, Hochlagerung. — Verlauf: 5. Mai. Wunde aseptisch, Lappen bläulich verfärbt. Der Kranke ist unruhig und lässt sich gegen den ärztlichen Rath aus der Klinik abholen.

4. Isaak Mangold, 58 Jahre alt. Aufnahme am 23. Juni 1885. Diagnose: Diabetische Gangrän. — Anamnese und Status: Erlitt vor 4 Monaten mehrfache Contusionen. Während er zu Bette lag, entwickelte sich Gangrän der Haut an der linken Ferse. Der behandelnde

Arzt constatirte Zucker im Urin. Es besteht ein handtellergrosser, bis auf den blossliegenden Calcaneus reichender Decubitus der linken Ferse. Zuckergehalt = 5 Proc. Unter antidiabetischer Behandlung geht derselbe bis zum 12. Juli auf 1 Proc. zurück. — Vorbehandlung: 14. Juli. Umschneidung des Nekrotischen und Abmeisselung des kranken Knochens. Jodoformgaze. Lister. — Verlauf: Gangrän geht nicht weiter, in der Wunde gesunde Granulationen. Zuckergehalt steigt auf 2,5 Proc. Patient wird deshalb am 4. August auf die innere Station gelegt, von wo er nach Hause geholt wird. — Endgültiger Ausgang: Ist 8 Wochen nach dem Verlassen der Anstalt im Coma gestorben.

5. Amtsgerichtsrath H., 70 Jahre alt (Privatklinik). Aufnahme am 20. Februar 1886. Diagnose: Diabetische Gangrän. — Anamnese und Status: Hat Anfälle von Podagra gehabt, sonst gesund gewesen. Nachdem Kriebeln im Fuss vorausgegangen, bekommt er vor 14 Tagen trockenen Brand an der linken kleinen Zehe, welcher sich allmählich auf den Fussrücken verbreitet. Bei der Aufnahme erstreckt sich ein 2 Finger breiter Streifen brandiger Haut bis zum Fussgelenk. Mässige Polyurie. Zuckergehalt = 2 Proc. Spuren von Eiweiss. — Vorbehandlung: Trotz antidiabetischer Diät und antiseptischer Localbehandlung breitet sich der Brand auf der Oberfläche und in die Tiefe weiter aus. Putride Eiterung hat sich hinzugesellt. Auf der Innenseite des Fusses treten schwarze, von gerötheter Haut umgebene Stellen auf. Ab und zu geringe Fieberstörungen. Vollständige Appetitlosigkeit. Der Kranke befindet sich in comatösem Zustande. Zuckergehalt auf 4 Proc. gestiegen. — Operation am 1 April: Amputatio cruris unter Blutleere (wegen des elenden Zustandes) in der Mitte des Unterschenkels. Ausserordentlich ausgedehnte Arteriosklerose mit Verkalkung zahlreicher kleinerer Gefässe. — Verlauf: Am Tage nach der Operation jede Spur von Zucker geschwunden, ebenso das Coma. Die Wunde heilt aseptisch. Der Kranke erholt sich, bekommt guten Appetit. Bei fortgesetzter antidiabetischer Cur kann Zucker z. Z. nicht nachgewiesen werden. 8 Wochen p. oper. geheilt entl. — Urinuntersuchung im Juli 1886 ergab keinen Zucker. — Endgültiger Erfolg: Lebte noch $1^1/_2$ Jahre nach der Operation. Die Wunde blieb bis zu seinem Ende heil. Sein Befinden war bis 2 Monate vor seinem Tode durchweg gut. Dann erkrankte er an „einem schweren Urin- und Blasenleiden", zu dem sich Schlaganfälle gesellten, die seinem Leben ein Ende machten.

6. W. A., Brauereibesitzer, 40 Jahre alt. Aufnahme am 20. Mai 1886. — Diagnose: Diabetische Gangrän. — Anamnese und Status: Früher gesund gewesen. Vor 2 Jahren hat er eine vom linken Fussrücken bis zur Weiche sich ausdehnende Phlebitis gehabt. Seit $^3/_4$ Jahren viel Durst und Abnahme des Körpergewichts. Seit einigen Wochen färbt sich die Haut der linken grossen Zehe schwarz. Seit 8 Tagen Appetitmangel und unaufhörliches Schlucksen. Bei seiner Aufnahme trockene Gangrän der grossen Zehe und des Zehenballens linkerseits, oberhalb derselben am Fuss grosse, mit eitrig-wässerigem Inhalt gefüllte Blasen und eine ausgedehnte Phlegmone. Ausser Milzschwellung keine nachweisbare Organerkrankung. Urinmenge 3000 Ccm. bei 1027

spec. Gewicht. Zuckergehalt = 4 Proc. Daneben Spuren von Eiweiss. Singultus, leichtes Fieber. — Vorbehandlung: Antidiabetisches Regime; antiseptischer Verband; Hochlagerung. Gangrän geht trotzdem weiter; an der Sohle, später an der Innenseite der benachbarten Unterschenkelgegend treten Abscesse mit Gewebsnekrose auf. Spaltung. Allgemeinbefinden wird schlechter. Temperatur steigt auf 40°. Zuckermenge bis auf 2,20 Proc. zurückgegangen. Auftreten von starken Schmerzen im erkrankten Gliede. — Operation am 5 Juni: Amputatio cruris vollkommen im Gesunden unter Blutleere in der Mitte des Unterschenkels. Naht. Ausgedehnte Arteriosklerose und Verkalkung der kleineren Gefässe. Verlauf: 7. Juni. Zuckergehalt auf 0,6 gefallen. 9. Juni kein Zucker mehr, alle krankhaften Erscheinungen geschwunden. Aseptische Heilung. 20. Juni mit geheilter Wunde entl. — Endgültiger Erfolg laut Bericht der Frau vom 20. März 1892: Ist seit der Entlassung immer wohlauf gewesen und war vermittelst des Kunstbeines im Stande, von Morgens 6 Uhr bis Abends 8 Uhr unermüdlich im Geschäft thätig zu sein. Er sah gesund, blühend und kräftig aus, hatte niemals Schmerzen im operirten Beine und nahm nur, wenn er draussen oder im Geschäft umherging, der Sicherheit und Bequemlichkeit halber einen Stab zur Hand. Seit Mitte Januar 1892 heftige Schmerzen im gesunden Beine, im Anschluss hieran Gangrän der Zehen. Am 25 März soll ein Pirogoff gemacht worden sein. Zuckergehalt, der bei den monatlichen Untersuchungen fast immer im Urin nachgewiesen worden ist, schwankte zwischen 0,2 und 6,9 Proc.

7. Georg Borchert, Arbeitsmann, 76 Jahre alt. Aufnahme am 19. Juli 1888. Diagnose: Gangraena senile. — Anamnese und Status: Innerhalb von 5 Wochen entwickelte sich auf der zweiten Zehe des rechten Fusses im Anschluss an ein bei der ersten poliklinischen Untersuchung als Decubitus aufgefasstes Geschwür Gangrän der ganzen Zehe; bei der Aufnahme ist auch die grosse Zehe an der Spitze schwarz und ausgetrocknet. Die angrenzenden Hautpartien geröthet. Process noch nicht abgegrenzt. Rigidität sämmtlicher zugänglicher Arterien. Die Arteria femoralis fühlt sich in der Inguinalgegend als ein harter Strang an, der etwa bis zum Abgange der Profunda nur pulsirt; in der Kniekehle wieder deutliche Pulsation. Im Urin weder Zucker noch Eiweiss. — Vorbehandlung: Antiseptischer Verband, mässige Hochlagerung. Der Process schreitet weiter fort. Es sind schliesslich die ersten Zehen (incl.) und die dazu gehörenden benachbarten Metatarsusgebiete gangränös. 7. August. Die Gangrän schreitet seit mehreren Tagen nicht mehr weiter fort und hat sich abgegrenzt. Der Kranke hat hier immer leicht gefiebert. Operation am 8. August: Amputatio pedis nach Pirogoff ohne Blutleere. Die Gewebe sind bluthaltig, aber spritzende Arterien bekommt man nicht zu Gesicht. Die Sägeflächen der Knochen werden mittelst Elfenbeinstiften an einander befestigt. Lockere Naht. (Keine Hochlagerung.) — Vollkommen aseptischer Verlauf. Heilung per prim. intentionem. 23. August entl. Anatom. Befund der Fussgefässe: Die Arter. plant. durchgängig und nicht sklerotisch, dagegen die dorsal. ped. dermaassen verkalkt, dass vom Lumen nur noch

sehr wenig geblieben ist. — Endgültiger Erfolg: Ist am 11. Februar 1890 gestorben angeblich „an dem anderen Beine". Das operirte Bein ist bis zum Tode heil geblieben.

8. Heinrich Kahle, Barbier, 65 Jahre alt. Aufnahme am 16. August 1888. Diagnose: Gangraena senile. — Anamnese und Status: War früher stets gesund. Bemerkt seit einiger Zeit, dass die 4. Zehe seines linken Fusses roth, dann blau und schliesslich schwarz wurde. Dicker, wohlbeleibter Mann. Die 4. Zehe des linken Fusses ist auf der Dorsalseite gangränös, die Plantarseite normal. Fussrücken geröthet und geschwollen. Man fühlt die Art. femoral. in inguine deutlich pulsiren, weiter unten lässt sich kein Puls mehr constatiren. Die Art. radial. mässig rigide. Im Urin weder Eiweis, noch Zucker. — Vorbehandlung: Antiseptischer Verband, Hochlagerung. Lässt sich auf eigene Verantwortung gegen den ärztlichen Rath nach Hause holen. — Bericht des Sohnes vom 29. März 1892: Der Zustand des Kranken verschlechterte sich, besonders die Schmerzen wurden heftiger, so dass er sich zu Hause von seinem Arzte den kranken Vorderfuss abnehmen liess. Da die Gangrän weiter ging, nahm der Arzt eine Amputation in der Wadengegend vor. Der Stumpf soll jetzt bis auf eine Fistel heil sein.

9. Herr S., prakt. Arzt, etwa 50 Jahre alt (Privatklinik). Aufnahme am 29. September 1888. Diagnose: Diabet. Gangrän. — Anamnese und Status: Leidet seit längerer Zeit an Diabetes. Der Zuckergehalt des Urins, anfangs gegen 6 Proc., ist unter antidiabetischer Behandlung auf 2 Proc. herabgegangen. Vor etwa 4 Monaten Auftreten einer schmerzhaften Schwiele auf der rechten Fusssohle. Nach Entfernung derselben blieb ein kleines Geschwür an der Stelle. Vor 5 Tagen entzündliche Röthung der kleinen Zehe, die immer mehr zunahm. Blasser, elend aussehender Mann. Der linke Fuss bis zum Fussgelenk geröthet und geschwollen. Die kleine Zehe ist gangränös, keine deutliche Demarcation. Urinmenge = 2000 Grm. Zuckergehalt = $1^1/_3$ Proc. Fuss auf der äusseren Hälfte fast ganz anästhetisch. — Vorbehandlung: Antidiabetische Cur. Antiseptischer Verband und Hochlagerung des Gliedes. 4. October. Die Gangrän der kleinen Zehe ist abgegrenzt, die Phlegmone des Fusses ganz zurückgegangen. Ein Abscess über dem Metatarsus V wird incidirt. 14. October. In der Umgebung der kleinen Zehe haben sich die nekrotischen Gewebe abgestossen. An der zweiten Zehe hat sich ebenfalls ein nekrotisches Hautstück abgestossen, sowie ein Stück der Flexorensehne. 20. November. Die Geschwüre sind in Heilung begriffen. 20. November entl. mit heilender Wunde. — Lebte noch etwa $1^1/_2$ Jahre. Fuss blieb heil. Tod infolge von Coma.

10. Anton Hildebrandt, Obersteiger, 55 Jahre alt. Aufnahme am 18. September 1889. Diagnose: Diabetische Gangrän. — Anamnese und Status: Vor etwa 2 Monaten schwoll im Anschluss an eine Hühneraugenoperation die rechte kleine Zehe an. Seit 14 Tagen Röthung und Schwellung des ganzen Fusses. Am Kleinzehenballen wurde vom Arzte eine Incision ausgeführt. Seit 10 Tagen färbt sich die Haut am Fussrücken schwarz. Bei der Aufnahme: Schwellung und Röthung des ganzen rechten Fusses. Am Kleinzehenballen eine granulirende tiefe

Wunde. In der Mitte der Fusssohle ein Abscess. Auf dem Fussrücken ein handtellergrosser gangränöser Bezirk, innerhalb desselben entsprechend dem Metatarsus IV eine klaffende Oeffnung, aus welcher faulig stinkender Eiter abfliesst. Kein Fieber; keine ausgesprochene Sklerose der Temporal- und Radialarterien. Zuckergehalt = 4,6 Proc. — Vorbehandlung: Antidiabet. Regime. Feuchte Sublimatcompressen und Hochlagerung. 2. September. Patient sehr unruhig, springt aus dem Bette, isst und trinkt wenig. 23. September. Ist zeitweise benommen; Gangrän schreitet auf d. Malleol. intern. und Fusssohle fort. Zuckergehalt = 3,0 Proc. Ausgedehnte Incisionen auf Fusssohle und -rücken. Es entleert sich stinkende Jauche. Subcutangewebe in grosser Ausdehnung gangränös. Gründliche Desinfection. — Verlauf: 24. März. Der Kranke liegt seit 24 Stunden im tiefen Coma, aus dem er nicht wieder erwacht. 24. September gestorben. — Sectionsergebniss: Leichte Fettleber. Sklerose der Coronararterien; linksseitige Hydronephrose, von Nierensubstanz nur spärliche Reste erhalten, Harnleiter weder verstopft noch abgeknickt. Compensatorische Hypertrophie der anderen Niere. Balkenblase.

II. Wilhelm Diesmann, 40 Jahre alt, Kaufmann. Aufnahme am 10. October 1889. Diagnose: Diabetische Gangrän. — Anamnese und Status: Seit Herbst 1880 eine angeblich spontan entstandene offene Stelle an der kleinen Zehe, die nicht heilen wollte. Nachdem die 5. Zehe abgenommen war, bildete sich ein Geschwür auf der 4. Zehe. „Es wurde ein Stück Knochen entfernt." Im Sommer dieses Jahres begann der Fuss krumm zu werden. Seit 6 Tagen starke Schwellung des Fusses und Unterschenkels. Stat.: Starke Equinovarusstellung des Fusses. 5. Zehe mit dem entsprechenden Metatarsus fehlt. Fuss und Unterschenkel bis zur Höhe des oberen Dritttheils stark geschwollen, Haut phlegmonös geröthet. Ueber dem Malleol. extern. eine fast handtellergrosse gangränöse Stelle. Die Haut fehlt hier zum grössten Theile, und die darunterliegenden Weichtheile sind schwarzblau verfärbt und lassen jauchigen Eiter hervortreten. Am äusseren Fussrande ein dreimarkstückgrosser gangränöser Bezirk. Auf der unteren Hälfte des Unterschenkels ein Abscess. Ueber der rechten Lungenspitze Dämpfung und abgeschwächtes Athmen; hinten Rasseln. Grosser Durst. Urinmenge = 3140 Ccm., spec. Gewicht = 1027. Deutliche Zuckerreaction (?Proc.). — Vorbehandlung: Antidiabetische Kost. Sublimatcompressen und Hochlagerung des Fusses. 14. October. Allgemeine Schwellung des Fusses und Unterschenkels zurückgegangen. Abscess am Unterschenkel reicht bis in die Gegend der Tuberositas tibiae. — Operation am 14. October: Amputatio femoris nach Gritti unter Blutleere. Schluss der Wunde. Drainage. Starke Arteriosklerose der Art. poplitea und tibialis postic. Der Unterschenkelabscess reicht vom Fussgelenk bis zur Tuberosit. tibial. Die gangränöse Zerstörung geht am Fuss bis auf den Knochen, die Gelenke sämmtlich verjaucht. — Verlauf: 15. October. Im Laufe des gestrigen Nachmittags stellte sich Coma ein, das bis zu dem heute früh 4 Uhr erfolgten Tode anhielt. — Sectionsergebniss: Starkes Oedem der Pia mater, Hyperämie und Erweiterung der Lymphräume in den Hemisphären; ulceröse Endocarditis aortica, Erweiterung des linken Ventrikels, Verfettung

der gesammten Herzmusculatur; miliare Abscesse im Myocard und in den Nieren. Vergrösserung der Milz und der Nieren, die stark verfettet sind. Cirrhotische Fettleber. Phthisischer Herd in der rechten Lunge, adhäsive rechtsseitige Pleuritis; Lungenödem beiderseits.

12. Christian v. der Horst, 64 Jahre alt, Arbeiter. Aufnahme am 14. December 1889. Diagnose: Diabetische Gangrän. — Anamnese: Seit einem Jahre spürt er stärkeren Durst und häufigen Urindrang. Vor 8 Tagen entstand auf der linken grossen Zehe ein Bläschen, das aufbrach; im Anschluss daran färbte sich die Zehe schwarz. Fuss seitdem sehr schmerzhaft. Status: Mumification der 1. und 2. Zehe und des Grosszehenballens. Der Fussrücken ist ebenfalls schwarz, die Haut an einigen Stellen abgehoben. Auf der Fusssohle Sensibilität vollständig erloschen. Phlegmone des Unterschenkels bis zur Grenze des oberen Dritttheils. Art. femoral. beiderseits hart. Puls nur vorübergehend zu fühlen. Art. radialis geschlängelt und sklerotisch. Im Urin Eiweiss. Zuckergehalt beträgt 5,4 Proc. Hohes Fieber. — Vorbehandlung: Antidiabetische Kost; antiseptischer Verband und Hochlagerung. — Operation am 17. December: Amputatio femoris nach Gritti unter Blutleere. Wunde wird offen gelassen. Gazeverband. Hochlagerung. An der Durchschneidungsstelle löst sich die Intima der Art. poplitea als eine dicke, ziemlich harte Lamelle los. — Verlauf: 18. December. Temperatur zur Norm gefallen. Befinden gut. Zuckergehalt = 0,8 Proc. Am 20. December Zuckergehalt = 1,5 Proc., am 22. December = 0,0 Proc. 25. December. Harnmenge auf 600 Ccm. gesunken, kein Zucker. Die Ränder der Hautlappen nekrotisch. Hohes Fieber. Lässt Urin grösstentheils unter sich gehen. 26. December. Der Kranke wird comatös und stirbt in diesem Zustande am 29. December. — Sectionsergebniss: Beiderseits Schluckpneumonie der Unterlappen; geringe doppelseitige Pleuritis. Verfettung der Papillarmuskeln und Schwielenbildung. Fettherz, Atherom der Aorta mit Erweichungsherd im abdominalen Theil. Chronische Nephritis. Verkalkung der Femoralis.

13. August Meyer, 66 Jahre alt, Ackersmann. Aufnahme am 20. Mai 1890. Diagnose: Gangraena senile. — Anamnese: Vor 3 Wochen plötzlich mit Schüttelfrost erkrankt. Am anderen Morgen zeigen sich auf dem Fussrücken und in der Knöchelgegend rothe Ringe, die allmählich grösser werden, aufbrechen und eitern. Seit 14 Tagen ist der Fuss schwarz. Status: Elender Mann; Haut des rechten Fusses schwarz und zum Theil abgehoben. Unterschenkel bis zum Knie phlegmonös. Ueberall geschwürige eiternde Flächen, welche einen penetranten Fäulnissgeruch verbreiten. Beginnender Kreuzbeindecubitus. Urin frei von Zucker, enthält Spuren von Eiweiss und hyaline Cylinder. Die Femoralis fühlt man bis zum Knie pulsiren. Herztöne dumpf, keine Verbreiterung des Herzens. Ueber den Lungen Katarrh. — Vorbehandlung: Antiseptischer Verband und Hochlagerung. — Operation am 21. Mai: Amputatio femoris im mittleren Dritttheil unter Blutleere. Naht der Wunde, Drainage, Gazeverband. Starke Verkalkung der Arteria femoralis. — Verlauf: Collaps. Der Kranke stirbt 12 Stunden post operationem. — Sectionsbefund: Allgemeine Atheromatose, Lungenemphysem. Atherom der

Kranzarterien und der Aorta. Hypertrophie und Dilatation des linken Ventrikels. Emphysema senile der Lungen.

14. Herr S., Anfang der 60er Jahre (Privatklinik). Aufnahme am 22. August 1890. Diagnose: Diabetische Gangrän. — Anamnese und Status: Leidet schon längere Zeit an Diabetes. In den letzten Tagen hat sich angeblich spontan am Fusse ein Geschwür gebildet, das schnell grösser geworden ist. Bei der Aufnahme findet sich auf der äusseren Hälfte der Rückfläche des rechten Vorderfusses an der Basis der kleinen Zehe beginnend und sich von hier etwas medianwärs nach dem Fussgelenk hinziehend eine über fünfmarkstückgrosse Stelle von Epithel entblösst, vollkommen schwarz verfärbt. In der Umgebung ist die Haut phlegmonös. Zuckergehalt gegen 6 Proc. Eiweiss? — Vorbehandlung: Antidiabetische Kost. Antiseptische Localbehandlung, Hochlagerung. Trotzdem schreitet der Process fort, es tritt auf der Vorderseite des Unterschenkels eine Lymphangoitis auf, welche bis zum oberen Dritttheil des Unterschenkels reicht. Der Kranke wird elender und somnolent. — Operation am 25. August: Amputatio femoris im mittleren Dritttheil unter Blutleere. Wunde wird offen gelassen. Die Art. femoralis spritzt nicht nach Lösung des Schlauches, ist sehr dickwandig und thrombosirt. Einige Centimeter unterhalb der Amputationsstelle tritt Verkalkung ein. Arteriosklerose der kleineren Gefässe. — Verlauf: Der Kranke erholt sich nicht mehr nach der Operation und stirbt am nächsten Tage im Coma. — Section nicht gestattet.

15. Herr B., 58 Jahre alt (aus der Privatpraxis des Herrn Prof. Rosenbach). Diagnose: Gangraena senile. — Anamnese und Status: Früher nicht nennenswerth krank gewesen. Im Winter 1890 Nackenfurunculose, die nach einigen Monaten aufhörte. Urin frei von Zucker und Eiweiss. Seit Ende October 1890 Schmerzen in beiden Füssen, besonders in den Zehen und unter den Zehenballen. Allmählich trat linkerseits Gangrän der 1., 2. und 3. Zehe und über den entsprechenden Metatarsen auf. Bis Anfang Februar 1891 bildeten sich eiternde Demarcationsfurchen. Schmerzen stetig und quälend. Viel Morphium. — Vorbehandlung: Anfangs streng antiseptische Verbände und Hochlagerung; später wurden die ersteren nicht mehr vertragen; deshalb blieben die Füsse ohne jede Bedeckung. — Operation am 28. Februar 1891: Wird so amputirt, dass der Hautschnitt 2 Finger breit im Gesunden geführt wird. Dabei fielen 1., 2. und 3. Zehe mit den dazu gehörigen Metatarsen fort, und es musste, um die Hautwunde schliessen zu können, noch das 1. und 2. Keilbein fortgenommen werden. 4. und 5. Zehe mit Metatarsen bleiben stehen. Obwohl keine Abschnürung angewandt, war die Blutung sehr gering. Arterien in der Wunde waren wie die Enden spitzer Stäbchen zu fühlen und knirschen beim Fassen mit der Pincette wie Sand. — Verlauf: Heilung per primam intentionem in 3 Wochen. 4 Wochen nach der Operation geheilt entlassen. — Endgültiger Erfolg: Ist heil geblieben bis jetzt. Auf die Schmerzen hatte die Amputation zunächst gar keinen Einfluss. Der Kranke war elend, weinerlich, klagte noch Wochen lang genau wie vorher über dieselben unerträglichen Schmerzen. Allmählich aber liessen sie nach, so dass Patient im Juni

fast völlig frei davon war und mit einer Prothese zu gehen anfing. Jetzt hat sich derselbe völlig erholt, ist kaum wiederzuerkennen, so viel jünger ist sein Aussehen geworden. Er geht gut ohne Stock und ist sehr dankbar, dass links die 2 Zehen stehen geblieben, welche völlig normal sind. Er ist den ganzen Tag im Garten beschäftigt, glaubt auch, dass er $^1/_2$ Stunde Weges ohne Stock zu Fuss zurücklegen könne.

16. Derselbe. Diagnose: Gangr. senile. — Anamnese und Status: Gleichzeitig bildete sich rechterseits Gangrän aller Zehen aus, die sich bis über die Metatarsusköpfchen ausbreiten, wo sich bleibende eiternde Furchen bilden. — Vorbehandlung wie in Nr. 15. — Operation am 28. Febr. 1891: Indem hier beim Hautschnitt ebenso wie auf der linken Seite verfahren wird, kommt hier ein Chopart heraus, doch mit volarem und dorsalem Lappen, da ersterer allein nicht gereicht haben würde. Arterienbefund genau wie auf der linken Seite. — Verlauf: Reactionslose Heilung. Nach 4 Wochen geheilt entlassen. Endgültiger Erfolg siehe Nr. 15.

17. Christian Küster, 79 Jahre alt, Landmann. Aufnahme am 11. März 1891. Diagnose: Gangraena senile. — Anamnese: Hat während des ganzen Winters Schmerzen in den Zehen des rechten Fusses gehabt. Vor 14 Tagen wurde die kleine Zehe schwarz und vom Arzte mit der Scheere abgetragen. Status: Hochgradige Atheromatose der peripheren Arterien, die sich hart wie Bleistifte anfühlen. In der Femoralis Puls zu fühlen. Im Urin weder Zucker noch Eiweiss. Mitralinsufficienz. Der noch vorhandene Rest der kleinen Zehe zeigt trockene Gangrän. Die nächste Umgebung am Metatarsus geröthet. Die grosse Zehe und die Haut über dem Metatarsus I und II geschwollen und geröthet und sehr druckempfindlich. Auch sonst bestehen spontane Schmerzen im ganzen Fuss. — Vorbehandlung: Antiseptischer Verband und Hochlagerung. Nach 4 Tagen sind die entzündlichen Erscheinungen zurückgegangen. — Operation am 14. März: Exarticulation der 5. Zehe und Resection des Caput metatarsi V. Wunde wird offen gelassen und mit Jodoformgaze ausgestopft. — Aseptischer Verlauf. Seit dem 27. März ist der Kranke sehr unruhig, springt aus dem Bette, erkennt die Umgebung nicht mehr. Dabei kein Fieber. Etwas frequenter Puls. Jodoformintoxication? 31. März. Patient ist ruhiger geworden, ebenso Puls. 7. April. Wunde fast vollkommen geschlossen. — Endgültiger Ausgang: Laut Bericht vom 1. April 1892 soll sich noch ein Stück Sägrandnekrose abgestossen haben; dann ist Heilung eingetreten. Geht seitdem wie früher auf seinem Gehöfte umher. Ueber Schmerzen hat er nicht mehr zu klagen.

18. Herr E., Kaufmann, 41 Jahre alt. Aufnahme am 8. April 1891. Diagnose: Diabetische Gangrän. — Anamnese: Seit etwa 4 Monaten hat sich auf der linken Fusssohle über dem Metatarsus III angeblich spontan ein Geschwür gebildet, an welches sich eine Phlegmone auf dem Fussrücken über demselben Metatarsus anschloss, welche den behandelnden Arzt zu einer Incision veranlasste. Der Kranke ist Diabetiker, wie schon früher von dem ihn behandelnden Arzte constatirt worden ist. Status: Wohlgenährter Mann, keine wesentliche Verbreiterung des Herzens. Auf der linken Fusssohle über dem 3. Metatarsus ein etwa

markstückgrosses Geschwür neuroparalytischen Aussehens. Auf dem Fussrücken über dem 3. Metatarsus eine 4 cm lange klaffende Schnittwunde, deren Grund mit Granulationen besetzt ist, auf denen die der 3. Zehe angehörige Strecksehne nekrotisch zu Tage liegt. Sensibilität im Bereiche der Zehen und des Vorderfusses herabgesetzt. Starke Schmerzen und Kältegefühle im Fusse. Im Urin kein Eiweiss, Zuckergehalt wechselnd, durchschnittlich circa 5 Proc. — Vorbehandlung: Ebstein'sche Zuckerdiät; Desinfection und antiseptischer Verband. Hochlagerung. 10. April. Gründliche Auslöffelung des Geschwürsgrundes. Metatarsus III nekrotisch, wird mit der dazu gehörigen Zehe entfernt. Ausserdem ist die Beuge- wie Strecksehne bis in die Gegend des Lisfranc'schen Gelenkes nekrotisch. Beide werden im Gesunden abgetragen. Die Wunde wird nur theilweise geschlossen. Jodoformgazeverband. Der Kranke ist fieberlos, die Wunde aber eitert stark, die Weichtheile in der Tiefe werden nekrotisch. Der Kranke klagt über heftige Schmerzen im Fusse und wird immer elender. — Operation am 5. Mai. Amputatio pedis nach Chopart, da das Lisfranc'sche Gelenk noch eitrig ist. In den erhaltenen Theilen ist von Krankheit nichts mehr zu erkennen. Esmarch'sche Blutleere. Die Hautlappen, die nach Lösung des Schlauches sich nur langsam erholen, werden locker vereinigt. Drainage. Gazeverband. Wegen fortlaufender Lappennekrose entschliesst man sich am 30. Mai zur Amputatio cruris im mittleren Dritttheil ohne Blutleere. Lockere Naht. Arteria tibial. antica und postica sind stark verkalkt, so dass sie kaum noch die Hälfte ihres ursprünglichen Lumens besitzen. — Verlauf: Vollkommen aseptischer Heilverlauf. Die Ebstein'sche Zuckerdiät wird nicht ertragen (Dyspepsie und Erbrechen). Heilung schreitet langsam vorwärts, nachdem sich ganz minimale Wundrandnekrosen abgestossen haben. 1. Juli. In den letzten 8 Tagen Oedem des Oberschenkels, das wieder zurückgeht. Im Urin kein Eiweiss, Zuckergehalt minimal. Auf Wunsch mit heilender Wunde entlassen. — Endgültiger Erfolg laut Bericht des Kranken vom 3. April 1892. Die Wunde ist in ungefähr 6 Wochen vollkommen geheilt. Eine später durch Fall auf den Stumpf gesetzte Wunde ist ebenfalls gut geheilt. Seit Mitte Januar trägt er, nachdem er bis dahin auf einem Stelzfuss gegangen, ein künstliches Bein, mit dem er seine Geschäftsgänge in der Stadt zu Fuss macht. Von Schmerzen spürt er nichts mehr, ebenso hat er nicht mehr über Kältegefühl zu klagen. Seit seiner Entlassung hat er sich der Seegen'schen Zuckerdiät zugewandt. In seinem allmonatlich untersuchten Urin ist nur einmal circa 0,75 Proc., sonst nie wieder Zucker gefunden worden. Der Kranke fühlt sich sehr wohl und hat 15 Pfd. zugenommen.

19. Wilhelm Voigt, Fleischermeister, 67 Jahre alt. Aufnahme am 3. Juni 1891. Diagnose: Gangraena senile. — Anamnese: Klagt seit 2 Monaten über Parästhesien auf der Planta pedis beiderseits, vornehmlich im Gebiete der Zehenballen. Vor 4 Wochen begann die Spitze der 4. Zehe blau und schliesslich schwarz zu werden. Status: Das Endglied der 4. Zehe ist vollständig mumificirt, auf dem Zehenrücken erstreckt sich die schwarze Zeichnung bis ins Gebiet der Mittelphalanx,

doch besteht noch keine deutliche Abgrenzung gegen das Gesunde. Sensibilität an den übrigen Zehen und am Fusse erhalten, keine Motilitätsstörung. Der Puls in der Inguinalbeuge deutlich, in der Kniekehle nur schwach zu fühlen. Herz keine wesentlichen Abnormitäten. Urin zucker- und eiweissfrei. — Vorbehandlung: Antiseptischer Verband; mässige Hochlagerung. 22. Juni. Der Process ist nicht mehr weiter fortgeschritten und hat sich abgegrenzt. — Operation am 22. Juni. Exarticulation der gangränösen Zehe. Schluss der Wunde. Drainage. Hochlagerung. Blutung ganz minimal. Die Wandungen der Zehenarterien stark verdickt. — Verlauf: Wunde aseptisch, langsam bis auf eine ganz minimale granulirende Stelle geheilt. Sensibilität am Fusse erhöht, starke Reflexe. 16. Juli geheilt. — Endgültiger Erfolg nach ärztlicher Mittheilung vom 2. April 1892: Wunde linear geheilt, Narbe und das Metatarsalende vollständig unempfindlich auf Druck. Der Fuss ist vollständig schmerzfrei und zu allem Gebrauch fähig. Im Januar dieses Jahres klagte der Kranke über Schmerzen im anderen Fuss, besonders in der zweiten Zehe, die auch leicht bläulich verfärbt erschien; das ist aber wieder rückgängig geworden bis auf einige ziehende Schmerzen im ganzen Fuss.

VI.

Besprechungen.

1.

Frederik Treves, Handbuch der chirurgischen Operationslehre, für praktische Chirurgen und Studirende. Aus dem Englischen von Dr. R. Teuscher. Bd. I. 814 Stn. Jena, Hermann Costenoble. 1892.

Der Verfasser ist Chirurg und Docent der Anatomie am London Hospital, infolge dieser Doppelstellung ist er im Stande, die Operationslehre nach zwei Richtungen hin, der chirurgischen wie der topographisch-anatomischen, zu beherrschen. Die topographisch-anatomischen Auseinandersetzungen des Verfassers sind klar und durch recht gute Abbildungen illustrirt; sie gehen, besonders was die Unterbindungen betrifft, vielleicht mehr in das Einzelne, als es dem gewöhnlichen chirurgischen Bedürfniss entspricht, können aber dafür auch bei selten vorkommenden Operationen zur Orientirung und zum Nachschlagen benutzt werden. Die Literatur ist wenig herangezogen, mit Vorliebe werden die englischen Autoren citirt, doch soll ja das Buch nicht zu einem literarischen Leitfaden dienen. Die Darstellung ist im Ganzen knapp und prägis, und muss auch die Arbeit des Uebersetzers durchaus gelobt werden. Der Inhalt enthält zunächst eine Einleitung über den Zustand und die Vorbereitung des Kranken zur Operation, er bespricht das, was man von einem Operateur verlangen muss, in verständiger, wohl auch allgemein anerkannter Weise. Ein Operationszimmer wird beschrieben, wie es der Verfasser für am zweckmässigsten hält. Dann folgt im 4. Kapitel die Darstellung des wichtigsten Instrumentariums und des Nahtmaterials. Das 5. Kapitel enthält die Elemente der chirurgischen Operationslehre. Manches, wie die Anwendung der Fadenretraction (S. 59), wird bei uns nicht viel Nachahmung finden; dagegen ist dem, was Treves über die Anwendung stumpfer Instrumente bei der Arterienunterbindung sagt (S. 63), im Allgemeinen Beifall zu zollen, obwohl die Warnung vor Anwendung der Hohlsonde überhaupt übertrieben ist.

Das Kapitel über Anästhetica ist von F. A. Hewitt verfasst worden und interessant geschrieben; es enthält mancherlei Beherzigenswerthes.

Der 3. Abschnitt beschäftigt sich mit den Unterbindungen der Arterien, welche sehr vollständig dargestellt werden. Manche Unterbindungen werden bei uns anders dargestellt und ausgeführt, wie die Ligatur der Art. lingualis und der Art. poplitaea; auch weichen manche topo-

graphische Angaben von den bei uns üblichen ab; dies thut dem Werth der Darstellung keinen Abbruch.

Der 4. Abschnitt enthält die Operationen an den Nerven, Nervendehnung, Neurotomie, Neurektomie und Neurorrhaphie. Die Darstellung ist eine sehr vollständige.

In dem nun folgenden Kapitel über Amputationen finden wir, dass der Verfasser bei den allgemeinen Regeln sich lebhaft gegen Esmarch's blutlose Amputation ausspricht, — mit Unrecht, denn gegen die Anwendungsweise, wie sie heute auf deutschen Kliniken Sitte ist, sind alle Einwürfe des Verfassers nicht stichhaltig.

Bei der Besprechung der Amputationsverfahren an den einzelnen Gliedern finden wir eine im Ganzen vollständige Darstellung der bekannten Methode, hie und da fehlen wohl einzelne bei uns übliche Verfahren (Daumen mit Mittelhandknochen Ovalär M., Handgelenkexarticulation mit dorsalem Lappen, Ellbogengelenkexarticulation mit hinterem Lappen).

Eine Kritik der einzelnen, dem Studirenden jedenfalls in fast zu grosser Fülle vorgeführten Amputationsmethoden wird gegeben, doch dürfte wohl zum Schluss eine prägnantere Zusammenfassung zweckmässig sein.

Der 6. Abschnitt betrifft die Operationen an Knochen und Gelenken. Das Thema „Osteotomie" ist klar und ausgiebig abgehandelt, die Abbildungen dabei gut und instructiv; die operative Behandlung der Pseudarthrosen ist hier angeschlossen.

Die nun folgende Beschreibung der Resection der Gelenke ist im Allgemeinen so abgefasst, wie wir es in Leitfäden für die Leichenübungen gewohnt sind; die klinische Praxis hat mit einem grossen Theil der beschriebenen Methoden, wenigstens in Deutschland, schon gebrochen; die moderne deutsche Literatur ist wenig berücksichtigt, Autoren wie Volkmann, König nicht erwähnt, auch v. Langenbeck, dem wir doch so manchen wichtigen Fortschritt bei der Resectionslehre verdanken, wird nicht häufig genannt. Der Verfasser hebt mit Recht die Verdienste der Ollier'schen subperiostalen Methoden hervor, doch glauben wir, dass der erfahrene Kliniker dieselben längst nicht mehr so hoch schätzt, wie in früheren Jahren, besonders bei den Gelenkresectionen wegen Tuberculose. Aber die Beschreibung der aufgeführten Methoden ist auch hier klar und leicht verständlich, zumal auch hier die Abbildungen das Verständniss erleichtern.

Den Schluss des ersten Bandes bilden die Tenotomien, wobei Verfasser sich gegen Volkmann's offene Durchschneidung des M. sternocleidomast. ausspricht.

Im Allgemeinen müssen wir also das Buch durchaus empfehlen, wenn auch im Einzelnen der deutsche Chirurg Einiges vermisst. Die klare, knappe Darstellungsweise ist vielleicht unseren englischen Collegen mehr zu eigen, als uns.

Die Ausstattung des Buches, die vielen (422) Abbildungen sind vortrefflich, Druck und Papier von bester Qualität.

Lücke.

2.

Atlas der Keklkopfkrankheiten, enthaltend 345 Figuren auf 37 Tafeln in Farbendruck und 25 Zeichnungen, nach der Natur gemalt, gezeichnet und erläutert von Dr. Robert Krieg, Arzt in Stuttgart. Verlag von Ferdinand Enke 1892.

Der Verfasser hat in dem vorliegenden Werke nach seinen Beobachtungen, an seinen eigenen Patienten, sei es nach dem Spiegelbild des Lebenden, sei es nach dem Operationsstück, sei es nach dem Leichenpräparat oder auch nach dem mikroskopischen Schnitt, ohne jegliches Dazwischentreten eines Berufsmalers direct gezeichnet und gemalt. Das Werk enthält auf 37 Tafeln 345 Figuren, und beziehen sich dieselben auf die meisten Krankkeiten des Kehlkopfs. Die Tafeln liefern uns ganz vortreffliche Bilder über: nichtkranke Kehlköpfe, Anämie, Hyperämie, Oedem, Abscess, Hämorrhagie, Perichondritis idiopathica, chronischer Katarrh, Pachydermie, Hyperkinese, Hypokinese, Recurrenslähmung, Posticuslähmung (Carcinom); Fibrome, Angiome, solitäre Papillome, multiple Papillome, Carcinom, Syphilis, Tuberculose, Lupus, Compression und Stenose des Kehlkopfes, Compression und Stenose der Luftröhre. — Exantheme, Herpes, Algosis leptothricia', Pemphigus, Trauma, Fremdkörper, angeborenes Diaphragma.

Der Verfasser hat, wie er in dem Vorwort bemerkt, sich zum Ziel gesetzt, fürs Erste womöglich alle Krankheiten des Kehlkopfs vorzuführen und von dieser Gesammtheit der Krankheiten nicht nur je ein Bild, nicht etwa ein traditionell typisches, wie es durch die Lehrbücher „hindurchläuft", sondern womöglich sämmtliche Formen, in welchen eine Krankheit sich im Bild äussert, zu zeigen, also auch die nicht typischen, auch die verwaschenen Formen, die vielleicht nicht viel Eigenthümliches an sich haben, wo vielleicht die Diagnose aus dem Bild allein zu stellen gar nicht mehr möglich ist. Eine lehrreiche Bereicherung ist es, dass zuweilen sogar ein und derselbe individuelle Fall zergliedert zur Anschauung gebracht wird, entweder zu ein und derselben Zeit, oder unter Voraussetzung verschiedener physiologischer Verhältnisse, wie Phonation, Respiration, oder in verschiedenen Zeiten des Verlaufs, z. B. Tuberculose, Carcinom, Recurrenslähmung, oder im Verlauf eines gemachten Eingriffs, wie vor und nach Curettement und Tuberculinbehandlung, bei Besserungen bis Heilungen bei Tuberculose, oder nach chirurgischen Eingriffen, wie Exstirpationen von Carcinomen, oder endlich in seiner Endform als Leichenpräparat.

Interessant und lehrreich sind die Bilder von einem Fall von Tuberculose, aus denen sich der hohe Werth der Tuberculinbehandlung in Verbindung mit chirurgischen Eingriffen (Tafel XXXI) erkennen lässt, und ebenso die Bilder über Carcinom, aus denen hervorgeht, dass die Section sehr häufig eine viel grössere Ausdehnung der Geschwulst und der Verschwärung nachweist, als es die laryngoskopische Untersuchung feststellen konnte. Ich muss freilich bekennen, dass meine Erfahrungen über Tuberculinbehandlung bei Tuberculose des Kehlkopfs im Widerspruch zu den günstigen Resultaten des Herrn Verfassers stehen. — Ungemein reichhaltig sind die Bilder, welche die Stenosen und Compressionen des Kehl-

kopfs betreffen, die durch vertrocknetes Secret, Struma, Carcinom der Schilddrüse, Tuberculose, syphilitische Narbenstränge, Lymphomatose, Carcinoma pharyngis, Retropharyngealabscesse, Abscesse in der Fossa navicularis, folliculäre Zungenmandeln, intrathoracischen Tumor, wahrscheinlich Aneurysma, bedingt waren.

Dass der vorliegende Atlas nicht alle Krankheiten und Krankheitsformen zur Darstellung bringen kann, ist selbstverständlich, da der Verfasser nur eigene Beobachtungen bietet. Das wirklich Nothwendige wird nicht vermisst, und unter den mannigfachen Raritäten seien besonders Herpes pharyngis et laryngis, Algosis leptothricia (Tafel XXXVI), welche vom Verfasser zum ersten Mal ausführlich beschrieben wird, Pemphigus und endlich angeborenes Diaphragma in der Höhe der Stimmbänder erwähnt. Der Umstand, dass Arzt und Maler in einer Person vereinigt waren, kommt dem Werk ungemein zu gute. Die Bilder gewinnen dadurch an unmittelbarer Natürlichkeit und Wahrheit, sie sind klar, übersichtlich und plastisch, und auch die gewählten Farbennüancirungen entsprechen auf das Beste den dargestellten Krankheitsformen. So hat der Verfasser das sich gesetzte Ziel erreicht, und kann das Werk mit seinen ungewöhnlich wohlgelungenen lithographischen Nachbildungen durch Herrn Eckstein, welches von dem Verleger Herrn Enke glänzend ausgestattet ist, dem Studirenden zu Lernzwecken, dem Docenten zu Lehrzwecken, dem praktischen Arzt zum vergleichenden Nachschlagen aufs Wärmste empfohlen werden. Kohts.

3.

Arbeiten aus der chirurgischen Universitäts-Poliklinik zu Leipzig, herausgeg. von Prof. Dr. Benno Schmidt. Mit 10 Abbildungen im Text u. 13 Tafeln. Leipzig, F. C. W. Vogel. 1892. 8.

Das Buch ist Thiersch zur Feier seines 70. Geburtstages gewidmet und enthält sechs zum Theil recht interessante Arbeiten, die aus dem Material der Poliklinik entnommen sind.

In einem Aufsatz: „Zur Odontologie der Kieferspalte bei der Hasenscharte“ kommt Benno Sachs zu der Ansicht, dass der überzählige Zahn bei der Kieferspalte der Praecaninus ist und durch mechanische Absprengung vom Zahnkeim entstanden ist; er stützt sich dabei hauptsächlich auf die Form des überzähligen Incisivus mit kegelförmiger Krone als eines rudimentären Zahnes, deren Bedeutung er für die Entscheidung der Frage noch zu wenig beachtet gefunden.

„Ueber 2 Fälle von Geschwülsten in der Gegend des Schwanzbeines“ berichten Benno und Martin Schmidt; im 1. Fall handelt es sich um ein vom Subcutangewebe ausgehendes Lipom zwischen Spitze des Schwanzbeines und After bei einem 8 Monate alten Mädchen; im 2. Fall um eine „Myelocystocele“?, einheitliche Cyste, deren dünne Wandung Binde- und Gliagewebe sowie Epithelien vereinigt; an umschriebener Stelle fand sich pigmentirtes Epithel. Eine Communication der Geschwulst mit dem Spinalkanal war bei dem circa 12 Stunden alten Mädchen nicht nachweisbar. Beide Geschwülste wurden ohne Zwischenfall operirt und genau mikroskopisch untersucht.

„Ueber einen Fall von Lipom mit Oelcysten" berichtet v. Bünau; es handelt sich um ein aus der linken Schenkelbeuge entferntes, kindskopfgrosses Lipom bei einem Cavalleriewachtmeister; im Innern der Geschwulst fanden sich mehrere grosse, cystenartige, mit öliger Flüssigkeit gefüllte Höhlen, deren Wand, von Fettgewebe gebildet, direct in die Inhaltsmassen überging; ihr Zustandekommen erklärt Verfasser lediglich durch Zerquetschung infolge mechanischer äusserer Einwirkungen, wie Aufspringen aufs Pferd, Schlag mit dem Säbelkorb auf die Geschwulst u. a.

An zahlreichen Tafeln, die von Gefrierdurchschnitten genommen wurden, erläutert Reuter die Verhältnisse eines grossen Nabelbruches und kommt dabei zu dem Resultat, dass „grosse Brüche gewissermaassen eine zweite Bauchhöhle vorstellen, in welcher sich Verwachsungen, Strangbildungen, Axendrehungen unter vorübergehenden, sich wiederholenden Entzündungs- und Einklemmungserscheinungen abspielen". Verfasser fordert zur Fortsetzung seiner Methode auf, von der er sich bei grossen Scrotal-, Nabel- oder Bauchbrüchen noch manchen Erfolg verspricht.

Die Mittheilung eines genau beobachteten und operirten Falles von Paraffinkrebs am Scrotum glaubt Verfasser (P. Liebe) bei dem Seltnerwerden der Affection gerechtfertigt; neben dem grösseren, als typisches Epithelcarcinom befundenen, fanden sich zwei kleinere als Atherome erkannte Geschwülste am Scrotum, die alle stark pigmentirt waren.

4 eigene und 80 aus der Literatur zusammengestellte Beobachtungen von multiplen Lipomen bespricht Haferkorn; 38 Fällen von symmetrischen stehen 46 nicht symmetrische Lipome gegenüber, 48 gehören dem männlichen, 28 dem weiblichen Geschlechte an, 8 unbestimmt; in 7 Fällen sind die multiplen Lipome congenital, in 3 anderen als post partum angeerbt zu bezeichnen (wobei in einem Fall die Mutter 5 Monate nach der Geburt des im Alter von 2 Jahren mit multiplen Lipomen befallenen Sohnes ebenfalls Lipome bekam). 4 mal findet sich tuberculöse Belastung; 3 mal entstanden die Geschwülste nach Erkältung; nur in einem Falle ist das Entstehen der symmetrischen Geschwülste auf nervöse Störungen zurückzuführen. Auffallend häufig sind in der vorliegenden Statistik die Extremitäten, besonders die Vorderarme betroffen. Die Zahl der Geschwülste variirt zwischen 2—10 und 100; in einem von v. Lutzan beschriebenen Fall existirten 2436, in einem anderen von Broca beschriebenen 2080; die durchschnittliche Grösse ist die eines Taubeneies.

Dr. Hagen.

4.

Verbandlehre für Studirende und Aerzte von Dr. Ferdinand Klaussner, a. o. Professor an der Universität München. 8. Rieger'sche Universitätsbuchhandlung, G. Himmer. München 1892. 190 Stn.

Der allgemeine Theil der vorliegenden Verbandlehre behandelt zunächst die Tücher-, Binden-, die erstarrenden und die Extensions- und Suspensionsverbände. Ein besonderer Abschnitt dieses Theiles beschäftigt sich mit der Wundbehandlung; nach einigen einleitenden Bemerkungen über die Regeln

der Antisepsis, die Desinfection vor und während der Operation, wird der eigentliche Wundverband, und zwar der a- wie antiseptische genauer erörtert; es folgt ein kurz gedrängter Ueberblick über die wichtigsten Verbandstoffe und deren gewöhnliche Herstellungsweise, über die gebräuchlichsten antiseptischen Lösungen und ihre Concentration und die antiseptischen Pulver; auch das Näh- und Unterbindungsmaterial wird berücksichtigt.

In dem zweiten Theile des Buches, der speciellen Verbandlehre, sind die typischen Tücher- wie Bindenverbände an den einzelnen Körpertheilen an der Hand vortrefflicher Abbildungen aufgezählt, nicht ohne dass an entsprechender Stelle die praktischsten Verbände nach Operationen hervorgehoben, sowie die gebräuchlichsten Schienen, Apparate und Prothesen erwähnt werden.

Das Bestreben des Verfassers, dem Anfänger einerseits durch übersichtliche Darstellungsweise und anschauliche Abbildungen leichter Verständniss der technisch wichtigsten Manipulationen zu verschaffen, den Bedürfnissen des in Thätigkeit stehenden Arztes andererseits durch Hinweisung auf mancherlei durch praktische Erfahrung erprobte Winke entgegenzukommen, scheint mir somit erreicht.

Dr. Blumenthal.

5.

Die typischen Operation und ihre Uebungen an der Leiche von Dr. Emil Rotter. München, bei Lebmann 1892. 8. 370 Stn.

In gedrängter Darstellung, verbunden mit Vollständigkeit des Inhaltes, behandelt das vorliegende Handbuch sämmtliche Operationen an der menschlichen Leiche. Jedem operativen Eingriff geht eine genaue Topographie der anatomischen Verhältnisse zumeist an der Hand übersichtlicher Abbildungen voraus, deren genaue Kenntniss ja dem Operirenden allein die nöthige Kälte für den blutigen Eingriff geben kann; hieran schliesst sich dann jedesmal eine genaue Anatomie der Wunde. Sehr praktisch ist bei grösseren Operationen die Vorausschickung einer kurzen Angabe des Verlaufes derselben, resp. ihrer wichtigsten anatomischen Stationen.

Die praktischen Bedürfnisse der Feldchirurgie sind fortwährend mit berücksichtigt. Den Schluss des Compendiums bildet eine Darstellung des einschlägigen Instrumentariums mit den bei einzelnen Instrumenten üblich gewordenen Autorenbezeichnungen. Dr. Blumenthal.

6.

Kurze Beschreibung der aseptischen Wundbehandlung von Dr. G. Neuber in Kiel. Verlag von Lipsius und Fischer. Kiel und Leipzig 1892. Preis 1 Mk.

Neuber berichtet über sein seit 8 Jahren bewährtes aseptisches Operationsverfahren. Er vermeidet jede Berührung der Wunde mit anti-

septischen Mitteln und bedient sich bei etwa nothwendiger Spülung nur des gekochten Wassers und der physiologischen Kochsalzlösung. — Nach kurzer Schilderung der Hospitaleinrichtungen in Kiel, woselbst Neuber über drei Operationszimmer (für Operationen im frischen Gewebe, im chronisch entzündeten Gewebe und in septisch inficirten Wunden) verfügt, bespricht er die specielle Vorbereitung zur Operation, die Desinfection des Patienten, des Personals, der Instrumente, Schwämme, sowie die Herstellung der aseptischen Gaze, des Nähmaterials u. s. w. — Es berührt eigenthümlich, dass Neuber, welcher die Infection der Wunde sogar durch die Luft derart fürchtet, dass er die in das Operationszimmer gelangende Luft einen mit 5 proc. Carbollösung angefeuchteten Gazefilter passiren lässt, sich bei Reinigung der Hände des Personals nur mit Wasser, Seife, Holzfaserbündel und Nagelreiniger begnügt. Für die Reinigung der Hände dürften doch sicherlich, ohne der aseptischen Wundbehandlung Abbruch zu thun, die Desinficientien nach wie vor am Platze sein.

Bei seinen Operationen ist Neuber bestrebt, die prima intentio bei völliger Beseitigung der Drainage zu erzielen.

Neuber fügt 59 tabellarisch geordnete Fälle, bei denen er aseptisch verfahren ist, seinen Ausführungen bei und rühmt als besondere Eigenschaften der aseptischen Methode die geringen Temperatursteigerungen nach der Operation. Dr. Brodnitz, Strassburg.

7.

Normale und pathologische Anatomie der Nasenhöhle und ihrer pneumatischen Anhänge von Dr. E. Zuckerkandl, o. ö. Professor der Anatomie an der k. k. Universität in Wien. II. Band. Mit 24 lithographischen Tafeln. Wien und Leipzig, Wilhelm Braumüller. 1892. Preis 14 Mk.

Zehn Jahre nach Veröffentlichung des ersten Bandes übergiebt Zuckerkandl hiermit die weiteren Resultate seiner fortgesetzten Untersuchungen an der Leiche der Oeffentlichkeit. Während der erste Band hauptsächlich der normalen Anatomie der Nasenhöhle und ihrer pneumatischen Anhänge gewidmet war und diese in erschöpfender Weise zusammengestellt hatte, befasst sich Zuckerkandl in seinem zweiten Bande besonders mit den pathologischen Verhältnissen. Eine reiche Casuistik, aus welcher die allgemeinen Schlüsse gezogen worden sind, ist den einzelnen Kapiteln angefügt. Die reichen Illustrationen (24 lithographische Tafeln) sind zum Theil recht gut ausgeführt.

Dr. Brodnitz, Strassburg.

8.

E. Albanese, Tavole statistiche della Clinica chirurgica di Palermo. Palermo 1892. Statistimento typografico Virzi.

Der für die Wissenschaft leider zu früh verstorbene Professor der Chirurgie zu Palermo E. Albanese hatte die Absicht, einen grossen klinischen Bericht über seine Thätigkeit an der Klinik von Palermo zu veröffentlichen, welcher die Zeit vom 1. März 1868 bis zum 31. October 1889 umfassen sollte. Leider ereilte ihn darüber der Tod, so dass jetzt nur das grosse statistische Material veröffentlicht werden konnte, während die Besprechung und Verwerthung des Materials, der Text zu den Zahlen, leider nicht vorliegt. Es wurden in dem genannten Zeitraum 7811 Kranke behandelt und 2474 Operationen ausgeführt. Die Generaltabellen über die behandelten Krankheiten zeigen eine auffallend grosse Zahl von Verwundungen, welche mit 612 Hieb- und Stich-, 328 Risswunden und 404 Schusswunden registrirt sind. Offene und subcutane Knochenbrüche sind ebenfalls sehr häufig (478 und 352). Caries und fungöse Gelenkentzündungen (also wohl meistens Tuberculose) sind mit 296 und 388 Fällen erwähnt. Bösartige Neubildungen finden wir 651, gutartige 246; Hernien und deren Folgen 489. Harnröhrenstricturen 379. Blasensteine fanden sich 427 mal.

Wir heben hier nur diese Thatsachen aus den Uebersichtstabellen hervor. Die genauen Tabellen über die einzelnen Krankheitsformen und deren von Albanese geübten Behandlungsweise bieten ausserordentlich viel des Interessanten. Albanese hat immer genau die septische und die antiseptische Zeit von einander getrennt, so dass auch die Resultate der Behandlungsweisen überall genau und leicht zu übersehen sind. Von Gegenständen, welche eingehend auf den Tafeln statistisch dargestellt sind, nennen wir: Operation der Blasensteine, Stricturen, Hernien und Laparotomien, Aneurysmen, Transfusionen, Radicalcur der Hydrocele, Exarticulationen und Amputationen, Resectionen, Verletzungen.

Lücke.

9.

Conrad Neumann, Beiträge zur Frage der Nephrorrhaphie. Inaugural-Dissertation. Berlin 1892.

Der Verfasser beschreibt neun Fälle von Nephrorrhaphien, welche von Dr. Rotter im St. Hedwigskrankenhaus zu Berlin ausgeführt worden sind, und von denen sechs zu definitiver Heilung führten, zwei gebessert wurden und bei einem kein Erfolg erreicht wurde. Rotter schneidet ein bis auf die Capsula propria der Niere, dann wird zunächst ein Seidenfaden durch den convexen Rand der Niere in der Mitte ihrer Höhe, 1 Cm. vom Rande entfernt gelegt, welcher zur Wunde hinausgeleitet und mit der Niere emporgehoben und fixirt wird. Dann werden vier bis sechs starke Fäden (Seide oder Catgut) durch Musculatur, Fascien und Nierenfettgewebe einerseits, dann durch das Parenchym der Niere und auf der anderen Seite wieder durch Fett, Fascie, Musculatur

durchgezogen. Diese Nahtkanäle liegen nicht parallel zu einander, ihre beiderseitigen Enden erheben sich über eine durch den Rumpf gelegte Transversalebene, sich dem Kopf der Patienten nähernd, die unteren in höherem Grade, wodurch zugleich eine Convergenz der Nahtenden auf jeder der beiden Seiten zu Stande kommt; es werden nur die zwei unteren Drittel der Niere fixirt.

Auf diese Rotter'schen Erfahrungen gestützt, tritt der Verfasser warm für die Nephrorrhaphie ein gegenüber Landau und Lindner. Nach den von ihm aus der Literatur zusammengestellten Fällen von Nephrorrhaphie giebt Neumann eine vergleichende Statistik, welche die Resultate und die Methoden eingehend berücksichtigt. Lücke.

10.

Sammlung medicinischer Schriften, herausgegeben von der Wiener klin. Wochenschrift. VIII.

Ueber Einheilung von Fremdkörpern, von Dr. Fritz Salzer, Assistent an der Klinik Billroth's. Mit 3 lithographirten Tafeln. Wien 1890. Preis 2 Mk.

Salzer behandelt die Reaction des Organismus Fremdkörpern gegenüber mit Rücksicht auf die physikalische Beschaffenheit derselben. Wenn auch die Art der Einheilung gleichartiger Fremdkörper verschieden sein kann, so ist es doch auffallend, dass gewisse Fremdkörper besonders häufig in Cysten, andere wieder in Schwielen angetroffen werden, was wohl zu der Annahme berechtigt, dass nicht nur Verschiedenheiten der betroffenen Organismen und Organe maassgebend sind, sondern dass auch physikalische Eigenschaften von ausschlaggebender Bedeutung sein dürften.

Die ältere Casuistik behandelt Salzer ganz kurz, da hierbei zumeist gerade auf den pathologisch-anatomischen Befund kaum eingegangen ist.

Die vom Verfasser selbst beobachteten Fälle sind besonders auf die histologischen Verhältnisse der die Fremdkörper umgebenden Gewebe untersucht worden. Die Befunde an menschlichen Präparaten wurden durch Untersuchungen von Thierpräparaten vervollständigt. Auf Grund der anatomischen Befunde bei chemisch-indifferenten, schwer löslichen Fremdkörpern kommt Salzer zu folgenden Schlüssen: 1. Bei geringem Gewicht und Umfang und bei gewisser Ruhe heilen die Fremdkörper leicht in Narbengewebe ein, wenn sie porös, faserig oder rauh sind. 2. Corpora aliena von mässigem Gewichte, compacter Beschaffenheit heilen, wenn glattwandig, in zarten bindegewebigen Kapseln ein; bei poröser, rauher Oberfläche ist die Kapsel dichter, eine derbere Narbe. 3. Hohes specifisches Gewicht, vollkommen, d. h. allseitig glatte Oberfläche, scharfkantige oder spitze Beschaffenheit sind Eigenschaften eines Fremdkörpers, welche seine Einheilung in flüssigkeitshaltigen Bindegewebskapseln wahrscheinlich machen, zumal wenn der betroffene Körpertheil nicht ruht. —

Die Thierexperimente hatten jedoch nicht allein blos den Zweck, die Gewebsveränderungen um die Fremdkörper zu studiren, sondern auch die Verwendbarkeit von Fremdkörpern, speciell des Glases, für therapeutische

Zwecke zu erproben. Die Beobachtungen der Art der Einheilung glatter (spitzer, kantiger) Glasstücke führten den Verfasser zur Ueberzeugung, dass durch derartige Fremdkörper künstliche Körperhöhlen, resp. künstliche Räume erzeugt werden können, „was ja zur Garantirung eines Hohlraumes nach Gelenkresectionen, zumal aber bei Anlegung künstlicher Gelenke von Bedeutung wäre". (?) Auch hätte nach Salzer dieses Verfahren „einen wahrscheinlichen (?) Werth in Körperregionen, in welchen Narbentraction erfahrungsgemäss gefahrvoll ist, wie in den serösen Höhlen, Gelenken und Sehnenscheiden". Die Glaswolle empfiehlt Salzer besonders zum Verschluss der Bruchpforte, um so eine recht derbe Narbe zu erhalten. Dr. Brodnitz, Strassburg.

11.

Wiener Klinik, Heft 9: Ueber die Trepanation der Wirbelsäule mit besonderer Berücksichtigung der Rückenmarksverletzungen von Regimentsarzt Dr. Victor Wagner, Wien 1892.

Wagner hatte October 1891 die Trepanation der Wirbelsäule bei einem jungen Manne wegen einer Wirbelsäulenschussverletzung mit gutem Erfolge vorgenommen. Anlässlich dieses Falls stellt Wagner in seiner Arbeit die bisher durch dieses Operationsverfahren erreichten Resultate zusammen. Er hebt die Schwierigkeit der Differentialdiagnose zwischen Rückenmarkserschütterung, Compression, partieller und totaler querer Läsion des Markes hervor und sucht die einzelnen Krankheitsbilder durch ihre Symptome zu präcisiren.

Im Hinblick auf die zum Theil recht erfreulichen Resultate der bisher ausgeführten Trepanationen kommt er zu folgendem Schluss: „In jedem Falle von Wirbelsäulen- beziehungsweise Rückenmarksverletzung ist, wenn aus den begleitenden Symptomen eine Compression oder Contusion des Markes zu schliessen ist, nach Ablauf des ersten Shok die Eröffnung des Wirbelkanals angezeigt.

Dieser Operation kommt ein explorativer Charakter zu, wenn dieselbe eine substantielle Läsion oder Compression des Markes nicht aufzudecken vermag, die Operation ist jedoch curativer Art bei bestehender Compression oder Läsion des Markes. Dr. Brodnitz, Strassburg.

12.

Mittheilungen des K. u. K. Militär-Sanitäts-Comités I—III. Die Geschossfrage der Gegenwart und ihre Wechselbeziehungen zur Kriegschirurgie. Eine kriegschirurgische Studie von Dr. Johann Habart, K. u. K. Regimentsarzt und Gardearzt der Königl. Ung. Leibgarde. Mit 8 Lichtdruck-Tafeln und 1 lithographirten Tafel in Farbendruck. Wien 1890. Preis 3 Mk.

Nach einem historischen Rückblick auf die Entwicklung der Geschossfrage wendet sich Habart den verschiedenen Theorien über die

Mechanik der Schussverletzungen zu. Nach Erwähnung der angeblichen Vergiftung der Wunden durch das Projectil selbst, nach Erwähnung der Verbrennungstheorie der Gewebe, sowie der Lufttheorie, wodurch die oft beobachtete explosionsartige Wirkung in den Geweben zu erklären sein sollte, Ansichten, die längst der Vergangenheit angehören, bespricht Habart ausführlich die modernen Theorien, welche die gewaltigen Zerstörungen bei Nahschüssen mit explodirender Wirkung zu deuten bestrebt sind, so die Richter'sche Schmelzungstheorie, wie besonders Reger's Theorie des hydraulischen Drucks, welche schon vorher von Busch und Kocher aufgestellt war. Alsdann kommt Habart auf die physikalischen Eigenschaften und Wirkungen der neuesten Kleinkalibergeschosse zu sprechen und hebt ihre Vortheile den gewöhnlichen Bleigeschossen gegenüber hervor. Feste Körper werden besser durchschossen, der Schusskanal wird kleiner, die Zerstörung wird sich auf die unmittelbar getroffenen Theile beschränken und nicht wie bei der Deformirung alter Bleiprojectile auf die Umgebung übertragen werden.

An diese theoretischen Auseinandersetzungen knüpft Habart die Ergebnisse der an Pferden mit 8 Mm. Mannlicher Geschoss M. 1888 vorgenommenen Schiessversuche und der an Menschenleichen gesammelten Beobachtungen. Im Allgemeinen täuschten die geringfügigen Einschusslöcher und die relativ kleinen Ausschussöffnungen sowohl bei Pferden, insbesondere aber an Körpertheilen der Menschen mindergradige Verletzungen vor und liessen beim ersten Anblicke keinen richtigen Schluss auf die Art und Ausdehnung der Schussverletzung zu. Reine Lochschüsse konnten blos an einzelnen flachen und platten Knochen und den spongiösen Gelenktheilen der Röhrenknochen mit Sicherheit festgestellt werden, in der Mehrzahl der Fälle waren jedoch weitgehende Fissuren regelmässige Begleiter derselben. Merkmale der grössten Zerstörung boten die langen Röhrenknochen dar; bei Bauchschusswunden waren fast durchgängig mehrere Darmschlingen verletzt, die grossen Drüsenorgane des Unterleibs boten verbreitete Berstungen und Zerreissungen ihrer Gewebe dar.

Da die Kenntniss der approximativen Schussdistanzen bei Abschätzung der Verletzungsarten besonders wichtig ist, so unterscheidet Habart nach seinen Erfahrungen für die modernen Kleinkalibergeschosse folgende vier Zonen:

I. Zone, d. h. die der Explosionwirkung; die Gewebe werden zertrümmert und die Cohärenz der Theile auf weite Strecken vernichtet. — Schussdistanz bis 500 M.

II. Zone, d. h. die der reinen Defecte; glattwandige Schussverletzungen, Lochschüsse. — Schussdistanz bis 1200 M.

III. Zone, d. h. die der Splitterung und Zerreissung. — Schussdistanz bis 1800 M.

IV. Zone, d. h. die, in der ausser Weichtheilwunden Erschütterungen und Sprünge der Knochen vorzukommen pflegen. — Schussdistanz bis 2600 M.

Den Schluss der sehr interessanten Abhandlung bildet eine kurze Betrachtung über die erste Hülfeleistung auf dem Schlachtfelde.

Dr. Brodnitz, Strassburg.

13.

Zur Radicaloperation des freien Leistenbruches von Dr. A. Wölfler, Prof. der Chirurgie in Graz (aus den „Beiträgen zur Chirurgie", Festschrift, gewidmet Th. Billroth).

Czerny's Methode bildet die Grundlage aller neueren Radicaloperationen. Man versuchte in letzter Zeit sie dadurch zu verbessern, dass man ausser der Obliteration des Bruchsackes und der Naht der äusseren Bruchpforte auch den Leistenkanal und die innere Bruchpforte soviel wie möglich verengerte. Am bekanntesten sind die dahin gehenden Bestrebungen Macewen's und Bassini's. Anlehnend an Ersteren, unabhängig von Letzterem übte auch Wölfler seit Mai 1888 folgende Methode:

Mit langem Schrägschnitt bis auf die Aponeurose des Obliqu. ext. wird die äussere Bruchpforte freigelegt und der Obliqu. ext. auf der Hohlsonde gespalten, so dass man den ganzen Leistenkanal übersieht. Der Bruchsack wird eröffnet, sein Inhalt reponirt und er selbst bei hochgelagertem Becken von innen her am Halse vernäht und mit dem Paquelin verschorft, dann abgetragen, wenn leicht lösbar, sonst hinter die innere Bruchpforte zurückgelagert oder in seiner Lage belassen. Mit dichtgelegten Knopfnähten werden nun an die Innenfläche des äusseren Obliqu. ext.-Lappens und des Lig. Poup. angenäht: 1. der freie Rand des Obliqu. int. und transvers. 2. der äussere Rand des Rectus, und darüber wird endlich der Obliqu. ext. wieder vereinigt. Um den Leistenkanal völlig schliessen zu können, versucht Wölfler letzthin vor Anlegung der Naht den Samenstrang zu verlagern; er löst den Faden, führt ihn hinter dem entsprechenden Rectus herum zu einem Schlitz in der Lin. alb. dicht über der Symphyse heraus und näht ihn wieder im Scrotum fest.

Die beigefügten Zeichnungen veranschaulichen die Operation sehr gut.

Man sieht, Wölfler legt das Hauptgewicht auf den Verschluss der Bruchpforte. Durch die schichtweise Muskelnaht bildet er ein dreifaches Widerlager, stärker als wenn nach Bassini alle Schichten mit gemeinsamer Naht gefasst würden. So wird auch die verschiedene Spannung der einzelnen Muskellagen am besten ausgeglichen; der Rectus kann ev. durch einen Entspannungsschnitt in der Lin. alba noch gelöst werden.

Die Isolirung des Bruchsacks, besonders seines Halses, dessen möglichst hohe Abbindung und Abtragung perhorrescirt Wölfler geradezu. Neuerdings hat Kocher in Uebereinstimmung mit Bassini u. A. diese 3 Punkte als besonders wichtig betont. Wölfler dagegen hält die Isolirung für gefährlich, weil sehr leicht der Samenstrang dabei verletzt wird, er trägt den Bruchsack nicht ab, weil dessen genaue Vernähung und Verschorfung genügend gegen Recidive schütze und die Wundverhältnisse so günstiger wären. Weit eher scheint Wölfler der ungenügende Verschluss des Leistenkanals beim Belassen des Samenstranges in demselben zu Recidiven zu disponiren, deshalb versucht er letzthin, ihn zu dislociren, um den Leistenkanal völlig schliessen zu können.

In weitaus den meisten Fällen legt Wölfler für 4—6 Tage unter die Haut ein Drainrohr mit Jodoformgazestreifen, verzichtet also eigentlich auf die prima intentio, die von den meisten Autoren als unbedingt nöthig gefordert wird.

Für 2—3 Monate lässt Wölfler ein leicht federndes Bruchband tragen und empfiehlt, dasselbe später wegzulassen.

Wölfler operirte 58 nicht eingeklemmte Leistenbrüche (8 irreponibel) von 54 Kranken, davon 51 nach eigener Methode. Die Krankengeschichten sind kurz beigefügt. Von den Kranken waren 23 unter 20 Jahre alt, 2 über 50 Jahre. Die Heilung war in 86 Proc. p. prim. (in Wölfler's Sinne), ihre Dauer betrug durchschnittlich 3—4 Wochen. Die Mortalität war 0 Proc. Leider konnten nur 19 Kranke nach 4 Monaten bis 3½ Jahren wieder untersucht werden. 18 davon waren recidivfrei; die äussere Bruchpforte zeigte sich meist für die Fingerkuppe durchgängig.

Sieveking, Strassburg.

14.

M. Roth, Andreas Vesalius Bruxellensis mit 30 Tafeln. Berlin, Druck und Verlag von Georg Reimer. 1892.

Verfasser schildert zunächst die Geschichte der Anatomie in der Zeit vor Vesal. Die Zergliederungskunst lag in jenen Tagen sehr im Argen. Nur zu Salerno scheint Anatomie, aber nur am Schweine in regelmässigen Zwischenräumen gelehrt worden zu sein. Erst der Erlass Friedrich's II. von Hohenstaufen im Jahre 1240, wodurch Aerzte und Chirurgen beider Sicilien zur Erlernung der Section menschlicher Leichen auf der Schule verpflichtet wurden, bedeutet einen wichtigen Wendepunkt für die Entwicklung der Anatomie. Die Zergliederungskunst, gewöhnlich Anatomia publica genannt, wurde nunmehr vorwiegend im Sinne des friedericianischen Gesetzes geübt. Ihre Pflegestätten waren im 14. Jahrhundert in Italien die Universitäten Padua, Bologna, Venedig, Florenz; in Frankreich Montpellier. Auf deutschem Gebiete geht am Anfange des 15. Jahrhunderts Wien an der Spitze. Diese Schulanatomie zerfiel in zwei völlig getrennte Hälften: den wissenschaftlichen und den handwerksmässigen Theil. Ersteren versah der Medicus, letzteren der vom Medicus beaufsichtigte Chirurgus. Diese Spaltung des Unterrichts lässt sich in Italien schon für das 14. Jahrhundert nachweisen, sie hat ihren Grund darin, dass den Aerzten vor Vesal die Zergliederung als entehrend galt. Des grössten Ansehens als Autoren waren in jener Zeit theilhaftig: Mundinus und Guido de Cauliaco. Nach Mundinus trugen die Lehrer in Italien, nach Guido die Schule von Montpellier vor.

Das Lehrbuch von Mundinus ist eine Compilation aus verschiedenen durchweg unreinen literarischen Quellen. Auch Guido ist Compilator wie Mundinus. Als nach der Erfindung der Buchdruckerkunst die alte Literatur wieder zu hohem Ansehen gelangte, da warf man sich auch wieder mehr auf das Studium der Werke Galen's. Die Araber wurden verlassen, es kam zu einem förmlichen Galen-Cultus. In allen medicinischen Dingen war eben Galen höchste Autorität; seine Anatomie galt als unfehlbar. Berengar von Carpi, der als Gegner von Galen angesehen wird, hat zwar wenigstens richtig gesehen, aber falsch gedeutet. Auch ihm gilt die galenische Anatomie vollkommen, was sich mit ihr nicht vereinigen lässt, wird durch das Dogma von der Veränderlichkeit des menschlichen Körpers erklärt. Es stand also in dieser ganzen Pe-

riode kläglich um die menschliche Anatomie, vor Vesal hat dieselbe Niemand wirklich studirt.

Vesal, im Jahre 1514 in Brüssel geboren, stammt aus einer Familie, in der Wissenschaft, Medicin und Mathemathik geschätzt und gepflegt wurde. In Paris, wohin er sich begeben hatte, um bei Jacob Sylvius und Guinterius Anatomie zu hören, trieb er mit Feuereifer die neue Wissenschaft, welcher er nunmehr sein ganzes Leben zu widmen beabsichtigt. Sein Wissen scheint bald Aufsehen erregt zu haben. Er hilft seinem Lehrer Guinterius bei der Abfassung der Institutiones anatomicae, einem Abriss der Anatomie, worin Galen's Angaben knapp und klar zusammengefasst sind. Alles Brauchbare in diesem Werke rührt von Vesal her; hier wird zum ersten Mal auf Grund von Beobachtungen an der Unfehlbarkeit Galen's gerüttelt. Als Candidat der Medicin gab Vesal von Löwen aus das 9. Buch des Almansor von Rhazes heraus. Er führte es aus barbarischer Version in lesbare Form über und machte so ein gutes, jedoch im bisherigen Zustande werthloses Buch zu einem nützlichen. Zur Vervollkommnung in der Medicin wandte sich Vesal nach Venedig und später nach Padua. In letzterer Stadt promovirte er am 15. December 1537, und Tags darauf begann er als Professor der Chirurgie mit der Verrichtung der Schulanatomie.

Der jugendliche Professor führt sofort eine wichtige Neuerung ein. Er zergliederte, demonstrirte, erklärte in eigener Person, die Barbiere wurden beiseite gelassen. Den Disputationen gab er eine feste anatomische Grundlage. Im Jahre 1538 veröffentlichte er die Tabulae anatomicae und eine Bearbeitung von Guinterius' Institutionen. Die Tabulae anatomicae sind die Vorläufer der späteren Tafeln. Ihren wissenschaftlichen Werth pflegt man nicht hoch anzuschlagen, weil sie galenische Anatomie enthalten. Ganz werthlos sind sie jedoch nicht, denn sie geben die erste vollständige Darstellung des Gefässsystems wieder. Zu derselben Zeit fasste der Buchdrucker Lukas Antonius Junta in Venedig den Plan zu einer lateinischen Gesammtausgabe des Galen. Für dieses Werk bekam Vesal die zwei Schriften über Zergliederung der Gefässe und Nerven und das grosse Fragment „De anatomicis administrationibus" übertragen. Er hat diese Schriften völlig umgestaltet. Im Jahre 1540 kam Vesal zur Erkenntniss, dass Galen niemals eine menschliche Leiche zergliedert hat. Er baute für den Prof. Albius das Skelet eines Menschen und eines Affen und fand einen von Galen beschriebenen Lendenwirbelfortsatz, der ihm am Menschen nie begegnet war, an der Wirbelsäule jenes Affenskeletes auf. Er kann sich nicht genug über seine eigene Dummheit und sein Vertrauen auf Galen wundern, so einfach kommt ihm jetzt die Sache vor, und er beschliesst, eine Anatomie nach der Natur herauszugeben. Im selben Jahre, 1540, begann er mit dem Niederschreiben des grossen Werkes. Am 1. August 1542 beendigte er die Fabrica und am 13. August deren Auszug, die Epitome. Er war 28 Jahre alt.

Die Werke wurden in Basel 1543 gedruckt, wohin sich Vesal, nachdem er Urlaub in Padua genommen, begeben hatte. Er errichtete an der dortigen medicinischen Facultät eine Anatomie. Das aus jener Zergliederung hervorgegangene, von Vesal selbst zusammengesetzte Skelet

existirt heute noch. Es ist das älteste, historisch beglaubigte Anatomiepräparat der Welt. In der Fabrica nimmt Vesal nicht nur den Kampf mit Galen auf, sondern richtet sich gegen die gesammte alte und moderne Anatomie. Das Werk ist unschätzbar als Vorbild wissenschaftlicher Methode, es ist in jedem Worte neue, selbsterlebte, aus der menschlichen Leiche herausgearbeitete Anatomie. In der Fabrica wurzeln ferner sämmtliche Disciplinen, die sich seither von der Anatomie abgezweigt haben. An vielen Stellen sind Beobachtungen aus der vergleichenden Anatomie über den Bau der Thiere eingeflochten. Hand in Hand mit Vesal's Anatomie geht auch die Physiologie. Bei jedem Theile des Körpers wird Nutzen und Leistung erwogen. Mit dem zweiten Werke, der Epitome, sorgt Vesal für den Anfänger. Er will ihm einen vorläufigen Begriff der Anatomie beibringen, ihn auf das Studium der ausführlichen Fabrica vorbereiten. Die Abbildungen zu Fabrica und Epitome sind musterhaft, in ihren 24 Tafeln bilden Kunst und Anatomie ein untrennbares, harmonisches Ganze. Im Jahre 1544 verliess Vesal Padua und verweilte einige Zeit an der neu gegründeten Universität Pisa. Den vom Herzog Cosimo von Medicis ihm angebotenen Lehrstuhl der Medicin daselbst schlug er aus; er war bereits als Leibarzt an den Hof des Kaisers Karl V. gerufen. Vesal's Absicht war nämlich in letzter Instanz die, Arzt zu werden, und so hat er auch nie in seinem Leben die praktischen Fächer ausser Acht gelassen. Die Gründung der Anatomie war eben nur eine Vorarbeit, eine Jugendarbeit gewesen. Leider ist aber sein grosses pathologisches, anatomisches Werk, woran er viele Jahre fleissig arbeitete, verloren gegangen. Nur so viel lässt sich aus den zerstreuten Notizen entnehmen, dass Vesal von praktischer Medicin mehr wusste, als irgend einer seiner Zeitgenossen. Als kaiserlicher Arzt war ihm eigentlich blos die Heilung innerer Krankheiten gestattet, aber trotzdem liess er sich im Kriege die Ausübung der Chirurgie nicht ganz untersagen. Es bildete einen Gegenstand seines Kummers, dass er sich wegen des allgemeinen Vorurtheils der Chirurgie, die er als das Beste der Medicin schätzte, für gewöhnlich enthalten musste. 1546 erschien sein Brief von der Chynawurzel (Smilase China). Er führt den übertriebenen Ruf der Chyna auf ein bescheidenes Maass zurück und setzt ihre Wirksamkeit dem Guajac nach. In diesem Briefe vertheidigt Vesal weiter seine Anatomie, sein ganzes Leben gegen die Feinde, die ihm nach dem Erscheinen seines Hauptwerkes in grosser Zahl erwachsen waren. Hier zeigt der bescheidene Mann zum ersten Male edlen Stolz und sagt unumwunden, dass er seine Anatomie nur sich und keinem Lehrer verdanke. Von 1552—1555 besorgte Vesal die 2. Auflage seiner Fabrica. Zahlreiche Veränderungen sind darin vorgenommen. Das ganze Werk erscheint sachlicher, ernster. Die jugendliche Frische der ersten Ausgabe hat es grossentheils eingebüsst. 1556 trat Vesal, nachdem Karl V. auf seinen Thron verzichtet, in den Dienst König Philipp II. Mit diesem seinem neuen Herrn siedelt Vesal 1559 nach Spanien über. Am Schlusse des Jahres 1561 schrieb Vesal sein letztes grösseres Werk „Die Kritik von Fallopius' Observationes anatomicae". Er freut sich, dass die Wissenschaft, die er als junger Mann begründet habe, durch den unermüdlichen Eifer Fallopius' vervollkommnet wurde.

Einzelnen boshaften Bemerkungen tritt er kurz und bestimmt entgegen. Er ist jedoch nicht in der Lage, die neuen von Fallopius mitgetheilten Thatsachen richtig zu würdigen, da der 2jährige Aufenthalt in Spanien, wo er nicht einmal Knochen bequem erlangen konnte, ihn vollständig von der praktischen Ausübung der Anatomie fernhielt. Im Hofdienst stand Vesal bei den spanischen Aerzten wenig in Gunst; aber trotzdem konnten dieselben es nicht verhindern, dass sein Rath auch von Eingeborenen häufig gesucht wurde. So hat er sicherlich eine Menge sogenannter Consilien verfasst, welche, an Kranke oder Aerzte gerichtet, die Heilmethode schwieriger Krankheitsfälle behandelten. Leider sind von diesen Consilien nur wenige auf uns übergegangen. Eines der wichtigsten erhaltenen ist das im Jahre 1562 aufgesetzte. In diesem Aufsatze legt er seine Erfahrungen über die chirurgische Eröffnung der Brusthöhle bei traumatischem Empyem dar. Während der behandelnde Arzt die operative Behandlung verwirft, ist Vesal für dieselbe eingenommen. Der Ansammlung von Blut und Eiter in der Brusthöhle pflegt er immer durch eine Gegenöffnung abzuhelfen. Hierzu führt er am oberen Rande der zehnten Rippe hinten in der Gegend des Angulus einen bis auf den Knochen reichenden Schnitt, eröffnet vorsichtig die Brusthöhle und dringt mit dem Finger vor. 4 Kranke hat er derartig operirt, dreimal bei Stichverletzungen, einmal bei spontanem Empyem. Ein Fall der ersten Gruppe verlief tödtlich, die 3 übrigen kamen zur Heilung. Im Jahre 1564 unternahm Vesal eine Reise nach Jerusalem, von dieser ist er nicht wieder zurückgekehrt. Das Motiv dieser Reise ist und bleibt unaufgeklärt. Die Erzählung, dass Vesal wegen der Autopsie eines Scheintodten zur Sühnung des Verbrechens nach Jerusalem eine Pilgerfahrt unternommen habe, scheint ein Märchen zu sein. Verfasser schildert dann noch eingehend, wie Vesal in der Nachwelt beurtheilt worden ist. Er zeigt, wie Vesal's Ansehen eng verbunden mit dem Gange der Anatomie, dass es sinkt mit ihrem Rückgange und steigt mit ihrem Aufschwunge. Im Anhange werden Vesal's Schriften und die Quellen der Vesal-Biographie abgehandelt. Ein besonderes Kapitel wird Vesal's Scelettirungskunst gewidmet.

Den Schluss des Werkes bilden 30 prachtvoll ausgeführte Tafeln, 26 von ihnen sind den Werken Vesal's entlehnt, darunter das Portrait vom Jahre 1542, welches sich in Fab., Epit. und Ep. Ch. befindet. Die Lebensgeschichte Vesal's ist also, wie wir sehen, von Roth zum ersten Male auf das Eingehendste und Sorgfältigste behandelt worden. Verfasser hat gezeigt, dass Vesal thatsächlich der Begründer der modernen Anatomie ist, Begründer im wahren Sinne des Wortes. Nicht wie gewöhnlich gelehrt wird, dass moderne Anatomie langsam im Laufe der Jahre sich von der klassischen losgemacht und hierzu Vesal nebst Anderen geholfen hätten. Vielmehr ist Vesal der Erste, der den menschlichen Körper genau und umfassend gekannt, der Erste, der mit seiner Wissenschaft den allmächtigen Bücherglauben durchbrochen und widerlegt hat. Wenn Roth in seiner Vorrede sagt, dass er versuchen will, Vesal in seiner ursprünglichen Gestalt zu zeigen, so muss man betonen, dass dieser Versuch ihm voll und ganz gelungen ist. Sein fleissiges Quellenstudium und seine scharfe Kritik haben es ihm ermöglicht, eine Biographie würdig

Vesal's zu schaffen. Erst wenn man das Werk von Roth liest, wird es einem klar, dass die vor 150 Jahren entworfene Darstellung des Lebens Vesal's als unzureichend gelten muss.

E. Levy, Strassburg i. E.

15.

Dr. Th. Reblaub, Des Cystites non tuberculeuses chez la femme (Étiologie et Pathogénie). Paris. Anc. Librairie Germer Baillière et Cie. Félix Alcan, Éditeur. 1892.

Diese fleissige, wohl wesentlich auf Guyon's Anregung unternommene Arbeit ist den deutschen Collegen durchaus zu empfehlen. Die sich auf ein abgegrenztes Kapitel der Pathologie der Harnwege beziehenden Untersuchungen sind mit grosser Sorgfalt ausgeführt worden, so dass man die daraus gezogenen Schlussfolgerungen als durchaus sicher bezeichnen kann. Die Literatur, und nicht nur die französische, ist in vollständiger Weise benutzt worden. Der Inhalt ist kurz folgender: Einleitung, Geschichte, Methode der Forschung. Bacteriologische Untersuchung und Beschreibung der gefundenen Mikroben. Sind die gefundenen Mikroben in der That die Ursache der Cystitis? — Künstliche Erzeugung der Cystitis. Woher stammen die Mikroben, und wie gelangen sie in die Blase? Allgemeine Aetiologie der Cystitiden beim Weibe. Specielle Aetiologie, Conclusionen; Casuistik. Lücke.

Congrès Français de Chirurgie

7e Session, 1893.

La 7e session du Congrès français de Chirurgie s'ouvrira à Paris, à la Faculté de Médecine, le Lundi 3 Avril 1893, sous la présidence de M. le Professeur Lannelongue, de Paris.

La première séance (consacrée aux *questions diverses*) aura lieu à neuf heures du matin (grand amphithéâtre de l'Ecole de Médecine).

La Séance solennelle d'inauguration du Congrès aura lieu à deux heures.

Deux questions ont été mises à l'ordre du jour de la Session:

I. Les tumeurs fibreuses de l'utérus.

II. Traitement chirurgical des affections tuberculeuses du pied.

Les séances du matin seront consacrées aux visites dans les Hôpitaux et aux *questions diverses.*

MM. les Membres du Congrès sont priés d'envoyer, le 15 février au plus tard, le titre et les conclusions de leurs communications, à M. Félix Alcan, Éditeur du Congrès, 108, Boulevard St-Germain, auquel on pourra s'adresser également pour tous les renseignements concernant le Congrès.

Le Secrétaire Général,

S. Pozzi.

VII.

Aus dem Cantonsspital Münsterlingen.

Bericht über 200 Kropfoperationen

mit besonderer Berücksichtigung der Endresultate.

Von

Dr. Max Sulzer,
I. Assistenzarzt.

Durch die glänzenden Erfolge der modernen Chirurgie wurde auch die Frage der operativen Behandlung des Kropfes wieder in den Vordergrund des Interesses gerückt, und blieb seither Gegenstand einer lebhaften und fruchtbaren Discussion. Mein verehrter Chef, Herr Dr. Kappeler, hatte die Güte, mir die von ihm ausgeführten Kropfoperationen zur Bearbeitung zu überlassen, wofür ich ihm auch an dieser Stelle meinen besten Dank ausspreche. Ich beabsichtige im Folgenden, an der Hand dieses einheitlichen Materials, die am hiesigen Cantonsspital mit den verschiedenen Operationsmethoden gemachten Erfahrungen mitzutheilen und besonders die Frage nach den Endresultaten bei unseren Operirten einer genaueren Erörterung zu unterziehen. Gerade in Bezug auf das spätere Schicksal der Strumektomirten sind die Angaben in der Literatur noch sehr dürftig und mangelhaft. Wo Nachforschungen über diesen Punkt angestellt wurden, blieb die Untersuchung entweder auf die Totalexstirpationen oder sonst auf vereinzelte Fälle beschränkt, oder man begnügte sich mit schriftlichen Berichten von Seiten der Patienten, und nur aus der Socin'schen Klinik existirt eine grössere Reihe exact ausgeführter Nachuntersuchungen von Keser und Bally.

Die mir zur Verfügung stehenden 200 Kropfoperationen wurden in den Jahren 1868—1892 ausgeführt, stammen also zum Theil aus der vorantiseptischen Zeit, oder aus einer Periode, in der die Antisepsis zwar eingeführt, aber noch nicht zu vollkommener Ausbildung gelangt war. Selbstverständlich haben, was Nachbehandlung, Wundheilung, Mortalität u. s. w. betrifft, die Resultate aus dieser frühen Zeit nur noch historisches Interesse.

Unter den 200 Operationen sind 14 atypische, welche Eröffnung von vereiterten Cysten, Incisionen bei Strumitis suppurativa, Auslöfflungen und Evidements von Kropffisteln, verkalkten Strumaresten u. s. w. betreffen, und welche im Weitern nicht mehr berücksichtigt werden sollen. Von den 186 nach typischen Methoden operirten sind im Spital gestorben 10 Patienten, später an accidentellen oder unbestimmten Krankheiten zu Grunde gegangen, resp. bei malignen Strumen dem Recidiv erlegen 12, die gegenwärtige Adresse war nicht ausfindig zu machen bei 27, erst 1892 operirt und deshalb keiner Nachuntersuchung unterzogen sind 14, schriftliche Berichte erhielt ich von 23 Patienten, genauen ärztlichen Bericht in 5 Fällen, und persönlich nachuntersucht habe ich 95 Fälle.

Ueber das Alter der Patienten zur Zeit der Operation giebt folgende Tabelle Aufschluss:

Jahre:	6—9	10—19	20—29	30—39	40—49	50—59	60—69	70—79
Zahl der Patienten:	5	50	61	28	34	10	10	2

Was das Geschlecht betrifft, so kommen auf 55 operirte Männer 145 Weiber; es stimmen somit diese Zahlen mit anderwärts gemachten Statistiken ziemlich gut überein. Das grosse Ueberwiegen der Zahl der weiblichen Operirten hat nichts Befremdendes, wenn man bedenkt, dass hier zu Lande die Frauen in Bezug auf Anstrengungen und schwere Feldarbeit den gleichen Schädlichkeiten ausgesetzt sind, wie die Männer, dass sich ferner Frauen und Mädchen auch aus kosmetischen Gründen leichter zu einer Operation entschliessen, und wenn man den von Freund besonders hervorgehobenen und bewiesenen Zusammenhang von Schilddrüsenschwellung mit Pubertät, Menstruation, Gravidität und Geburt berücksichtigt. Damit steht in bester Uebereinstimmung die Thatsache, dass die Hälfte aller Operirten im Alter zwischen 15 und 30 Jahren, also in der Zeit der Entwicklung und des regsten Geschlechtslebens standen. Auch in unseren Anamnesen findet sich häufig genug die Angabe, dass jeweilen durch eine Schwangerschaft oder Geburt das Leiden wesentlich verschlimmert worden sei; dreimal wurde mit bestem Erfolg in der Gravidität operirt, weil die Frauen nach ihren eigenen Angaben oder nach ärztlichen Berichten bei der letzten Geburt beinahe erstickt waren, und die Geburten verliefen in diesen Fällen post operat. zur richtigen Zeit und ohne unangenehme Erscheinungen von Seiten der Respiration. Natürlich muss man immer der Thatsache eingedenk sein, dass die angeführten Momente nicht die eigentliche Ursache der Strumabildung darstellen, sondern dass durch dieselbe nur die raschere Entwicklung eines schon in der Entstehung begriffenen Kropfes begünstigt wird

In weitaus den meisten Fällen war es die mehr oder minder hochgradige Dyspnoe, wegen welcher die Leute Hülfe im Spital suchten. Da finden sich alle möglichen Uebergänge verzeichnet, von der hochgradigsten Orthopnoe, mit der die Patienten, dem Ersticken nahe, cyanotisch, auf's mühsamste athmend gebracht wurden, und bei denen die sofort vorgenommene Operation direct lebensrettenden Erfolg hatte, bis zu jenen geringen Graden von Athembeengung, die nur bei Anstrengungen oder raschem Gehen sich bemerkbar machte. Wiederholt trat die Dyspnoe hauptsächlich oder ausschliesslich im Schlaf auf, die Kranken erwachten mit einem Gefühl von Bangigkeit und Schwere auf der Brust, oder die Respiration war während des Schlafes mit weithin hörbarem, sägeartigem Geräusch verbunden. Vollständige Arbeitsunfähigkeit, auch für ganz leichte Verrichtungen, für die Besorgung der Hausgeschäfte u. s. w., ist in 12 Fällen besonders notirt. Verhältnissmässig oft, d. h. 17 mal, fanden sich dysphagische Erscheinungen bei nichtmaligner Struma, sei es, dass grössere Bissen gar nicht oder nur mühsam geschluckt werden konnten, sei es dass das Schlucken schmerzhaft war, oder dass häufiges und peinliches Verschlucken eintrat. Lücke hält die Schlingbeschwerden für ein sicheres Zeichen einer Struma maligna oder Strumitis; nach den hier gemachten Erfahrungen sind dieselben aber auch beim gutartigen Kropf keineswegs eine Seltenheit, wenn wir auch gern zugeben, dass sie bei maligner Struma noch häufiger und hochgradiger auftreten.

Als Curiosum sei erwähnt, dass in einem Fall von Struma cyst. bei der Palpation der Geschwulst ein unbezwinglicher Drang zum Gähnen sich bei der Patientin geltend machte, dem dieselbe nicht widerstehen konnte, und der nach der Operation bei der Betastung des Halses nicht mehr auftrat. Rein aus kosmetischen Gründen, ohne dass eigentliche Beschwerden bestanden, wurde nur 3 mal operirt, doch hat die Strumektomie auch bei dieser Indication, wenn die gewöhnliche Jodtherapie versagt, ihre volle Berechtigung, da der Kropf ein unter Umständen so entstellendes und für die ganze Umgebung der Kranken auffallendes und sichtbares Leiden darstellt, dass es sich bei dessen Beseitigung um mehr als lediglich um die Befriedigung der Eitelkeit handelt.

Was nun die Operationen der gutartigen Kröpfe selbst betrifft, so wurden bis zum Jahr 1886 im Allgemeinen nur Exstirpationen ausgeführt; freilich finden sich schon aus den Jahren 1877 und 1879 Berichte über „Ausschälung" von Cysten, und das dabei angewendete Verfahren deckt sich vollständig mit der heutigen Enu-

cleation, aber methodisch angewendet und auch auf feste Knoten ausgedehnt wurde diese Operationsweise doch erst nach den Empfehlungen Socin's durch die Arbeit Garrè's.

Exstirpationen wurden im Ganzen 60 gemacht und vertheilen sich dieselben nach ihrer klinischen Diagnose folgendermaassen auf die verschiedenen Kropfformen: str. cyst. 7, str. hyperplast. 24, str. hyperpl. et cyst. 5, str. colloioles 19, str. fibrosa 5. Die halbseitige Exstirpation der Drüse wurde 38 mal vorgenommen, der Isthmus allein wurde 1 mal entfernt, Exstirpation beider Seitenlappen mit Zurücklassung des Isthmus oder der Oberhörner kam 2 mal vor, partielle Exstirpation eines Lappens mit darin sitzenden Knoten oder Cysten 13 mal und die Totalexstirpation der Schilddrüse 6 mal. Bei diesen Operationen wurden im Allgemeinen die von Kocher angegebenen Regeln befolgt. Massenhafte Adhäsionen und Verwachsungen mit den umgebenden Weichtheilen, meist infolge von früher vorgenommenen Jodinjectionen, erschwerten die Operation oft erheblich, und häufig machte der innige Zusammenhang der Geschwulst mit der Trachea die Loslösung derselben an dieser Stelle zum schwierigsten und mühsamsten Acte der ganzen Operation, zumal die Schonung des hier verlaufenden N. recurrens besondere Sorgfalt erforderte. Starke arterielle Blutung ist in 21 Proc. der Fälle angegeben. 7 mal sass die Geschwulst wenigstens theilweise substernal, und nicht immer gelang es, die ins Mediastinum reichende Partie derselben zu entfernen; bei einem 1878 operirten Patienten musste ein solcher weit unter das Sternum reichender Fortsatz, dessen untere Grenze nicht abzutasten war, zurückgelassen werden, und bei der Section zeigte es sich, dass die Basis desselben auf dem Aortenbogen aufruhte. In anderen Fällen gelang es, auch weit nach unten reichende substernale Strumen zu entfernen, und 4 mal konnte man im Grunde der grossen und tiefen Wundhöhle die respiratorischen Bewegungen der Pleurakuppe beobachten; eine Verletzung derselben kam nie vor. — Andererseits waren es mitunter die ungewöhnlich weit nach oben reichenden Oberhörner, die bei der Exstirpation besondere Schwierigkeiten machten, indem es 2 mal nur mit grosser Mühe gelang, unter den Kieferwinkel reichende und mit den den Boden der Mundhöhle bildenden Organen fest verwachsene Kropffortsätze loszupräpariren und zu entfernen.

Die von Rose beschriebene, in ein „Luftband" verwandelte Trachea wurde hier, obgleich aufs sorgfältigste in jedem Fall während der Operation und bei den Sectionen darauf geachtet wurde, in ausgesprochener Weise nie beobachtet. Oft genug konnte

eine Difformität und Compression der Trachea constatirt werden, am häufigsten die typische Säbelscheidenform mit der Kante nach vorn, einmal ein umgekehrtes Verhalten in der Weise, dass die engste Stelle an der membranösen Partie gegen den Oesophagus zu sich fand; einmal war die Luftröhre von vorn nach hinten comprimirt, und in einem anderen Fall zeigte sie eine ausgesprochen halbmondförmige Gestalt, indem der enorm vergrösserte linke Lappen plus Isthmus dieselbe gegen den kleinen, atrophischen rechten Lappen anpresste, so dass dieser Lappen in einer fast halbkreisförmigen, durch die Trachea gebildeten Rinne lag. Eine deutliche Erweichung eines Theils der Trachealwandung konnte in 3 Fällen, freilich nur durch Palpation mit dem Finger während der Operation, aber immerhin mit Sicherheit, wahrgenommen werden; die Knorpelringe waren auch in diesen Fällen noch stets zu fühlen, nur weniger hart und leichter eindrückbar, als auf der anderen Seite oder als bei normaler Luftröhre. Jedenfalls steht so viel fest, dass erhebliche Erweichung der Trachealwand auch bei hochgradiger Compression derselben zu den Seltenheiten gehört. Auch zeigten sich in den oben erwähnten Fällen von partieller Erweichung der Trachealwand nach der Operation nie bedenkliche Erscheinungen von Seiten der Athmung, die Luftröhre „erholte" sich also stets vollständig.

Die Tracheotomie musste im Verlauf der Kropfoperation 2 mal vorgenommen werden, die eine Patientin starb an Sepsis, bei dem anderen Kranken ging die Wundheilung glatt von statten, und die Canüle konnte am 7. Tage entfernt werden. Die einzig berechtigte Indication zum Luftröhrenschnitt im Verlauf einer Strumektomie besteht in der directen und unmittelbaren Erstickungsgefahr des zu Operirenden, und es wird wohl kein Chirurg Lust haben, auf den Vorschlag Wolff's einzugehen, die präliminare Tracheotomie mit Rücksicht auf ihre Bedeutung für die Blutstillung (!) zu prüfen. Ist doch die ganze Asepsis der Wunde und damit der ganze Erfolg der Operation von dem Momente der Luftröhreneröffnung an in Frage gestellt. — In 2 Fällen musste wegen hochgradiger Dyspnoe 8 resp. 30 Stunden nach der Operation tracheotomirt werden, beide Kranken gingen an Sepsis zu Grunde. Natürlich darf in diesen Fällen der schlimme Ausgang nicht der Tracheotomie zugeschrieben werden, da gerade bei septisch Inficirten hochgradige Dyspnoe nach der Operation auch ohne complicirende Pneumonie beobachtet wird, und in diesen Fällen der Luftröhrenschnitt nur einen letzten Versuch, den Kranken von den Qualen der Athemnoth zu befreien, darstellt. Die Ursache der post operationem aufgetretenen Dyspnoe war in

zwei unserer Fälle eine Compression der Trachea durch Blut, resp. Eiteransammlung. In dem einen Fall stellte sich nämlich 7 Stunden nach der Operation ziemlich rasch zunehmende Athemnoth ein; der schnell gerufene Arzt fand die Patientin tief cyanotisch, mit weiten Pupillen ohne Respiration im Bette liegend. Rasch wurde der Verband entfernt; an der Stelle der entfernten Kropfcyste fand sich eine faustgrosse Vorwölbung der Haut, und nach Lösung einiger Nähte entleerten sich auf Druck massenhaft schwärzliche Blutcoagula; gleichzeitig wurde künstliche Athmung eingeleitet, und nach 2 Minuten athmete die Patientin spontan und ganz frei; die Nachblutung wurde definitiv gestillt, und der weitere Verlauf war ein günstiger. In dem zweiten Fall trat die Dyspnoe erst 8 Tage nach der Operation und gleichzeitig mit der Bildung eines grossen, neben der Trachea bis zur Wirbelsäule sich erstreckenden Abscesses auf und verschwand im Momente der Entleerung desselben.

Bei fast allen unseren septisch inficirten Fällen wurde mühsame und oft sehr angestrengte Athmung beobachtet, und in der Mehrzahl dieser Fälle war die Dyspnoe bedingt durch eine, sei es intra vitam, sei es bei der Section nachgewiesene Pneumonie. Wölfler hat auf die relative Häufigkeit dieser Lungenentzündungen hingewiesen und hat den Nachweis geliefert, dass sie in der Regel als septische, auf dem Wege der Blutbahn entstandene, und nur ausnahmsweise als „Schluckpneumonien" aufzufassen sind. Wir können nach den hier gemachten Erfahrungen diese Ansicht in vollem Maasse bestätigen; in einem Falle gelang es bei der Section, in den Aesten der Lungenarterie als Emboli sitzende verschleppte septische Thrombusmassen nachzuweisen. Vor Allem aber beweisend scheint mir die Thatsache, dass wir niemals Pneumonie bei ganz glattem Wundverlauf beobachteten, obwohl sich unter diesen letzteren Fällen verschiedene mit, bei der Operation entstandenen, Paralysen oder Paresen eines Stimmbandes complicirte befinden. Wenn aber wirklich durch Herabfliessen und Aspiration von Mundspeichel bei offener Glottis oder durch „Verschlucken" häufig Pneumonie entstände, so ist nicht einzusehen, warum dies nicht ebenso gut bei aseptischem Wundverlauf der Fall sein sollte, und warum bei inficirten Kranken die Lungenentzündung auch ohne gleichzeitige Stimmbandlähmung so häufig vorkommt.

Was die unmittelbaren Erfolge der Exstirpationen bei gutartigen Kröpfen anbetrifft, so müssen, wie schon erwähnt, die Resultate der vorantiseptischen Zeit von den späteren getrennt betrachtet werden. Primaheilungen sind 30 verzeichnet, 24 mal erfolgte die Vernarbung per

granulationem in 3—5 Wochen. Todesfälle kamen im Anschluss an die Operation 6 vor, und zwar alle in den Jahren 1878—1882. An acutester Sepsis starb nach 30 Stunden 1 Patient, im Collaps, ohne dass klinisch oder bei der Section septische Erscheinungen nachzuweisen waren, ebenfalls 1 Patient, an acuter Sepsis mit Pneumonie, das eine mal sicher embolischen Ursprungs, starben 2, an chronischer Sepsis mit Bronchopneumonie je 3 und 6 Wochen nach der Operation gingen ebenfalls 2 Kranke zu Grunde. Nach Wölfler betrug die Mortalität bei der Exstirpation gutartiger Kröpfe in den Jahren 1851—1876 20,3 Proc. und schwankte an den verschiedenen chirurgischen Kliniken in den Jahren 1877—1884 zwischen 11 und 15 Proc. (Billroth 10,7 Proc., Kocher 12,8 Proc., Bruns 15,5 Proc.). Berechnen wir die Mortalität der 1868—1884 von Herrn Dr. Kappeler ausgeführten 41 Strumektomien, so ergeben sich 14,6 Proc. Um die Mortalitätsfrage hier gleich zu erledigen, sei vorgreifend bemerkt, dass vom Jahre 1882 bis Juni 1892 bei 27 Exstirpationen, 98 Enucleationen und 19 gemischten Operationsverfahren kein Patient an der Operation gestorben ist, dass also eine Serie von 144 Strumektomien bei gutartigem Kropf ohne einen einzigen Todesfall vorliegt.

Von besonderem Interesse war es natürlich, über das Schicksal derjenigen Patienten Näheres zu erfahren, bei denen die Totalexstirpation der Drüse ausgeführt worden war. Es sind, incl. 1 Str. sarcomatosa, 7 Fälle. 3 davon starben infolge der Operation, 2 einige Monate, resp. 3/4 Jahre später an Schrumpfniere und Nephritis parenchymat. mit Urämie; über das spätere Befinden einer Kranken war, ausser dass sie am Leben blieb, nichts mehr zu eruiren, und nur ein Patient konnte wiederholt nachuntersucht werden. Derselbe bot einige Jahre nach der Operation das Bild ausgesprochener, wenn auch nicht hochgradigster Cachexia thyreopriva, deren Symptome später mit der Bildung eines Recidivs vollständig zurückgingen. Es dürfte sich lohnen, den gut beobachteten Fall in Kürze mitzutheilen.

Heinrich M., 12 1/2 Jahre alt, bemerkte seit 1 Jahr stetiges Dickerwerden des Halses und bekam beim raschen Gehen und Treppensteigen Dyspnoe, die sich bei horizontaler Lage bis zur Erstickungsnoth steigerte. Der Entwicklungszustand des Knaben entspricht seinem Alter, er ist sogar ziemlich kräftig gebaut und nicht sehr anämisch. Am Hals findet sich beiderseits, die M. sternocleidomast. etwas nach aussen drängend, je eine hühnereigrosse Vorwölbung von ziemlich fester Consistenz ohne besondere Knoten. Der laryngoskopische Befund ergiebt vollständig normale Verhältnisse. Am 11. Juni 1880 wird die Totalexstirpation von einem

Medianschnitt aus gemacht. Typische Unterbindung der grossen Schilddrüsengefässe und Ausschälung der durch einen breiten Isthmus verbundenen und jederseits 2—3 Cm. unter das Sternoclaviculargelenk reichenden Lappen. Die Verwachsungen mit der Trachea sind auf beiden Seiten so fest, dass sie fast in ganzer Ausdehnung mit dem Messer getrennt werden müssen. Die Trachea ist nur in geringem Grade comprimirt; ein circa 3 Cm. langes Stück der Wand wird bei jeder Inspiration etwas angesaugt und muss mit einem spitzen Häkchen abgezogen werden, worauf die Respiration freier wird. Die Trachealknorpel sind überall erhalten und für den palpirenden Finger in ihrer Consistenz kaum verändert. Nach Vollendung der Operation bleibt die Athmung einige Stunden lang angestrengt und mühsam, am Abend ist die Dyspnoe nicht mehr erheblich, die Stimme hell und laut, während Patient gleich nach der Operation fast stimmlos war. Der Verlauf war ein guter, die Wunde in 20 Tagen geheilt, die Athmung in der Ruhe unbehindert, während bei Aufregungen oder Anstrengungen rasch Dyopnoe eintrat. Am 12. Juli ergiebt sich folgender lar. Befund: Beim Intoniren schliesst sich die Stimmritze vollständig und ohne dass ein Bewegungsunterschied zwischen beiden Stimmbändern bemerkbar ist. Bei tiefer Inspiration öffnet sich aber die Rima glottidis auffallend wenig, so dass die Breite der Spalte nur etwa 3 Mm. beträgt. Diagnose: Parese der M. cricoarytaenoidei post.

Mitte October 1885 tritt Patient wieder ins Spital ein und macht folgende Angaben: Seit der Operation (1880) sei er nicht mehr gewachsen, nur dicker geworden. Der Schulbesuch mache ihm viel mehr Mühe, als früher, bei geistiger Arbeit, beim Lösen der Schulaufgaben u. s. w. werde ihm oft schwindlig, er fühle sich beständig matt und müde, „habe viel weniger Leben, als vor der Operation". Patient ist in seiner Entwicklung und in seinem Wachsthum entschieden zurückgeblieben; man constatirt hochgradige Anämie, einen kleinen, leicht unterdrückbaren Radialpuls. Gesicht etwas gedunsen, leicht cyanotisch, ausgesprochenes Oedem der Lider, breite Nase, wulstige, bläuliche Lippen. Ausdruck apathisch, etwas blöde; in seinen Bewegungen und im Denken ist Patient schwerfällig und langsam. Die Kehlkopfuntersuchung ergiebt Parese der Abductoren; neu hinzugekommen ist eine leichte Adductionsparese des rechten Stimmbandes, indem sich beim Intoniren das linke entschieden rascher und prompter gegen die Mitte bewegt. Die Respiration geschieht mühsam und angestrengt, und bei Anstrengungen erreicht die Dyspnoe eine beängstigende Intensität. Es wird dem Kranken die Tracheotomie vorgeschlagen und am 20. November 1885 ausgeführt. Der Erfolg war, wie zu erwarten, sehr gut, Patient wurde mit der Canüle entlassen.

Im August 1886 stellt er sich wieder vor; sein Zustand hat sich noch verschlimmert; er ist schwerfällig und langsam in allen seinen Bewegungen und im Denken, die Antworten müssen mühsam aus ihm herausgepresst werden. Er fühlt selbst, dass sich seine Intelligenz vermindert, und dass seine Auffassungskraft abnimmt; er ist vergesslich und ermüdet leicht bei jeder körperlichen und geistigen Anstrengung. Dabei leidet er an hartnäckigen Kopfschmerzen und häufigem Frieren. Haut auffallend trocken; ein übermässiges Ausfallen der Haare hat Patient nicht

bemerkt. Er trägt stets die Canüle, lar. Befund gleich wie 1885. Von einem Recidiv ist nichts zu fühlen.

Im Mai 1890 zeigt sich Patient wieder; seit mehr als 2 Jahren bemerkt er allmähliche Besserung in seinem körperlichen und geistigen Befinden; er ist vollständig arbeitsfähig, das Gesicht ist nicht mehr gedunsen, die Lider nicht mehr ödematös. Rechts zwischen Trachea und Sternocleidomast. ist ein pflaumengrosser, weicher, nach innen mit Trachea und Kehlkopf zusammenhängender Tumor, offenbar ein Recidiv, zu fühlen. — Bei der letzten Nachuntersuchung im Juli 1892 konnte ich vollständiges physisches und geistiges Wohlbefinden constatiren; M. giebt prompte und rasche Antworten, und es finden sich auch objectiv keinerlei Symptome von Kachexie mehr. Die Canüle trägt er ohne Beschwerden, tagsüber verschliesst er die Oeffnung durch einen Pfropf. Die Sprache ist dann leise und monoton, aber nicht heiser. Wenn er sich ruhig verhält und nicht spricht, genügt das die Glottis passirende Luftquantum für seine Bedürfnisse, wenn er aber länger reden muss oder sich anstrengt, dann tritt bei geschlossener Canüle rasch erhebliche Dyspnoe ein. Das rechts am Hals deutlich fühlbare Recidiv ist immer noch pflaumengross, ziemlich weich, und macht beim Schlucken die Kehlkopfbewegungen mit. Laryngoskopisch besteht, wie früher, hochgradige Parese der Abductoren (grösste Breite der Stimmritze 2,5—3 Mm.) und leichte Adductionsparese des rechten Stimmbandes.

In dem eben beschriebenen Fall war offenbar bei der Operation, und zwar wahrscheinlich bei der sehr schwierigen Ablösung der Geschwulst von der Trachea, ein Stück Schilddrüsengewebe zurückgelassen worden, dessen Function nicht genügte, um bei dem jungen Menschen das Auftreten von Kachexiesymptomen zu verhindern. Erst mit dem allmählichen Wachsthum dieses Restes, mit der Bildung eines Recidivs erfolgte die gänzliche Wiederherstellung der Gesundheit. Aehnliche Fälle haben Kocher, Bircher, Bruns u. a. mitgetheilt. Natürlich habe ich bei meinen Nachuntersuchungen nicht blos bei der erwähnten Totalexstirpation, sondern auch in allen übrigen Fällen sorgfältig auf etwa vorhandene Kachexiesymptome geachtet. Kocher giebt zu bedenken, dass auch bei ausgiebigen Enucleationen infolge von Atrophie oder Degeneration der zurückgelassenen Reste sich Kachexie entwickeln könnte, und hat selbst schon bei Enucleation grösserer, rasch wachsender Knoten aus beiden Schilddrüsenhälften Erscheinungen hochgradiger Anämie mit anderen Beigaben auftreten sehen, welche offenbar in das Gebiet der Cach. thyreopriva gehörten. Es scheint zwar die Regel zu sein, dass nach Zurücklassung eines kleines Stückes Schilddrüsengewebes dieses compensatorisch hypertrophirt und dadurch dem Organismus den Ausfall der entfernten Partie ersetzt, aber unter ungünstigen Verhältnissen kann der zurückgelassene Theil früher oder später strumös entarten

und dadurch erst zur Entstehung von Kachexie Veranlassung geben. Einen derartigen Fall, in dem erst 5 Jahre nach der Operation mit der Neubildung eines Kropfes Kachexie auftrat, beschreibt Kocher. Es kommt eben Alles darauf an, ob ein sich bildendes Recidiv ein „Schilddrüsenrecidiv" ist, d. h. aus functionstüchtigem Drüsengewebe besteht, oder ob es ein „Kropfrecidiv" ist, das auf Kosten und unter Zerstörung normalen Schilddrüsengewebes sich bildet und wächst, und damit die physiologische für den Organismus so wichtige Function desselben allmählich vernichtet.

Ueber das Auftreten von Kachexie nach partieller Exstirpation oder nach Enucleation wissen wir im Uebrigen noch wenig Genaues. Ein von Hochgesand erwähnter Fall, in dem nach Enucleation von 2 Knoten 1/4 Jahr später Recidiv auftrat und der behandelnde Arzt auf Kachexie hinweisende Symptome fand, ist zu ungenau beobachtet oder mitgetheilt, um als beweisend gelten zu können. Die 2 Reverdin'schen Fälle[1]), in denen nach partieller Strumektomie Kachexiesymptome aufgetreten sein sollen, boten denn doch zu wenig für dieses Krankheitsbild Charakteristisches, ebenso wie der eine Fall von Zesas, in dem nach der Operation hartnäckige Schlafsucht auftrat. Anders verhält es sich mit der 2. Patientin, über die Zesas berichtet, bei der man 5 colloide Knoten aus beiden Lappen entfernt hatte, und bei der einen Monat nach der Operation ein entschieden ins Gebiet der Kachexie gehörender Symptomencomplex sich entwickelte, der sich ganz allmählich ohne Hypertrophie der zurückgelassenen Drüsenreste zurückbildete. Jedenfalls gehören derartige Fälle zu den grossen Seltenheiten und kommt man dabei über die Annahme einer besonderen, individuellen Empfindlichkeit nicht hinaus. Weder Keser noch Bally haben bei ihren Nachuntersuchungen jemals Kachexie nach partieller Exstirpation oder Enucleation gefunden, und ebensowenig konnte ich bei den hier Operirten, bei denen zum Theil sehr ausgiebige Enucleationen gemacht worden waren, und namentlich auch nicht da, wo man neben der halbseitigen Exstirpation noch grössere Enucleationen im anderen Lappen ausgeführt hatte, später jemals etwas von Kachexie entdecken.

Tetanie wurde hier niemals, weder in unmittelbarem Anschluss an die Operation, noch später beobachtet.

Die 98 nach der Enucleationsmethode behandelten Fälle vertheilen sich nach ihrer klinischen Diagnose folgendermaassen: Str. cyst. 40; Str. colloid. 31; Str. cyst. et colloid. 13; Str. follicularis 5:

1) Zesas, Langenbeck's Archiv. Bd. XXXIX. S. 533.

Str. fibrosa 6 und fötale Adenome 3. Es liegt nicht in meiner Absicht, alle zu Gunsten dieses Verfahrens angeführten Vortheile und die dasselbe ausschliessenden Contraindicationen zu erörtern, da dies von anderer Seite schon genügend geschehen ist; ich möchte auch hier nur die am hiesigen Spital gemachten Beobachtungen und Erfahrungen mittheilen.

Die Operation war in mehreren Fällen entweder infolge von früheren Jodeinspritzungen oder wegen unvollständiger Abkapselung der zu enucleirenden Partie eine äusserst schwierige und langdauernde, während im Gegensatz hierzu die Ausschälung in andern Fällen fast spielend gelang. Bei denjenigen Strumen, bei denen die Knoten vor der Operation wenig deutlich und distinct zu fühlen waren und wo man den Eindruck hatte, dass dieselben von einer dicken Mantelschicht weichen Drüsenparenchyms umgeben seien, liess man mit gutem Erfolg eine Zeit lang eine Jodjodkalilösung einreiben und konnte nach dieser Cur die Knoten viel deutlicher und oberflächlicher palpiren und eine exactere Diagnose stellen, ohne dass dadurch die spätere Operation etwa infolge von Verwachsungen erschwert wurde. Es braucht wohl nicht besonders hervorgehoben zu werden, dass man sich stets streng an die Regel hielt, erst mit der eigentlichen Ausschälung zu beginnen, wenn man auf der gefässarmen Kapselwand angelangt war; aber eben das Aufsuchen dieser Grenze kann mitunter recht blutig und schwierig sein. In etwa ¼ der Fälle war die Blutung eine beträchtliche, zum Theil sogar sehr starke, wiederholt spritzten grössere Zweige der Art. thyr. 3 mal musste man wegen allzu starker Blutung kurzer Hand zur typ. Exstirpation des betreffenden Lappens übergehen. In einem Fall wurden die beiden Hauptarterien, der Enucleation vorgängig, unterbunden und dann die Ausschälung fast ohne Blutung vorgenommen, ein Verfahren, das auch Billroth einmal in Anwendung gebracht hat.

Zur Stillung der Blutung aus dem zurückgelassenen Mantel wird hier ganz systematisch die Naht desselben ausgeführt und zwar früher die fortlaufende Catgutnaht, jetzt ausschliesslich eine Reihe geknöpfter Seidennähte. Handelt es sich um grössere Knoten oder Cysten, so wird nach der Ausschälung der Mantel ringsum im Niveau der Drüse resecirt und dann rasch die erwähnte Nahtlinie angelegt, die ausser der stets zuverlässigen Stillung der Blutung aus Drüsenschale und resecirten Mantelrändern, gleichzeitig den grossen Vortheil hat, die namentlich nach Entfernung mehrerer Knoten häufig buchtige und winklige Form der Wundhöhle zu vereinfachen und jegliche Ansammlung von Blut in der Tiefe zu verhindern. Allfällig spritzende

Arterien werden vor Anlegung dieser Naht besonders gefasst und unterbunden.

Von der Blutstillung durch Compression wird in geeigneten Fällen wohl Gebrauch gemacht, doch soll dadurch weniger eine endgültige Blutstillung erreicht, als vielmehr das Operationsfeld von dem dasselbe überschwemmenden Blute rein gehalten werden. Das Verfahren der definitiven Blutstillung durch methodische Compression, wie es von Wolff empfohlen wird, halten wir für sehr gefährlich. Wenn man sieht, welch enorme venöse Stauung zuweilen in den Gefässen des zurückgelassenen Drüsenrestes entsteht, bei am Schluss der Narkose eintretendem Erbrechen, wie die Enden der durchtrennten und unterbundenen Venen bei Hustenstössen oder Würgbewegungen sich füllen und sackartig anschwellen, dann wird man beruhigter zur Anlegung des Verbandes schreiten können, wenn man die Lumina dieser Gefässe durch einen soliden Seidenfaden verschlossen weiss, als wenn dieselben nur durch Compression leicht verklebt sind. Und abgesehen von den directen Gefahren einer Nachblutung halten wir dafür, dass exacte Blutstillung eine Hauptbedingung für einen glatten Wundverlauf darstellt.

Die Strumektomie unter Blutleere durch elastische Ligatur nach Bose wurde 10 mal bei Enucleationen, 2 mal bei halbseitiger Exstirpation am Isthmus und 1 mal bei einer Resection vorgenommen. In geeigneten Fällen, d. h. da, wo sich der Schlauch leicht und ohne zu starkes Anziehen der Geschwulst anlegen lässt, und wo man jede Constriction am Hilus, in der Nähe der Trachea und des Recurrens vermeiden kann, ist das Verfahren gewiss ganz zweckmässig, und es gelingt die Enucleation manchmal ohne jegliche Blutung, vorausgesetzt, dass man vor Lösung des Schlauchs die oben erwähnte Mantelnaht exact anlegt. Aber trotzdem hier mit Rücksicht auf die erwähnten Gefahren der Schlauch jeweils sehr vorsichtig angelegt wurde, wurden doch in 3 Fällen direct nachtheilige Folgen der elastischen Umschnürung beobachtet. Das eine Mal trat im Augenblicke der Anlegung des Schlauchs ein Erstickungsanfall infolge von Zerrung und Abbiegung der Trachea ein. Nach sofortiger Lösung der Ligatur wurde die Respiration wieder frei. Ein zweites Mal wurde nach glatter Enucleation unter Blutleere eine früher nicht vorhandene Stimmbandlähmung post operationem constatirt, die sich freilich später ganz zurückbildete, für die aber ein vom Schlauch ausgeübter Druck auf den Recurrens wenigstens mit grosser Wahrscheinlichkeit verantwortlich gemacht werden muss.

Gefährlicher und complicirter lagen die Verhältnisse in dem 3. Fall.

Im December 1886 war bei dieser Patientin der hyperplastische Lappen exstirpirt worden, und Patientin hatte bei dieser Operation eine Lähmung des rechten Stimmbandes davongetragen. 1891 kam sie mit gänseeigrossem Recidiv im linken Lappen; der beim zweiten Eintritt von Herrn Dr. Kappeler dictirte lar. Befund lautete: Das rechte Stimmband steht in Cadaverstellung; der Schluss der Stimmritze, der beim Intoniren ein vollständiger ist, kommt so zu Stande, dass das linke Stimmband sich über die Mittellinie hinausbewegt und sich an und über das rechte legt. — Bei der Operation fand man den linken Lappen fast in toto colloid entartet, es wurde die Resection beschlossen, und hinter der grössten Circumferenz der Geschwulst der elastische Schlauch angelegt. Von diesem Moment an wird die Respiration angestrengt und unregelmässig, von lautem inspiratorischem Stridor begleitet. In den Supraclaviculargruben und am Rippenbogen werden Einziehungen bemerkbar, das Gesicht wird cyanotisch, Pupillen mittelweit. Rasch werden die vorderen zwei Drittel der Geschwulst vor dem Schlauch keilförmig excidirt, aus dem zurückbleibenden Theil wird noch ziemlich viel gelatinöses Gewebe mit dem scharfen Löffel herausgeholt, und der schalenförmige Strumarest durch fünf geknöpfte Seidennähte fest vereinigt. Dann wird der Schlauch entfernt; keine Blutung. Das Alles war das Werk weniger Minuten. Aber auch nach Lösung des Schlauchs wird die Respiration nicht besser; immer noch Cyanose und lautes sägeartiges Geräusch bei der Inspiration; der Kehlkopf macht starke respiratorische Excursionen, und die darauf gelegte Hand fühlt ein deutliches Fremissement bei jeder Einathmung. Schon war der Hautschnitt zur Tracheotomie gemacht, als sich nach Vorziehen des Zungenbeins mit spitzem Haken eine leichte Besserung der Athmung einstellte, aber noch über ½ Stunde musste die Patientin mit vorgezogenem Zungenbein liegen gelassen werden, ehe man es wagen durfte, den Verband anzulegen. Die Narkose war, wie ich ausdrücklich betonen will, eine musterhaft gute und ruhige. In den ersten Stunden nach der Operation bestand noch etwas inspiratorische Dyspnoe, doch verlor sich dieselbe im Laufe der Nacht vollständig. Die 10 Tage nach der Operation vorgenommene Spiegeluntersuchung ergab genau den gleichen Befund wie vor der Operation.

Was war die Ursache des beunruhigenden Zwischenfalls? Es konnte sich nur um eine Läsion des linken Recurrens, bedingt durch Druck oder Zerrung des Schlauches, handeln. Eine einfache Chloroformasphyxie war mit Sicherheit auszuschliessen, eine Abknickung der Trachea kann ebenfalls nicht angenommen werden, weil die Athmung nach Lösung des Schlauches und Entfernung der Geschwulst nicht sofort frei wurde, und weil das respiratorische Auf- und Absteigen des Kehlkopfs direct für eine Laryngostenose spricht (Gerhard). Zur Erklärung des Zustandekommens derselben können aber nur zwei Möglichkeiten in Betracht kommen: Entweder handelte es sich um Abductorenlähmung links bei schon bestehender Cadaverstellung des rechten Stimmbandes, oder um einen Glottiskrampf.

Durch die Untersuchungen von Rosenbach und Semon wissen wir, dass bei Läsionen des Recurrensstammes, die nicht direct zu einer vollständigen Leistungsunfähigkeit des ganzen Nerven führen, ausnahmslos zuerst die Function der Erweiterer leidet, während die Verengerer, als eine Art Sphincteren, eine grössere Widerstandsfähigkeit besitzen. Nun macht bekanntlich die einseitige Abductorenlähmung weder von Seiten der Stimme noch von derjenigen der Respiration irgend welche Erscheinungen, wenigstens nicht beim Erwachsenen.[1]) Wenn aber, wie in unserem Fall, das andere Stimmband in Cadaverstellung sich befand, also der Mittellinie um ein Beträchtliches näher gerückt war, als dies in der gewöhnlichen Respirationsstellung der Fall ist (Riegel), und wenn die rechtsseitige Paralyse nach jahrelangem Bestehen durch ein Ueberschreiten der Mittellinie von Seiten des linken Stimmbandes vollständig compensirt war, so liesse sich bei Annahme einer linksseitigen durch Druck des Schlauches bedingten Posticuslähmung die Verengerung der Stimmritze und die damit verbundene inspiratorische Dyspnoe durch einfaches Ueberwiegen der linksseitigen Glottisverengerer wohl erklären. Indessen machen nach Riegel die antagonistischen Verengerer der Glottis ihren Einfluss niemals sofort, sondern stets erst nach längerer Zeit geltend, und es zeigt sich eine progressive Zunahme der Athembeschwerden, eine allmählich sich steigernde Dyspnoe. In unserem Fall trat aber die Athemnoth gleichzeitig mit Anlegung des Schlauches ein und erreichte schon anfangs ihre maximale Intensität. Bedenken wir ferner, dass mechanische Reizung des N. recurrens Phonationsstellung erzeugt, so werden wir nicht irre gehen, wenn wir in unserem Fall einen durch Druck auf den Nerven entstandenen Glottiskrampf annehmen, an dem sich wegen der rechtsseitigen Lähmung natürlich nur die linksseitigen Verengerer betheiligen konnten, der aber trotzdem deshalb so gefährliche Erscheinungen machte, weil die linksseitigen Verengerer in unserem Fall ja allein den Schluss der Stimmritze besorgten. — Das Vorziehen des Zungenbeins scheint diesen Glottiskrampf günstig beeinflusst zu haben.

Auch die vorsichtige Anlegung des Schlauches ist also nicht ohne Gefahr, und wir wenden hier zur blutlosen Ausschälung gut beweglicher, bis enteneigrosser Knoten mit Vortheil die temporäre Compression durch die Finger eines Assistenten an. Die Fälle, die sich

1) Dass bei jungen Kindern infolge der kleinen Dimensionen des Larynx auch [illegible]tige Posticuslähmung genügt, um starke Dyspnoe und den schliesslichen Tod [illegible] zu haben, hat Sommerbrodt durch Mittheilung eines diesbezüglichen [illegible]ssanten Falles bewiesen.

hierzu eignen, sind natürlich noch weniger zahlreich, als diejenigen, in denen es möglich ist, einen Schlauch um die Basis der Geschwulst zu legen; das Verfahren hat aber den Vortheil, dass Recurrensläsionen so gut wie ganz zu vermeiden, uns wenigstens noch nie vorgekommen sind, und dass durch Nachlassen des Druckes ganz gut controlirt werden kann, ob eine stärkere arterielle Blutung aus der Tiefe stattfindet, in welchem Fall das betreffende Gefäss einzeln gefasst wird.

Die hier ausgeführten Enucleationen betreffen: einzelne Cysten 21, einzelne Knoten 26, mehrere bis viele Cysten und Knoten 49. Wenn darunter schon eine Anzahl Fälle sind, in denen 12—20, einmal sogar 35 erbsen- bis bohnen- und haselnussgrosse Knötchen und Cystchen herausgeklaubt und herausgeschält wurden, so kommen dazu noch 2 Fälle, die eher als Evidements zu bezeichnen sind, indem hier die gelatinöse Substanz unzähliger Knötchen grösstentheils mit dem scharfen Löffel herausgeschabt wurde. — Prima intentio wurde in 53 Fällen erzielt, per granulationem heilten 15 in 4—5 Wochen; ein Todesfall kam nicht vor.

Was die Nachbehandlung anbelangt, so wurde in früheren Jahren stets entweder eine Jodoformgazemèche oder ein Drain eingelegt, während jetzt die Drainage nur noch bei ganz bestimmten Indicationen gemacht wird. Was soll der Drain leisten, und was leistet er in Wirklichkeit? Da, wo es sich um reichliche seröse oder eitrige Secretion einer Wundhöhle handelt, kann der freie Abfluss des Secretes am zweckmässigsten durch ein an geeigneter Stelle angebrachtes Drainrohr gesichert werden; anders aber liegen die Verhältnisse bei einer an sich zur Primaheilung geeigneten Wunde. Legen wir hier einen Drain ein, so kann derselbe einzig und allein den Zweck haben, bei einer allfälligen Nachblutung das frische, noch flüssige Blut abzuleiten und dadurch eine Ansammlung desselben in der Wunde zu verhindern. Diese Bestimmung kann der Drain aber nur kurze Zeit erfüllen, denn sobald das Blut in demselben gerinnt, wird er undurchgängig, und höchstens seiner äusseren Wand entlang sickert noch etwas frisches Blut in den Verband. Es hat also bei glattem Wundverlauf sicher keinen Zweck, denselben länger als 2 Tage liegen zu lassen, und wir entfernen ihn hier stets am 2., spätestens 3. Tage, wie dies übrigens auch Kocher empfiehlt und regelmässig thut. Nehmen wir nun aber an, die Wunde sei an einer Stelle oder an mehreren zugleich durch Hände, Instrumente oder Nähmaterial inficirt worden, dann ist es doch höchst unwahrscheinlich, dass die Stelle der Infection gerade da und allein da sich befindet, wo der Drain liegt, und dass der

Eiter sich gerade da bildet, wo er durch das länger liegen gelassene Drainrohr abfliessen kann. Es müsste denn nur sein, dass der Drain selber der Träger des Infectionsstoffes war, eine Möglichkeit, an die man zwar stets denken muss, die man aber niemals mit Sicherheit annehmen kann. Denn wenn die Temperatur nach der Operation stetig in die Höhe geht und auch die übrigen Symptome für eine ernste Wundinfection sprechen, so bleibt doch nichts Anderes übrig, als den Drain zu entfernen, die Wunde ausgiebig zu eröffnen, eventuell mit steriler Gaze locker auszustopfen und die Heilung per granulationem vor sich gehen zu lassen. Der Drain hat in diesem Fall, ausser der Ableitung des frischen Blutes gleich nach der Operation, absolut nichts geleistet. Herr Dr. Kappeler hält es daher jetzt mit der Drainage so, dass nur dann ein Drain eingelegt wird, wenn entweder die Blutung nicht so gestillt werden kann, dass die Wunde vor Anlegung der Muskel- und Hautnähte absolut trocken bleibt, oder wenn eine grosse Wundfläche nicht vollständig vernäht werden kann, und eine allmähliche Ansammlung von Blut in derselben denkbar ist. In den zurückbleibenden Drüsenmantel kommt, im Gegensatz zu Socin, nie ein Drain. — Es wurden in letzter Zeit 36 Enucleationen ganz ohne Drain behandelt, ohne dass man dies ein einziges Mal zu bereuen gehabt hätte, und bei den mit Drain behandelten Fällen war das Rohr bei der Entfernung entweder leer und der Verband sauber, oder es fand sich ein Blutcoagulum in demselben, und der Verband war mehr oder weniger stark durchblutet. Aus diesen letzteren Fällen ergiebt sich die Zweckmässigkeit der Drainage unter den oben näher bezeichneten Indicationen für die ersten 2 Tage.

In 19 bei obigen Exstirpationen und Enucleationen nicht mitgezählten Fällen kam ein gemischtes Operationsverfahren zur Anwendung, indem neben der intraglandulären Ausschälung verschiedener Knoten und Cysten aus einem Lappen 9 mal daneben die typische Exstirpation des anderen ausgeführt, und 10 mal ausser der Enucleation noch partielle Exstirpationen oder Resectionen des anderen Lappens gemacht wurden. Dies combinirte Verfahren empfiehlt sich in geeigneten Fällen sehr, etwas Besonderes über die Technik desselben ist nicht hinzuzufügen.

Ehe ich zu den malignen Strumen übergehe, möchte ich 3 operativ behandelte Fälle von Morbus Basedowii erwähnen und deren Krankengeschichten in kurzem Auszug mittheilen.

Luise S., 25 Jahre alt, stammt aus gesunder Familie. Seit 3/4 Jahren rasch wachsende Struma, gleichzeitig häufiges Herzklopfen, ihr und ihrer

Umgebung auffallender Exophthalmus, starke Abmagerung, häufiges Erbrechen.

Status: Anämisches Mädchen; leichte Cyanose des Gesichts; starker Exophthalmus; Puls 120, bei jeder körperlichen Bewegung oder geistigen Erregung starke Beschleunigung der Pulsfrequenz. Hufeisenförmige, weiche Struma; seitliche Lappen mässig vergrössert, Isthmus hühnereigross, gleichmässig weich, ohne Knoten. Patientin wird 5 Monate erfolglos mit inneren Mitteln, mit Elektricität, Waschungen u. s. w. behandelt; der Halsumfang wächst in dieser Zeit von 33 auf 38 Cm. — 1. Mai 1884 Operation: Excision des Isthmus, wegen der enormen Zerreisslichkeit der Gefässe sehr schwierig und blutig. Verlauf glatt; 2 mal Abends Temp. 38,5, sonst afebril. Bei der Entlassung am 30. Juli keine Besserung der Herzpalpitationen, des Exophthalmus und des Allgemeinbefindens. — Nach einem im Juli 1892 erhaltenen Bericht hat sich inzwischen links am Hals eine apfelgrosse Geschwulst gebildet, die aber keine Dyspnoe macht. Allgemeinbefinden, Herzklopfen und das Vorstehen der Augen sind ungefähr gleich wie vor der Operation.

Magdalene M., 30 Jahre alt, bemerkte seit einigen Monaten Störungen des Allgemeinbefindens, grosse Nervosität, leichte Erregbarkeit, häufiges Zittern; zeitweise starker Heisshunger und übermässiger Durst; oft subjectives Hitzegefühl, häufiges Herzklopfen, Vortreten der Bulbi und Wachsthum einer früher schon vorhandenen Struma mit ziemlich erheblicher Athemnoth.

Status: Es fällt vor Allem der aussergewöhnlich hohe Grad von Exophthalmus auf. Puls 144. Grösster Halsumfang 44 Cm. Links am Hals apfelgrosser, ziemlich weicher und beweglicher Tumor. Rechter Lappen mässig vergrössert. September 1880 Operation: Exstirpation des grössten Theils des colloid entarteten linken Lappens. Blutung mässig.

Gleich nach der Operation sinkt der Puls auf 84, und schon in den nächsten Tagen tritt allmähliche Besserung der nervösen Beschwerden, der Herzpalpitationen und des Exophthalmus ein. Bei der Nachuntersuchung im Juli 1892 fand ich eine gesund aussehende Frau; Exophthalmus zwar noch bemerkbar, aber in keiner Weise mehr auffallend oder gar entstellend. Puls 92. Diffuse Hypertrophie des rechten Schilddrüsenlappens, links ein pflaumengrosser Knoten. Stimme hell. Patientin hat gar kein Herzklopfen und keine Dyspnoe mehr, und alle die früher vorhandenen nervösen Symptome sind verschwunden, sie fühlt sich vollständig wohl. Laryngoskopischer Befund normal.

Marie H., 25 Jahre alt. In der Familie Kropf, aber keine Nervenkrankheiten. Seit 2 Jahren zunehmende Schwellung des Halses, häufiges Herzklopfen, Prominenz der Bulbi; leichte psychische Erregbarkeit, Zittern.

Status: Gut genährte Person. Puls 120; mässiger, aber ausgesprochener Exophthalmus; leises systolisches Blasen an der Herzspitze; links am Hals faustgrosse Cyste und ein kastaniengrosser Knoten. Laryngoskopischer Befund normal. November 1889: Leichte Enucleation der Cyste und des Knotens; glatte Heilung in 7 Tagen p. prim., aber seit der Operation Heiserkeit, und bei der Spiegeluntersuchung findet sich eine Paralyse des linken Stimmbandes. Herzklopfen gleich nach der

Operation besser. Nachuntersuchung Juli 1892: Nach der Entlassung litt Patientin einige Wochen an Heiserkeit, die nach und nach gänzlich verschwand. Nie mehr Herzklopfen und Dyspnoe, Besserung mit dem Zittern der Hände. Puls 92. Kein Kropfrecidiv; leichter, eben bemerkbarer Exophthalmus. Laryngoskopischer Befund: Weisse, etwas schmale, gleichmässig frei bewegliche Stimmbänder.

Die Erfolge der Kropfoperation sind, wie man sieht, in Bezug auf die Beeinflussung der Basedow'schen Symptome keine übereinstimmenden. In dem einen, sehr ausgesprochenen und schweren Fall trat unmittelbar im Anschluss an die Strumektomie rasche Besserung ein, und die Heilung der Kranken, die bis auf den ganz leichten, noch jetzt vorhandenen Exophthalmus eine vollständige ist, wurde noch nach 12 Jahren durch die Nachuntersuchung constatirt. Es wäre erzwungen, in diesem Fall einen Causalnexus zwischen Operation und Erfolg leugnen zu wollen, aber eine sichere Erklärung dieses Zusammenhangs giebt uns auch dieser Fall nicht. Bei der Marie H. wurde eine der Heilung nahe kommende Besserung erzielt, während in dem 3. Fall durch die Operation das Leiden gar nicht beeinflusst wurde.

Man könnte, eingedenk der immer noch zu Recht bestehenden Hypothese, dass der Morbus Basedowii auf einer Erkrankung des N. sympathicus beruht, annehmen, dass bei der Operation am Halse dieser Nerv, oder seine Aeste und Anastomosen, in irgend einer Weise direct in Mitleidenschaft gezogen werde, dass eine Art von Nervendehnung oder dergleichen bei der Operation erfolge, und dass also nicht die Kropfoperation selbst, sondern die damit verbundenen Nebenverletzungen, Zerrungen und Zug am Nerven, das Leiden günstig beeinflussen, vielleicht ähnlich, wie die Nervendehnung bei Ischias eine Heilung dieser Neurose herbeiführen kann. Auch Stierlin deutet in seinem „weiteren Beitrag zur Frage der Struma-Exstirpat. bei M. B." diese Möglichkeit wenigstens an. Es wären also die Fälle daraufhin zu untersuchen, ob bei der Operation überhaupt die Möglichkeit vorhanden war, dass der Sympathicus in irgend einer Weise afficirt wurde, ob wenigstens seitlich am Halse operirt wurde.

Bei der Magdalene M. wurde der linke Lappen mit Zurücklassung kleiner Reste exstirpirt. — In dem zuletzt angeführten Fall, in dem ebenfalls erhebliche Besserung nach der Operation eintrat, wurde durch einen linksseitigen Schnitt eine faustgrosse Cyste und ein Knoten ohne besondere Schwierigkeiten enucleirt. Dass es aber bei dieser Operation doch nicht ohne Zerrung der tiefer liegenden Gebilde abging, das beweist

die bei der Operation acquirirte linksseitige Stimmbandparalyse, die freilich nach einigen Wochen wieder verschwand. Immerhin scheint mir der Fall zu beweisen, dass auch bei leicht ausführbaren Enucleationen die tieferen Halsorgane, also auch event. der Sympathicus und seine Aeste „etwas abbekommen" können. — Bei der Patientin, deren Krankengeschichte ich zuerst anführte, hatte die Operation überhaupt keinen Einfluss auf das Leiden, es handelte sich nach dieser Richtung um einen vollständigen Misserfolg; hier war aber auch nur der Isthmus exstirpirt worden, und die seitlichen Halsgebilde waren sicher ganz unberührt geblieben. Auch muss die Möglichkeit im Auge behalten werden, dass der blosse Druck einer Struma auf den Sympathicus oder dessen Ganglion medium genügen kann, um eine Verschlimmerung der Krankheit hervorzurufen, und dass nach Aufhören dieses Druckes eine Besserung eintritt. Deshalb brauchen wir doch nicht in der Struma die Ursache des Morbus Basedowii zu sehen, sondern eine Neurose des Sympathicus kann ganz gut das Primäre sein; eine Folge davon wäre das rasche Wachsthum des Kropfes, der seinerseits durch Druck auf den Nerven die Reizung desselben unterhält und die Symptome der Krankheit verschlimmert, und es ist wohl denkbar, dass nach Unterbrechung dieses Circulus vitiosus durch die Strumektomie auch das Grundleiden, die Neurose des Sympathicus, günstig beeinflusst, gebessert oder gar geheilt wird.

Ich brauche wohl nicht selbst zu betonen, dass das Alles noch unbewiesene Hypothesen sind, zu deren Stütze vorerst nur vereinzelte Thatsachen angeführt werden können. Vielleicht kommt aber mit der Zeit doch mehr Licht in die dunkle Frage der Heilung des Morbus Basedowii durch Kropfexcision und in das Wesen der Krankheit selbst, wenn die Aufmerksamkeit der Chirurgen mehr auf die oben erwähnten Punkte gerichtet wird. Jedenfalls wollte ich die hier operirten 3 Fälle nicht unerwähnt lassen, da die Casuistik noch eine recht dürftige ist, indem Wölfler in seiner „Chirurgischen Behandlung des Kropfes, 1891" erst 22 derartige Beobachtungen zusammenstellt, die Stierlin inzwischen auf 29 vermehrt hat.

Wegen Struma maligna wurde 9 mal an 8 Patienten operirt, einmal handelte es sich um Operation eines Recidivs 8 Monate nach der ersten Operation. Was die anatomische Differenzirung dieser Geschwülste betrifft, so fehlt in einem Fall die genauere Angabe über den anatomischen Bau derselben, in der Krankengeschichte figurirt er mit der klinischen Diagnose Sarkom. Die übrigen Tumoren konnte ich einer histologischen Nachuntersuchung unterziehen, und es finden sich

darunter 4 alveoläre Carcinome, ein proliferes papilläres Cystoadenom, 1 Spindelzellen- und 1 Rundzellensarkom.

Die Operationen waren durchweg schwierig und sehr blutig. Die Tracheotomie während derselben musste 2mal vorgenommen werden, das eine Mal trat Heilung ein, das andere Mal Jauchung der Wunde, deren Folgen Patient nach 2 Monaten erlag. Ich beschränke mich darauf, den interessantesten, mit Oesophagus- und Tracheaverletzung complicirten Fall im Auszug mitzutheilen, ein anderer Fall, in dem ein Stück des rechten Vagus entfernt werden musste, wird von anderer Seite mit weiteren Vagusresectionen publicirt werden.

Jacob Sch., 50 Jahre alt, stammt aus gesunder Familie und leidet schon von Jugend auf an „dickem Hals". Seit 1/4 Jahr sehr rasches Wachsthum der Halsgeschwulst, zunehmende Heiserkeit und bedeutende Schluckbeschwerden, so dass er seit Wochen nur flüssige Nahrung zu sich nehmen kann.

Status: Musculöser Mann, Fettpolster wenig entwickelt. Rechts am Hals faustgrosse, die Trachea nach links drängende, von der Fossa jugularis bis zum Kieferrand reichende Geschwulst von harter Consistenz und grobhöckeriger Oberfläche. Linke Pupille constant doppelt so weit, als die rechte, beide reagiren prompt auf Lichteinfall. Die Schlundsonde stösst auf ein für mittelgrosse Oliven eben noch passirbares Hinderniss. Die laryngoskopische Untersuchung ergiebt vollständige, aber compensirte Lähmung des rechten Stimmbandes. — 29. Januar 1885: Exstirpation des rechten Lappens. Winkelschnitt. Mühsame Freilegung der Geschwulst mit Unterbindung der Art. thyr. sup. et inf. Der Tumor ist mit der Gefässscheide der Carotis und Jugularis int. verwachsen; letzteres Gefäss wird angerissen und doppelt unterbunden. Wegen inniger Verwachsungen ist die Loslösung von der vorderen und linken Trachealwand sehr schwierig und eine Verletzung der Luftröhre nur durch grosse Vorsicht zu vermeiden. Ein keilförmiger Fortsatz der Geschwulst geht zwischen Trachea und Oesophagus in die Tiefe und ist mit diesen Gebilden fest verwachsen; die vollständige Entfernung desselben gelingt nur mit Resection eines Stückes Oesophaguswand, und in der Trachea entsteht dabei ein kleiner Riss, der aber sofort durch zwei Nähte vereinigt werden kann. Der Defect der Speiseröhre wird durch sieben Seidenknopfnähte geschlossen. Man hat eine colossale Wundhöhle vor sich, die Carotis liegt 8 Cm. weit frei, ebenso der N. vagus, der Sympathicus und ein Stück Wirbelsäule. Blutverlust im Ganzen mässig. Die Wunde wird mit Jodoformgaze austamponirt. Dauer der Operation 3 Stunden. Gleich nach der Operation sind die Pupillen gleich weit. Anfangs Nährklysmata. Am 2. Tage linke Pupille wieder doppelt so weit als die rechte. Schluckt gut etwas Eiswasser mit Wein. Beim Verbandwechsel am 1. Februar kommt beim Schlucken etwas Wasser aus der Wunde. Am 6. Februar wird eine weiche Schlundsonde eingeführt und Patient durch dieselbe 2—3 mal täglich ernährt. Am 20. Februar wird das in der gut granulirenden Wunde

sichtbare Loch im Oesophagus zum 2. Mal genäht, doch zeigt sich beim nächsten Verbandwechsel, dass die Nähte nicht gehalten haben. Patient schluckt jetzt die weiche Sonde sehr gut selbst, von Mitte März an kann er ohne Sonde Fleisch, Brod u. s w. schlucken, auch Flüssigkeiten gelangen ohne Schwierigkeit in den Magen, wenn Patient die Fistel, die sich inzwischen nach Schluss der übrigen Wunde gebildet hat, zuhält. Patient hat 18 Pfund zugenommen und wird am 30. April 1885 mit einer kleinen Fistel, und ohne dass etwas von einem Recidiv fühlbar ist, entlassen. — Nach ½ Jahr, am 16. October 1885, Wiedereintritt. Patient erzählt, dass seit Ende Mai auch keine Getränke mehr beim Schlucken aus der Fistel kamen, dass er essen und trinken konnte wie ein gesunder Mensch und vollständig arbeitsfähig war. Vor 6 Wochen stellten sich stets zunehmende Athembeschwerden ein, die manchmal so hochgradig wurden, dass Patient zu ersticken drohte. Die Kehlkopfuntersuchung ergab Schwellung der aryepiglottischen Falten und compensirte Lähmung des rechten Stimmbandes. Von einem Hineinwuchern der Geschwulstmasse in Kehlkopf oder Trachea ist nichts zu sehen. Rechts von der Oesophagusfistel hühnereigrosses Recidiv. Patient kann sich zu einer Operation desselben nicht entschliessen, lässt sich aber am 17. October 1885 tracheotomiren und wird dadurch von seinen Athembeschwerden völlig befreit. Die linke Pupille auch jetzt noch constant etwas weiter als die rechte. Patient wird mit der Canüle und mit dem rasch wachsenden Recidiv auf seinen Wunsch entlassen und ging noch Ende 1885 zu Hause daran zu Grunde.

Das Hauptinteresse des Falls liegt in der durch die Verwachsungen mit der Geschwulst nöthig gewordenen Resection eines Stückes der Oesophaguswand. Rotter[1]) sagt, dass Verletzungen der Speiseröhre bei Strumektomien, auch maligner Kröpfe, sehr selten seien, und dass sich in der Literatur kein Fall fände, in dem die ganze Dicke der Oesophaguswand durchschnitten worden wäre. Er führt 4 Fälle von Braun an, in denen ein Theil der Muscularis der Speiseröhre abgetragen werden musste; die ihrer Unterlage beraubte Schleimhaut perforirte secundär, und ausnahmslos trat der Exitus letalis ein. Kocher berichtet über einen Fall, in dem bei der Operation eine Verletzung des mit dem Tumor verwachsenen Pharynx übersehen wurde; die genähte Wunde wurde von innen inficirt, und die Patientin starb an einer Nachblutung aus der Art. thyr. inf. infolge der eingetretenen Zersetzung und Eiterung. Bircher entfernte in einem schon 1882 publicirten Fall bei einer Recidivoperation wegen Struma carcinomatosa mit dem Kehlkopf auch ein Stück der vorderen Oesophaguswand; die Kranke starb an Pneumonie und Lungenabscessen. Die Resection eines 3 Cm. langen Stückes Oesophagus im Verlaufe der Operation einer malignen Struma beschreibt Hoch-

1) Langenbeck's Archiv. Bd XXXI. 1885.

gesand; es wurde zuerst eine Fistel angelegt, und später mit gutem Erfolg die Oesophagorrhaphie gemacht.

Wenn bei solchen Operationen mit Sicherheit, oder wenigstens mit Wahrscheinlichkeit die ganze Neubildung entfernt werden kann, dann wird man sich gegebenen Falls nicht scheuen dürfen, kranke Stücke aus Trachea oder Oesophagus zu excidiren. Sieht man sich aber, wie ja leider so oft, gezwungen, da oder dort ein verdächtiges Gewebsstück oder gar einen Theil der Geschwulst zurücklassen zu müssen, so wird man dem Patienten einen grösseren Dienst erweisen, wenn man die auf den unmittelbaren Ausgang der Operation so verhängnissvolle und gefährliche Eröffnung der genannten Organe vermeidet.

Ich schliesse die Besprechung der Operationen maligner Strumen mit einem Bericht über die Resultate derselben. Im Anschluss an die Operation sind im Spital gestorben: 1 Patientin am 6. Tage an Catgutsepsis, 1 Patient am 12. Tage an Pneumonie, Lungengangrän und Thrombose der Vena cava sup., 1 Frau (tracheotomirt) 2 Monate nach der Operation an Lungenabscessen und eitriger Pleuritis im Anschluss an einen jauchigen Halsabscess. Mit geheilter Wunde entlassen wurden 6 Patienten (1 mal Recidivop.), und von diesen starben später zu Hause am Recidiv 3. Die Frau, bei der im März 1887 ein papilläres Cystoadenom exstirpirt worden war, blieb recidivfrei und erlag im Februar 1889 den Folgen eines Vitium cordis. Nur ein Patient ist jetzt noch am Leben; es war bei demselben im Mai 1889 die Exstirpation des linken Lappens wegen Rundzellensarkom vorgenommen worden; der rechte Lappen erwies sich bei der Operation als mässig hyperplastisch und frei von maligner Neubildung. Die Heilung erfolgte in 11 Tagen p. pr.; lar. Befund vor und nach der Operation normal. Bei der im Juli 1892 vorgenommenen Nachuntersuchung fand ich einen geistig sehr beschränkten Menschen, der aber, wie ich aus dem früheren Status ersah, und wie die Aussagen der Nachbarn bestätigten, schon vor der Operation gleich stumpfsinnig gewesen war. Eigentliche Kachexiesymptome fand ich keine. Subjectives Befinden seit der Operation gut. Hals mager, Sternocleidomast. vorspringend. Von der Schilddrüse ist weder rechts, noch links, noch vor der Trachea irgend etwas zu fühlen, trotzdem die genaue Palpation des Halses wegen der Magerkeit desselben nicht schwer ist. Der bei der Operation noch etwas vergrössert gefundene rechte Lappen ist offenbar bis auf kleine, nicht mehr zu fühlende Reste atrophirt; ich bemerke vorgreifend, dass dies der einzige unter den 95 persönlich nachuntersuchten Fällen

ist, in dem ich einen Schwund oder wenigstens eine Schrumpfung bei der Operation intact gelassenen Struma- oder Thyreoidalgewebes constatiren konnte, und verweise auf die später im Zusammenhang zu besprechende Frage nach dem Schicksal zurückgelassener Kropfreste.

Ich gehe zur Mittheilung der Resultate meiner Nachuntersuchungen über; bei denselben wurde jeweils ein Status mit besonderer Berücksichtigung folgender Punkte aufgenommen: Subjectives Befinden seit der Operation (Athemnoth, Heiserkeit, Erscheinungen von Kachexie); Frage nach dem Abgang von Ligaturen nach der Entlassung; Beschaffenheit der Narbe; Halsform; Grösster Halsumfang (zur Vergleichung mit demjenigen bei der Entlassung); Untersuchung auf Recidive, Schwund oder Wachsthum zurückgelassener Schilddrüsenlappen oder Kropfreste; laryngoskop. Befund. — Ich bemerke ausdrücklich, dass ich zur Beurtheilung der objectiven Verhältnisse, des Recidivs, der Halsform, Narbe u. s. w., nur die 95 selbstuntersuchten Fälle und die 5 genauen ärztlichen Berichte verwende, weil man über diese Punkte nur so zu unanfechtbaren Resultaten gelangen kann. Die 23 schriftlichen Nachrichten, die in der Ausfüllung eines detaillirten Fragebogens bestanden, verwerthe ich nur in Bezug auf subjective Angaben, bei denen man so wie so auf die Aussagen des Patienten angewiesen ist, also z. B. über event. wiedergekehrte Athemnoth, Abgang von Ligaturen u. s. w.

Die Beschaffenheit der Narbe ist, abgesehen von der Art der Wundheilung in erster Linie abhängig von der Richtung des Hautschnittes. In früheren Jahren wurde hier, je nach Form, Grösse und Lage der Struma, ein medianer oder dem vorderen Rande des Sternocleido parallel verlaufender, vereinzelt auch ein Winkelschnitt, gemacht. Seit mehr als 2 Jahren aber kommt ausschliesslich der von Kocher eingeführte Querschnitt in Anwendung, und ich stehe nicht an, denselben als in jeder Beziehung vortrefflich zu empfehlen. Es sind mit diesem Schnitt die verschiedenartigsten Kröpfe, zum Theil Strumen von gewaltiger Grösse, einen oder beide Lappen einnehmend, ohne Auswahl operirt worden, und stets konnte durch denselben das Operationsfeld sehr gut und ausgiebig freigelegt und zugänglich gemacht werden. Freilich wurden dabei die median vom Zungenbein und Kehlkopf zum Sternum ziehenden Muskeln stets quer durchtrennt, und häufig genug mussten ein oder beide Sternocleidomastoidei oder wenigstens die Portio sternalis derselben durchschnitten werden. Aber wenn am Schluss die exacte Naht dieser Muskeln gemacht wird, so hat deren Durch-

trennung absolut keine Nachtheile; an den Kopfnickern ist zuweilen einige Wochen nach der Operation eine Verdickung, eine Art Callus der Nahtlinie zu fühlen, doch verschwindet dieselbe im Laufe der Zeit vollständig, und auch die Function der genannten Muskeln habe ich später stets intact gefunden. Der grösste Vorzug des horizontalen Schnittes aber ist die schöne, feine, oft kaum sichtbare Narbe, die derselbe so zu sagen in allen Fällen liefert. Zudem rückt die Narbe meist im Laufe der Zeit erheblich nach unten, und oft genug findet man sie am oberen Rande des Brustbeins oder auf dem Sternoclaviculargelenk aufliegend, während der Schnitt doch über die Höhe der Geschwulst, mehrere Centimeter über den Schlüsselbeinen geführt worden war. Von 62 durch Schräg- oder Längsschnitt entstandenen Narben fand ich nur eine einzige wirklich lineare, tadellose, während von 38 durch Querschnitt entstandenen 32 auch den strengsten Anforderungen an eine schöne Narbe genügten. Ich will zwar diesen Zahlen keinen absoluten Werth beimessen, weil die Längs- und Schrägschnitte wenigstens zum Theil aus einer Zeit stammen, in der die Heilung noch häufiger per granulationem erfolgte, als dies in den letzten 2 Jahren der Fall war, aber es sind unter den Längsnarben auch manche p. pr. geheilte, und wiederholt findet sich die Angabe, dass bei der Entlassung die Narbe linear gewesen sei, und bei der Nachuntersuchung fand ich sie querfingerbreit, so dass eine nachträgliche Verbreiterung stattgefunden haben muss. Ziemlich oft zeigen die Längsnarben auch die Neigung, beim Heben des Kopfes strangartig vorzuspringen, und in 2 Fällen behinderte die straffe Längsnarbe sogar die Bewegungen des Kopfes wesentlich und bildete die Hauptklage des Patienten. Die meisten Längsnarben waren freilich, abgesehen von ihrer Breite, glatt, nicht prominent und auf der Unterlage leicht verschieblich.

Ich gebe eine Zusammenstellung der Resultate der Nachuntersuchung in Bezug auf die Narbe:

Narbe:	hässlich, strahlig	breit, glatt	theils linear, theils breit	ziemlich schmal	tadellos
Schrägschnitt . .	3	14	2	3	—
Medianschnitt .	8	14	6	8	1
Winkelschnitt .	1	2	—	—	—
Querschnitt . . .	—	—	2	4	32

Zu einem vollkommenen kosmetischen Resultat gehört aber ausser einer schönen Narbe auch eine gute Configuration des Halses, und wenn wir die Strumektomie auch da für berechtigt erklären, wo die Kropfgeschwulst, ohne besondere Beschwerden zu machen, nur

durch die Entstellung und die damit verbundenen Unannehmlichkeiten lästig wird, so ist es gewiss gerechtfertigt, die bei den verschiedenen Operationsmethoden erzielten Erfolge auch nach dieser Richtung kurz zu besprechen. Garrè hebt das „unvergleichlich bessere" kosmetische Resultat der Enucleation im Gegensatz zur partiellen und totalen Exstirpation hervor, indem bei ersterer Operationsmethode das natürliche Polster zwischen Trachea und Sternocleidomastoidei erhalten bleibe, wodurch das hässliche, strangartige Vorspringen dieser Theile und die tiefen, dazwischen liegenden Gruben vermieden werden. Kocher dagegen glaubt, dass die normale Schilddrüse zu klein sei, um als Polster in Frage zu kommen, und führt die häufig zu beobachtenden hässlichen Gruben auf eine Atrophie der median ziehenden Muskeln infolge von Durchschneidung derselben oder ihrer Nerven zurück. Mit letzterer Ansicht können wir uns nicht einverstanden erklären; denn einmal ist die Glandula thyreoidea doch kein so winziges Organ, indem die normalen Seitenlappen nach Ziegler eine Höhe von 5—7 Cm. und eine Breite von 3—4 Cm. haben, und auch der Dickendurchmesser ist jedenfalls wesentlich grösser als derjenige der flachen, oft durch den Druck der Struma noch besonders abgeplatteten Musculi sternothyreoidei und hyoidei; und zweitens wurden hier, wenigstens da, wo der Querschnitt in Anwendung kam, ganz regelmässig die erwähnten Muskeln quer durchtrennt, und trotzdem ich, eben wegen der Einwürfe Kocher's, später besonders auf diese Fälle achtete, war doch die Halsform gerade bei diesen meist ganz befriedigend, und keine Spur von Gruben oder Einziehungen zu sehen. — Nach meinen Beobachtungen sind puncto Halsform die Resultate nach Enucleationen zwar entschieden besser als nach halbseitigen Exstirpationen, aber doch nicht so „unvergleichlich" besser, wie Garrè meint, und durchaus nicht immer tadellos. Sehr häufig wird eben bei der Enucleation nicht gerade so viel Gewebe zurückgelassen, als der Norm entspricht, sondern meistens zu viel, indem nach Ausschälung multipler Knoten und Cysten die Gesammtheit der zurückgelassenen Mantelreste das Volumen eines normalen Schilddrüsenlappens übertrifft. Die Knoten sind ja häufig nicht in ganz normales Drüsengewebe eingebettet, sondern in hyperplastisches, oft auch zum Theil colloid degenerirtes Parenchym, und dieses wird auch nach Resection des Mantels zum grössten Theil zurückgelassen und bildet entweder einen sichtbaren Tumor, oder macht den Hals doch zu dick, als dass ihm das Prädikat „schön" ertheilt werden könnte. Andererseits habe ich bei einer Frau, bei der mittelst Schrägschnittes eine zweifaustgrosse Cyste

aus dem linken Lappen enucleirt worden war, 3 Jahre nach der Operation zwischen Trachea und linkem Kopfnicker ein mindestens 3 Cm. tiefes Loch gesehen, in das man bequem 3 Fingerendglieder legen konnte, und wie ich ein solches so hässlich und tief nie nach halbseitiger Exstirpation gefunden habe. Im Grunde der Höhle fand sich die nicht adhärente Narbe, von dem zurückgelassenen Mantel war neben der Trachea ein nussgrosser, harter Rest zu fühlen. — Von grossem Einfluss auf die spätere Halsform ist eben auch die Beschaffenheit des Fettpolsters u. s. w., indem bei einem an sich fleischigen und kräftig gebauten Halse das erwähnte zu wenig oder zu viel weniger zur Geltung kommt, als am Halse eines abgemagerten Individuums, wo die Contouren des Kehlkopfs, der Trachea und eines jeden Muskels durch die Haut erkennbar sind.

Zur Orientirung gebe ich eine Uebersicht über die Fälle, in denen ich besondere Notizen über die Halsform machte:

Halsform:	tadellos	ziemlich gut	Durch Gruben verunstaltet		Durch Recidiv oder Strumareste verunstaltet	
			wenig	stark	wenig	stark
Totalexstirpation	—	1	—	—	—	—
Partielle Exstirpation .	3	1	1	4	3	5
Exstirp. u. Enucleation	—	5	2	2	2	1
Enucleation	26	14	4	1	11	4
Resection	—	—	—	1	—	—

Ich möchte die Gelegenheit benutzen, kurz die hier mit den verschiedenen Nähmaterialien gemachten Erfahrungen mitzutheilen, trotzdem es Wölfler „unbegreiflich" ist, wie die Frage, ob Seide oder Catgut zur Verwendung kommen soll, stets von Neuem aufgeworfen und discutirt werden kann. Freilich wird dem Nähmaterial, wenn es absolut steril ist, niemals eine Rolle bei der Wundinfection zukommen können; um das handelt es sich aber nicht, sondern darum, ob man Seide und Catgut gleich gut und sicher aseptisch zu erhalten im Stande ist. Unser Catgut wurde in 5 procentigem Sublimatspiritus desinficirt und in Sublimat-Glycerinspiritus aufbewahrt, und Jahre lang wurde dasselbe ohne Störung zu allen kleineren Unterbindungen und fortlaufenden Höhlen- und Muskelnähten verwendet, und nur die grösseren Gefässe wurden mit Seide unterbunden. Da erlebten wir im Sommer 1891 einen Fall schwerer Sepsis nach Strumektomie. Die Wunde wurde nach 2 mal 24 Stunden ausgiebig eröffnet, und es fanden sich an zahlreichen Stellen, und zwar jeweilen nur in der Umgebung der Catgutligaturen kleine Eitertröpfchen und entlang den fortlaufenden Nähten feine Streifen gelben Eiters. Sonst zeigte die

Wunde keine weiteren Veränderungen, aber das erwähnte Bild war so typisch und charakteristisch, dass mit Sicherheit das Catgut als Träger des Infectionsstoffes beschuldigt werden musste. Der Fall nahm übrigens, trotz Complication mit Pneumonie, einen günstigen Verlauf. — Das bei dieser Operation verwendete Catgut war ganz nach den seit Jahren üblichen Regeln bereitet und aufbewahrt, war weder ganz frisch, noch sehr alt, kurz es konnte kein Grund für das unerwartete Ereigniss gefunden werden.

Man hat gesagt (Klemm), dass das Catgut nicht der eigentliche Träger der Infection zu sein brauche, sondern nur einen guten Nährboden darstelle für durch Finger, Instrumente, Schwämme u. s. w. übertragene Infectionsstoffe. Dagegen möchte ich geltend machen, dass jedes Blutcoagulum, jeder noch so kleine Bluterguss, z. B. in der Umgebung eines durchgeführten Seidenfadens, sicher ein ebenso gutes, wenn nicht besseres Nährmaterial für die in Frage kommenden pathogenen Mikroorganismen abgiebt. Solche kleinste Blutergüsse sind aber trotz exactester Blutstillung und Naht niemals ganz zu vermeiden. — Seitdem der erwähnte Fall vorkam, wurde ausschliesslich Seide bei allen Operationen verwendet, und zwar wurden anfangs die Höhlen und Muskeln fortlaufend vernäht. Obgleich die Heilung gewönlich p. pr. erfolgte, kamen doch häufig, und oft erst Wochen lang nach dem Spitalaustritt, noch Fäden zum Vorschein, die, weil sie in der Tiefe festhafteten, manchmal sehr lange nicht entfernt werden konnten und die Patienten sehr genirten. Um diesen Uebelstand zu vermeiden, wendet Herr Dr. Kappeler jetzt überall und ausschliesslich Seidenknopfnähte an, die fast ausnahmslos ohne Reaction und dauernd einheilen, und wenn sich je die eine oder andere dieser Nähte abstösst, schliesst sich die kleine Fistel gleich wieder. Die Nachforschungen über zu Hause noch abgegangene Ligaturen und Fäden ergaben folgende Resultate:

	Kein Abgang von Ligaturen	Abgang von Ligaturen
Fortlaufende Seidennähte	6	11
Fortlaufende Catgutnähte	58	5
Zwirnnähte	2	2
Geknöpfte Seidennähte	13	3

Nach dieser Abschweifung möchte ich die hier beobachteten, mit dem Kropf und dessen Operation in Beziehung stehenden Veränderungen der Stimme und der Stimmbänder im Zusammenhang besprechen. Natürlich müssen die verschiedenen Operationsmethoden getrennt betrachtet werden, wobei die Angaben und Befunde

bei den Exstirpationen leider insofern etwas lückenhaft sind, als ein grosser Theil der Operationen aus einer Zeit stammt, in der dem Verhalten der Stimmbänder noch nicht die gleiche Aufmerksamkeit geschenkt wurde, wie gegenwärtig. Ich beginne mit den Exstirpationen.

Lähmung eines Stimmbandes vor und nach der Operation, sowie bei der nach Jahren vorgenommenen Nachuntersuchung fand sich 3 mal; normaler Befund vor der Operation, Lähmung eines Stimmbandes nach derselben und vollständig normale Beweglichkeit beider Chordae vocales bei der Nachuntersuchung 2 mal; normales Verhalten vor der Operation, Parese eines oder beider Stimmbänder nach derselben und Persistenz oder Verschlimmerung dieser Parese in späteren Jahren 3 mal. Ganz normale Verhältnisse vor und nach der Operation und bei der späteren Untersuchung fand ich in 6 Fällen, und in 5 weiteren Fällen ergab die Nachuntersuchung freie und gleiche Beweglichkeit beider Stimmbänder, während eine Spiegeluntersuchung vor oder unmittelbar nach der Operation nicht vorgenommen worden war; in diesen letzteren Fällen kann wenigstens mit Sicherheit gesagt werden, dass ein bleibender Nachtheil für den Larynx durch die Operation nicht entstanden ist, ob vorübergehende Störungen da waren, lässt sich nicht mehr entscheiden; die Angabe, dass die Stimme in diesen Fällen nach der Operation keine Veränderung bot, macht dieselben unwahrscheinlich. — 3 mal wurde, bei vorher normalen Kehlkopfverhältnissen, nach der Operation Paralyse eines Stimmbandes gefunden, doch war eine Nachuntersuchung unmöglich, und es lässt sich nicht entscheiden, ob und inwieweit sich diese Lähmungen später zurückbildeten.

In anderer Weise zusammengestellt ergiebt sich also für die Exstirpationen, dass 3 mal Paralyse eines Stimmbandes vor der Operation constatirt wurde, ohne dass dieselbe durch den chirurgischen Eingriff gebessert wurde, dass 2 mal eine durch die Operation entstandene Stimmbandlähmung später ganz zurückging, während in 3 Fällen die so entstandene Lähmung sich nicht besserte oder sogar verschlimmerte und in 3 weiteren Fällen spätere Spiegelbefunde fehlen. 6 mal kann jegliche Läsion der Recurrentes bei der Operation ausgeschlossen werden, 5 mal resultirte wenigstens kein bleibender Nachtheil für den Kehlkopf.

Wiederholt wurde beobachtet, dass die Stimme der Patienten in den ersten Tagen nach der Operation auffallend leise und monoton, manchmal auch rauh und leicht heiser war, dass sich der volle Klang aber nach einigen Tagen wieder einstellte, und dass die nach er-

folgter Wundheilung vorgenommene laryngoskopische Untersuchung nichts Abnormes erkennen liess. Auch nach Enucleationen wurde diese Beobachtung vereinzelt gemacht, und wahrscheinlich handelte es sich in diesen Fällen um leichte, sich rasch wieder zurückbildende Innervationsstörungen infolge von geringem Druck oder Zerrung des N. laryngeus inf. bei der Operation, ohne dass der Nerv dabei freigelegt war. Beweisen uns doch zahlreiche Erfahrungen, wie enorm empfindlich gerade der Recurrens auch den geringsten mechanischen Insulten gegenüber ist. In leichteren Fällen aber erholt sich der Nerv nach Tagen, Wochen oder Monaten vollständig, und nur bei starker Quetschung oder querer Durchtrennung, oder wenn er in den Bereich der narbigen Schrumpfung hineingezogen wird, bleibt das betreffende Stimmband dauernd paretisch oder gelähmt, und selbst in diesen Fällen tritt nach kürzerer oder längerer Zeit oft insofern eine Besserung ein, als bei Adductorenlähmungen durch allmähliche Compensation von Seiten des anderen Stimmbandes die Heiserkeit mehr und mehr abnehmen und schliesslich ganz verschwinden kann. Unter den erwähnten Fällen nehmen 2 unsere Aufmerksamkeit in besonderem Maasse in Anspruch, 2 Fälle nämlich, in denen es sich um hochgradige und doppelseitige Parese der Abductoren handelte, einhergehend mit schweren Respirationsstörungen, so dass beidemal die Tracheotomie nöthig wurde. Die eine Krankengeschichte ist auch in Bezug auf den Kehlkopfbefund schon ausführlicher S. 199 mitgetheilt und betrifft den vorübergehend an Kachexie erkrankten Heinrich M. Im 2. Fall war die Exstirpation beider Seitenlappen mit Zurücklassung des Isthmus bei einem 10jährigen Patienten vorgenommen worden. Die Tracheotomie musste wegen Erstickungsnoth im Laufe der Operation gemacht werden, doch konnte man die Canüle am 7. Tage entfernen. Die Wunde heilte zu, und Patient athmete ziemlich frei durch Mund und Nase. Nach 3 Wochen aber wurde die Athmung allmählich wieder angestrengter, die inspiratorische Dyspnoe zusehends stärker. Die jetzt vorgenommene Spiegeluntersuchung ergab eine bei der Inspiration nur 3 Mm. weite Glottis; beim Intoniren legen sich die Stimmbänder prompt und mit gleicher Energie an einander. 3½ Monate nach der Kropfexstirpation war die Dyspnoe nach und nach so hochgradig geworden, dass zum 2. Mal tracheotomirt und Patient mit der Canüle entlassen werden musste. Er trägt dieselbe jetzt, nach 2½ Jahren, noch; die Kehlkopfuntersuchung ergiebt bei ruhigem Athmen ca. 2 Mm. von einander entfernte Stimmbänder, die sich beim Intoniren in der Mittellinie aneinanderlegen. Patient kann die Canüle nur für einige Minuten zur Reinigung ent-

fernen und muss sich während dieser Zeit ganz ruhig verhalten, da er sonst gleich Athemnoth bekommt. Hält er die Canüle zu, so spricht er mit leiser, monotoner, nicht heiserer Stimme. — Jankowsky, der 614 Kropfexstirpationen zusammenstellte, von denen in 87 Fällen Störungen der Kehlkopffunction nach der Operation beobachtet wurden, fand darunter 6 derartige respiratorische Lähmungen; nur ein einziges Mal erfolgte verhältnissmässig rasche Heilung, 3 mal musste tracheotomirt werden. In unseren Fällen von doppelseitiger Porticuslähmung muss die Prognose als unbedingt infaust hingestellt werden, da es sich nach dem ganzen Verlauf offenbar um durch narbige Schrumpfung bedingte Degeneration der in Frage kommenden Nervenfasern und secundär wohl auch der MM. cricoarythaenoidei post. handelt.

In den nach gemischter Methode operirten Fällen (Enucl. in Verbindung mit part. Exstirp. oder Resect.) ergab sich 9 mal vor und nach der Operation, sowie später ganz normaler laryngoskop. Befund. Einmal ging eine vor der Operation beobachtete leichte Parese eines Stimmbandes nach derselben zurück, 2 mal entstanden durch die Operation einseitige Stimmbandlähmungen, von denen bei der Nachuntersuchung nichts mehr zu sehen war; in diesen beiden Fällen war das Stimmband derjenigen Seite gelähmt, auf der die Exstirpation eines Lappens gemacht worden war, so dass die Paralysen auf Rechnung der Exstirpation kommen.

Bei den Enucleationen ergiebt sich bezüglich des Kehlkopfs Folgendes: In 40 Fällen fand sich sowohl vor der Operation als nach derselben und bei der Nachuntersuchung ganz freie und gleiche Beweglichkeit beider Stimmbänder. 12 mal konnte bei der Nachuntersuchung normales Verhalten constatirt werden, während frühere Angaben fehlen, und in 7 Fällen war eine Nachuntersuchung unmöglich, dagegen ist bei der Entlassung normaler Kehlkopfspiegelbefund notirt, und es ist unwahrscheinlich, dass später noch mit der Operation zusammenhängende Störungen auftraten. — 4 mal konnte vor der Operation eine Parese, 1 mal eine Paralyse eines Stimmbandes constatirt werden; davon bildeten sich 2 Paresen später ganz zurück, 1 Parese und die Paralyse wurden auch bei der Nachuntersuchung noch gefunden, ein Fall entzog sich der späteren Beobachtung. — Einmal war die Untersuchung vor der Operation unmöglich, weil das Einführen des Spiegels einen Erstickungsanfall auslöste. Nachher und bei der späteren Untersuchung fand sich complete Paralyse eines Stimmbandes, doch macht es die früher schon rauhe und heisere Stimme wahrscheinlich, dass die Lähmung schon vor der Operation durch Druck des grossen, der Trachea fest anliegenden Strumaknotens

entstanden war. — In 4 Fällen war der lar. Befund vor der Operation normal, während unmittelbar nach derselben Paresen (1 mal eine Paralyse) eines Stimmbandes gefunden wurde. In allen diesen Fällen konnte nach 1—3 Jahren nachgewiesen werden, dass das bei der Entlassung noch gelähmte Stimmband seine Function wieder in ganz normaler Weise ausübte. In einem dieser Fälle war die Enucleation unter Blutleere mittelst elastischer Ligatur gemacht worden, und steht die Recurrensläsion vielleicht damit in Zusammenhang. In den anderen Fällen kann ich aus der Operationsbeschreibung eine besondere Ursache für Nervenzerrung oder Quetschung nicht finden; es handelte sich nicht einmal um besonders schwere und mühsame Enucleationen, und in keinem Fall war die Unterbindung der Art. thyr. inf. gemacht worden. Es wäre vielleicht denkbar, dass bei einer zu tief greifenden Mantelnaht der Nerv mitgefasst worden wäre; doch wurde dieselbe, wenn dieser Punkt in Frage kam, stets sehr vorsichtig und mit Berücksichtigung dieser Möglichkeit angelegt, und ein in eine solche Naht gefasster Nerv würde sich auch schwerlich wieder ganz erholt haben. Es bleibt nur die Annahme übrig, dass unter Umständen durch das den Nerven deckende Schilddrüsengewebe hindurch der Recurrens geschädigt, gedrückt oder gezerrt werden kann.

Dauernde, durch die intraglanduläre Ausschälung eines Kropfes bedingte Lähmungen eines Stimmbandes haben wir also in keinem einzigen Fall erlebt; auch Bally fand nur einmal eine bleibende Parese ganz geringen Grades nach Enucleation, bei vorher normalem Kehlkopfbefund, einmal eine nur vorübergehende Parese eines Stimmbandes. Aus der Heidelberger Klinik wird von Hochgesand ein Fall berichtet, in dem, trotz vorherigem normalem lar. Befund, nach einer Enucleation vollständige Atonie des einen Stimmbandes auftrat, und noch nach 5 Jahren soll die Stimme heiser gewesen sein, ein späterer Kehlkopfbefund fehlt. In einem anderen Fall wurde nach der Operation eine leichte Stimmbandparese gefunden, über den weiteren Verlauf erfahren wir nichts. — So viel geht aus den bisherigen Veröffentlichungen über dieses Thema indessen bestimmt hervor, dass schwere und bleibende Stimmbandlähmungen bei Anwendung der Enucleationsmethode mit grosser Sicherheit vermieden werden können.

Zum Schluss komme ich auf die Kropfrecidive nach Strumektomie zu sprechen, eine Frage, zu deren Lösung bis jetzt noch recht wenig ausgedehnte und genaue Nachforschungen angestellt wurden, und zu der einen weiteren Beitrag zu liefern ich mir hauptsächlich angelegen sein liess. Ich stelle die Ergebnisse der hier ausgeführten Exstirpationen in Bezug auf Recidive in folgender Tabelle zusammen

und bezeichne als „klein" diejenigen Recidive, die Pflaumengrösse nicht überschritten, wobei ich mir der Willkürlichkeit dieser Eintheilung wohl bewusst bin, dieselbe aber trotzdem für gerechtfertigt halte.

	Totalexstirpat. Recidiv		Exstirpat. eines Lappens Ohne Recidiv	Recidiv		Exst. eines Lappentheils Ohne Recidiv	Recidiv	
	klein	gross		klein	gross		klein	gross
Struma cystica. . . .	—	—	—	—	—	3	—	—
Struma parenchymat.	1	—	5	—	4	—	—	2
Struma colloides. . .	—	—	3	—	4	—	1	—
Total 23	1	—	8	—	8	3	1	2

Es sind also von 23 nachuntersuchten Fällen totaler oder halbseitiger Exstirpationen oder nach Exstirpation eines Theiles eines Lappens mit Zurücklassung eines Oberhorns oder der an den Isthmus grenzenden Partien (keine typ. Resectionen) 11 Fälle recidivfrei geblieben. Kleine Recidive, die gar keine Beschwerden machten, wurden 2 mal gefunden, grosse Geschwülste von Hühnerei- bis über Faustgrösse konnte ich 10 mal constatiren, und zwar waren von diesen letzteren Recidiven 9 in dem intact gelassenen anderen Lappen gewachsen, eines in dem bei der Operation absichtlich zurückgelassenen Theil eines Lappens. 6 mal waren die Beschwerden, die der neu gewachsene Tumor machte, sehr hochgradig, namentlich hatte sich wieder starke Dyspnoe eingestellt, trotzdem in allen diesen Fällen die Trachea auf der operirten Seite ganz frei, allerdings oft bedeutend seitlich abgewichen war. In 4 von diesen Fällen machte die Athemnoth später einen nochmaligen operativen Eingriff nöthig, und zwar wurde 1 mal nach 10 und 2 mal nach 5 Jahren die Enucleation der Recidivgeschwulst vorgenommen, 1 mal nach 6 Jahren eine Resection derselben.

Es hat bekanntlich Wolff für hyperplastische Strumen die Ansicht ausgesprochen, dass „die zurückgelassenen Kropfreste (nach part. Exstirpation) nachträglich jedesmal von selber so weit rückgängig werden, bis das normale Schilddrüsenvolumen wieder erreicht ist"; er publicirt selbst mehrere diesbezügliche Fälle, auch Reverdin und neuestens Köhler beobachteten Verkleinerung der zurückgelassenen Drüsenhälfte nach halbseitiger Exstirpation; auch Wölfler hält es für „wahrscheinlich", dass in einer grossen Anzahl von Fällen die zurückgelassenen Lappen atrophiren, ohne indessen eigene dies beweisende Beobachtungen anzuführen. Einen Fall von Schrumpfung eines zurückgelassenen hyperplastischen Lappens nach halbseitiger

Exstirpation wegen Sarkom habe ich schon oben, bei Besprechung der malignen Strumen, mitgetheilt, bemerke aber nochmals ausdrücklich, dass ich eine Verkleinerung eines bei der Operation nicht berührten Schilddrüsenlappens sonst bei keinem einzigen der nachuntersuchten Patienten finden konnte, und dass speciell in 9 Fällen von halbseitiger Exstirpation bei reiner Str. parenchymatosa 5 mal der zurückgelassene hyperplastische Lappen von gleicher Grösse wie vor der Operation gefunden wurde, während 4 mal bedeutendes Wachsthum desselben zu constatiren war, trotzdem die Trachea auf der operirten Seite ganz frei lag. Auch Bally konnte bei 12 halbseitigen Exstirpationen später nie Atrophie des zurückgelassenen Lappens constatiren, und darunter sind 3 hyperplastische Kröpfe, die sämmtlich ein deutliches Wachsthum nach der Operation aufwiesen. — Von einem „jedesmaligen" Zurückgehen des hyperplastischen Strumarestes nach Partialexstirpationen ist also sicher keine Rede; eine Verkleinerung des zurückgelassenen, vergrösserten Lappens ist aber nicht einmal häufig, sondern muss als eine Ausnahme und Seltenheit bezeichnet werden.

Die Zeit, die zwischen der Exstirpation und der Nachuntersuchung verstrichen ist, beträgt 24, 22, 15, 11, 4, 3/4 Jahre je in einem Fall, 12, 10, 9, 8, 6 Jahre je in 2 Fällen, 3 Jahre in 3 Fällen, 7 Jahre in 4 Fällen. Ausser der in obiger Tabelle schon berücksichtigten anatomischen Beschaffenheit der Struma ist bei der Beurtheilung des Zustandekommens der Recidive auch das Alter der Patienten zur Zeit der Operation und zur Zeit des Wiederwachsens der Geschwulst von Interesse. In dieser Beziehung ergiebt sich bei den mit Recidiv behafteten Patienten, dass sie zur Zeit der Operation ein Alter von 48, 42, 38, 30, 25, 22, 20, 16, 10, 6 Jahren hatten, und dass, in gleicher Reihenfolge angeführt, die Bildung des Recidivs nach 3, 10, 4, 12, 1, 8, 1, 4, 1, 7 Jahren bemerkt wurde. 2 Patienten hatten das Wiederwachsen der Geschwulst überhaupt nicht beachtet, und es ist auch die zuletzt angeführte Zahlenreihe, da man auf die Angaben der Patienten angewiesen ist, nicht absolut zuverlässig; so viel aber lehrt sie trotzdem mit Deutlichkeit, dass Recidive oft erst nach vielen Jahren sich zeigen, und dass man in der Beurtheilung noch nicht lange operirter Fälle in dieser Beziehung sehr vorsichtig sein muss.

Bei den nach gemischtem Verfahren (Enucl. in Verbindung mit Resection oder halbseitiger Exstirpation des anderen Lappens) Operirten ergeben sich folgende Resultate:

	Enucl. und Resection		Enucleation und Exstirpation		
	Ohne Recidiv	Recidiv im enucl. Lappen klein	Ohne Recidiv	Recidiv im enucl. Lappen gross	Recidiv auf der Seite d. Exstirp. klein
Struma cyst. et colloid.	2	1	1	1	—
Struma colloides	—	—	1	—	—
Struma hyperpl. et cyst.	3	—	2	—	1
Total 12	5	1	4	1	1

Von 12 derartig Operirten sind 9 recidivfrei geblieben; 2 Recidive bildeten sich in dem Lappen, in welchem Enucleationen vorgenommen worden waren, eines fand sich nach Exstirpation des rechten Lappens auf der rechten Seite und hatte sich aus unabsichtlich zurückgelassenen Resten zu Pflaumengrösse entwickelt. Es ist dies, ausser dem schon erwähnten Recidiv nach „Totalexstirpation", der einzige hier beobachtete derartige Fall. — Die Zeit, die zwischen Operation und Nachuntersuchung verstrichen war, betrug 1 mal 5 Jahre, 2 mal je 3 und 3/4 Jahre, 3 mal 2 Jahre und 5 mal 1 Jahr. Bei einer 17- und einer 32jährigen Patientin zeigte sich das Recidiv schon 1 Jahr nach der Operation, ein 21jähriger Patient bemerkte das neue Wachsthum erst nach 2 Jahren.

Die Ergebnisse der Nachuntersuchungen bezüglich der Recidive nach Enucleationen stelle ich in folgenden Tabellen zusammen:

Enucleation eines Knotens oder einer Cyste.

	Ohne Recidiv	Recidiv im oper. Lappen		Recid. im intact. Lappen	
		klein	gross	klein	gross
Struma cystic.	13	1	—	4	—
Struma colloid.	9	—	—	2	2
Struma cyst. et coll. . .	—	1	—	1	—
Struma fibrosa	1	—	—	—	—
Total 34	23	2	—	7	2

Enucleation mehrerer Knoten und Cysten.

	Ohne Recidiv	Recidiv im oper. Lappen		Recid. im intact. Lappen	
		klein	gross	klein	gross
Struma cystic.	7	—	—	—	—
Struma colloid.	5	2	—	—	1
Struma cyst. et coll. . .	7	1	1	—	—
Struma fibrosa	—	1	—	—	—
Total 25	19	4	1	—	1

Massenhafte Enucleationen und Evidements.

	Ohne Recidiv	Recidiv im oper. Lappen		Recid. im intact. Lappen	
		klein	gross	klein	gross
Struma cyst. et coll. . .	—	—	1	—	1
Struma follicularis . . .	2	—	—	—	—
Total 4	2	—	1	—	1

Im Ganzen haben wir also auf 63 nachuntersuchte Fälle 44 mal Freibleiben von Recidiv beobachtet, 19 mal konnte ein solches constatirt werden. Dasselbe betraf 8 mal den Lappen, in welchem operirt worden war, 11 mal den intact gelassenen Lappen. In 7 Fällen machte das Recidiv mehr oder minder hochgradige Beschwerden von Seiten der Respiration, doch wurde nur in einem dieser Fälle ein weiterer chirurgischer Eingriff (Enucl. und Resection) nöthig.

Eine Atrophie des bei der Operation nicht berührten Lappens konnte in keinem Fall nachgewiesen werden, auch waren stets, selbst nach sehr ausgedehnten Enucleationen, auf der operirten Seite die zurückgelassenen Mantelreste mit Deutlichkeit zu fühlen; in manchen Fällen freilich war eine Verkleinerung dieser Reste unverkennbar es fühlten sich dieselben dann hart und derb an und zeigten eine wohl durch narbige Schrumpfung unebene Oberfläche.

Die zwischen Operation und Nachuntersuchung verflossene Zeit beträgt 3 mal 6 Jahre, 9 mal 5 Jahre, 16 mal 4 Jahre, 13 mal 3 Jahre, 9 mal 2 Jahre, 7 mal 1 Jahr und 6 mal $^3/_4$ Jahre. — Ueber das Alter der Patienten zur Zeit der Operation und über die Zeit, die bis zum Auftreten des Recidivs verstrich, geben folgende Zahlenreihen Aufschluss:

Alter bei der Operation: . . 49, 41, 40, 35, 35, 32, 28, 28, 23, 23, 21, 18, 15, 12, 12, 12
Jahre bis zum Auftr. d. Rec.: 2, 2, 3, 1, 1, 1, 4, 3, 4, $1^1/_2$, 2, 2, 2, 3, 2, 2

3 mal war über die Zeit, in der das Wiederwachsen des Kropfes begann, nichts zu erfahren.

Bally trennt als „eigentliche" Recidive diejenigen, welche in dem Lappen entstehen, in dem enucleirt wurde, von denjenigen, welche durch Wachsthum des anderen, bei der Operation intact gelassenen Lappens entstanden sind, den „nicht eigentlichen" Recidiven. Diese Unterscheidung hat ihre volle Berechtigung und ist sogar nothwendig, wenn es sich um die Entscheidung der Frage handelt, inwieweit ein Recidiv der Enucleation als Operationsmethode zur Last gelegt werden muss. Wenn man aber Vergleichungen zwischen der Häufigkeit von Recidiven nach Enucleation und nach Exstirpation anstellt,

so müssen keineswegs nur, wie Bally meint, „bei sehr strenger Kritik" die Fälle von Enucleation, in denen das Recidiv im intact gelassenen Lappen auftrat, zu den Recidiven gerechnet werden, sondern es müssen unter allen Umständen diese Fälle von Recidiv im unberührten Lappen mit gezählt werden. Denn wenn man nur die „eigentlichen" Recidive im obigen Sinn mit den nach halbseitiger Exstirpation entstandenen vergleichen wollte, so dürfte man bei letzteren auch nur jene vereinzelten Fälle berücksichtigen, in denen aus irgend einem Grunde Schilddrüsengewebe auf der operirten Seite zurückblieb, aus dem später ein Recidiv entstand. Dass in Bally's Fällen die nach seiner Definition „eigentlichen" Recidive gleichzeitig diejenigen waren, die bedeutendere Beschwerden machten, ist doch nur Zufall, denn ebenso gut hätte auch ein im intact gelassenen Lappen später gewachsener Knoten Dyspnoe machen können. —

Unsere Resultate bezüglich der Recidive stimmen nicht ganz mit den von Bally erhaltenen überein. Während dieser bei 12 nachuntersuchten Exstirpationen nur 2 mal kein weiteres Wachsthum des zurückgelassenen Lappens constatiren konnte, blieben von 23 hier operirten und von mir nachuntersuchten 11 recidivfrei, und während er auf 45 nachuntersuchte Enucleationen 25 mal kein neues Wachsthum, 11 mal Recidiv im intacten Lappen und 9 mal im operirten fand, waren von unseren 63 Patienten 44 recidivfrei, 11 mal bildete sich im unberührten, 8 mal im operirten Lappen eine neue Geschwulst. Bally findet nach seinen Resultaten, dass der Erfolg der intraglandulären Ausschälung im Vergleich zu demjenigen der partiellen Exstirpation ein bedeutend günstigerer sei. Ich kann mich dieser Ansicht nicht anschliessen; denn einmal haben unsere Nachuntersuchungen in Bezug auf die Recidive nach Exstirpation lange nicht so schlechte Ergebnisse geliefert, indem wir 47,8 Proc., Bally nur 16,6 Proc. ohne Recidiv fanden. Ferner macht Wölfler bei der Besprechung der Bally'schen Arbeit darauf aufmerksam, dass Cysten gewöhnlich das umliegende Parenchym zur Atrophie bringen, und wünscht bei der Vergleichung der Resultate nach Enucleation und Exstirpation die Kropfcysten auszuschalten. Auch wir haben unter 25 Cystenkröpfen nur ein kleines Recidiv im operirten Lappen gefunden, und zweifellos tragen die reinen Strumae cysticae die Hauptsache zur guten Statistik der Enucleationen in Bezug auf das Recidiv bei, denn unter unseren Nachuntersuchungen nach Exstirpation finden sich überhaupt nur 3 Fälle von Struma cystica, aus dem einfachen Grunde, weil früher diese Kropfform gewöhnlich mit Punction und Jodinjectionen behandelt wurde. Weiter möchte ich geltend machen, dass, wie aus den

angeführten Zahlenreihen ersichtlich ist, in unseren Fällen die Zeit zwischen Operation und Nachuntersuchung bei den Exstirpationen im Allgemeinen eine viel längere ist, und dass, da das Recidiv manchmal erst 4—7—12 Jahre nach der Operation sich zeigt, die Wahrscheinlichkeit, ein solches zu finden, natürlich um so grösser ist, je später die Nachuntersuchung vorgenommen wird. Die Methode der Enucleation ist aber überhaupt noch jüngeren Datums, und wenn ich auch die vor weniger als 3/4 Jahren Operirten ganz aus der Betrachtung ausgeschlossen habe, so wird doch in einer Reihe von Fällen, die in unserer Zusammenstellung als recidivfrei figuriren, eine nach Jahren vorgenommene weitere Untersuchung das Wiederwachsen eines Kropfes ergeben.

Es ist auch a priori gar nicht einzusehen, wie die Enucleation in Bezug auf Recidive bessere Resultate geben soll, als die halbseitige Exstirpation; die letztere ist sicher die radicalere Operation, und ein Recidiv auf der operirten Seite kommt nur in Ausnahmefällen vor, wenn eben die halbseitige Exstirpation nur im chirurgischen und nicht im anatomischen Sinne eine solche war. Bei der Enucleation aber werden immer gut ernährte, gewöhnlich durch den Isthmus noch mit dem unberührten Lappen zusammenhängende Drüsenreste zurückgelassen, bei denen die Möglichkeit eines weiteren Wachsthums und späterer strumöser Degeneration stets vorliegt.

All das Gesagte soll aber keineswegs dazu dienen, die grossen und anerkannten Vorzüge der durch Socin zu allgemeiner Verbreitung gebrachten Enucleationsmethode zu schmälern. Kropfrecidive wird es nach jeder zulässigen Operationsmethode geben, weil wir die kategorische Verpflichtung haben, dem Organismus einen Theil Schilddrüsengewebe zu erhalten, und weil damit in allen Fällen wenigstens die Möglichkeit einer späteren pathologischen Vergrösserung dieser Reste gegeben ist.

Verzeichniss der benutzten Literatur.

1. Albert, Zur Casuistik der Kropfexstirpationen. Wiener medic. Presse 1882. Nr. 3, 6, 10.
2. Derselbe, Exstirpation einer Struma und Heilung per prim. Ebenda 1879. Nr. 21.
3. Bally, Beitrag zur operativen Behandlung des Kropfes. Beitr. zur klin. Chir. Bd. VII. 3. Heft.

4. v. Bardeleben, Ueber Kropfexstirpationen. Berlin. klin. Wochenschr. XXIII. 1886. Nr. 4.
5. Derselbe, Ueber Kropfexstirpation. XII. Chirurgencongress v. 4. April 1883.
6. Baumgärtner, Ueber Cachexia strumipriva. Deutsche med. Wochenschrift. XII. 1886. Nr. 50. S. 891.
7. Derselbe, Zur Cachexia strumipriva. Langenbeck's Archiv. XXXI. S. 119.
8. Bircher, Das Myxödem und die cretinische Degeneration. Klinische Vorträge 1890. Nr. 357.
9. Derselbe, Die malignen Tumoren der Schilddrüse. Ebenda 1882. Nr. 222.
10. Borel, Zur Statistik der Kropfexstirpation seit 1877. Corr.-Blatt f. Schweizer Aerzte 1882. Nr. 13. S. 417.
11. Bose, Die künstliche Blutleere bei Ausschälung von Kropfknoten. Centralblatt für Chirurgie 1889. Nr. 1.
12. Bruns, Ueber den gegenwärtigen Stand der Kropfbehandlung. Klin. Vorträge 1884. Nr. 244.
13. Derselbe, Zur Frage der Entkropfungskachexie. Beitrag zur klin. Chirurgie. 1887. Bd. III. Heft 2. S. 317.
14. Derselbe, Ueber die neuesten Erfahrungen auf dem Gebiete der Kropfexstirpation. Württemberg. Corr.-Blatt 1884.
15. Burckhardt, Ueber die Exstirpation der Kropfcysten. Centralblatt für Chir. 1884. Nr. 43. S. 713.
16. Dohmen, Ueber Stimmbandlähmung. Dissert. Bonn 1877.
17. Erb, Ueber Myxoedema. Berliner klin. Wochenschrift 1887. Nr. 3. S. 33.
18. Freund, Die Beziehung der Schilddrüse zu den weiblichen Geschlechtsorganen. Deutsche Zeitschrift für Chir. Bd. XVIII. Heft 3—4.
19. Garrè, Zur Frage der Kropfexstirpation mit Bemerkungen über „Cachexia strumipriva". Corr.-Blatt für Schweizer Aerzte 1886. Nr. 21. S. 592.
20. Derselbe, Die intraglanduläre Ausschälung der Kropfknoten. Centralblatt für Chirurgie. 1886. S. 769.
21. Hahn, Ein Verfahren, beliebig grosse Stücke aus Kröpfen zu entfernen. Langenbeck's Archiv. XXXVI. S. 605.
22. Heise, Ueber Schilddrüsentumoren im Inneren des Kehlkopfs. Beitr. zur klin. Chirurgie 1888. Bd. III. Heft 1.
23. Hochgesand, Die Kropfoperationen an der chirurgischen Klinik zu Heidelberg 1878—1888. Ebenda 1890. Bd. VI. Heft 3.
24. Horsley, Note on a possible means of arresting the progress of Myxoedema etc. Brit. med. Journ. 1890. p. 287.
25. Derselbe, Experimental researches into the function and pathology of the thyroid gland. Report on Myxoedema. p. 61.
26. Jankowsky, Lähmungen der Kehlkopfmuskeln nach Kropfexstirpation. Deut. Zeitschrift für Chirurgie. 1885. Bd. XXII. Heft 1 u. 2.
27. Jonquière, Bleibende Lähmung der Abductorenfasern eines Stimmbandes u. s. w. Berliner klin. Wochenschrift 1884. Nr. 14. S. 217.
28. Kaufmann, Die Struma retro-pharyngo-oesophagea. Deutsche Zeitschrift für Chirurgie 1883. Bd. XVIII. Heft 3 u. 4.
29. Kappeler, Chirurg. Beobachtungen aus dem thurgauischen Cantonsspital 1874.
30. Keser, L'énucleation du goître parenchymateux. Dissert. Paris 1887.
31. Klemm, Ueber Catgutinfection bei trockener Wundbehandlung. Langenbeck's Archiv. Bd. XLI. S. 902.

32. Köhler, Kropfschwund nach halbseitiger Strumektomie. Berlin. klin. Wochenschrift 1892. Nr. 24. S. 583.
33. Kocher, Die Indicationen zur Kropfexstirpation beim gegenwärtigen Stande der Antisepsis. Corr.-Blatt für Schweizer Aerzte 1882. Nr. 8. S. 225.
34. Derselbe, Ueber Kropfexstirpation und ihre Folgen. Langenbeck's Archiv. XXIX. S. 254.
35. Kocher, Ueber die Behandlung der Compressionsstenosen der Trachea nach Kropfexcision. Centralblatt für Chir. 1883. Nr. 41. S. 649.
36. Derselbe, Corr.-Blatt für Schweizer Aerzte 1885. Nr. 13. S. 319.
37. Derselbe, Bericht über weitere 250 Kropfexstirpationen. Ebenda 1889. Nr. 1 u. 2.
38. Derselbe, Zur Verhütung des Cretinismus und cretinoider Zustände. Deutsche Zeitschrift für Chirurgie. 1892. Bd. XXXIV. S. 557.
39. Lücke, Ueber die chirurgische Behandlung des Kropfes. Klinische Vorträge. 1870. Nr. 7.
40. Derselbe, Die Krankheiten der Schilddrüse. Pitha und Billroth's Handbuch. Bd. III. 1. Abtheil.
41. Maas, Zur Kropfexstirpation. Verhandlungen des XII. Chirurgencongresses 1883. S. 9.
42. Mikulicz, Ueber die Resection des Kropfes u. s. w. Centralblatt f. Chirurgie. 1885. Nr. 51. S. 889.
43. Rehn, Ueber die Exstirpation des Kropfes bei Morbus Basedowii. Berliner klin. Wochenschrift 1884. Nr. 11. S. 163.
44. Riegel, Ueber respiratorische Paralysen. Klinische Vorträge. 1875. S. 95.
45. Rose, Ueber den Kropftod und die Radicalcur der Kröpfe. Langenbeck's Archiv. XXII. S. 1.
46. Rosenbach, Ueber die Lähmungen der einzelnen Fasergattungen des N. lar. recurrens. Berliner klin. Wochenschrift 1884. Nr. 17. S. 266.
47. Derselbe, Zur Lehre von der doppelseitigen totalen Lähmung des N. lar. inf. Breslauer ärztl. Zeitschrift 1880. Nr. 2 u. 3.
48. Rotter, Die operative Behandlung des Kropfes. Langenbeck's Archiv. XXXI. S. 683.
49. Seitz, Der Kropftod durch Stimmbandlähmung. Ebenda. XXIX. S. 146.
50. Semon, Ueber die Lähmung der einzelnen Fasergattungen des N. lar. inf. Berliner klin. Wochenschrift 1883. Nr. 46. S. 709.
51. Socin, Jahresberichte über die chirurgische Abtheilung zu Basel.
52. Sommerbrodt, Ueber einseitige Posticuslähmung bei einem ½jährigen Kinde. Breslauer ärztl. Zeitschrift 1881. Nr. 10.
53. Stierlin, Weitere Beiträge zur Frage der Struma-Exst. bei Morbus Basedowii. Separatabdruck.
54. Wölfler, Ueber die Entwicklung und den Bau des Kropfes. Langenbeck's Archiv. XXIX. S. 1.
55. Derselbe, Zur Exstirpation des Kropfes. XII. Chirurgencongress 1883. S. 36.
56. Derselbe, Die chirurgische Behandlung des Kropfes. III. Theil.
57. Derselbe, Weitere Beiträge zur chirurgischen Behandlung des Kropfes. Wien. med. Wochenschrift 1879. Nr. 27—31.
58. Wolff, Zur Lehre vom Kropf. Berliner klin. Wochenschrift 1885. Nr. 19. S. 297.
59. Derselbe, Weitere Beiträge zur Lehre vom Kropf. Ebenda 1887. Nr. 27 u. 28.

60. Vogel, Zur Prognose der Vagusresection. Corr.-Blatt für Schweizer Aerzte 1883. Nr. 19. S. 469.
61. Zesas, 50 Kropfexcisionen. Langenbeck's Archiv. XXXVI. S. 733.
62. Derselbe, Weitere 50 Kropfexcisionen. Ebenda. XXXIX. S. 526.
63. Derselbe, Ueber den physiologischen Zusammenhang zwischen Milz und Schilddrüse. Ebenda. XXXI. S. 267.

VIII.

Ueber malignes Lymphom.*) (Recurrirendes Fieber, Secundärinfection; Tuberculose.)

Von

Dr. F. Fischer

I. Assistent der chirurg. Klinik und Privatdocent.

(Mit 1 Abbildung und Tafel I.)

Die Erkrankung der Lymphdrüsen, das maligne Lymphom, ist nicht ausschliesslich dem Forschungsgebiete der Chirurgie zugewiesen, es steht das maligne Lymphom auf dem Grenzgebiete, da wo die innere Klinik mit der chirurgischen sich berührt, und nur durch das Zusammenwirken der beiden Disciplinen ist unsere Kenntniss über diese Krankheit vielfach erweitert und geläutert worden, wenn auch noch manches Räthsel zu lösen, noch manche Controverse hier zu schlichten bleibt. —

Die Beobachtungen, welche ich bei Kranken, die an malignem Lymphom litten, in der Strassburger chirurgischen Klinik anstellen konnte, bewegen sich ebenfalls auf diesem Grenzgebiete — ich kann hier keinen Bericht über grossartige Operationen und deren Erfolg geben —, und bin ich mir wohl bewusst, dass ich bei den Untersuchungen mehrfach die engen Grenzen der chirurgischen Klinik überschritten, dass ich Untersuchungen angestellt habe, wie sie gewöhnlich in der inneren Klinik ausgeführt werden. Ich fühlte mich aber doch zu solchen Untersuchungen berechtigt, vor Allem deshalb, weil meine Erfahrungen über das maligne Lymphom zum grössten Theil durch die Untersuchungen von Chirurgen herrühren, und eine Behandlung, die, wenn auch nicht stets von Erfolg gekrönt, wieder von Chirurgen vorgeschlagen ist, ich meine die von Billroth[1])**) eingeführte Arsenikbehandlung.

*) Nach einem Vortrage, gehalten im naturwissenschaftlich-medicinischen Verein zu Strassburg i. E.

**) Die kleinen Zahlen beziehen sich auf das Literaturverzeichniss am Schluss der Arbeit.

Die Stellung, welche man dem malignen Lymphom in der pathologischen Anatomie gegeben hat, ist auch bisher noch keine fest präcisirte. Durch die Entdeckung der Leukämie von Virchow[2]) im Jahre 1845 wurde die bei dieser Krankheit vorkommende Vergrösserung der Lymphdrüsen als bedingt durch eine Erkrankung des Blutes erkannt. Schon zwölf Jahre vorher hatte Hodgkin[3]) eine Reihe von Krankheitsfällen veröffentlicht, bei welchen er eine allgemeine Vergrösserung der Lymphdrüsen beobachtet hatte; über die Krankheit selbst aber sprach sich Hodgkin nicht klar aus und sind auch die von ihm beschriebenen Fälle nicht völlig einwurfsfrei, da er keine scharfe Trennung von Tuberculose, Carcinom und Hypertrophie der Drüsen machte, und ist es deshalb auch nicht befremdend, dass anfänglich diesen Beobachtungen wenig Gewicht beigelegt wurde.

Es ist selbstverständlich hier nicht der Ort, im Detail auf die geschichtliche Entwicklung der Leukämie und des malignen Lymphoms, der Pseudoleukämie, näher einzugehen, nur an das sei noch erinnert, dass Bonfils[4]) im Jahre 1856 einen Fall beschrieb, in welchem er eine Vergrösserung der peripheren und inneren Lymphdrüsen beobachtete, ohne dass eine leukämische Beschaffenheit des Blutes vorhanden war. In Deutschland war es Wunderlich,[5]) der unter dem Namen der „progressiven multiplen Drüsenhypertrophie" Fälle von enormer Anschwellung der Lymphdrüsen mit gleichzeitigem Vorkommen von lymphatischen Tumoren in inneren Organen mittheilte, bei welchen ebenfalls eine Vermehrung der weissen Blutkörperchen im Blute fehlte. Diesen Beobachtungen folgte eine grosse Zahl von anderen, so dass es mir fast unmöglich erscheint, die Literatur, die sich über das maligne Lymphom angesammelt hat, völlig zu beherrschen. In Frankreich beschäftigte sich vor Allem Trousseau[6]), in England Wilks[7]) mit dieser Krankheit. Wie wenig man diese Erkrankung der Lymphdrüsen als eine einheitliche auffasste, beweisen am besten die verschiedenen Bezeichnungen, die man für dieselbe vorgeschlagen hat; so nannte sie Wilks[7]) Hodgkin zu Ehren die Hodgkin'sche Krankheit, Trousseau[6]) schlug den Namen Adenie, Cohnheim[8]) Pseudoleukämie, Billroth und Winiwarter[9]) malignes Lymphom, Virchow[10]) Lymphosarkom vor. Wir möchten den von Billroth und Winiwarter eingeführten Namen beibehalten, weil durch denselben der klinische Charakter der Erkrankung am besten gekennzeichnet und nichts weiter über die Beschaffenheit der Tumoren gesagt ist, als dass unsere Therapie gegen dieselben ziemlich machtlos ist. —

Es ist wohl gerade die von Billroth vorgeschlagene Arsenik-

behandlung, welche die Kranken mit malignem Lymphom mehr der inneren Klinik zugeführt hat, da ja die Exstirpation dieser Tumoren meistens wenig Aussicht auf Erfolg verspricht, das Recidiv sehr bald nach der Operation beobachtet wird, wenn auch in der jüngsten Zeit der Exstirpation dieser Tumoren wieder sehr das Wort geredet wurde; wenigstens hat Humbert[11]) in der Pariser chirurgischen Gesellschaft die frühzeitige Exstirpation der befallenen Lymphdrüsen, bevor die Generalisation der Tumoren eingetreten ist, warm empfohlen, und will Humbert auch gute Resultate von seinen Operationen beobachtet haben.

Erst in der Mitte der 80er Jahre hat man bei dem malignen Lymphom ein wichtiges, zuweilen vorkommendes Symptom beobachtet, das sogenannte recurrirende Fieber, das chronische Rückfallfieber. In Deutschland hat Pel[12]) im Jahre 1885 einen derartigen Fall publicirt; von dieser Zeit ab sind eine Reihe ähnlicher Beobachtungen in der Literatur niedergelegt; so ist besonders von Ebstein[13]) ein Fall genauer beobachtet und beschrieben worden, weitere Fälle sind von Renvers[14]), Hauser[15]), Völkers[16]), Klein[17]), Barbock[18]), Kast[19]) mitgetheilt; in England scheint die Erkrankung der Drüsen mit der genannten Complication, mit dem Rückfallfieber, häufiger vorzukommen; es sind von Muchinson[20]) und Gowers[21]) mehrere Fälle der Art mitgetheilt. — Auch wir haben in der Strassburger chirurgischen Klinik einen Fall von malignem Lymphom mit häufigen Fieberanfällen zu beobachten Gelegenheit gehabt und glaube ich, dass es sich verlohnt, die Resultate, zu welchen wir bei der Untersuchung des Falles, besonders über das Fieber, gekommen sind, mitzutheilen.

Es handelte sich in dem Falle um einen 34jährigen Italiener, der schon längere Zeit in Deutschland lebte. Die Anamnese des Kranken ist ausserordentlich kurz: er stammte aus gesunder Familie und war bis zu Anfang des Jahres 1889 stets gesund gewesen. Zu dieser Zeit bemerkte er, ohne dass ein Grund dafür angegeben werden konnte, eine Schwellung an der rechten Seite des Halses, die allmählich an Grösse zunahm, seit April 1889 trat ein schnelleres Wachsthum der Geschwulst ein. Von dieser Zeit ab constatirte er auch eine Schwellung in der rechten Achselhöhle und an der linken Seite des Halses. Die Beschwerden, welche den Kranken in die Klinik führten, waren schnell zunehmende Schwäche, Appetitlosigkeit und Behinderung in der Bewegung des Kopfes und des rechten Armes. — Ueber vorausgegangenes Fieber konnte der Kranke keinerlei Angaben machen, besonders betonen möchte ich noch, dass er nicht an Malaria gelitten hat. — Der Mann war ein sehr anämisch aussehender Mensch von schlaffer Musculatur. Besonders in die Augen fallend war eine Geschwulst zur rechten Seite des Halses, die vom Unter-

kiefer bis zur Clavicula reichte, die Mitte des Halses etwas überschritt und bis zur Nackengegend sich erstreckte. Der Tumor bot ein höckeriges Aussehen dar, die Haut über demselben war normal; wie die Palpation lehrte, bestand die Geschwulst aus einer Reihe von wallnussgrossen Lymphdrüsen, die sich leicht gegen einander verschieben liessen; Druck auf dieselben war nicht schmerzhaft. In der Achselhöhle rechts sind ähnliche Tumormassen, ebensolche befinden sich am linken Unterkieferwinkel; die linke Achselhöhle war frei von Tumoren (s. Photographie).— Die

Untersuchung der Brust- und Bauchorgane ergab normale Verhältnisse, vor Allem bestand keine Vergrösserung der Milz und der Leber. Die Blutuntersuchung zeigte, dass keine Vermehrung der weissen Blutkörperchen bestand. Bei der Zählung der rothen und weissen Blutkörperchen mit dem Zeiss-Thoma'schen Apparate wurden folgende Zahlen gefunden: 5,182,000 rothe, 8650 weisse Blutkörperchen; bei einer später im Januar 1891 vorgenommenen Zählung 4,950,000 rothe, 9200 weisse Blut-

körperchen, im Februar 4,930,000 rothe und 9100 weisse Blutkörperchen in 1 Cmm. Blut, sicherlich also keine Vermehrung der weissen Blutkörperchen. Im Urin kein Eiweiss.

Aus der Krankengeschichte des Patienten, der vom 26. Mai 1889 bis 4. Juni 1890 in der Klinik beobachtet wurde, sei Folgendes, ausser den noch näher zu besprechenden Fieberanfällen, hervorgehoben. Während der ersten Monate der Behandlung schien Patient sich bei einer Arsenikcur etwas zu erholen; das Arsenik wurde in der Form der Sol. arsen. Fowleri innerlich und subcutan in der bekannten Weise gegeben. Arsenikinjectionen in die Drüsen selbst wurden nicht gemacht. Trotz der längere Zeit fortgesetzten Arsenikcur, welche der Kranke eine Zeit lang sehr gut vertrug, war schon Ende September ein Wachsthum der Tumoren zu beiden Seiten des Halses zu constatiren, besonders auf der linken Seite des Halses hatten sich die Drüsen sehr vergrössert; auch in der linken Achselhöhle war jetzt eine Anschwellung der Lymphdrüsen nachweisbar. — Von Ende November an stellte sich bei dem Kranken, der seit September fast stets zu Bette lag — nur in den fieberfreien Intervallen stand er für einige Stunden des Tages auf —, eine Erschwerung der Athmung mit viel Husten und Auswurf ein; es entwickelten sich die bekannten Symptome der Bronchostenose und des Mediastinaltumors links, welche auch bei der Section bestätigt wurden. Von Ende Februar konnte Patient die Rückenlage nicht mehr einnehmen, da sich dann sofort Dyspnoe und Hustenreiz einstellte, der Kranke sass meist aufrecht, etwas vornübergebeugt da. Der Auswurf wurde sehr reichlich, Patient entleerte pro Tag 120—160 Ccm. eines katarrhalischen Sputum, dem zuweilen, besonders in der letzten Zeit, etwas Blut beigemischt war. Die recht häufig vorgenommene Untersuchung des Sputum auf Tuberkelbacillen ergab stets ein negatives Resultat, wohl aber waren in dem Sputum sehr reichlich Leukocyten nachweisbar; mit Alauncarmin liess sich in diesen ein deutlicher Kern nachweisen, und erinnerten die Leukocyten sehr an die später in den Alveolen der Lunge gefundenen gefärbten Leukocyten; elastische Fasern habe ich niemals in dem Auswurfe finden können. Das Allgemeinbefinden des Kranken verschlechterte sich mehr und mehr, von Anfang März ab trat ein schneller Verfall der Kräfte ein. Dyspnoe und Cyanose nahmen zu, es entwickelte sich ein Erguss in den linken Pleurasack, der, ohne dem Kranken Erleichterung zu verschaffen, mehrfach punctirt wurde. Unter zunehmendem Marasmus, Oedem der Knöchel, des linken Vorderarmes und Handrückens erfolgte der Exitus am 4. Juni 1890.

Ueber die Blutuntersuchung, die recht häufig vorgenommen wurde, ist noch nachzutragen, dass bei frischen und gefärbten Präparaten stets ein normales Verhalten der rothen Blutkörperchen gefunden wurde, niemals eine Vermehrung der weissen. Im späteren Verlaufe der Krankheit waren die rothen Blutkörperchen etwas blass, sonst aber in ihrer Form gut erhalten, die weissen hatten später ungleiche Grösse und waren zum Theil etwas granulirt. Einschlüsse von Mikroorganismen in den Blutkörperchen habe ich nie gesehen; ebensowenig konnte eine Verminderung der rothen Blutkörperchen, wie sie Geigel fand, constatirt werden.

Bei der Section, die von Herrn Prof. von Recklinghausen gemacht wurde, wurde ein typisches malignes Lymphom gefunden mit Metastasen in der Lunge, Mediastinum anticum und posticum, der Milz und dem Knochenmark. Die Mesenterialdrüsen, Darm, Leber und Niere waren frei von Metastasen. Besonders hervorzuheben ist, dass in keiner der Drüsen oder in einem anderen Organe irgend etwas von Verkäsung oder Nekrose gefunden wurde.

Wir hatten also in unserem Falle ein typisches malignes Lymphom vor uns, mit Metastasen in Lungen, Milz und Knochenmark. Von den vergrösserten Drüsen ist noch zu bemerken, dass die schon längere Zeit bestehenden, die an der rechten Seite des Halses und in der rechten Achselhöhle derb und fest, dass die später ergriffenen Lymphdrüsen weicher und flüssigkeitsreicher waren. Es beweist also auch dieser Fall wieder, dass die scharfe Trennung in eine harte und weiche Form des malignen Lymphom, wie sie von Langhans[22]) und vielen Anderen beschrieben ist, nicht besteht, dass beide Formen gleichmässig neben einander vorkommen können. —

Von der mikroskopischen Untersuchung der vergrösserten Drüsen ist hier zu erwähnen, dass ich in denselben nichts von Riesenzellen oder epitheloiden Zellen, und nichts von nekrotischen Processen habe finden können; nichts war vorhanden, was auf Tuberculose hätte hindeuten können. An den Gefässen innerhalb der Drüsen erschien die Muscularis etwas dicker als normal, längs der Gefässe waren hyaline Veränderungen nur in sehr geringem Grade zu finden, nur eben angedeutet. Kerntheilungsfiguren sind nur ausserordentlich wenig in den Zellen der Drüsen zu finden. —

Die bacteriologische Untersuchung der Lymphdrüsen, Färbungen nach Gram und Weigert, blieb resultatlos; ich fand auch intensiv gefärbte Körnchen, welche bei schwacher Vergrösserung als Kokken imponiren konnten, die aber, wie dies schon Kutzner[23]) in seiner Dissertation hervorhebt, bei stärkerer Vergrösserung und bei genauem Zusehen sich als „grobkörniger Inhalt von grösseren Zellen, wohl Mastzellen" herausstellten. — Das Suchen nach Tuberkelbacillen war ein völlig resultatloses.

Bei der Untersuchung der Lungen wurden in diesen charakteristische Tumormassen nachgewiesen, die um die Bronchien herum gewuchert waren. Zwischen dem Epithel der Bronchiolen und der Alveolen konnte ich Rundzellen nachweisen, die ich als lymphoide, als Tumorzellen ansprechen möchte, da sie in directem Zusammenhang mit den Tumormassen standen; in den Alveolen selbst fand ich grössere Mengen von diesen Rundzellen, die ebenso, wie die im Aus-

wurfe vorher beschriebenen Zellen, einen deutlich gefärbten Kern, wenig Protoplasma nachweisen liessen und auch dieselbe Grösse hatten, wie die Zellen des Auswurfes; ich glaube deshalb annehmen zu können, dass die intra vitam im Auswurfe gefundenen Zellen aus den Alveolen stammen, dass die Tumormassen in die Alveolen durchgewuchert sind.

Doch kommen wir endlich zu den Fieberanfällen, welche wir bei unserem Kranken beobachten konnten. Der Mann war 314 Tage lang in der Klinik, während dieser Zeit sind 10 Fieberanfälle, die 10—21 Tage lang dauerten, beobachtet worden; die fieberfreien Intervalle waren von 9—21tägiger Dauer; in der letzten Zeit der Beobachtung waren die Anfälle nicht mehr so charakteristisch, wie in der ersten Zeit. Trotzdem wir uns häufig bei dem Kranken nach vorausgegangenem Fieber erkundigten, konnten wir niemals Angaben von demselben erhalten, die auf Fieberanfälle vor der Aufnahme in die Klinik zu beziehen waren; es hat dies wohl darin seinen Grund, dass das Fieber, wie wir es oft in der Klinik beobachten konnten, ohne jeden Vorläufer, wie Frost, Schweisssecretion oder Unbehagen u. s. w., ganz allmählich sich einstellte. Die Temperatur stieg auch bei unserem Kranken, wie die meisten Autoren es angeben, staffelförmig in die Höhe, es bestand dann verschieden lange Zeit ein continuirliches Fieber, oft sogar mit sehr geringen Morgenremissionen; während der Fieberanfälle war das Sensorium völlig frei, die Appetitlosigkeit, die schon in der späteren fieberfreien Zeit vorhanden, steigerte sich noch. Die Temperatur ging in keinem der beobachteten Fälle über 40° (in anderen Fällen sind Temperaturen von 40,5 bis 41,5 beobachtet worden). Sehr oft war der Abfall der Temperatur ein kritischer, nach diesem Abfallen blieb dann die Temperatur für verschieden lange Zeit normal (s. Taf. I). — Während des Fiebers wurde an den vergrösserten Lymphdrüsen nichts Abnormes bemerkt, niemals haben wir eine auffallende Schwellung oder Veränderung in der Consistenz der Drüsen beobachten können, wie dies von Pel[12]), Klein[17]), Muchinson[26]) so besonders betont wird. Erscheinungen von Seiten des Digestions- und Respirationstractus, welche in Beziehung zu dem Fieber gesetzt werden konnten, haben wir nicht gesehen; die Milz war während der Anfälle nicht nachweisbar vergrössert, nicht druckempfindlich. Ich hebe dies besonders noch hervor, weil Ebstein[13]) in seinem Falle eine Vergrösserung der Milz bei jedem Fieberanfall nachweisen konnte. Auch ist das Fieber nicht in Beziehung mit dem Arsenikgebrauche zu bringen. Winiwarter[9]) macht in seiner Arbeit auf das Auftreten von Fieber

nach Arsenikbehandlung aufmerksam; wir haben während der Monate September und October das Arsenik ausgesetzt, und doch wurden die Fieberanfälle beobachtet.

Die bisherigen Publicationen über das sogenannte recurrirende Fieber bei malignem Lymphom, bei der Pseudoleukämie, haben keine directe Ursache für das periodisch auftretende Fieber ergeben; es wurde das Fieber erklärt als ein Befund bei Infectionskrankheiten, „als eine besonders infectiöse Form der Pseudoleukämie" wie Pel[12]) sich ausdrückt. Man glaubte sich zu dieser Annahme berechtigt, da ja Cohnheim[4]) die Pseudoleukämie als Infectionskrankheit auffassen will, wenn auch der specifische Erreger dieser Krankheit bisher noch nicht gefunden ist; denn die Beobachtungen von italienischen Forschern, von Maffuci[24]), der in den Lymphdrüsentumoren Kettenkokken, von Majocchi und Picchini[25]), die Staphylokokken fanden, sind doch wohl nicht völlig einwurfsfrei. Baumgarten[26]) sagt in seinem Referate über diese Arbeiten ausdrücklich, dass nach seiner Ansicht die genannten Kokken nicht im Stande sein könnten, heteroplastische Processe zu erzeugen, und wird auch dieser Kokkenbefund wohl mit Baumgarten als Secundärinfection aufzufassen sein. — Auch der Fall von Roux und Lannois[27]), der von Manchen zu dem malignen Lymphom, der Pseudoleukämie, gezählt wird, ist, wie diese Autoren selbst sagen, zu der sogenannten infectiösen Adenitis zu stellen. Die Untersuchung der Drüsen, der Lungen, Nieren u. s. w. lehrte, dass es sich wohl um eine infectiöse Krankheit handelte, um eine richtige Pyämie, und ist es doch wohl noch sehr fraglich, ob die von Barth[28]) aufgestellte Form der Adénie infectieuse mit dem malignen Lymphom irgend etwas Gemeinsames hat. — Ebstein[13]) will aus dem Symptom des recurrirenden Fiebers eine ganz besondere Form der Pseudoleukämie aufstellen und schliesst sich der Eintheilung von Gowers[21]) an, der zwei verschiedene Formen des malignen Lymphom unterscheidet, von denen die eine mit dem sogenannten recurrirenden Fieber verläuft, die andere entweder völlig fieberlos oder mit atypischem Fieber verbunden ist. — Von anderen Autoren, so von Barbock[18]), Kast[19]), auch Puritz[29]), der zwar nicht über malignes Lymphom, sondern über Sarkom der Leber mit sogenanntem chronischem Rückfallfieber berichtet, wird das Fieber aufgefasst als bedingt durch die Tumormassen selbst; wie man bei schnell wachsendem Sarkom und Carcinom zuweilen Fieber beobachtet, so kann auch bei dem malignen Lymphom das Fieber durch die Tumormassen selbst bedingt sein, „der wechselnde Verlauf des Fiebers wird" nach Barbock und

Kast [19]) „einem schubweisen Wachsthum der lymphatischen Elemente zugeschrieben"; der Organismus soll mit Tumorgewebsmassen gleichsam überschwemmt werden, und diese schubweise Ueberschwemmung soll das Fieber bedingen. —

Bisher ist es nur Hewelke [30]) und den vorhin genannten italienischen Forschern gelungen, im Blut oder den vergrösserten Lymphdrüsen von Kranken, die an malignem Lymphom litten, Kokken zu finden. Hewelke [30]), der ebenfalls einen Fall von sogenanntem chronischem Rückfallfieber untersuchte, fand im Fieber und während des fieberfreien Stadiums den Staphylococcus pyogenes im Blut, zog aber aus diesem Befunde keine weiteren Schlüsse.

Ich habe nun aus dem Blute und aus dem Lymphdrüsensafte unseres Kranken in den Fieberanfällen zweimal zu verschiedenen Zeiten (im September, zur Zeit als kein Arsenik gegeben wurde, und im December) einen positiven Befund von Mikroorganismen erbringen können. Unter den bekannten Cautelen wurde von dem Kranken Blut abgeimpft, durch Einstich mit der Pravaz'schen Spritze aus den Lymphdrüsen selbst Saft gewonnen; mit beiden wurde Agar, Gelatine und Bouillon geimpft, von Agar und Gelatine Platten gegossen. In den drei genannten Nährböden entwickelte sich jedesmal eine Reincultur von Staphylococcus, und zwar war es der hier zu Lande etwas seltener zu beobachtende Staphylococcus pyogenes aureus. Mit diesen Staphylokokken habe ich Impfversuche bei Thieren angestellt: für weisse Mäuse, welche in die Rückenhaut und in die Bauchhöhle geimpft wurden, war der Coccus pathogen, die Thiere gingen nach 2 Tagen zu Grunde; aus dem Blute der Thiere liess sich derselbe Coccus wieder cultiviren und auch mikroskopisch in demselben nachweisen. Bei Kaninchen erzeugte der Coccus, in das Auge geimpft, Panophthalmitis, die Thiere magerten etwas ab, erholten sich aber wieder von dem Eingriffe; auch aus dem Bulbus liessen sich dieselben Kokken wieder cultiviren. — Die mit dem Blute und dem Drüsensafte angestellten Versuche während der fieberfreien Periode ergaben in 2 Controlfällen kein positives Resultat, Agar, Gelatine und Bouillon blieben völlig steril.

Wir haben bei der Beschreibung des mikroskopischen Befundes der Lymphdrüsen vorher hervorgehoben, dass trotz aller angewendeten Methoden und Mühe wir keine Mikroorganismen in den Drüsen nachweisen konnten. Wir haben selbstverständlich auch bacteriologische Untersuchungen mit den Drüsen angestellt. 2½ Stunden nach dem Exitus des Kranken konnten wir unter allen aseptischen Cautelen Lymphdrüsen aus der Achselhöhle exstirpiren, sowohl länger

bestehende aus der rechten Achselhöhle, als auch später entwickelte aus der linken, und haben mit diesem Materiale Culturen auf Agar und Gelatine angelegt, die aber sämmtlich steril blieben; ebenso verlief das Thierexperiment resultatlos; es wurden Meerschweinchen und Kaninchen kleine Stücke der Drüsen in die Bauchhöhle implantirt, die Thiere blieben Monate lang am Leben, und als sie nach Verlauf von 4 Monaten getödtet wurden, waren in der Bauchhöhle keine besonderen Veränderungen nachweisbar. — Ich glaube, dass wir dies als einen genügend sicheren Beweis ansehen dürfen, dass in den Drüsen keinerlei Mikroorganismen enthalten waren, vor Allem, dass wir den Tuberkelbacillus ausschliessen dürfen.

Aus den eben angeführten Beobachtungen glaube ich für unseren Fall eine Erklärung für das periodisch auftretende Fieber ableiten zu dürfen, wenn ich mir auch wohl bewusst bin, dass diese Versuche noch viel ausgedehnter und vielfach modificirt hätten angestellt werden können, um als sicherer Beweis für die Erklärung des Fiebers angesprochen zu werden.

Das Fieber ist, meiner Ansicht nach, in unserem Falle als Mischinfection aufzufassen, es ist der Ausdruck einer Secundärinfection. Eine Ansicht, die von Hauser[15]) schon für das sogenannte chronische Rückfallfieber ausgesprochen ist, ohne aber dass es diesem Autor gelungen wäre, einen positiven Beweis für seine Ansicht zu erbringen. — Ich glaube mich berechtigt, die Ansicht aufzustellen, dass das Fieber durch den gefundenen Staphylococcus pyogenes aureus bedingt war, der ja auch, wie das Experiment lehrte, für das Thier pathogen war, und vor Allem noch deshalb, da während der fieberfreien Intervalle es nicht gelang, aus dem Blute, noch aus dem Drüsensafte eine Cultur der genannten Organismen zu erhalten, da auch die post mortem vorgenommene Untersuchung der Drüsen keinerlei Mikroorganismen bacteriologisch noch mikroskopisch nachwies und bei der Autopsie keine verborgenen Eiterherde im Körper des Kranken gefunden wurden. Weiter möchte ich die Ansicht als nicht bewiesen zurückweisen, dass die Kokken, wie dies Majocchi und Pecchini[25]) wollen, als Erreger der Krankheit aufzufassen sind. — Als Eingangspforte für die Mikroorganismen in den Körper können wir, da bei dem Kranken intra vitam und auch bei der Autopsie keine besonderen Krankheitsherde gefunden wurden, wohl nur den Mund und den Digestionstractus ansehen; Stätten, die ja, wie bekannt, normaler Weise den Staphylococcus pyogenes ausserordentlich häufig aufweisen. Warum das Fieber ein secundäres, periodisch intermittirendes ist, dies zu erklären, ist nicht ganz leicht. Vielleicht handelt es

sich in den fieberfreien Intervallen um eine Immunitätsperiode. Ist ein durch den Staphylococcus bedingter Fieberanfall vorüber, dann tritt, wie nach so vielen Infectionen, eine Immunität ein, aber hier keine dauernde, sondern nur eine temporäre, kurze Zeit anhaltende. Ist diese temporäre Immunität wieder geschwunden, so kann eine neue Infection mit dem Staphylococcus mit Leichtigkeit vor sich gehen. — Ein derartiges Verhalten des Staphylococcus pyogenes ist ja an und für sich keineswegs etwas Merkwürdiges; wissen wir doch von dem Streptococcus pyogenes und erysipelatis, dass derselbe eine kurze, 2 bis 3 Monate dauernde Immunität bedingt. Wir wollen uns aber nicht verhehlen, dass diese Erklärung des intermittirenden Fiebers beim malignen Lymphom, so bestechend sie auch klingen mag, doch sehr noch den Stempel der Hypothese trägt. — Wir kommen also zu dem Schlusse, dass das Fieber bei malignem Lymphom, in unserem Falle, etwas Secundäres ist; es handelt sich nicht, wie Ebstein[13]) und Pel[12]) wollen, um eine besondere Krankheitsgruppe, um eine besonders schwere Form einer Infectionskrankheit.

Der zweite Fall, über welchen ich noch berichten möchte, betrifft einen Knaben im Alter von 6 Jahren, der nur kurze Zeit in der Klinik beobachtet wurde. — Nach der Anamnese soll die Drüsenschwellung, welche sich zu beiden Seiten des Halses befand, nach Typhus entstanden sein, welchen das Kind im December 1890 durchmachte. Das Kind bot das bekannte Bild des weit vorgeschrittenen malignen Lymphoms dar; es bestand hochgradige Blässe des Körpers, Appetitlosigkeit und Apathie. Zu beiden Seiten des Halses waren grosse Drüsenpackete, die Drüsen hatten die Grösse eines Taubeneies bis zu einer Wallnuss, liessen sich leicht von einander isoliren und gegen einander verschieben. Die Consistenz der Drüsen war derb, Druck auf dieselben nicht schmerzhaft. In beiden Achselhöhlen waren wallnussgrosse Drüsenanschwellungen nachweisbar, hier war die Consistenz weicher als die der Drüsen am Halse, sie hatten sich auch später entwickelt. Auf den Lungen waren die Zeichen eines weitverbreiteten Katarrhes nachweisbar, keine besondere Dämpfung, keine besonderen auscultatorischen Phänomene. Die Respiration war etwas beschleunigt, bei leichten Anstrengungen trat Dyspnoe ein. Milz und Leber waren nicht vergrössert, im Abdomen sonst keine Drüsenanschwellungen nachweisbar, nur oberhalb des Lig. Pouparti links war ein kinderfaustgrosser Drüsentumor von harter Beschaffenheit. In dem reichlichen Auswurfe konnten nach längerem Suchen spärliche Tuberkelbacillen nachgewiesen werden. Das Kind klagte spontan über Schmerzen in der linken Tibia und im linken Oberarme, Knochenauftreibung war nicht zu fühlen. Das Blut war etwas blass, wässerig, hatte nur wenig Neigung zum Gerinnen. Die rothen Blutkörperchen hatten normale Gestalt und Grösse, kernhaltige rothe Blutkörperchen habe ich nicht gefunden; die weissen waren an der Zahl nicht vermehrt und boten auch nichts Besonderes dar. Die Zählung mit dem Zeiss-Thoma'schen Apparate ergab in 1 Cmm. 3,300,000 rothe und 7200 weisse Blutkörperchen.

Von besonderem Interesse ist der ausserordentlich geringe Hämoglobingehalt des Blutes. Herr Prof. Hoppe-Seyler hatte die Güte, die Hämoglobinmenge zu bestimmen, und konnte nur 4,87 Proc. Hämoglobin nachweisen. — Im Urin war ausserordentlich viel Urobilin, kein Eiweiss, die Bestimmungen auf Milchsäure u. s. w. sind leider nicht gemacht worden. — Vom 27. Juli 1891 ab war bei dem Kinde die Temperatur etwas erhöht. Das Kind lag völlig apathisch da, schlief viel, die Kräfte verfielen sehr schnell, es traten unstillbare Durchfälle ein, 3 Tage vor dem Exitus konnte an der linken Thoraxseite hinten eine schmale Dämpfungszone nachgewiesen werden.

Bei der Autopsie konnte Herr Prof. v. Recklinghausen folgenden interessanten Befund feststellen: „Die Lungen waren mit zahlreichen weissen Knötchen durchsetzt; in dem linken oberen Lappen war ein kugeliger Herd von käsiger Beschaffenheit, in dessen Mitte eine Caverne, der zu dieser Caverne führende Bronchus war stark geröthet, weisse Knötchen auf der Schleimhaut, Ulceration und Durchbruch desselben.“ „Im Jejunum und Ileum waren Ulcerationen, an deren Rändern sich weisse Knötchen befinden, die zu der Ulceration gehörenden Lymphdrüsen zeigen weisse Herde von nicht markiger Beschaffenheit. In der Milz eine Gruppe weisser Knötchen von markiger Beschaffenheit. In der Tibia, Humerus, Femur in der Mitte der Diaphyse weisse, gegen das rothe Mark sich scharf abgrenzende Tumoren.“ Die anatomische Diagnose lautete, um kurz zu sein: „Malignes Lymphom der Cervicaldrüsen, vergrösserte Mediastinaldrüsen, Käseherd in der linken Lunge, Perforation des Bronchus“. Mikroskopisch liessen sich in den Lungen, in den Bronchialdrüsen deutliche Tuberkelbacillen nachweisen, ebenso in den vergrösserten Mesenterialdrüsen.

Die Cervical-, Axillar- und Inguinaldrüsen boten das charakteristische Bild des malignen Lymphoms dar, nirgends habe ich in diesen Drüsentumoren, trotzdem ich recht viele Schnitte untersucht habe, irgend etwas von Nekrose oder Verkäsung nachweisen können, keine Riesenzellen, kurz nichts, was als der Tuberculose verdächtig hätte angesprochen werden können. Bei der Färbung der Lymphdrüsen nach Ehrlich, nach Ziel-Nelsen wurden keine Tuberkelbacillen gefunden, ebensowenig gelang es nach der Gram'schen oder Weigert'schen Methode, andere Mikroorganismen in den Drüsen nachzuweisen.*)

Wir haben also in diesem Falle das interessante Zusammentreffen von malignem Lymphom und Tuberculose vor uns, ein Befund, welcher in der letzten Zeit häufiger constatirt wurde. Es ist auch deshalb das maligne Lymphom in nahe Beziehung zu der Tuberculose gebracht worden; so hat Askanazy[31]) einen Fall von Tuberculose der Lymphdrüsen beschrieben, der unter dem Bilde der fieberhaften Pseudoleukämie verlief; andere Fälle sind von Wätzold[32]), Claus[33]), Brentano und Tangel[34]) publicirt worden. Wenn auch die beiden letzten Autoren keinen directen Zusammenhang zwischen

*) Die so wichtige Arbeit von Goldmann, „Beitrag zur Lehre vom malignem Lymphom“. Centralbl. f. allg. Pathologie u. s. w. 1892. S. 665 wurde mir erst, nachdem die mitgetheilten Untersuchungen abgeschlossen waren, bekannt. Ich werde später noch auf diese Arbeit näher einzugehen haben.

Tuberculose und malignem Lymphom haben aufstellen können, so hat es doch den Anschein, dass sie zu der Ansicht neigen, das maligne Lymphom in ursächlichen Zusammenhang mit der Tuberculose zu bringen, wenn sie sagen, „dass gewisse Formen von tuberculöser Drüsenerkrankung unter dem klinischen Bilde einer Pseudoleukämie mit einfacher hyperplastischer Wucherung der Drüsensubstanz, aber ohne Tuberkelbildung verlaufen können".

Dass in unserem Falle die Drüsentumoren am Halse nichts mit der Tuberculose gemein haben, beweist ausser dem negativen mikroskopischen Befunde noch das Thierexperiment. Von den vergrösserten Drüsen am Halse wurden kleine Stückchen, die 2 Tage vor dem Exitus des Kindes unter den bekannten Cautelen exstirpirt waren, zwei jungen Schweinen in die Bauchhöhle implantirt. Wir wählten diese Thiergattung vor Allem deshalb, weil Schweine besonders zu Lymphdrüsenerkrankungen disponirt sind; wir hatten die Hoffnung, dass die exstirpirten Drüsentumoren wachsen würden, dass wir so malignes Lymphom experimentell erhalten könnten. Wenn auch diese Hoffnung zu Schanden geworden ist, so ist doch das Resultat des Thierexperimentes wichtig genug, um hervorgehoben zu werden. Die Thiere wurden längere Zeit (4 und 5 Monate lang) am Leben erhalten, und trotzdem junge Schweine bei Stallfütterung besonders leicht an Tuberculose erkranken, wie Fröhner und Friedberg[35]) dies besonders hervorheben, so war bei der nach dieser Zeit vorgenommenen Tödtung der Thiere das Impfresultat ein vollkommen negatives: die Mesenterial- und die anderen Drüsen zeigten absolut keine Vergrösserung, malignes Lymphom hatte sich also nicht gebildet; aber auch von Tuberculose war bei den Thieren nicht das Geringste zu sehen, auch bei der mikroskopischen Untersuchung der Drüsen haben wir nichts, was wir als Tuberculose hätten ansprechen können, gefunden.

Ich lege einen besonderen Werth und Nachdruck auf diesen negativen Befund besonders deshalb, weil trotz der Lungen und Darmtuberculose, an welcher das Kind ja auch gelitten hatte, auch durch das Thierexperiment nachgewiesen wurde, dass die Cervicaldrüsen frei von Tuberculose waren.

Von den exstirpirten Drüsen haben wir auch Culturen auf die bekannten Nährböden angelegt, das Resultat war ebenfalls ein völlig negatives, die Nährböden blieben sämmtlich steril; ebenso blieben die Nährböden steril, die mit intra vitam gewonnenem Blute beschickt waren.

Wir glauben unseren zweiten Fall so deuten zu dürfen, dass zuerst das maligne Lymphom sich ausgebildet hat und erst später sich die Tuberculose der Lunge und des Darms hinzugesellte; dass also

auch in diesem Falle eine Mischinfection vorhanden war, da die Tuberculose sicherlich jüngeren Datums war, als die krankhafte Veränderung in den Lymphdrüsen, und ist es ja auch nicht gerade wunderbar, dass ein schon geschwächter Organismus noch nachträglich von einer anderen Krankheit befallen werden kann.

Literaturverzeichniss.

1. Billroth, Multiple Lymphome. Wiener med. Wochenschr. 1871. Nr. 44. — 2. Virchow, Weisses Blut. Frorieps's Notizen. November 1845. Nr. 780. — 3. Hodgkin, On some morbid appearances of the absorbent glands and spleen. Med. chir. Transact. Bd. XVII. p. 68. 1832. — 4. Bonfils, Réflections sur un cas d'hypertrophie ganglion. génér. Soc. méd. de Paris 1856. — 5. Wunderlich, Zwei Fälle von progressiven multiplen Lymphdrüsenhypertrophien. Archiv für Heilkunde. Bd. VII. S. 531. — 6. Trousseau, Adénie. Medic. Klinik Hôtel Dieu. Bd. III. S. 449. Uebersetzt von Culmann. — 7. Wilks, Hodgkin's Disease. — Anaemia lymphatica. Guy's Hospit. Rep. 3. ser. Vol. II. 1856. — 8. Cohnheim, Ein Fall von Pseudoleukämie. Virchow's Archiv. Bd. XXXIII. S. 452. — 9. Winiwarter, Ueber das maligne Lymphom und Lymphosarkom mit besonderer Rücksicht auf ihre Behandlung. Langenbeck's Archiv. Bd. XVIII. S. 98. — 10. Virchow, Die krankhaften Geschwülste. Bd. II. S. 728. — 11. Humbert in der Discussion über Reclus' Vortrag. Bull. de la soc. de chirurg. de Paris 1890. Séance du 20. XI. — 12. Pel, Zur Symptomatologie der sogenannten Pseudoleukämie. Berliner klin. Wochenschrift 1885. Nr. 1, und Pseudoleukämie oder chronisches Rückfallfieber? Ebenda 1887. Nr. 35. — 13. Ebstein, Das chronische Rückfallfieber; eine neue Infectionskrankheit. Berliner klin. Wchschr. 1887. Nr. 31 u. 45. — 14. Renvers, Ueber Lymphosarkomatose mit recurrirendem Fieberverlaufe. Deut. med. Wochenschrift 1888. Nr. 37. — 15. Hauser, Ein Fall von „chronischem Rückfallfieber" (Ebstein). Berliner klin. Wochenschrift 1889. Nr. 31. — 16. Völkers, Ueber Sarkom mit recurrirendem Fieberverlaufe. Ebenda 1889. Nr. 36. — 17. Klein, Ein Fall von Pseudoleukämie nebst Lebercirrhose mit recurrirendem Fieberverlaufe. Ebenda 1890. Nr. 31. — 18. Barbock, Ueber Pseudoleukämie mit recurrirendem Fieberverlaufe. Inaug.-Diss. Kiel 1890. — 19. Kast, Ueber Rückfallfieber mit multipler Sarkombildung und über das Verhalten der Körpertemperatur bei malignen Tumoren im Allgemeinen. Jahrbuch der Hamburger Staats-Krankenanstalten. Bd. I. S. 174. — 20. Muchinson, Case of „lymphadenoma" of the lymphactic system, spleen, liver, lungs, heart etc. Transact. of the path. soc. of London. Vol. XXI. 1870. — 21. Gowers, Hodgkin's Disease in Reymonds system of medicin. London 1879. Vol. V. p. 337. — 22. Langhans, Das maligne Lymphosarkom (Pseudoleukämie). Virchow's Archiv. Bd. LIV. S. 509. — 23. Kutzner, Zur Casuistik und Histogenese der Lymphosarkome. Inaug.-Dissert. Greifswald 1889. — 24. Maffucci, Contributione alla doctrina infettiva dei tumori etc. Napoli 1888. — 25. Majocchi und Pechini, Osservationi cliniche e ricerche mikropathologiche intorno alla pathogenesi della malitta di Hodgkin. Giornali internazionale delle scienze mediche 1886. fasc. 3. — 26. Baumgarten, Jahresbericht über die Fortschritte in der Lehre der pathogenen Mikroorganismen. Bd. IV. S. 91. — 27. Roux und Lannois, Sur un cas d'adénie infectieuse due au staphylococcus aureus. Revue de médecine. Décembre 1890. p. 1011. — 28. Barth, De l'adénie etc. Lyon méd. 1888. — 29. Puritz, Ueber Sarkom mit sogenanntem chronischen Rückfallfieber. Virchow's Arch. Bd. CXXVI. S. 312. — 30. Hewelke in Kronika lekarska 1889. XII. (cit. nach Klein). — 31. Askanazy, Tuberculöse Lymphome unter dem Bilde der febrilen Pseudoleukämie verlaufend. Ziegler-Nauwerk, Beiträge zur pathologischen Anatomie. Bd. III. S. 411. — 32. Wätzold, Pseudoleukämie oder chronische Miliartuberculose? Centralblatt für klin. Medicin 1890. Nr. 45. — 33. Claus, Ueber das maligne Lymphom mit besonderer Rücksicht der Combination mit Tuberculose. Inaug.-Dissertat. Marburg 1888. — 34. Brentano und Tangel, Beitrag zur Aetiologie der Pseudoleukämie. Deut. med. Wochenschrift 1891. Nr. 17. — 35. Fröhner und Friedberg, Lehrbuch der speciellen Pathologie und Therapie der Hausthiere. Stuttgart 1887.

IX.

Weitere Erfahrungen und neue Versuche über die Narkose mit messbaren Chloroformluftmischungen.

Von

Dr. Otto Kappeler
in Münsterlingen.

Es sind nun 2 Jahre her, als ich an der Hand einer kleinen Versuchsreihe von 200 Narkosen den Beweis zu erbringen versuchte, dass es möglich sei, die Resultate der physiologischen Forschung, wonach Chloroformluftmischungen, die sich innerhalb der Grenzen bestimmter Concentrationen halten, lange Zeit ohne Gefahr inhalirt werden können, mit Hülfe eines einfachen und leicht transportablen Apparates der ärztlichen Praxis nutzbar zu machen. Zahlreiche Fachgenossen haben sich diese Art Chloroformirung zu eigen gemacht, ein Umstand, der die Verantwortlichkeit des Vorschlages erhöht und mir die Pflicht überbindet, mit weiteren Erfahrungen in dieser Richtung nicht hinter dem Berge zu halten, Nachtheile der Methode offen darzulegen, Misserfolge nicht zu verschweigen und vor Allem eine grössere Versuchsreihe, in Bezug auf alle wichtigeren Symptome der Narkose gesichtet, der öffentlichen Prüfung vorzulegen.

Es ist ja ohne Weiteres klar, dass für uns Aerzte einzig und allein die Erfahrungen am Krankenbette und am Operationslager ausschlaggebend sind.

Zu den oben erwähnten 200 Apparatnarkosen gesellten sich weitere 800, die unter meiner Leitung im hiesigen Spital ausgeführt wurden, und es stehen mir über jede einzelne dieser Narkosen genaue Aufzeichnungen zur Verfügung.

Vorerst aber soll noch einer Aenderung, resp. Vervollkommnung des Apparates gedacht werden. Es stellte sich nämlich bei weiteren Erfahrungen heraus, dass bei kräftigen Männern und namentlich bei Alkoholikern die höchste Concentration der Mischung, die Anfangsdosis von 15,7 Grm. auf 100 Liter Luft, zu klein bemessen sei, und es wurde für diese Fälle ein grösseres Gebläse, 97 Ccm. fassend, mit dem Chloroform-

gefäss verbunden, für welches die untenstehende Scala in früher genannter Weise genau berechnet ist.[1])

23,8	50 Ccm.	23,8
19,4	45 =	15,7
16,7	40 =	14,1
14,2	35 =	11,2
11,0	30 =	8,3
8,6	25 =	6,3
6,3	20 =	5,6
4,9	15 =	4,4
4,1	10 =	3,7

Mit dieser Vervollständigung des Apparates gelang es denn auch bei kräftigen Männern, bei Potatoren und anderen für Chloroform renitenten Individuen, eine hinreichend rasche und tiefe Narkose herzustellen.

Im Grossen und Ganzen — einzelne Ausnahmen sind dem individuellen Ermessen und diagnostischen Scharfblick überantwortet — wurde nun folgendermaassen vorgegegangen: Wenn immer möglich, wird der Kranke Vormittags narkotisirt, nachdem Tags vorher, unter Umständen bei Bauchoperationen u. s. w. einige Tage vorher, der Darm gründlich entleert worden war. Zwei Stunden vor der Chloroformirung bekommt der Kranke zwei Tassen Milch, Milchkaffee oder Thee mit Milch ohne Zulage. Die Narkose wird in ausgestreckter Rückenlage mit leicht erhöhtem Kopf und freier Brust begonnen und der Kranke, wenn die Operation es gestattet, die ganze Zeit in dieser Lage gehalten. Wichtig ist absolute Ruhe im Zimmer und die Beruhigung ängstlicher Kranken durch Zureden, Zählenlassen u. s. w. Die Operation darf nicht begonnen werden, bevor der Kranke anästhetisch ist. Im Uebrigen gelten alle sonstigen, bei jeder Narkose zu beobachtenden und hinlänglich gekannten Vorsichtsmaassregeln. Ausdrücklich aber soll noch erwähnt werden, dass die Chloroformirung mit dem Apparat im Gegensatz zur Tropfmethode eine unterbrochene ist und sein soll. Sobald der Cornealreflex erloschen ist und die Pupillen eng sind, wird die Maske entfernt, und der Kranke athmet so lange reine Luft, bis das Erwachen der Reflexe neues Vorhalten benöthigt. Die Gesichtsmaske wird in den ersten 2—3 Minuten niemals fest ans Gesicht gedrückt, so dass sich die Kranken an dieselbe gewöhnen, erst nach dieser Zeit, also beim beginnenden Schwinden des Bewusstseins, wird die Maske dicht gehalten. Es ist damit auch gesagt, dass die Anfangsconcentration des Chloroformgemisches in

1) Die Apparate werden unter Controle eines Chemikers vom Optiker Falkenstein in Konstanz angefertigt.

Wirklichkeit eine geringere ist, als die Scala anzeigt, so dass bei Benutzung des grossen Gebläses kaum eine Anfangsdosis von 17 Grm. auf 100 Liter Luft jemals erreicht wird. Bei kräftigen Männern wurde dann stets das grosse Gebläse benutzt, d. h. die Narkose mit einer Mischung von 23,8 (oder besser 17 Grm.) auf 100 Liter Luft laut Scala (d. h. Füllung des Apparates auf 50 Ccm.) begonnen, bei Frauen dagegen wurde ausnahmslos das kleine Gebläse in Anwendung gezogen und die Narkose mit einer Füllung auf 50 Ccm. (d. h. mit einer Concentration von 15,7 Grm. auf 100 Liter laut Scala) begonnen, bei Kindern von 4—15 Jahren wurde der Apparat mit kleinem Gebläse auf 45 Ccm. aufgefüllt, so dass die Anfangsdosis bei diesen nur 10,7 Grm. auf 100 Liter Luft betrug, und bei schwächlichen Kindern des gleichen Alters oder bei Kindern unter 4 Jahren wurde der Apparat mit kleinem Gebläse auf 40 Ccm. gefüllt, d. h. die Narkose mit einer Anfangsdosis von 10,0 Grm. auf 100 Liter Luft begonnen.

Bei dieser Anordnung genügte unter 800 Narkosen die erstmalige Auffüllung des Apparates, sei es auf 50, 45, 40 Ccm., je nach dem Alter und der Constitution der Kranken in 579 Fällen, es war also bei 72,3 Proc. aller Narkosen eine Nachfüllung des Apparates nicht nothwendig, um eine hinreichend tiefe Narkose zu erreichen.

Bei 159 von 800 Chloroformirungen, also bei 19,8 Proc., war eine einmalige Nachfüllung des Apparates nothwendig, bei 53, also bei 6,6 Proc., eine zweimalige, bei 8 Narkosen, resp. 1 Proc. eine dreimalige und nur ein einziges Mal eine viermalige. Mit der Nachfüllung wurde es folgendermaassen gehalten. Auf die Anfangsfüllung z. B. — Füllung auf 50 Ccm. und grosser Ballon — griff man nur dann zurück, wenn nach Verbrauch von 10 Ccm. Chloroform noch alle Reflexe erhalten waren. War dagegen schon ein mässiger Grad von Anästhesie erreicht, aber der Cornealreflex noch nicht erloschen, so wurde bei der Nachfüllung eine kleinere Dosis gewählt, z. B. Nachfüllung von 45 Ccm. statt auf 50 Ccm. u. s. w. Handelte es sich nur um Festhaltung der einmal erreichten completen Anästhesie, so wurde niemals wieder auf die Anfangsdosis zurückgegangen und auch bei kräftigen Männern die Concentration von 10—12 Grm. auf 100 Liter Luft unter keinen Umständen mehr überschritten.

Es hat sich auf Grund dieser grösseren Versuchsreihe herausgestellt, dass im Grossen und Ganzen beim Menschen Verdünnungen des Chloroformluftgemisches, die unter 6 Grm. auf 100 Liter Luft heruntergehen, wirkungslos sind, so dass also der Apparat, wenn das Chloroform bis auf einen Stand der Flüssigkeitssäule bei 20 Ccm. ab-

gedunstet ist, auch zur Erhaltung der bereits vorhandenen Anästhesie wieder nachgefüllt werden muss.

Die Chloroformersparniss ist bei Anwendung des Apparates gegenüber der freien Verwendung desselben mit Tuch und Esmarch'scher Maske eine so erhebliche und fällt so sehr ins Gewicht, dass genau geprüft werden musste, ob das schon einmal angebrauchte und theilweise durchblasene Chloroform zur Weiterverwendung untauglich sei und den nöthigen Grad der Reinheit besitze, denn nur wenn dies wirklich der Fall ist und das einmal im Apparat befindliche, nicht verbrauchte Chloroform neuerdings verwendet werden darf, kann von Chloroformersparniss die Rede sein.

Die diesbezügliche Untersuchung, die Herr Victor Herosé in seinem Laboratorium vorzunehmen die Güte hatte, wurde folgendermaassen gemacht:

Eine grössere Flasche Chloroform wurde genau auf Siedepunkt, specifisches Gewicht, und, nach den bekannten Methoden, auf Verunreinigungen geprüft. Dann wurde dieses geprüfte Chloroform mit Hülfe des Apparates verwendet, und die bei den verschiedenen Narkosen übrig bleibenden Reste wurden so lange zusammengeschüttet, bis eine zu einer neuen Untersuchung hinreichende Menge angebrauchten Chloroforms beisammen war. Dieses Chloroform wurde dann zweimal untersucht, einmal unmittelbar nach der Ablieferung aus Laboratorium, ein zweites Mal nach 6 bis 8 Wochen, in welcher Zeit das Chloroform in einer gelbbraunen Flasche ohne Umhüllung auf dem Laboratoriumtisch gestanden hatte. Diese Untersuchungen wurden in ganz gleicher Weise vorgenommen, wie die Untersuchung des frischen Chloroforms. Der einzige bemerkenswerthe Unterschied zwischen dem angebrauchten und nicht gebrauchten Chloroform war, dass das angebrauchte eine Zunahme des specifischen Gewichtes um 0,007 erfahren hatte. Alle hier nicht näher zu erwähnenden Reactionen fielen gleich aus, ausgenommen eine: Concentrirte Schwefelsäure, dem angebrauchten Chloroform beigemischt, bräunte dasselbe leicht. Die Ursache dieser Bräunung lag in Verkohlung und Schwärzung von Staubtheilchen, die trotz sorgfältiger Reinhaltung des Operationslocales infolge Durchblasens der Luft durch das Chloroform demselben zugeführt wurden. Es war also nur eine mechanische, keine chemische Veränderung des Chloroforms infolge Durchblasens nachzuweisen, und sie bestand lediglich in Beimischung von Staubtheilchen. Der Siedepunkt war derselbe vor wie nach dem Gebrauch, nämlich 62° C., und alle übrigen Proben, auch die für den Erfahrenen sehr wichtige Geruchprobe, ergaben für das angebrauchte Chloroform keine Aenderung.

Von den 800 Chloroformirten gehören 420 dem männlichen, 380 dem weiblichen Geschlechte an.

Die Altersgrenzen erstrecken sich von 14 Tagen bis zu 82 Jahren, und zwar wurden chloroformirt:

	Männer	Weiber	Summa
unter 5 Jahren	84	65	149
von 5—10 Jahren . . .	46	23	69
" 11—20 " . . .	83	61	144
" 21—30 " . . .	43	64	107
" 31—40 " . . .	37	32	69
" 41—50 " . . .	40	51	91
" 51—60 " . . .	47	50	97
" 61—70 " . . .	30	25	55
" 71—80 " . . .	8	8	16
über 80 Jahre	2	1	3
	420	380	800

Für die 800 Narkosen wurden verbraucht 9881 Ccm. Chloroform, so dass durchschnittlich auf die Narkose 12,3 Ccm. kommen. Das Verhältniss ist somit ein günstigeres, als bei der Berechnung auf eine kleinere Anzahl Narkosen, denn während der Verbrauch nach dem Durchschnitt von 150 Narkosen noch 13,49 Ccm. oder bei einem specifischen Gewicht von 1,466 = 19,79 Grm. betrug, ist er nach dem Durchschnitt von 800 Narkosen auf 12,3 Ccm. oder 18,03 Grm. gefallen.

Diese 9881 Ccm. Chloroform vertheilen sich auf eine Gesammtnarkosendauer von 29088 Minuten. Es kommen also auf die Minute Narkosendauer im Durchschnitt 0,33 Ccm. gebrauchtes Chloroform. Auf 800 Narkosen kommen 6525 Minuten, bis die Kranken operationsbereit sind, bei einem Durchschnitt von 800 Narkosen ist somit der Kranke in 8 Minuten operationsbereit, so dass also die Methode der Tropfmethode nach Baudouin gegenüber den Vortheil wesentlicher Zeitersparniss hat.

Mit einem Verbrauch von 6631 Ccm. Chloroform können 800 Kranke operationsbereit gestellt werden. Im Durchschnitt bedurfte es also eines Verbrauchs von 5,7 Ccm., bis der Kranke operationsbereit war.

Von den 800 Chloroformirten haben 698 nicht gebrochen, also 87,2 Proc., 20, d. h. 2,5 Proc. zeigten Nausea und Brechbewegungen ohne Brechen, 82 Kranke, 10,2 Proc., brachen und zwar 21, also 2,8 Proc., erst nach vollendeter Operation. Darunter fanden sich 13, meist Schwerverletzte, die nicht zur Operation vorbereitet werden konnten und kurze Zeit vor der Operation gegessen oder grössere

Mengen Wein getrunken hatten. Lässt man diese 13 unvorbereiteten Kranken ausser Berechnung, so reducirt sich die Procentzahl derer, die brachen, auf 8,7 Proc.

Was nun den Gesammtcharakter der Narkosen betrifft, so verdienen von den 800 Chloroformirungen 667, d. h. 83,3 Proc., das Prädicat gut, 81, d. h. 10,1 Proc., das Prädicat ziemlich gut, es machten sich mit anderen Worten ausser etwas stärkerer Aufregung und längerem Nichteintreten der Anästhesie und Muskelerschlaffung keine unangenehmen Erscheinungen bemerkbar. Schlechte Narkosen, d. h. solche mit ungewöhnlicher und lange anhaltender Aufregung, starker Muskelspannung, Kiefersperre, Cyanose durch Unterbrechung der Respiration, beobachteten wir im Ganzen 52, d. h. 6,5 Proc. aller Narkosen. Als hauptsächlichste Ursache dieser unangenehmen und störenden Erscheinungen ist Potatorium verzeichnet, in einigen Fällen auch hochgradige Hysterie und Angst vor der Operation, dann gehören hierher einige Fälle von Gesichts- und Rachenoperationen, die eine tiefe Chloroformirung nicht gestatteten.

Unter diesen 800 Narkosen finden sich solche von 1—1½ stündiger Dauer 123, und zwar beträgt die durchschnittliche Dauer dieser 123 Narkosen 69,3 Minuten. Der Chloroformverbrauch bei denselben belief sich auf 2480 Ccm., so dass im Durchschnitt auf die Narkose 20,1 Ccm. Chloroform fallen. Von diesen 123 Chloroformirungen verdienen nur drei das Prädicat schlecht, eine derselben war eine ausgesprochene Säufernarkose mit sehr heftigem und stürmischem Excitationsstadium, und die zwei übrigen — die einzigen unter 800 — boten eigentlich gefahrdrohende Erscheinungen. Sie betrafen

1. ein Mädchen von 12 Jahren, bei dem die Enucleation mehrerer Strumaknoten vorgenommen werden musste, und das, überdies sehr ängstlich und debil, im Excitationsstadium unter ausgesprochener Cyanose und Erweiterung der Pupillen zu athmen aufhörte. Erst nach Entfernung des im Larynx angesammelten Schleims und nach Anwendung künstlicher Athmung fing sie wieder spontan zu respiriren an. Diese aufregende Scene wiederholte sich mehrmals; und

2. einen 53jährigen, durch mehrmonatlichen Icterus sehr herabgekommenen Mann, bei dem die Cholecystotomie gemacht wurde, und der zweimal unter asphyktischen Erscheinungen ohne Erblassen und ohne Verschwinden des Pulses beunruhigenden Respirationsstillstand zeigte, der jeweils durch sofort eingeleitete künstliche Respiration prompt gehoben wurde.

Unter diesen 123 Kranken, die 1—1½ Stunden chloroformirt werden mussten, fand sich auch eine 57jährige Frau (Operation: Total-

exstirpation des Uterus wegen Carcinom), die alle Erscheinungen einer Insufficienz der Mitralklappe zeigte, und bei der die 75 Minuten dauernde Narkose ohne alle Störung Seitens der Respiration und der Herzthätigkeit ausserordentlich ruhig und gut verlief. —

Narkosen von 1 1/2—2 Stunden, von 90—115 Minuten Dauer, sind 14 verzeichnet. Ihre durchschnittliche Dauer beträgt 103,2 Minuten. Verbraucht wurden zur Herstellung dieser 14 Narkosen 340 Ccm. — grösster Consum 43, geringster 14 —, so dass auf die Narkose im Durchschnitt 24,2 Ccm. Chloroform fallen. Alle diese Narkosen waren mit Ausnahme von einer, die vorübergehend durch Brechen und Brechreiz gestört war, gute, zum Theil sehr gute, ohne alle und jede üble Erscheinung Seitens der Respiration und Circulation. Einer dieser 14 Kranken, dem der linke Lappen der Schilddrüse ganz entfernt werden musste, litt an Mitralstenose, und auch in diesem Fall war die 100 Minuten dauernde Narkose eine in jeder Beziehung vortreffliche und mustergültige.

Narkosen von 2 Stunden und längerer Dauer, von 120 bis 200 Minuten, finden sich unter den 800 Narkosen 13. Die durchschnittliche Dauer derselben beträgt 138,0 Minuten. Verbraucht wurden zur Herstellung dieser 13 Narkosen 453 Ccm. Grösster Verbrauch 46, geringster 24 Ccm. Im Durchschnitt wurden verbraucht 34,8 Ccm. per Narkose. Unter diesen 13 findet sich keine einzige schlechte Narkose, und speciell die 5 Narkosen wegen Pylorusresection von zweimal 120, je einmal von 140, 150 und 160 Minuten Dauer waren ausnahmslos trotz des zum Theil sehr gesunkenen Kräftezustandes der betreffenden Patienten alle gut, ruhig und tief und von keinem nennenswerthen Nachleiden gefolgt. Speciell mag noch Erwähnung gethan werden eines älteren Mannes mit Darmresection wegen gangränöser Hernie, der, trotz hochgradigsten Atheroms aller oberflächlichen Arterien und der Aorta, in tiefer Narkose immer einen regelmässigen, guten Puls und eine ruhige Respiration zeigte. Bemerkenswerthe Nachleiden, wie tagelanges Brechen, vollständiger Appetitmangel, heftige Kopfschmerzen, grosse Schwäche und Collapszustände, sind nicht beobachtet worden.

Bei einem psychopathischen Kranken, der schon vor der Operation in einem Zustand unheimlicher Aufregung war, und der nach 20 Minuten dauernder Apparatchloroformirung eine Art Tobsuchtsanfall bekam, griffen wir — das einzige Mal bei 1000 Apparatnarkosen — zur Esmarch'schen Maske, konnten aber auch damit und mit grossen Dosen Chloroform ganz keine zufriedenstellende Narkose erzielen.

Im Ganzen sind die Apparatnarkosen von Jahr zu Jahr besser geworden; es gilt auch hier der Satz, der für jede chirurgische Handlung gilt: Uebung macht den Meister. —

Kronecker[1]), dem wir so ausserordentlich wichtige Arbeiten über die Chloroformwirkung verdanken, sagt von den bisher verwendeten Apparaten und verschiedenartig construirten Masken, dass weder diese, noch die genauen Messungen der aufgegossenen Betäubungsmittel, auch nur entfernt auf die Menge der in die Lunge gelangenden Dämpfe schliessen lassen. Man müsste hierzu die Richtungen und Geschwindigkeiten der in Mund und Nase dringenden Luft- und Dampfströme kennen, die wechseln mit den Widerständen, welche der Inspirations- und Exspirationsstrom an dem Maskenstoffe oder an der Aether- resp. Chloroformschicht erfährt. In uncontrolirbarer Weise ändern sich die eingeathmeten Dampfmengen mit der Tiefe und Geschwindigkeit der Athemzüge, endlich mit der Verdünnung, welche die narkotisirenden Flüssigkeiten durch die Wasserdämpfe der Ausathmungsluft erfahren, abgesehen von anderen Verunreinigungen durch Speichel u. s. w., und auch meinem Apparat macht er den Vorwurf, dass die aufgenommenen Dampfmischungen von der Tiefe und Frequenz der Athmungszüge abhängig sind, ohne jedoch näher darauf einzugehen, in welcher Weise das geschieht. Untersucht man aber nun genauer, wie sich unser Apparat zu den Aenderungen in Tiefe und Frequenz der Athmung verhält, so ergiebt sich das zufriedenstellende Resultat, dass gerade bei diesem Apparat, im Gegensatz zu vielen anderen, niemals eine Ueberdosirung durch Veränderungen in Schnelligkeit und Ausgiebigkeit der Athemzüge möglich ist.

Athmet der Kranke ruhig und regelmässig, wie in der vollen Narkose, so athmet er genau die Hälfte des Chloroformdampfes ein, die der continuirliche Strom des Apparates fördert, da, wie schon in einer früheren Publication erwähnt worden, die Hälfte des vom Apparat gelieferten Chloroformdampfes durch den Exspirationsstrom weggeblasen wird, und der Kranke athmet diesen Chloroformdampf ein genau in der Verdünnung, die die Scala des Apparates anzeigt.

Macht der Kranke ungewöhnlich tiefe Athemzüge, so strömt deshalb auch nicht 1 Ccm. mehr Chloroformdampf in seine Lungen, denn er ist nicht im Stande, mehr Chloroform einzusaugen, als der Apparat in einer bestimmten Zeit giebt, oder, mit anderen Worten, als in die Maske geblasen wird. Das Mehr an eingeathmeter Mischung von

1) Correspondenzblatt für Schweizer Aerzte 1890. Nr. 22.

Chloroformdampf und atmosphärischer Luft bei ungewöhnlich tiefen Athemzügen fällt einzig und allein auf die atmosphärische Luft, die der Kranke durch das grosse Luftloch der Maske oder neben der Maske einsaugt. Er athmet also bei tieferen Athemzügen stärker verdünnte Chloroformdämpfe ein.

Nimmt die Frequenz der Athemzüge zu, und athmet der Kranke ungewöhnlich rasch, so wird er ebensowenig mehr Chloroform in seine Lungen einpumpen, als bei tieferer Athmung, denn ob er in der Minute 16- oder 32 mal athmet, er kann nicht mehr als die Hälfte der in einer gegebenen Zeit vom Apparat gelieferten constanten, resp. constant abnehmenden, Chloroformmenge aufsaugen. Die Menge Chloroform, die der Lunge zugeführt wird, kann weder durch erhöhte Frequenz, noch durch ungewöhnliche Tiefe der Athmung erhöht werden.

Im Gegensatz zu der Mehrzahl der übrigen Chloroformirungsmethoden besitzt also die Methode der Chloroformirung mit messbaren Chloroformluftmischungen den grossen Vortheil, dass in Perioden stürmischer und tiefer Athmung, z. B. in den kritischen Momenten nach vollständigem Athmungsstillstand, ohne irgend welche Vorsichtsmaassregeln, ohne die geringste Aenderung in Anwendung des Apparates, die Concentration des Chloroformluftgemisches herabgesetzt wird.

Eine Verdünnung und Verunreinigung des Chloroformluftgemisches durch die Exspirationsluft ist ebenfalls so ziemlich ausgeschlossen, da bei der Chloroformirung mit meinem Apparat nur ein sehr kleiner Theil der Exspirationsluft, derjenige, der dem geringen Cubikinhalt der Maske entspricht, zur Verunreinigung beitragen kann. Dieser geringe Grad spielt aber keine Rolle. Und im Weiteren ist noch Folgendes wohl zu berücksichtigen: Es findet allerdings auf den Tuchmasken, auf denen die Verdunstung des Chloroforms direct stattfindet, eine Verdünnung und Verunreinigung desselben statt und zwar deshalb, weil der Flanell der Maske sich durch die rasche Verdunstung rasch abkühlt und sich der Wasserdampf der Ausathmungsluft daran condensirt, bei den folgenden Inspirationen wieder theilweise verdunstet und eingeathmet wird. Die Maske dagegen erleidet keine Abkühlung durch das dem Apparat entströmende, mit warmer Zimmerluft gemischte Chloroform. Sie erwärmt sich im Gegentheil nach wenigen Athemzügen und behält diese Temperatur bei.

In einer Publication von Lanz[1]) wird die Behauptung aufgestellt,

1) Centralblatt für Chirurgie 1891. Nr. 50.

dass die sogenannte Tropfmethode, die auch in der Kocher'schen Klinik geübt wird, ungleich besser, als dies mit Apparaten (Junker, Kappeler) geschieht, ermögliche, zu individualisiren und bei jedem Patienten die ihm zukommende Maximaldose genau einzuhalten. Ich bin durchaus nicht dieser Ansicht, ich möchte im Gegentheil für die Behauptung, dass die Tropfmethode in Bezug auf die Dosirung, in Bezug auf die Concentration der eingeathmeten Chloroformdämpfe sehr unzuverlässig ist, den Beweis antreten.

Bei meinem Apparat ist eine Concentration, die über ein bestimmtes gegebenes Maass hinausgeht, nicht möglich, und der Chloroformirende hat es in der Hand, für jeden einzelnen Kranken eine bestimmte Concentration zu wählen oder eine gegebene Concentration jeden Augenblick herabzusetzen.

Bei der gebräuchlichsten Chloroformirung, der mit Esmarch'scher Maske, bei der die Maske bekanntlich nicht fortwährend dicht vor das Gesicht gehalten wird, strömt nur ein Theil der Luft durch das mit Chloroform getränkte Flanell, es wird sogar wegen des geringeren Widerstandes der Hauptluftstrom neben der Maske eintreten und das durch die Maske eindringende Chloroformluftgemisch noch weiter verdünnen. Allein es ist bei dieser Art Chloroformirung ganz unmöglich, den Grad der Verdünnung der Chloroformdämpfe zu reguliren oder auch nur annähernd zu bestimmen, es hängt dies von der Entfernung der Maske vom Gesicht, von der Art des Aufgiessens und anderen Umständen ab. Die Concentration der Dämpfe ist somit bei dieser Art Chloroformirung eine sehr variable, es kommen sehr hohe Concentrationen vor, wie sie bei meinem Apparat niemals vorkommen und nicht einmal beim ursprünglichen Junker'schen Apparat vorkommen konnten.

Bei der Tropfmethode[1]), wo die Mund und Nase bedeckende Maske während der ganzen Narkose nicht entfernt wird, muss alle eingeathmete Luft durch das mit Chloroform imprägnirte Zeug (Flanell, Gaze u. s. w.) durchgesogen werden.

Nun ist wohl zu berücksichtigen, dass das Chloroform leicht flüssig ist und sehr wenig Cohäsion besitzt. Es dehnt sich daher mit ausserordentlicher Schnelligkeit über den Zeugüberzug der Maske aus, auch ist sehr zu berücksichtigen, dass bei dieser Ausdehnung nicht allein der Quadratinhalt des aufgespannten Flanells in Betrecht kommt, sondern auch seine Dicke, selbst wenn sie makroskopisch nicht er-

1) Brandt, Centralblatt für Chirurgie 1891. Nr. 47. — Baudouin, Gaz. des hôp. 1890. No. 65 u. 68.

heblich ist. Das Chloroform wird sich nämlich nicht allein in der Fläche, es wird sich auch längs der einzelnen Fäden des Gewebes ausdehnen, und es muss gerade deshalb die Verdunstung eine ausserordentlich rasche sein. Werden nun z. B. vor Beginn eines Athemzugs 2, 4, 6, 10 Tropfen aufgegossen, so können sie ganz leicht in einem Athemzug bis auf einen kleinen Rest aufgebraucht werden. Nun wiegt der Tropfen Chloroform 0,027 Grm. Berechnet man die Respirationsluft auf 500 Ccm., so erhält der zu Chloroformirende beim Aufgiessen und Verbrauch eines Tropfens ein Chloroformluftgemisch von 5,4 Grm. Chloroform auf 100 Liter Luft, bei 4 Tropfen von 21,6 Grm. auf 100, bei 10 Tropfen von 54,0 auf 100, und bei 15 Tropfen von 81 Grm. auf 100 Liter Luft.

Da auch bei dieser Art des Chloroformirens kürzere oder längere Respirationspausen auftreten können und auftreten, die dann wiederum von ungewöhnlich langen und tiefen Inspirationen gefolgt sind, so ergiebt sich ohne Weiteres, dass auch diese Chloroformirungsmethode die Einathmung von Chloroformluftmischungen hoher und unter Umständen gefährlicher Concentration nicht verhindert. Es mag zugegeben werden, dass sie gegenüber der gewöhnlichen Chloroformirung einen kleinen Fortschritt nach der Richtung geringerer Gefahr bedeutet, dann namentlich, wenn das Auftropfen mit grosser Vorsicht und Berücksichtigung der Art und Weise des Athmens geschieht, aber auch diese Methode schützt nicht vor Ueberdosirung, und sie verlangt bei geringerer Sicherheit weit mehr Aufmerksamkeit und Geschick Seitens des Chloroformirers, als die Apparatchloroformirung.

Die grosse Sicherheit der Chloroformirung bei Thieren mit titrirten Chloroformluftmischungen und künstlicher Athmung kann nach den Versuchen von P. Bert und Kronecker als bewiesen gelten, für die Chloroformirung mit meinem Apparat und ohne künstliche Athmung war dieser Beweis erst noch zu erbringen. Deshalb und weil aus den 1000 Narkosen an Menschen eine geringere Gefahr dieser Art Chloroformirung noch keineswegs hervorgeht, sah ich mich veranlasst, in Gemeinschaft mit den Herrn Dr. Sulzer und Dr. Tschudy, denen ich für die Sorgfalt und Ausdauer, mit der sie mich unterstützten, zu bestem Dank verpflichtet bin, eine Reihe von Versuchen anzustellen, um die Apparatchloroformirung und die gebräuchlicheren Chloroformirungsmethoden überhaupt auf ihre Leistungen und Gefahren an einem für Chloroform sehr empfindlichen Thiere, dem Kaninchen, vorurtheilslos zu prüfen.

Alle Beobachter stimmen darin überein, dass Kaninchen den in-

halirten Chloroformdämpfen sehr leicht und rasch erliegen. Nach Kronecker vertragen die Hunde viel länger die Chloroformnarkose, als Kaninchen. Ungar[1]) sagt: Hierbei (bei den Versuchen) mussten wir freilich die Erfahrung machen, dass es ausserordentlich schwierig sei, Kaninchen nach eingetretener Narkose noch einige Zeit Chloroformdämpfe einathmen zu lassen. Ehe wir daher grössere Erfahrung gesammelt hatten, gingen uns die Thiere kurze Zeit nach eingetretener Narkose zu Grunde. Erst als wir dazu übergingen, die Chloroforminhalationen nach erreichter Narkose zu unterbrechen und erst nach einiger Zeit, meist erst als die Thiere aus der Narkose erwachten, wieder aufzunehmen, gelang es, bei einigen Thieren die Chloroforminhalationen über einen längeren Zeitraum auszudehnen. Aber auch jetzt noch verendeten viele Thiere während der Chloroformirung vor dem beabsichtigten Ende des Experimentes, und weiter bemerkt er: „Bei Hunden giebt sich eine drohende Lebensgefahr meist noch rechtzeitig zu erkennen, und tritt der Exitus letalis nicht so plötzlich ein, wie bei Kaninchen."

Es wurden nun bei Kaninchen verschiedenen Alters und Gewichtes, verschiedenen Ernährungszustandes und verschiedener Grösse drei Versuchsreihen gemacht.

Einmal wurden die Thiere mit meinem Apparat chloroformirt, und zwar wurde an demselben nur die Aenderung vorgenommen, dass die beim Kranken verwendete Maske durch eine kleine Kupfermaske, ein Miniaturabklatsch der grossen, ersetzt wurde, die, wie die grosse, an ihrer Kuppe neben dem Ansatz für das, das Chloroform zuleitende, Kautschukrohr ein grösseres Ventilationsloch besitzt und an ihrer Basis durch ein Kautschukdiaphragma abgeschlossen ist, das luftdicht über die Schnauze des Thieres gestülpt werden kann.

In einer zweiten Versuchsweise wurden die Thiere mit einer kleinen, zu diesem Zweck aus Draht hergestellten und mit dünnem Flanell überzogenen, Esmarch'schen Maske chloroformirt. Die Form derselben war so beschaffen, dass sie Maul und Nase des Thieres in gleicher Weise bedeckte, wie die Esmarch'sche Maske Mund und Nase des zu chloroformirenden Menschen. Das Chloroform wurde aus einem Tropfglas (s. Deutsche Chirurgie. Lieferung 20. S. 145) absichtlich ohne bestimmtes Maass aufgeschüttet, doch immer so, dass nur ein sehr kleiner Theil des Flanellüberzuges davon befeuchtet wurde. Das Aufschütten wurde gerade wie bei der Chloroformirung des Kranken nur wiederholt, wenn der Flanell ganz trocken

1) Vierteljahrsschrift für gerichtl. Medicin. Nr. XLVII. 1.

war und die Festhaltung der Anästhesie frisches Chloroform benöthigte.

Bei der dritten Versuchsreihe wurde mit Benutzung eben dieser modificirten Esmarch'schen Maske die Tropfmethode angewendet und zwar in der Weise, dass zuerst jede ½ Minute 2 Tropfen aufgegossen wurden, bis complete Anästhesie erreicht war, dann wurde nur noch jede Minute ein Tropfen aufgegossen. Die Maske wurde während der ganzen Zeit der Narkose nie von der Schnauze des Thieres entfernt.

Im Uebrigen wurde genau so chloroformirt, wie der Chirurg seine Kranken chloroformirt. Das Thier wurde nur so lange an den Beinen gehalten, bis es auf die Seite fiel, so dass es frei athmen und seine Extremitäten frei bewegen konnte. Bei den ersten zwei Versuchsreihen wurde die Maske jeweils nur so lange vor die Schnauze gehalten, bis das Thier anästhetisch war, dann entfernt und erst wieder vorgehalten, wenn leise Zuckungen der Lider bei Berührung der Cornea das Wiedererwachen der Reflexe anzeigten oder das Thier auf Kneifen der Ohren und des Schwanzes mit einer Hakenpincette auch nur leise zuckte. Wir machten nämlich wiederholt die Beobachtung, dass Kaninchen mit völlig erloschenem Cornealreflex auf starkes Kneifen der Ohren noch zuckten. Es wurde also mit einem Wort, in jedem Fall, ein Erwachen aus der Narkose mit peinlichster Sorgfalt vermieden und Sorge getragen, dass das Thier die ganze Zeit vollkommen anästhetisch und operationsbereit war. Ausser den mitgetheilten Versuchen verfügen wir noch über eine grössere Zahl Controlversuche, bei denen die Herzaction mittelst einer ins Herz gestochenen Nadel mit Federfahne, die Respiration nach der Methode Snellen sichtbar gemacht wurden. Doch sind diese Versuche der complicirenden Verletzungen wegen nicht mitgezählt.

Ins Bereich einer unausgesetzten Beobachtung fielen hauptsächlich Pupillen, Respiration und Herzaction, letztere wurde mit dem Stetoskop controlirt.

Die Versuche wurden in einem Raum mit Zimmertemperatur gemacht, 14—16° R., und zur Verwendung kam ausschliesslich Pictet'sches Chloroform.

I. 40 Narkosen mit Kappeler's Apparat

und zwar 10 einstündige, 6 einundeinhalbstündige, 18 zweistündige, 2 dreistündige, 1 vierstündige, 1 siebenstündige und 2 zehnstündige Narkosen. Nur ein Thier erlag vor dem beabsichtigten Ende des Versuchs und ging, wie weiter unten auseinandergesetzt werden soll, an Erstickung zu Grunde.

Zuerst musste durch Vorversuche die Dosis gefunden werden, die eine hinreichende und hinreichend rasche Narkose bewirkte. Sie wurde gefunden in einer Anfangsdosis von 2,8 Grm. auf 100 Liter Luft, d. h. einer Füllung des Chloroformgefässes auf 3 Ccm. Waren diese 3 Ccm. ganz oder grösstentheils ausgepumpt, so wurde das Gefäss wieder auf 2 Ccm. angefüllt, so dass bei einmal erreichter Anästhesie der Chloroformgehalt des inhalirten Gemisches nicht mehr über 2,4 Grm. auf 100 Liter Luft hinausging, bei ganz jungen schwächlichen Thieren von 4—5 Wochen wurde mit 2 Ccm. Füllung begonnen (2,4 Grm. auf 100) und wieder auf das gleiche Niveau nach Verbrauch dieser 2 Ccm. aufgefüllt.

Das Alter der Thiere schwankte zwischen 1—18 Monaten. Der Chloroformverbrauch bei den stündigen Narkosen betrug durchschnittlich 7,5 Ccm., bei den zweistündigen 9 Ccm.; die 2 dreistündigen Chloroformirungen (beide Thiere 10 Wochen alt) benöthigten 8 und 9 Ccm., die vierstündige Narkose beanspruchte (einjähriges Thier) 17 Ccm., die siebenstündige (½jähriges Thier) 20 Ccm. und die 2 zehnstündigen Chloroformirungen (beides 1½jährige Thiere) 41 und 59 Ccm. Chloroform.

Vollständig anästhetisch und operationsbereit waren die 40 Thiere in durchschnittlich 4,4 Minuten. Die kürzeste Zeit, bis Anästhesie eintrat, betrug 1 Minute (6 Fälle), die längste Zeit 10 Minuten (4 Fälle).

Die Reihenfolge der Erscheinungen war im Allgemeinen folgende:

Beim ersten Vorhalten des Chloroforms Abwehrbewegungen und Respirationsstillstand, der von 15 Secunden bis 1 Minute und etwas länger andauert, zu gleicher Zeit sinkt die Frequenz der Herzschläge von 240—300 in der Minute auf 90, 69, 54, 48, ja auf 12 Schläge, einmal hörten wir 10 Secunden lang keine Herztöne mehr; mit dem Wiedererwachen der Respiration schnellt auch der Puls sofort auf die frühere Frequenz von 2—300 Schlägen in der Minute zurück. Kurzdauernde Verlangsamung der Athmung beim frischen Einblasen von Chloroform beobachtet man auch bei vollständig erloschenem Cornealreflex, manchmal bis ½ Stunde nach Beginn der Narkose. Später wird die Respiration durch frisches Vorhalten von Chloroform nicht weiter beeinflusst, und sie wird nun regelmässig, und bei langer Dauer der Narkose nach und nach, langsamer, oberflächlicher, die Bewegungen des Thorax werden wellenförmig, auch die Pulsfrequenz nimmt bei längerem Chloroformiren allmählich ab, um 20, 40, 60 Schläge, der Puls wird allmählich etwas schwächer, die Herztöne werden leiser, selten zeigen sich kleine Unregelmässigkeiten. Das Verhalten der Pupillen zeigt lange nicht die Constanz, wie wir sie

beim chloroformirten Menschen beobachten. Das gewöhnliche Verhalten ist das, dass die schon vor der Narkose etwas über mittelweiten Pupillen im Verlauf der Narkose allmählich weiter und reactioslos werden, mitunter erweitern sie sich auch ohne besondere Erscheinungen von Seiten des Herzens und der Lungen maximal. Zuweilen werden die Pupillen im Beginn der Narkose enger, erweitern sich aber ausnahmslos in den vorgerückten Stadien derselben. Nur einmal sahen wir bei den Apparatchloroformirungen Nystagmus. Schon im Beginn und fast immer im weiteren Verlauf der Narkose treten weitere Erscheinungen in grossem Wechsel und ohne irgend welche Regelmässigkeit auf. Viele der Thiere speicheln, und die Speichelabsonderung ist manchmal eine excessive. Nicht selten fangen die Thiere plötzlich einige Minuten zu quieken an. Kaubewegungen sieht man häufig, Krämpfe der Extremitäten beobachtet man fast in jeder Narkose und von verschiedenster Art: Reibebewegungen der Vorderbeine, rhythmische Krämpfe der Vorder- und Hinterpfoten, Lauf, Galoppbewegungen aller vier Beine, Nackenkrämpfe, Streckkrämpfe der Hinter- und Vorderpfoten, tetanische Streckung des Rückens, ja förmlicher Tetanus mit tonischen Krämpfen aller willkürlichen Muskeln. Den eclatantesten Fall dieser Art beobachteten wir bei und nach Schluss der zweistündigen Chloroformirung bei einem vierwöchentlichen Kaninchen, bei dem durch blosse Berührung der Haut jeweils ein förmlicher Anfall von Tetanus ausgelöst werden konnte.

Spontane Urin- und Stuhlentleerung nahmen wir nur bei längeren Narkosen wahr.

Bei den am längsten dauernden Chloroformirungen, der siebenstündigen und den zwei zehnstündigen, sind als weitere und neue Symptome noch bemerkenswerth: ein eigenthümliches Zittern der Schultern und Vorderläufe und ein deutliches Schwächerwerden des Pulses und der Herztöne. Die Pulsfrequenz fiel bei einem $1^1/_2$ jährigen, 3500 Grm. schweren, Kaninchen von 300, nach 1 Stunde, auf 240, nach 9 Stunden auf 192, nach $9^1/_2$ Stunden auf 168 ab, und die im Anus gemessene Temperatur war:

Zu Beginn der Chloroformirung	38,1° C.
nach 1 Stunde	36,9 =
= 2 Stunden	35,5 =
= 3 = ...	33,8 =
= 4 = ...	32,9 =
= 5 = ...	32,1 =
= 6 = ...	31,4 =
= 7 = ...	31,1 =

nach 8 Stunden	. . . . .	30,5° C.
= 9 =	. . . . .	30,1 =
= 10 =	. . . . .	29,4 =

Was das weitere Schicksal der chloroformirten Thiere betrifft, so ist dasselbe in Bezug auf die einstündigen Narkosen bei 9 verfolgt. Sehen wir ab von dem einzigen Thiere, das während der Narkose starb, so leben 5 noch 3 Wochen nach der Chloroformirung und sind gesund. Ein 7 Wochen altes Thier stirbt 3 Tage nach der Chloroformirung und zeigt starke Verfettung des Herzmuskels und der Leber, ein zweites, 7 Wochen altes, Kaninchen stirbt 7 Stunden nach Schluss der Chloroformirung, zeigt Ascites, Fettstauungsleber, einen mässigen Grad von Herzverfettung und starke Trübung der Nierenepithelien nebst Harncylindern. Ein 4 Wochen altes Kaninchen endlich stirbt 4 Tage nach der Chloroformirung und zeigt nur geringe Körnung der Herzmuskelfibrillen, keine Fettleber.

Von den 6 Kaninchen, die 1½ Stunden den Chloroforminhalationen ausgesetzt waren, lebt eines noch 3 Wochen nach der Chloroformirung, ein 4 Wochen altes Thier stirbt 6 Stunden nach Schluss der Narkose und zeigt nur geringe Herzverfettung, keinen besonderen Fettreichthum der Leberzellen, ein 5½ Wochen altes Kaninchen stirbt 10 Tage später, die Leber steckt voll Knoten mit Coccydium oviforme, aber die mikroskopische Untersuchung ergiebt ausser geringer Körnung der Herzfibrillen sonst nichts Abnormes, ein weiteres, 5 Wochen altes, Thier stirbt in der darauffolgenden Nacht und zwar an Erstickung. Auf der Theilungsstelle der Trachea reitet ein dicker Holzspan, dabei Tracheitis, Atelektase des grössten Theiles der linken Lunge, geringe Herzverfettung und Fettinfiltration der Leberzellen, ein anderes Thier, 5 Wochen alt, stirbt in der darauffolgenden Nacht und zeigt nur geringe Herzmuskelverfettung, keine Fettleber, ebenso ein 3 Monate altes Thier, das einige Stunden nach der Narkose stirbt.

Von 18, 2 Stunden lang chloroformirten, Thieren leben 9 noch 14 Tage nach der Chloroformirung, die übrigen gingen nach 1—4 Tagen zu Grunde, allein die Obduction konnte nicht gemacht werden. Das eine, 3 Stunden lang chloroformirte, Thier stirbt zweimal 24 Stunden nach der Narkose und zeigt starke Körnung der Herzfibrillen ohne Fettleber und starke Trübung der Nierenepithelien, das zweite, 3 Stunden lang chloroformirte, Thier stirbt dreimal 24 Stunden nach der Chloroformirung, zeigt starke Verfettung des Herzmuskels und hochgradige Fettstauungsleber. Das 4 Stunden lang chloroformirte Thier lebt noch 3 Tage und geht dann zu Grunde. Die Obduction konnte nicht gemacht werden. Das 7 Stunden chloroformirte, ½ jährige, weibliche, Kaninchen stirbt 40 Stunden nach der Chloroformirung, nachdem es mit hängenden Ohren, oberflächlicher, seichter Respiration und schwachen Herztönen, ohne zu fressen, immer an der gleichen Stelle gesessen. Obduction 12 Stunden p. m. Trachea leer, Hypostase der hinteren Partien des linken unteren Lungenlappens, linker Herzventrikel contrahirt, beide Vorhöfe und beide Ventrikel mit locker geronnenem Blut gefüllt, in der Wandung des linken Ventrikels, der von matscher Consistenz ist, sind gelbe Streifen auf Schnitt- und Oberfläche bemerkbar. Die Querstreifung der Fibrillen ist vollständig ver-

schwunden, und die Körnung ist eine so starke, dass die Fibrillen das Aussehen von, mit zahlreichen kleinen Fetttröpfchen gefüllten, Schläuchen haben. Die Leber ist von sehr mürber Consistenz, auf der Oberfläche stellenweise graugelblich, stellenweise mit deutlich acinöser Zeichnung, die Peripherie der Acini graugelb, im Centrum ein blutrother Fleck. Die Leberzellen sind strotzend angefüllt mit ausschliesslich grösseren Fetttröpfchen. Rinde der Nieren grau und graugelblich, starke Trübung der Epithelien der gewundenen Harnkanälchen. Im Urin massenhaft körnige Cylinder. Fettige Degeneration des Zwerchfells und Quadriceps. In den Zellen der Milzpulpa keine grösseren Fetttröpfchen. Dagegen die Epithelien der Lungenalveolen stellenweise stark körnig.

Ein $1^1/_2$jähriges, 4000 Grm. wiegendes, weibliches Kaninchen, das 10 Stunden lang chloroformirt worden war, stirbt 36 Stunden nach Schluss der Narkose. Obduction 10 Stunden später. Starke Todtenstarre, Trachea leer, beginnende Hypostase der hinteren Partien der Unterlappen beider Lungen, die, sonst überall lufthaltig, von frisch zinnoberrother Färbung sind. Der linke Herzventrikel contrahirt, beide Vorhöfe und rechter Ventrikel prall gefüllt mit schwarzem, locker geronnenem Blut. Die Fibrillen des linken Ventrikels und der Papillarmuskeln sind dicht besetzt mit feinen Fettmolecülen, und von Querstreifung ist keine Spur mehr zu finden. Leber graugelb, mürbe, die Schnittfläche fast durchwegs von schön acinöser Zeichnung, die Leberzellen ganz mit grösseren Fetttropfen angefüllt. Trübe Schwellung der Nierenepithelien und im Urin zahlreiche, meist körnige, Cylinder. Die im Uterus des Thieres gefundenen Fötus zeigen hochgradige Fettstauungslebern.

Das zweite, 10 Stunden lang chloroformirte, $1^1/_2$jährige, 3500 Grm. wiegende männliche, Kaninchen stirbt 27 Stunden nach Schluss der Chloroformirung.

Das Herz hat eine schmutzig graugelbe Färbung, und den Fibrillen fehlt jede Andeutung einer Querstreifung bei sehr starker Körnung. Leber von mürber Consistenz und schmutzig graugelber Färbung, nur die Centra der Leberläppchen hellroth, die Leberzellen mit mittelgrossen Fetttröpfchen prall gefüllt. Die Nieren etwas vergrössert, blutarm, die Rindensubstanz mattgraugelb, im Urin vereinzelte Cylinder.

Zum Schlusse sei noch ausführlicher erwähnt der einzige Todesfall, der bei der Chloroformirung mit dem Apparat vor dem Abschluss des Versuches erfolgte:

Er betrifft ein $^1/_2$jähriges, 2750 Grm. wiegendes, Kaninchen, das mit einer Anfangsfüllung von 3 Ccm. chloroformirt wurde und in $1^1/_2$ Minuten operationsbereit war. Ungefähr 10 Minuten nach Beginn der Narkose trat lautes Larynx- und Trachealrasseln auf, verbunden mit inspiratorischen Einziehungen der Zwerchfellgegend, das Rasseln wurde immer stärker und stärker und die Respiration mit 20 Minuten Narkosendauer äusserst mühsam und geräuschvoll; immer langsamer werdend, hörte sie mit 23 Minuten ganz auf, während die Herztöne noch fast 2 Minuten nach Aufhören der Athmung hörbar waren. Die

sofort angeschlossene Obduction lässt nach Eröffnung des Herzbeutels noch schwache, rhythmische Zuckungen der Ventrikel und Herzohren erkennen. Sämmtliche 4 Herzhöhlen sind prall mit schwarzem, flüssigem Blut gefüllt. Die Nase voll zähen Schleims, Kehlkopf, Trachea und Bronchien ganz angefüllt mit äusserst zähem, fadenziehendem Schleim, der sich mit der Pincette in langen, zusammenhängenden, dicken Fäden herausheben lässt. Lungen livid, mit striemen- und fleckenförmigen Atelektasen in beiden Lungen. Keine stärkere Herzverfettung. Wir werden auf diesen Fall und die eigenthümliche Todesart später noch zurückkommen.

II. 30 Narkosen mit Esmarch's Maske.

Von den 30, mit Esmarch's Maske chloroformirten, Thieren sind 22 vor dem beabsichtigten Ende des Versuchs verendet, 8 konnten am Leben erhalten bleiben, und zwar wurden von diesen 8 zwei 1 Stunde lang, eines 1½, eines 2, zwei je 3 und eines 4 Stunden lang chloroformirt. Das Alter der Thiere schwankte zwischen 1—18 Monaten, das Gewicht betrug 500—3000 Grm. Stets wurde bei den Parallelversuchen (es wurde gewöhnlich zu gleicher Zeit ein Thier mit dem Apparat und ein anderes mit Esmarch's Maske chloroformirt) das schwerere und kräftigere Thier mit Esmarch's Maske chloroformirt. Zu halbstündigen Narkosen wurden 20 Ccm., zu stündigen 30 Ccm., zu zweistündigen 40—50 Ccm., zu dreistündigen 50—60 Ccm., zu vierstündigen 90 Ccm. und zu der siebenstündigen, später zu erwähnenden, Narkose 110 Ccm. Chloroform verbraucht. Operationsbereit, d. h. vollkommen anästhetisch waren die 26 Thiere durchschnittlich in 2,3 Minuten, die kürzeste Zeit, bis Anästhesie eintrat, betrug 1—1½ Minuten (6 Fälle), die längste 6 Minuten (1 Fall). Die Erscheinungen waren im Grossen und Ganzen dieselben, wie bei der Apparatchloroformirung. Auch hier beobachteten wir einige Male Nystagmus und eine allmähliche Erweiterung der Pupillen im Verlauf der Narkose. (Ueber ein eigenthümliches Verhalten der Pupillen bei den mit Tod abgegangenen werden wir weiter unten berichten.) Beim ersten Vorhalten der Maske stellte sich regelmässig Respirationsstillstand ein, der bald nur 10—20 Secunden, bald 1 Minute und länger dauerte, und damit verlangsamte sich der Puls, der zuweilen bis auf ¼ Minute ganz verschwand. Im Ganzen zeigte sich bezüglich der Respiration noch mehr Unregelmässigkeit, als bei der Apparatchloroformirung, und im Allgemeinen athmeten die Thiere bei der freien Verwendung des Chloroforms schneller. Bei ganz langen Narkosen sanken auch hier Respirations- und Pulsfrequenz. Auch hier stellte

sich häufig Quieken ein, es kamen fast regelmässig die rhythmischen Krämpfe der Extremitäten, der Nackenmuskeln, der Ohren, nicht selten Streckkrämpfe der Beine und Opisthotonus, zur Erscheinung.

Bei den während der Narkose gestorbenen Thieren trat der Tod bald früher, bald später, aber immer ganz unerwartet, ein. Er erfolgte 1 mal 3 Minuten, 3 mal 4 Minuten, 1 mal 5 Minuten, 1 mal 8 Minuten, 1 mal 10 Minuten, 4 mal 18—20 Minuten, 3 mal 25 bis 26 Minuten, 1 mal 30 Minuten, 1 mal 38 Minuten, 1 mal 47 Minuten, 2 mal 54—56 Minuten, 1 mal 70 Minuten, 1 mal 114 Minuten und 1 mal 7 Stunden nach Beginn der Chloroformirung. Es sei nochmals betont, der Eintritt des Todes kommt bei Kaninchen ganz unerwartet und hat in dieser Beziehung grosse Aehnlichkeit mit dem Chloroformtod des Menschen. Gewöhnlich — und es ist dies das einzige ominöse Symptom — wird kurze Zeit nach dem frischen Aufschütten des Chloroforms die Athmung etwas rascher, oberflächlicher und steht dann plötzlich still, zuweilen werden auch die Pupillen etwas enger, um sich dann beim Tode wieder zu erweitern, regelmässig — und es ist das das sicherste Zeichen des nahenden Todes — stellt sich starker Exophthalmus ein, die Herztöne verschwanden nur 2 mal mit der Respiration oder unmittelbar darauf und waren sonst immer ½—4 Minuten — wenn auch immer langsamer und schwächer, zuweilen unregelmässig werdend — deutlich zu hören. Die unmittelbar angeschlossene Obduction zeigte regelmässig keine Veränderung in den Lungen und Bronchien, pralle Füllung sämmtlicher Herzhöhlen mit schwarzem, flüssigem Blut, regelmässige Zuckungen der Ventrikel und Vorhöfe bis 5 Stunden p. m., zuletzt zuckten immer die Herzohren. Mit Ausnahme des 7 Stunden chloroformirten Thieres sahen wir keine nennenswerthe Erkrankung des Herzens, der Leber und der Nieren.

Von den 8 der Chloroformirung nicht erlegenen Kaninchen leben 4 noch 3 Wochen später und zeigen keine Krankheitserscheinungen, das Schicksal des 3 Stunden chloroformirten Thieres ist nicht bekannt, da es nicht mit einem Kennzeichen versehen wurde. Die 3 übrigen sind der tödtlichen Nachwirkung des Chloroforms erlegen.

Ein 4 Stunden lang chloroformirtes, ½ jähriges, 1750 Grm. wiegendes, Kaninchen richtet sich 2 Stunden nach der Chloroformirung wieder auf, bleibt aber, ohne zu fressen, an derselben Stelle. Auch anderen Tags bewegt es sich, bei einem Puls von 160 und 64 Respirationen in der Minute, nicht von der Stelle, sieht matt aus, frisst nicht und stirbt 36 Stunden nach beendigter Narkose. Neben Herzverfettung finden wir eine ausgesprochene Fettstauungsleber, starke Trübung der Nierenepithelien und neben zahlreichen körnigen einige hyaline Cylinder im Urin.

Ein 18 Monate altes, braunes, männliches, 3250 Grm. wiegendes Kaninchen, das ebenfalls 4 Stunden chloroformirt war, erholt sich nicht

mehr vollständig, liegt mit hängenden Ohren immer an einer Stelle, frisst nicht und wird zusehends schwächer und matter. Tod nach 24 Stunden. Obduction 24 Stunden später: Todtenstarre, Trachea leer und trocken, Lungen zinnoberroth, überall lufthaltig. Sämmtliche 4 Herzhöhlen mit schwarzem, locker geronnenem Blut gefüllt. Wandung des linken Ventrikel stellenweise gelb. Die Fibrillen ohne eine Andeutung von Querstreifung, stark gekörnt. Die Körnung wird bei Zusatz von Essigsäure noch deutlicher, die Leber zeigt fast durchweg bei sehr mürber Consistenz acinöse Zeichnung, in Mitte der gelbgrauen Acini dunkelrothe Punkte. Die Leberzellen prall gefüllt mit grösseren Fetttropfen. Die Nieren blutarm, blass, weich sich anfühlend, Rinden- und Marksubstanz auffallend blassgelb, die geraden und gewundenen Harnkanälchen zeigen eine ungewöhnlich starke Körnung mit feineren und gröberen Fetttröpfchen. Dem Zwerchfell entnommene Muskelstücke lassen starke, fettige Degeneration erkennen, während die Fibrillen der Quadriceps nur vereinzelte Fetttröpfchen enthalten.

Ein 2 Stunden lang chloroformirtes, 7 Wochen altes, männliches, 1000 Grm. wiegendes, Kaninchen verendet 84 Stunden nach Schluss der Narkose, und auch hier fanden wir, durch reichlichste Einlagerung von Fetttröpfchen, die Querstreifung der Herzmuskelfibrillen grösstentheils verwischt, dabei ausgesprochene Fettstauungsleber, die Leber vollgepfropft mit meist grösseren Fetttropfen, die Schnittflächen der Nieren von graugelber, matter Färbung und feinkörnige Trübung des Zwerchfells bei noch erhaltener Querstreifung.

20 Narkosen mit der Tropfmethode.

Nach der Tropfmethode, und zwar in oben näher ausgeführter Weise, wurden 20 Thiere chloroformirt, und von diesen gingen während der Chloroformirung, vor dem beabsichtigten Ende des Versuchs, 14 zu Grunde, 6 kamen durch, und von diesen wurde eines 1 Stunde, ein zweites 1 Stunde 20 Minuten und vier je 2 Stunden chloroformirt.

5—7wöchentliche Thiere wurden 5 chloroformirt, die alle zu Grunde gingen, bei den übrigen schwankt das Alter von 3 bis zu 15 Monaten, das Gewicht von 1000—2500 Grm. Der Chloroformverbrauch war ein sehr geringer, bei den 4 zweistündigen Narkosen wurden jeweils ziemlich genau 5—6 Ccm. Chloroform verbraucht, allein es bedurfte immer einer verhältnissmässig langen Zeit, im Durchschnitt der 20 Narkosen 12,4 Minuten, bis die Thiere operationsbereit waren. Die kürzeste Zeit, in der Anästhesie eintrat, betrug 4 Minuten, die längste 22 Minuten. Auch war die Narkose nie eine so tiefe, wie bei den mit Apparat und Esmarch'scher Maske chloroformirten Thieren. Nur bei dieser Art Chloroformirung beobachteten wir einige Male während der Narkose unerwartetes und vollständiges Aufwachen und Aufrichten der Thiere, und es musste in diesen

Fällen für einige Minuten auf die stärkere Anfangsdosis zurückgegriffen werden.

Die Erscheinungen waren bis auf ein Symptom von Seiten der Athmung, das dieser Art Chloroformirung ein besonderes Gepräge gab und sie ganz beherrschte, ungefähr dieselben, wie bei den Chloroformirungen mit Apparat und Esmarch'scher Maske.

Auch hier beobachteten wir im Beginn der Narkose Respirationsstillstand und Verlangsamung des Pulses, einmal verschwinden auch die Herztöne für 20 Secunden, auch hier beobachteten wir alle möglichen Formen von Krämpfen bis zum förmlichen Tetanus, Erweiterung der Pupillen, einige Male ad maximum, und regelmässig Exophthalmus beim Eintritt des Todes.

Mit Ausnahme eines einzigen Falles, eines Kaninchens von 6 Jahren, das nach kurzer Zeit (21 Minuten) wahrscheinlich einer Ueberdosis erlag, fielen bei dieser Art des Chloroformirens, bald früher, bald später, die Symptome einer heftigen Tracheitis und Bronchitis mit den Folgen des gehinderten Luftdurchtritts durch die Luftwege auf. Es stellte sich, schon auf Distanz hörbares, Rasseln im Kehlkopf und in der Trachea ein, beim Auscultiren der Trachea und der Lungen waren ausnahmslos klingende, knackende Rasselgeräusche zu hören, zu denen sich später inspiratorische Einziehungen der Zwerchfellgegend gesellten. Diese Symptome nahmen nun entweder bis zu dem Tode stetig zu, und die Respiration wurde im Gegensatz zum reinen Chloroformtod unmittelbar vor dem Ende immer mühsamer und langsamer, und waren, wie aus dem Obductionsbefund zur Evidenz hervorging, Mitursache desselben, oder sie nahmen nach längerer Zeit an Intensität wieder ab und verloren sich, nach Ablauf einer Stunde und mehr, auch wohl ganz.

Bei den Apparatnarkosen sahen wir diese Complication, den Tod bedingend oder mitbedingend, nur 1 mal, bei den Chloroformirungen mit Esmarch'scher Maske dagegen nie. Diese Complication erklärt auch die grosse Mortalität bei dieser Methode der Chloroformirung von Kaninchen. Bei den während der Narkose gestorbenen Thieren waren die Herztöne ausnahmslos noch 1—3½ Minuten nach Sistiren der Athmung hörbar, zuerst noch in früherer Frequenz, dann langsamer und immer langsamer, dann folgen noch vereinzelte Doppeltöne, dann sind sie nicht mehr hörbar.

In 2 Fällen wurde unmittelbar nach dem Aufhören der Athmung die Tracheotomie gemacht, allein der in der Trachea und den grossen Bronchien befindliche Schleim war so zähe, dass er sich nicht mit dem Katheter ansaugen und, nur mit Mühe und unvollständig, mit

einem feinen Schwämmchen auswischen liess. Trotz sofort angeschlossener künstlicher Respiration konnte die Athmung nicht mehr in Gang gebracht werden."

Was nun den Obductionsbefund dieser 14, während der Chloroformirung gestorbenen Thiere betrifft, so waren nur bei dreien, die nach 21 Minuten, nach 1 Stunde und 50 Minuten und nach 1 Stunde und 55 Minuten erlagen, Trachea und Bronchien frei von Schleim und die Lungen frei von Atelektasen, obwohl die zwei letzteren in der ersten Stunde der Chloroformirung starkes Trachealrasseln und ab und zu inspiratorische Einziehungen der unteren Thoraxgegend gezeigt hatten, welche Erscheinungen sich dann allerdings im weiteren Verlauf der Narkose wieder verloren, bei den übrigen 11 war folgender Befund constant: Meist schon Mund und Nase, sicher aber Larynx, Trachea und grosse Bronchien mit zähem Schleim gefüllt, der schwer sprengbare Luftblasen einschloss und sich mit der Pincette in langen und dicken Fäden und Strängen herausziehen liess, in den feineren Bronchien theils zäher, theils eitriger Schleim. Ausnahmslos in den Lungen, die bezüglich der Farbe durch einen Stich ins Bläuliche auffielen, makroskopisch und mikroskopisch nachgewiesene atelektatische Herde in mehr oder minder grosser Ausdehnung, bald auf vereinzelte, disseminirte, kleine Stellen beschränkt, an den Lungenrändern, der Lungenoberfläche, mit Vorliebe dem Zungenfortsatz des linken Oberlappens, bald sich auf ganze Lappen und, in wenigen Fällen, auf die ganze eine Lunge ausdehnend. Daneben häufig punktförmige Ekchymosen. Die Halsvenen prall mit schwarzem Blut angefüllt, ebenso alle vier Herzkammern, ausnahmslos stärkere Füllung des rechten Herzens. Es handelt sich somit in allen diesen Fällen um eine Combination von Erstickungstod, durch exsudative Tracheitis und Bronchitis, mit Chloroformwirkung.

Von den Kaninchen, die mit dem Leben davon kamen, leben 4 noch einige Wochen nach der Narkose, ein fünftes, das 2 Stunden chloroformirt wurde, starb 36 Stunden nach Schluss der Narkose, und wir fanden starke Körnung der Herzmuskelfibrillen und schon makroskopisch ausgesprochene Fettstauungsleber, das sechste der Thiere, ebenfalls 2 Stunden chloroformirt, starb 40 Stunden später. Auch hier starke fettige Degeneration des Herzmuskels, mässige Fettinfiltration der Leberzellen.

Es geht aus diesen 90 Versuchen hervor, dass man Kaninchen nach den verschiedensten Chloroformirungsmethoden Stunden lang in anästhetischem Zustand halten kann, allein während man bei einer Methode, die Chloroformluftmischungen von bestimmter, nicht überschreitbarer Concentration giebt und inhaliren lässt, ganze Serien von

einstündigen, einundeinhalbstündigen und zweistündigen Chloroformirungen ohne Todesfall zu Stande bringt, und während diese Methode unter 40 Narkosen nur einen Todesfall zählt, der überdies, weil ein mechanischer Erstickungstod, nur indirect dem Chloroform zur Last fällt, weist die freie Verwendung des Chloroforms mit Esmarch'scher Maske eine ganze Reihe unerwarteter Todesfälle auf. Aber auch die eigentliche Chloroformvergiftung, die Sättigung des Organismus mit Chloroform, die apnée toxique der französischen Physiologen, kommt bei der freien Anwendung des Mittels viel früher zur Erscheinung, denn während von zwei, 7 Stunden lang chloroformirten Thieren das schwerere und kräftigere, mit Esmarch's Maske chloroformirte, nach Ablauf der 7. Stunde unter der Maske verendet, erliegt das mit Apparat narkotisirte, schwächere Thier erst 40 Stunden nach Abschluss der Narkose der tödtlichen Nachwirkung des Chloroforms, und zwei weitere, mit dem Apparat chloroformirte Thiere, volle 10 Stunden der Einwirkung der Chloroformdämpfe ausgesetzt, erholen sich wieder vorübergehend und fallen erst später, nach 27 und 36 Stunden, der tödtlichen Nachwirkung des Mittels, der Fettdegeneration und Fettinfiltration innerer Organe, zum Opfer.

Das Alles spricht doch sehr für die ungleich grössere Sicherheit der Chloroformirung mit messbar verdünnten Chloroformdämpfen gegenüber der freien Anwendung mit Tuch und Esmarch'scher Maske.

Die Versuche mit der Tropfmethode können zu einer vergleichenden Gegenüberstellung nicht herbeigezogen werden, denn während nur 3 den eigentlichen Chloroformtod gestorben sind, erstickten 11 durch Obliteration der Luftwege mit zähem Schleim. Diese Verstopfung der Trachea und Bronchien mit Schleim ist ohne Zweifel Wirkung der inhalirten Chloroformdämpfe, und sie ist wahrscheinlich nur deshalb tödtlich verlaufen, weil die Athmung durch Chloroformwirkung schwer beeinflusst und geschwächt war, aber trotz alledem können wir diese Todesart mit dem eigentlichen Chloroformtod nicht zusammenwerfen, da sie weder bei anderen Thieren, noch beim Menschen, in dieser Weise zur Beobachtung kam.

Es scheint, dass bei Kaninchen die continuirliche Ueberschwemmung der Schleimhaut der Respirationsorgane mit stark verdünnten Chloroformdämpfen dieselbe mehr afficirt, als die unterbrochene, mit concentrirten Dämpfen. Dagegen findet man weder in den Mittheilungen von Zuckerkandl und Brandt, noch in denen von Lanz und Baudouin Andeutungen darüber, dass die Tropfmethode die Schleimhaut der Trachea und Bronchien mehr angreife, als jede andere Art von Chloroformirung.

Sehen wir von diesem, indirect durch das Chloroform bewirkten, Erstickungstod ab und beschäftigen wir uns nur mit dem eigentlichen Chloroformtod der Versuchsthiere, so muss in erster Linie hervorgehoben werden, dass derselbe niemals bei den ersten Chloroforminhalationen erfolgte. Der primäre Herzstillstand, der zuweilen ganz im Beginn der Narkose hervorgebracht wird durch Reizung der sensiblen Trigeminusfasern und der Ausbreitungen der Endäste des Laryngeus superior, mit Uebertragung dieses Reizes auf die herzhemmenden Vagusfasern, ist niemals ein bleibender, ebensowenig war der primäre Respirationsstillstand jemals ein dauernder.

Es giebt also bei den Versuchsthieren keine tödtliche primäre Respirations- oder Herzsynkope. Der Tod erfolgte allerdings oft kurze Zeit nach Beginn der Inhalationen, aber niemals im unmittelbaren Anschluss an die primäre Respirations- oder Herzsynkope. Stets folgte dem Respirationsstillstand wenigstens eine kurze Periode rascher, angestrengter Athmung, und die stillstehende oder verlangsamte Herzaction fiel ohne Ausnahme auf das frühere, oder ein rascheres Tempo, zurück. Erst später, allerdings oft sehr bald, erfolgte der bleibende Respirationsstillstand und, gewöhnlich wenige Minuten später, das Erlöschen der Herzaction.

In voller Uebereinstimmung mit allen früheren Experimentatoren ging nie der Herztod dem Respirationstod voraus, einige wenige Male erlosch die Herzaction fast zu gleicher Zeit mit der Respiration, gewöhnlich aber waren die Herztöne noch einige Minuten nach dem Aufhören der Respirationsbewegungen deutlich zu hören.

Der Tod erfolgte meist in der ersten Stunde der Chloroformirung. Nach 1½ Stunden Chloroformirungsdauer nahm die Gefahr des plötzlichen Todes entschieden ab, und wir konnten ziemlich sicher darauf rechnen, ein 2 Stunden lang chloroformirtes Thier auch 3 und 4 Stunden in guter und ruhiger Narkose erhalten zu können. Besondere Symptome gingen dem Respirationsstillstand entweder nicht voraus, oder es wurde die Athmung kurze Zeit vorher rascher und seichter, auch stellten sich zuweilen kurz vor dem Tode heftigere, allgemeine Krämpfe ein. Der Tod selbst hatte, wie schon oben erwähnt, den Charakter des Unerwarteten, Plötzlichen. Aber auch der späte Chloroformtod, dem eine deutliche Abnahme aller Functionen, Erkalten des Körpers, Verlangsamung der Herzaction und Respiration vorausgeht, erfolgte schliesslich immer durch rasch auftretenden Respirationsstillstand, dem der Herzstillstand in kurzer Zeit nachfolgte.

Kaninchen, die mehrere Stunden chloroformirt wurden, erlagen sehr oft, kürzere oder längere Zeit nach der Chloroformirung, der

tödtlichen Nachwirkung des Chloroforms mit den bekannten, von Ungar[1]), Ostertag[2]) und Strassmann[3]) näher studirten Veränderungen innerer Organe. Am hochgradigsten fanden wir sie bei den 7- und 10stündigen Chloroformirungen.

Da bei Kaninchen ein geringer und mässiger Grad von Körnung der Herzmuskelfibrillen auch ohne Chloroformirung keine Seltenheit ist, so sind die postnarkotischen, pathologisch-anatomischen Veränderungen mit grosser Vorsicht aufzufassen und zu deuten. Fettige Degeneration des Herzmuskels nahmen wir nur dann an, wenn die Körnung der Fibrillen eine ungewöhnlich starke war und die Querstreifung ganz oder fast ganz verdeckte, Fettleber nur dann, wenn neben makroskopisch sichtbaren Veränderungen, wie Brüchigkeit, gelbe Färbung, acinöse Zeichnung, die Leberzellen mit meist grösseren Fetttropfen strotzend gefüllt waren. Bezüglich der Nierenerkrankung erschien uns von besonderer Bedeutung und Wichtigkeit das Vorkommen von Cylindern im Urin.

Eine 4. Versuchsreihe

beschäftigte sich damit, die Symptome der Chloroformirung bei anfänglich grossen tödtlichen Dosen festzustellen.

Es wurden je nach dem Gewicht und Alter der Kaninchen 2 bis 5 Ccm. Chloroform auf die Esmarch'sche Kaninchenmaske geleert und dieselbe dicht vor Mund und Nase gehalten.

Bei den 11 diesbezüglichen Versuchen erfolgte das tödtliche Ende

nach	1	Minute	30	Secunden	1	mal
=	1	=	45	=	2	=
=	2—3	=			7	=
=	4½	=			1	=

Die Erscheinungen waren folgende: Im Gegensatz zur Chloroformirung mit schwachen Dosen zeigen die Pupillen bei dieser Art Chloroformirung insofern ein constantes Verhalten, als sie kurze Zeit nach dem Vorhalten des Chloroforms enger werden, kürzere Zeit eng bleiben, beim Tode oder ganz kurz vor demselben sich wieder, oft bis ad maximum, erweitern und dann gemeiniglich p. m. wieder etwas enger werden.

Der Athem wird regelmässig unmittelbar, nachdem die Maske aufs Gesicht gestülpt ist, angehalten, und der absolute Respirationsstillstand dauert ½—1½ Minuten, dann folgen vereinzelte Respirations-

1) Vierteljahrsschrift für gerichtl. Medicin. 1887. XLVII. S. 98.
2) Virchow's Archiv. 1890. XVIII. 2. Heft.
3) Ebenda. 1889. XV. S. 1.

bewegungen, kurze Zeit nachher wird das Athmen wieder regelmässig, dann immer rascher, so dass die Respirationszahl oft das Doppelte der früheren erreicht, immer oberflächlicher und steht dann plötzlich still.

Mit dem Anhalten des Athems verschwinden auch die Herztöne für einen Moment ganz, oder man hört nur seltene, unregelmässig wiederkehrende Töne, die Zahl der Herzcontractionen sinkt auf 90, 60, 54, 48, 32 in der Minute. Mit der Wiederkehr der Respirationsbewegungen fällt auch die Herzaction in das frühere rasche Tempo zurück, wird immer rascher und jagender und geht mitunter in ein förmliches Delirium cordis über. Mit dem endgültigen Respirationsstillstand nimmt auch die Zahl der Herzcontractionen wieder ab, die Töne werden schwächer und schwächer und verschwinden gewöhnlich 30—50 Secunden nach dem Aufhören der Athmung, zuweilen sind sie noch 4—5 Minuten, allerdings sehr schwach, zu hören. Zweimal verschwanden die Herztöne zu gleicher Zeit mit der Respiration. Rhythmische Bewegungen der Federfahne der Herznadel aber überdauern die Herztöne um 3—6 Minuten, und auch in den Fällen, wo die Herztöne mit der Respiration verschwanden, waren noch einige Minuten zählbare Ausschläge der Herznadel wahrzunehmen. Die Zuckungen des freigelegten Herzens aber dauerten noch 20 Secunden bis 2½ Stunden p. m., zuletzt zuckten immer die Herzohren.

Ein ziemlich regelmässiges Symptom bei dieser Art Chloroformirung sind Krämpfe aller 4 Extremitäten und des Rumpfes.

Eine 5. Versuchsreihe

suchte die Wirkung der Ueberdosen in den verschiedenen Stadien der Chloroformirung festzustellen.

Als nämlich zufällig bei einem nach der Tropfmethode 1½ Stunden chloroformirten Thiere eine grössere Menge Chloroform auf die Maske geschüttet worden war, zeigten sich weder erhebliche Aenderungen der Respiration, noch des Pulses, ja die erstere, vorher ziemlich oberflächlich, schien an Tiefe und Regelmässigkeit zuzunehmen.

Es sollte daher festgestellt werden, ob dies Regel oder Zufall sei, und es wurden nun im Ganzen 12 Versuche angestellt und fünfmal die Wirkung einer grösseren Dosis Chloroform untersucht, nachdem die Thiere längere Zeit, mindestens 1½ Stunden, unter der Wirkung des Chloroforms gestanden, siebenmal dagegen, nachdem die Chloroformirung nur kurze Zeit gedauert hatte und die Thiere eben ins Stadium der vollständigen Anästhesie eingetreten waren.

Bei den länger dauernden Narkosen waren die Thiere zweimal 1½ Stunden und zweimal ¾ Stunden mit meinem Apparat auf früher beschriebene Weise, und einmal 2 Stunden nach der Tropfmethode chloroformirt worden, als dann zunächst eine Dosis von 10 Tropfen auf die Esmarch'sche Kaninchenmaske aufgetropft und dicht vor Mund und Nase gehalten wurde, nach weiteren 5 Minuten wurde nochmals eine Dosis von 20—30 Tropfen aufgegossen und vorgehalten.

Folgende Erscheinungen stellten sich ein:

Die Pupillen blieben viermal unverändert, einmal wurden sie kurze Zeit etwas enger.

Die Respirationszahl, die vorher genau bestimmt und nach dem Aufgiessen der grossen Dosen von Minute zu Minute gezählt wurde, blieb nach einer Dosis von 10—15 Tropfen 2 mal sich ganz gleich, 3 mal wurde sie vorübergehend, für 2 Minuten, etwas schneller, stieg von 70 auf 96, von 70 auf 112, von 70 auf 80 und fiel dann wieder auf das frühere Tempo. Die Herzaction zeigte keine nennenswerthe Veränderung.

Nach einer zweiten grösseren Dosis von 20—30 Tropfen blieb in einem Fall, bei einem 1½ Stunden mit dem Apparat chloroformirten, einjährigen, 2000 Grm. wiegenden, Kaninchen die Respirationszahl ganz gleich, in den übrigen Fällen stieg sie vorübergehend um 16, 24, 30, 50 Respirationen in der Minute, die Herzaction zeigte weder in Bezug auf Stärke, noch Frequenz eine nachweisbare Aenderung.

Keines der Thiere erlag der Ueberdosis.

Bei den 7 Thieren, die sämmtlich mit Tropfmethode, 1 mal 8 Minuten, 4 mal 12 Minuten, 1 mal 17 Minuten und 1 mal 27 Minuten, chloroformirt worden waren, zeigten sich folgende Erscheinungen:

Bei dem 10 Wochen alten, 1500 Grm. wiegenden Kaninchen, das 8 Minuten chloroformirt war, zeigt sich nach einer Dosis von 10 Tropfen zuerst kurzes Anhalten der Respiration, dann steigt die Respirationszahl von 80 vor der Dosis auf 104, nach 20 Tropfen, 5 Minuten später, wird die Respiration wieder kurz angehalten und steigt dann auf 120, und bei einer Dosis von 30 Tropfen wird nochmals die Respiration angehalten, um dann schnell auf 152 und 160 hinaufzuschnellen und langsam wieder zu fallen. Der Puls wird bei 20 Tropfen vorübergehend langsamer, behält aber sonst seine frühere Frequenz bei. Das Thier bleibt am Leben.

Ein achtwöchiges, 2000 Grm. wiegendes, Thier wird 11 Minuten mit Tropfmethode chloroformirt und erhält dann zuerst eine Dosis

von 10, dann von 20, und schliesslich von 30 Tropfen, jedesmal folgt kurzer Respirationsstillstand, dann schnellt die Respirationszahl, die vorher 104 war, bei 10 Tropfen, auf 124, und bei 20 und 30 Tropfen auf 140 hinauf, um dann langsam wieder zu fallen, und auch der Puls wird vorübergehend etwas rascher. Das Thier bleibt am Leben.

Bei den übrigen Thieren zeigen sich übereinstimmend folgende Symptome:

Sowohl nach der Dosis von 10 Tropfen, als nach der stärkeren Dosis von 20 und 30 Tropfen nimmt die Respirationsfrequenz sofort und erheblich zu (von 60 auf 100 oder 116, von 132 auf 160 und 172, von 100 auf 156 und 176, von 112 auf 160 und 200, von 100 auf 120 und 160), und kurze Zeit nach der zweiten, stärkeren Dosis steht die Respiration plötzlich und bleibend still. Die Pulszahl bleibt sich gleich oder nimmt ebenfalls an Frequenz etwas zu, und die Herznadel zuckt noch 2—5 Minuten nach Erlöschen der Respiration.

Von den 7, in einem frühen Stadium der Narkose einer Ueberdosis ausgesetzten, Thieren sind nur zwei mit dem Leben davongekommen, und zwar die zwei, die beim Vorhalten der grossen Dosis Respirationsstillstand zeigten, bei denen also der Trigeminusvagusreflex erhalten war, durch welchen ein Theil des Chloroforms ausser Wirkung gesetzt wurde, alle übrigen sind unter raschem Hinaufschnellen der Respirationsfrequenz mit folgendem Stillstand den Ueberdosen erlegen.

In den späteren Stadien der Narkose dagegen bedingte die Ueberdosis theils keine Aenderung der Respiration, theils nur eine vorübergehende und lange nicht so erhebliche Frequenzzunahme derselben.

Es scheint aus diesen Versuchen mit grosser Wahrscheinlichkeit hervorzugehen, dass bei den lange dauernden Chloroformirungen eine Art Angewöhnung an die Giftwirkung, speciell eine Abstumpfung der Reizempfänglichkeit des Respirationscentrums, zu Stande kommt. Dafür spricht auch die relative Seltenheit schlimmer Zufälle gerade bei langdauernden, mehrstündigen Chloroformirungen, dafür spricht der Umstand, dass auch mit Esmarch'scher Maske, wo Ueberdosen nur bei peinlicher Sorgfalt zu vermeiden sind, lange dauernde Narkosen möglich sind, wenn in der ersten Zeit der Narkose sehr vorsichtig chloroformirt wird, später nach der Angewöhnung sind grosse Dosen lange nicht so verhängnissvoll.

Auch geht aus diesen Versuchen deutlich hervor, in welcher Periode die Ueberdosirung besonders gefährlich

ist. Im Beginn der Chloroformirung, solange der Trigeminusvagusreflex noch wirksam ist, bietet er einen Schutz gegen Ueberdosirung durch Respirationsstillstand und Verdunsten eines Theils Chloroform in die Luft, in den späteren Stadien der Narkose durch Abstumpfung der Reizempfindlichkeit der nervösen Centren. Zwischen diesen zwei Perioden aber ist eine dritte, gefährliche Zeit, in der auch die häufigsten Todesfälle vorkommen, die nicht zum kleinsten Theil auf Ueberdosirung zurückzuführen sind.

- -

Es sei mir gestattet, diesen Versuchsresultaten noch einige fragmentarische Bemerkungen über den Chloroformtod beim Menschen anzufügen. Eine erschöpfende Behandlung dieses Themas würde hier viel zu weit führen, und ein Bedürfniss hierzu liegt bei dem Ueberreichthum der gerade diesen Gegenstand behandelnden Publicationen nicht vor.

Noch immer nicht genügend aufgeklärt sind jene seltenen Fälle von primärer Synkope, wo bei den ersten Inhalationen Chloroform — kaum ist die Maske dem Gesicht genähert — der Kranke todt zusammenbricht.

Es lag immer und es liegt heute noch nahe, diese Synkope in Verbindung zu bringen mit jenem primären Stillstand der Respiration und dem Stillstand oder der Verlangsamung der Herzaction, der wir so zu sagen bei jeder Chloroformirung des Versuchsthieres begegnen, und deren Mechanismus hinlänglich bekannt ist. Die reizende Wirkung der Chloroformdämpfe auf die Endausbreitungen des Trigeminus in der Nasenschleimhaut und der Verästelungen des Laryng. sup. im Kehlkopf pflanzen sich centripetal fort und lösen Reflexe aus, deren motorische Bahn für die Athmung in den die Athemmuskeln versorgenden Nerven, und für das Herz im Vagus liegen. Nun ist aber zweierlei wohl zu berücksichtigen. Einmal ist dieser reflectorische Stillstand der Athmung, der Herzbewegung, oder beider zugleich, keine specifische Wirkung der Chloroformdämpfe, sie tritt auch ein bei Reizung der Nasenschleimhaut mit Ammoniak, Alkohol, Essigsäure, auch durch mechanische Reize, wie schon Kratschmer dargethan hat, sie hat also mit der eigentlichen Chloroformwirkung nichts zu thun. Sodann geht sowohl aus früheren, als aus unseren Versuchen hervor, dass weder bei der Anwendung verdünnter, noch bei Einathmung concentrirter, Chloroformdämpfe der Respirations- oder Herzstillstand ein bleibender, tödtlicher ist. Immer folgt der Respirationspause oder dem Aussetzen der Herzbewegung eine kurze

Periode rascher, forcirter Athmung und schneller Herzschläge, die eine rasche Aufnahme des Chloroforms ins Blut vermittelt, und erst nachher folgt der definitive Respirations- und Herzstillstand. Es giebt also mit einem Wort beim gesunden Thier keine primäre tödtliche Chloroformsynkope. Beim chloroformirten Kranken kommt sie allerdings vor. Der Tod bei oder nach den ersten Inhalationen ist sicher beobachtet, wenn auch selten. Bei einer Zusammenstellung von 101 Chloroformtodesfällen, die ich seiner Zeit machte[1]), finden sich nur 2 Fälle (Nr. 4 und Nr. 7), wo der Tod bei den ersten Athemzügen erfolgte. So heisst es in Fall 4: „Kaum hatte die Kranke einige Male eingeathmet, als sie plötzlich an Herzlähmung starb", und in Fall 7: „Nach wenigen Inhalationen von reinem Chloroform machte Patient Abwehrbewegungen, gleichzeitig wurde der Puls unfühlbar, und Respiration, wie Herzbewegung, hörten auf." Da wir nun aber bei der Chloroformirung unserer Kranken — die nöthige Erfahrung und die allergewöhnlichste Vorsicht vorausgesetzt — stets nur verdünnte Dämpfe anwenden, und da wir beim chirurgischen Chloroformiren ziemlich häufig vorübergehenden Respirationsstillstand, aber niemals erhebliche Pulsverlangsamung oder vorübegehenden Herzstillstand beobachten, so ist doch wohl ohne Weiteres klar, dass beim gesunden Menschen ein bleibender Respirations- oder Herzstillstand, eine primäre tödtliche Reflexsynkope, kaum denkbar ist. Es muss zum Zustandekommen einer solchen ein zweites Moment hinzukommen, sei es ein zweites reflexhemmendes Agens, wie z. B. ein traumatischer Shock, eine Hyperästhesie der Nervencentren, eine Erkrankung des Herzens und seiner Ganglien. Das Chloroform spielt also bei diesen plötzlichen Todesfällen entweder gar keine oder nur eine nebensächliche Rolle, und wir haben kaum die Berechtigung, hier von Chloroformtod zu sprechen. Jedenfalls nähert sich diese Todesart weit eher dem Tode durch Schreck, durch Furcht, durch Shock, als dem wirklichen Chloroformtod. Diese Auffassung wird namentlich sehr plausibel durch Vergleich dieser Fälle mit jenen plötzlichen und gänzlich unerwarteten Todesfällen, die zuweilen auf unbedeutende chirurgische Eingriffe, ohne Anwendung von Chloroform oder eines anderen Anästheticum, erfolgen. Fast jeder Chirurg von grösserer Erfahrung ist ihnen schon begegnet, und ich bin selbst im Fall, die diesbezügliche Casuistik um eine solch unheimliche Beobachtung zu bereichern:

Ein 44jähriger Mahlknecht hatte Januar 1890 eine schwere In-

1) Kappeler, Anaesthetica. S. 68.

fluenza durchgemacht mit einer Pleuropneumonie, die langsam ablief und ein pleuritisches Exsudat zurückliess. Später sollen sich dann Erscheinungen von Perforation des Exsudates in die Bronchien eingestellt haben, es wurden wiederholt massenhaft eitrige Sputa expectorirt, doch ohne wesentliche Erleichterung. Das Fieber dauerte an, und Patient kam immer mehr von Kräften. Beim Spitaleintritt fanden wir ein, die rechte untere Thoraxhälfte einnehmendes, hinten bis zum Process. spinos. des 5. Brustwirbels reichendes, Exsudat ohne nachweisbare Erkrankung der Lungenspitzen und des Herzens bei dem durch das lange Krankenlager sehr geschwächten, abgemagerten und anämischen Kranken. In dem spärlich expectorirten, eitrigen Schleim fanden sich keine Tuberkelbacillen. Der Kranke litt sehr durch fortwährenden, äusserst quälenden Hustenreiz, Dyspnoe, absolute Schlaflosigkeit, und die Entleerung des Exsudates schien eine Indicatio vitalis. Nachdem der Kranke sich durch einige Nächte künstlichen Schlafes einigermaassen erholt hatte, wurde er am vierten Tage ins Operationszimmer gebracht. Wir beabsichtigten zunächst durch eine Probepunction ohne Chloroform die Diagnose des Empyems festzustellen und, an dieselbe anschliessend, in Chloroformnarkose die Operation durch Schnitt mit Rippenresection zu machen.

Kaum jedoch ist der Probetroicart eingeführt, kaum fliessen einige Tropfen Eiter, so wird der Kranke eigenthümlich rigid, streckt Arme und Beine, dreht den Kopf langsam nach der rechten Seite, das blassbläuliche Gesicht bedeckt sich mit kaltem Schweiss, die Pupillen sind maximal erweitert, der Radialpuls ist nicht mehr zu fühlen, Herztöne sind nicht mehr zu hören, noch einige schnappende Athemzüge, und der Kranke ist eine Leiche.

Alle Wiederbelebungsversuche, die 3/4 Stunden fortgesetzt werden, sind umsonst, der Kranke ist und bleibt todt. Die Obduction lässt neben einem grösseren eitrigen Exsudat keine anderweitige Erkrankung erkennen. In den Fibrillen des linken Ventrikels und der Papillarmuskeln nur spärliche Fetttröpfchen.

Bei der Seltenheit der primären Synkope unter Einwirkung der Chloroformdämpfe kann man sich von den Versuchen der Abschwächung und Beseitigung der respiratorischen und circulatorischen Reflexhemmung für die Prophylaxis des Chloroformtodes nicht viel versprechen, und man wird niemals vergessen dürfen, dass man mit Beseitigung dieser Reflexe ein natürliches Sicherheitsventil gegen Ueberdosirung ausser Function setzt. Denn es steht ja ausser Zweifel, dass gerade in der ersten Periode der Narkose durch die reflecto-

rischen Athempausen ein Theil des vorgehaltenen Chloroforms von der Aufnahme in die Lungen und von der Resorption ausgeschlossen wird. Man hat schon alle Factoren des hier in Betracht kommenden Reflexbogens in Angriff genommen.

1. Die centripetalleitende Faser durch Herabsetzung der Reizempfindlichkeit der Nasenschleimhaut mittelst Bepinselung derselben mit 2 proc. Cacainlösung, der Larynxschleimhaut durch Betäubung des Pharynx und Larynx mit eben dieser Lösung. Bei allzu grosser Reizbarkeit der Schleimhäute mag dieses Verfahren vielleicht einigen Nutzen bringen.

2. Die centrifugalleitende Faser, insofern man den Vagus durch Atropin zu paralysiren suchte, doch ist dieser Versuch daran gescheitert, dass beim Menschen die Dosen Atropin, die er ohne toxische Wirkung verträgt, vollständig ungenügend sind zur Beseitigung der herzhemmenden Wirkung des Vagus.

3. Das Centrum, durch Herabsetzung seiner Erregbarkeit mit Morphiuminjectionen. Damit hat man neben dem gefürchteten Reflex auch die ganze Periode der Excitation abzuschwächen oder ganz zu beseitigen versucht. Leider besitzen auch die Morphiuminjectionen eine nachtheilige Wirkung. Sie sollen nach den Untersuchungen von François Franck[1]) die respiratorische Synkope der späteren Stadien der Narkose begünstigen. Mir selbst ist aufgefallen, dass bei der Morphiumchloroformnarkose, auch im späteren Verlauf derselben, unerklärliche und beunruhigende Respirationspausen aufgetreten sind. Die Narkosen, denen Morphiuminjectionen vorausgeschickt wurden, um über die Schwierigkeiten des ersten Stadiums der Chloroformirung bei ängstlichen und nervösen Kranken hinüber zu kommen und über die excessive Aufregung bei Potatoren, verlangen also eine ganz besonders sorgfältige Ueberwachung.

Die meisten Anhaltspunkte für ein wirksames Einschreiten bieten wohl die üblen Zufälle der Excitationsperiode, da ein grosser Theil derselben nicht sowohl von der toxischen Wirkung des Chloroforms, als von mechanischen, bei ruhigen Narkosen ausbleibenden, Störungen der Respiration ausgeht. Man denke nur an jene nicht seltenen Fälle, wo bei brettartig gespannten Bauchdecken, bei schwer lösbarem Trismus, Retraction der Zunge, und vielleicht auch krampfhaftem Schluss der Glottis, unter tief cyanotischer Färbung des Gesichts und der Schleimhäute, Respirationsstillstand eingetreten ist. Solche Zufälle können, nicht richtig behandelt, im Verein mit der schon durch Chlo-

1) Bulletin de l'Académie de Méd. 1890. p. 654.

roformwirkung gesunkenen Reizempfindlichkeit des Athmungscentrums, oder verbunden mit anderen die Athmung hemmenden Momenten, wie unrichtige Lage, Schleimabsonderung etc., zum Tode führen (s. den Fall 77 meiner Tabelle), aber sie sind sehr dankbar für eine energische Behandlung und deshalb vom Chirurgen von Fach nicht allzu sehr gefürchtet. Es kann hier nicht der Ort sein, auf diese Behandlung näher einzutreten, ich möchte nur bei dieser Gelegenheit nochsehr auf das von mir früher empfohlene, rasche und kräftige Vorziehen des mit einem scharfen Haken angehakten Zungenbeins[1]) aufmerksam machen, das mir schon wiederholt ausgezeichnete Dienste leistete und durch Freilegung des Kehlkopfeingangs und Wiederingangsetzung der stockenden Respiration mit einem Schlage alle gefahrdrohenden Erscheinungen beseitigte.

Am meisten gefürchtet und am wenigsten zugänglich einer wirksamen Behandlung und Restitution sind und bleiben für alle Zeiten die üblen und meist mit dem Tod endenden Zufälle, die eintreten, nachdem der chloroformirte Kranke kürzere oder längere Zeit unter der Wirkung des Mittels stand, und die sich nicht an ein bestimmtes Stadium der Narkose halten. Sie fallen ausschliesslich oder fast ausschliesslich der Chloroformaufnahme ins Blut, der Chloroformintoxication, zur Last und bestehen in plötzlichem, nicht selten irreparablem Stillstand der Respiration und Herzaction.

Wir beobachten diese sogenannte Syncope automatique Dastre's bei unseren Versuchsthieren sowohl, als bei chloroformirten Kranken, und zwar hat sie bei Beiden den Charakter des Unerwarteten und Plötzlichen. Nur in einem Punkte besteht ein wesentlicher Unterschied. Während bei den Versuchsthieren der Respirationsstillstand fast immer, nach den Untersuchungen der Hyderabadcommission immer das Primäre, der Herzstillstand das Secundäre ist, beobachten wir beim Menschen ebenso oft, wenn nicht öfter, den Herzstillstand dem Respirationsstillstand vorausgehen. Es hat sich bekanntlich an diesen Widerspruch zwischen Thierexperiment und Beobachtung am chloroformirten Menschen der Streit angeknüpft, ob der Chloroformtod beim Menschen ein Herztod oder ein sogenannter asphyktischer Tod sei. Nachdem aber einerseits die directe Wirkung der Chloroformdämpfe auf das Athmungscentrum physiologischerseits dargethan ist und andererseits eine directe Wirkung des Chloroforms auf das Herz ausser Zweifel steht, hat dieser Streit alles Interesse und alle Bedeutung verloren.

---

1) Nicht der Zunge, wie es in Hankel's Handbuch der Inhalationsanaesthetica S. 31 heisst.

Dagegen kann nicht genug betont werden, dass weder beim Menschen, noch beim Thier, derjenige Chloroformtod, der seinen Ausgang von der Respiration nimmt, ein wirklicher asphyktischer Tod ist. Sehr geschickt umgehen die französischen Physiologen diese Klippe, indem sie nicht von Asphyxie, sondern von Syncope respiratoire und Syncope cardiale sprechen und damit sagen, dass der Respirationsstillstand ein plötzlicher ist, dass demselben keine Respirationsstörungen vorausgehen, dass mit anderen Worten diese respiratorische Syncope mit der eigentlichen Asphyxie im Sinne Bichat's (Ueberladung des Blutes mit Kohlensäure) nichts zu thun hat, sondern zusammenfällt mit der durch das Chloroform bewirkten Lähmung, oder Ueberreizung mit consecutiver Lähmung, des Respirationscentrums.

Bei der immer grösseren Erfahrung über den Chloroformtod beim Menschen stellte sich auch immer mehr und mehr heraus, dass hier der gleichzeitige Herz- und Respirationsstillstand, oder der primäre Herzstillstand mit bald früher, bald später folgendem Respirationsstillstand, den primären Respirationsstillstand bei Weitem überwiegt. Und warum sollte dies nicht der Fall sein?

Die Lähmung des vasomotorischen Centrums in der Chloroformnarkose ist klar erwiesen, das Herz wird schon dadurch zu ungewöhnlichen Leistungen und endlicher Ermüdung angetrieben, eine lähmende Wirkung des Chloroforms auf das im Herzen liegende Koordinationssystem für die Herzkammerbewegungen ist durch die Untersuchungen Kronecker's und Schmey's festgestellt, eine toxische Wirkung des Chloroforms auf den Herzmuskel selbst ist durch François Franck einwandsfrei bewiesen, und neuerdings ist beim Chloroformtod eine Erkrankung der Herzganglien durch Winogradoff (s. Koch, Deutsche med. Wochenschrift 1890, Nr. 14) gefunden worden. Die erstaunlichen Wirkungen der Herzmassage in der Chloroformsyncope, über die Maas berichtet, scheinen auch dafür zu sprechen, dass beim Menschen die Hauptgefahr vom Herzen ausgeht. Wir brauchen uns daher nicht darüber zu wundern, dass auch ein gesundes Herz der Wirkung der Chloroformdämpfe erliegt, ein schon vorher krankes Herz wird aber noch viel sicherer den erwähnten, durch die Chloroformnarkose gegebenen, überanstrengenden und schwächenden Factoren erliegen, und bei einem solchen wird schon eine geringe Dosis des Mittels genügen, den meist irreparablen Herzzustand herbeizuführen. Ob der letzte tödtliche Streich vom Herzen selbst ausgeht, oder ob noch eine Reizung des bulbären Kerns des Vagus durch das im Blute circulirende Chloroform als Letztes hinzukommt, das mögen

die Physiologen entscheiden. Uns genügt die Thatsache eines primären Herztodes.

Dieser ohne Vorboten auftretenden und fast immer tödtlichen Herz- und Respirationssyncope standen wir bis vor Kurzem fast hülflos gegenüber, und alle die Mittel und Wege, die angegeben wurden und ihr begegnen sollten: die sorgfältigste Beobachtung des Chloroformirten, all die vielen Vorsichtsmaassregeln vor und während der Chloroformirung, liessen uns mehr weniger im Stiche. Selbst die neuesten Regeln, die die verdiente Hyderabadcommission für die Chloroformirung aufstellt, enthalten ausser der bemerkenswerthen Warnung, dass man bei den, nach Anhalten der Respiration folgenden, tiefen Athemzügen in der Verabreichung des Mittels besonders vorsichtig sein müsse, nichts wesentlich Neues.

Es ist nach diesen Regeln schon seit langen Jahren nicht nur in England, auch in Deutschland und anderswo in Kliniken und Spitälern, auch in der Privatpraxis, chloroformirt worden, und die Zahl der Chloroformtodesfälle hat trotzdem nicht abgenommen, sie hat zugenommen. Die Behauptung, dass alle Gefahren der Chloroformirung von der Respiration und nur von dieser ausgehen, ist offenbar einseitig und durch die physiologische Forschung und die Erfahrung am Operationstisch schon längst widerlegt. Damit fällt auch die präsumirte, absolute Sicherheit der modificirten, freien Anwendung des Chloroforms dahin.

Es war daher sehr zu begrüssen, dass uns die Physiologen Bert und Kronecker neuerdings einen Weg zeigten, der uns die Gefahren des Chloroforms auf ein Minimum beschränken lehrte, der uns lehrte, dass Chloroformdämpfe von verschiedenen Thieren lange und ohne gefährliche Zufälle vertragen werden, wenn sie eine gewisse Concentration nicht überschreiten. Die von mir ausgeführten Versuche sind eine Bestätigung dieses Axioms, und sie beweisen zu gleicher Zeit, dass man in einnr bestimmten Periode der Chloroformirung mit einer Ueberdosis die tödtliche Respirationssyncope herbeiführen kann. Diese Ueberdosirung des mächtigen Mittels zu verhindern, ist in erster Linie die Aufgabe aller derer, die Chloroform anwenden. Das vielleicht beste Mittel hiezu, die abgestufte Chloroformirung mit künstlicher Respiration, ist leider für die Anwendung am Krankenbette zu complicirt, und es wird ihr wohl das Schicksal der Apparate A. Martin's und Raphaël Dubois' zu Theil werden. Die bis heutigen Tags gebräuchlichste Anwendung des Chloroforms mit Tuch und Esmarch's Maske schützt in keiner Weise vor der Inhalation sehr concentrirter Dämpfe. Die Tropfmethode bildet eine erste Etappe auf

dem Wege zur möglichst ungefährlichen Anwendung des Mittels, inwiefern sie aber noch in sehr vielen Beziehungen der Chloroformirung mit meinem sehr einfachen Apparate nachsteht, ist weiter oben ausführlich erörtert worden.

Und so kann und muss ich denn auch heute noch, gestützt auf eine experimentelle Prüfung des Apparates und eine grössere Erfahrung am Operationstisch, der Apparatchloroformirung das Wort reden.

X.

Aus dem thurgauischen Cantonsspital Münsterlingen.

Ueber einseitige Durchschneidung und Resection des menschlichen Vagus.

Von

Dr. Adolf Widmer,
gew. Assistenzarzt.

Nervus Vagus, der „herumschweifende" Nerv. Unter diesem Namen figurirt unser 10. Gehirnnerv bereits in den medicinischen Annalen des 16. Jahrhunderts, ein Beweis, dass man schon damals dessen ausgedehnter Verbreitung sich bewusst war, wenn auch eine genauere Kenntniss in anatomischer und speciell physiologischer Hinsicht völlig fehlte. Am frühesten unterrichtet war man über die Beziehung derselben zu dem stimmbildenden Organe, dem Kehlkopfe; berichtet doch schon Galen[1]) über einen Fall, wo infolge Verletzung beider Recurrentes Stummheit eintrat. Die Stelle daselbst lautet: „Quum ergo ex cervice quidam strumas in profundo sitas excideret ac deinceps, ne secaret aliquod vas, membranas non specillo caederet sed unguibus evelleret, imprudens ob ignorantiam simul recurrentes nervos distraxit; atque hoc facto puerulum liberavit ab strumis, sed mutum reddidit."

Erst allmählich lernte man auch den Einfluss des Vagus auf andere Organe kennen, und zwar waren es hauptsächlich die im Laufe der Jahre von zahlreichen Forschern angestellten Versuche an Thieren, welche aufklärende Aufschlüsse hierüber zu bringen vermochten. Durchgehen wir die grosse Literatur dieser Experimente, so fällt uns vor Allem auf, dass deren Resultate bei den verschiedenen Thiergattungen theilweise ganz verschiedene sind, weshalb dieselben auch nur mit grosser Vorsicht auf den Menschen übertragen werden dürfen.

Betreffs der Beobachtungen an Letzterem selbst sind wir angewiesen auf das Studium jener Lähmungs- und Reizungserscheinungen, welche bei Erkrankungen und Verletzungen des Vagus auftreten.

1) Opera omnia, ed. Kuhn, Lipsiae 1824. T. VIII. Cap. VI. p. 55.

Es können solche Erkrankungen im Centrum ihren Sitz haben, Fälle, die jedoch für uns von geringerem Interesse sind, weil die durch die jeweilige Mitbetheiligung der benachbarten Centraltheile hervorgerufenen Erscheinungen die Vagussymptome verwischen oder ganz verdecken.

In etwas reinerer Weise treten diese hervor, wenn der Nerv in seiner Peripherie, besonders in seinem Verlaufe am Halse afficirt ist. Es würde mich zu weit führen, auf die bis jetzt gemachten diesbezüglichen Beobachtungen näher einzugehen; erwähnt mag nur sein, dass selbständige Erkrankungen des Vagusstammes nur einige Male constatirt wurden, so in einem Falle von Svan[1]), wo während des Lebens des Patienten Dyspnoe, „zischende" Respiration und „Polyphagie" vorhanden war, bei der Obduction beide Vagi, besonders der linke, als atrophirt sich erwiesen; in einem anderen Falle von Bignardi[2]), wo auch bedeutende Polyphagie bestand und bei der Section der Vagus von zahlreichen kleinen Neuromen eingenommen war.

Gewöhnlich sind die peripheren Vagusaffectionen erst secundär durch Erkrankungen in der Umgebung entstanden, wie z. B. bei Phlegmonen des Halses, bei Geschwülsten der Schädelbasis, der Drüsen und Gefässe des Halses, bei Mediastinaltumoren u. s. w. Es ist von vornherein klar, dass in allen diesen Fällen die Vaguserscheinungen variiren müssen, je nachdem, entsprechend dem Sitze des Tumors, der Stamm oder nur ein peripherer Zweig und je nachdem der Stamm in toto oder nur partiell in Mitleidenschaft gezogen ist, wozu noch kommt, dass die durch die Grundkrankheit erzeugten Symptome gegenüber derjenigen von Seiten des Vagus meist in den Vordergrund treten.

So bleiben uns nur noch diejenigen Affectionen des Vagus zur Betrachtung übrig, welche wir als traumatische bezeichnen können. Wenn wir die ziemlich exponirte Lage des Nerven während seines Verlaufes am Halse in Betracht ziehen, so möchten wir leicht zu der Annahme geneigt sein, dass Verwundungen desselben durch schneidende Waffen und Geschosse kein seltenes Vorkommniss seien; wenn dem nicht so ist, so mag dies wohl in dem schon von dem berühmten Kriegschirurgen Stromeyer[3]) hervorgehobenen Umstande seinen Grund haben, dass die Nerven im Allgemeinen, Dank ihres schützenden, zähen Neurilemmes, ein grosses Ausweichungsvermögen gegenüber

1) Treatise an diseases and injuries of the nerves. London 1834. p. 170.
2) Revue medic. 1831. T. II.
3) Maximen der Kriegsheilkunde. 2. Aufl. S. 116 u. 117.

solchen Verletzungen besitzen. Interessant ist ein von Fearn[1]) mitgetheilter Fall, wo durch einen Messerstich der Nerv. Vagus durchschnitten und die Art. carotis verletzt wurde. Patient blieb 11 Wochen am Leben, litt während dieser Zeit an erschwertem Sprechen und Schlucken, häufigem Erbrechen. Stromeyer (l. c.) sah einen Fall von Quetschung des linken Vagus, wo der Schusscanal hinter beiden Carotiden quer durch den Hals verlief. Vom Momente der Verletzung an fehlte in der linken Lunge das Athmungsgeräusch und stellte sich nicht mehr ein. Bei der Section zeigte sich, dass die Scheide des gegen die Wirbelsäule gedrückten Nerven nur einen milchähnlichen Inhalt enthielt. Blanke[2]) berichtet über eine Schussverletzung der Vagus aus dem deutsch-französischen Kriege, wo im Anschluss an dieselbe eine Pneumonie auftrat.

3 Fälle von höchst wahrscheinlicher Vagusverletzung theilt uns Demme[3]) mit; in dem ersten, welchen Demme im Osped St. Francesco in Mailand beobachtete, bestand anfangs langsame, tiefe, schnarchende, mühsame Respiration, Laryngismus, bisweilen lautlose Stimme, vermindertes Athmungsgeräusch auf der verletzten Seite, mitunter heftige Athemnoth und Erstickungsgefahr, kleiner, verschieden frequenter Puls. Aehnliche Symptome bestanden in den beiden anderen Fällen. Während die 2 ersten günstig verliefen, endete der dritte in der zweiten Woche tödtlich. Die Section ergab eine Eiterinfiltration der Gefässe und Nerven der betroffenen Halsseite und eine hypostatische Pneumonie.

So interessant an und für sich diese Beobachtungen sind; die Frage betr. Bedeutung der Vagusparalyse für einzelne Organe, wie für den Gesammtorganismus, kann durch dieselben nicht vorwurfsfrei gelöst werden, indem eben einerseits unentschieden ist, ob nicht noch einzelne Fasern des verletzten Vagus ihre Functionsfähigkeit erhalten haben, andererseits, ob nicht andere lebenswichtige Organe mitverletzt worden sind.

Dem Thierexperiment offenbar am nächsten stehend sind diejenigen traumatischen Vagusaffectionen, welche speciell das Thema unserer Arbeit bilden sollen —

Die operativen Vagusverletzungen.

Deibel[4]) hat im Jahre 1881 die wenigen bis dahin bekannten diesbezüglichen Fälle kurz tabellarisch zusammengestellt; hebt aber

1) Prov. med. and surg. Journ. 8. Sept. 1847. 2) Dissert. Göttingen 1871.
3) Allgemeine Chirurgie der Kriegswunden nach Erfahrungen in den norditalienischen Hospitälern von 1859. Würzburg 1861. Bd. II. S. 83.
4) Ueber die traumatische Vagusparalyse beim Menschen. Dissert. Berlin 1881.

selbst hervor, dass die daraus resultirenden Schlüsse theilweise noch der Bestätigung durch weitere Beobachtungen bedürfen.

Nicht ohne Interesse dürfte daher die Veröffentlichung zweier von Kappeler ausgeführten einseitigen Vagusresectionen sein, deren eine ich während meiner Assistentenzeit am Cantonsspital Münsterlingen genauer zu beobachten Gelegenheit hatte. Man schenkte auch in diesem Falle speciell dem Kehlkopfe nähere Aufmerksamkeit und nahm vom ersten Tage post operationem ab genaue laryngoskopische Untersuchungen vor.

In Folgendem bringen wir zuerst die beiden eigenen Beobachtungen, lassen darauf kurz die Auszüge aus den Krankengeschichten der übrigen bis jetzt bekannten und, soweit zugänglich, im Original nachgelesenen folgen, um zum Schlusse auf eine summarische Besprechung sämmtlicher Fälle einzugehen.

Fall XIX. Kappeler (1890).

Jacob Müller, Gärtner, 60 Jahre alt. Spitalaufnahme am 16. Juli 1890.

Anamnese: Der Vater des Patienten starb durch Unglücksfall, die Mutter, 84 Jahre alt, an Altersschwäche. 4 Geschwister leben und sind gesund. Patient selbst war früher stets gesund und kräftig, war in jungen Jahren Trompeter gewesen und giebt an, seither immer einen etwas dicken Hals gehabt zu haben. Im Herbst 1889 litt er an Engigkeit, Husten und Auswurf, ohne dass er ein Dickerwerden des Halses beobachtete. Die Beschwerden besserten sich auch bald wieder ohne ärztliche Hülfe; nur blieb etwas Kurzathmigkeit zurück, welche sich namentlich beim Treppensteigen lästig bemerkbar machte. Im Mai 1890 trat ein sehr rasches Wachsthum des bis dahin stets nur kleinen Kropfes ein, die Engigkeit nahm successive zu und machte Patient bald zu jeder schweren Arbeit unfähig. Nachts war die Athemnoth am lästigsten, und Patient wachte oft infolge plötzlich eintretender Dyspnoe aus dem Schlafe auf. Medicamente vermochten keine eigentliche Besserung zu bringen, und da die Geschwulst an Grösse immer zunahm, die Athemnoth immer hochgradiger wurde, entschloss sich Patient, behufs Vornahme einer Operation ins Spital einzutreten. In letzter Zeit traten auch Schluckbeschwerden auf, so dass Patient Mühe hatte, grössere Bissen fester Speisen zu schlingen, und mit Vorliebe Brei, Milch und Eier genoss.

Status: Grosser, kräftig gebauter Mann. Cyanose des Gesichts, namentlich der Ohren, Lippen und Nase. Starke Füllung und Erweiterung der oberflächlichen Halsvenen. Athmung hochgradig dyspnoetisch, geräuschvoll, wird schon beim Sprechen keuchend und pfeifend. Respirationsfrequenz 24 pro Minute. Die Stimme ist ganz leicht belegt, im Uebrigen klangvoll. Es besteht ziemlich ausgeprägtes Lungenemphysem. Herzdämpfung wegen des Emphysems verkleinert; aus gleichem Grunde ist der Spitzenstoss nicht deutlich zu fühlen. Herztöne rein. Mittelhochgradiges Atherom der Art. radialis, Puls voll, kräftig, regelmässig, 96.

Die übrigen Organe bieten nichts Besonderes. Urin klar, ohne Eiweiss und Zucker.

Auf der linken Halsseite, nach unten bis unter das Sternum und die Clavicula, nach oben bis zur Höhe des Zungenbeins, nach innen bis über die Medianlinie reichend, und nach aussen durch eine durch den Proc. mastoides gezogene Senkrechte begrenzt, befindet sich ein fast kindskopfgrosser harter, flachhöckeriger Tumor, der nach aussen noch einen eigrossen Fortsatz in die Supraclaviculargrube sendet. Die Haut über dem Tumor ist unverändert, in Falten abhebbar. Die Verschieblichkeit der Geschwulst ist in verticaler Richtung fast Null, in horizontaler in sehr beschränktem Maasse möglich. Vom Kehlkopf ist nur das Pomum Adami sicht- und fühlbar; die weiter nach unten gelegenen Theile desselben sowie die Trachea sind von starren Tumormassen, in welche der Isthmus gland. thyreoideae verwandelt ist, bedeckt. Druck von vorn oder von links gegen die Geschwulst erhöht die Dyspnoe sehr und bewirkt Erstickungsanfälle. Patient hat ausgesprochene Schlingbeschwerden, Mühe, grosse Bissen, z. B. Fleisch, zu verschlucken, empfindet auch Schmerzen dabei. Die laryngoskopische Untersuchung ergiebt absolut normale Verhältnisse: Es besteht völlig freie Beweglichkeit der normal breiten und weissen Stimmbänder. Allgemeinbefinden ordentlich. Das erschwerte Schlingen, die Schmerzen, das rasche Wachsthum der Geschwulst, die harthöckerige Beschaffenheit und Unbeweglichkeit derselben lassen unschwer die Diagnose auf einen malignen Tumor der Schilddrüse (Carcinom oder Sarkom) stellen, und die hochgradige Dyspnoe drängt zur

Operation, die am 19. Juli vorgenommen wird. Chloroformnarkose. Reinigung und Desinfection des ganzen Operationsgebietes mit Seife, Bürste, Sublimat 1:1000. Hautschnitt vom oberen Rand des Manubrium sterni in leicht nach unten convexem Bogen ca. 15 Cm. weit nach links aussen, von hier in einem Winkel abbiegend nach oben gegen den Kieferwinkel. Der so gebildete dreieckige Hautlappen wird abpräparirt und nach oben geschlagen. Platysma, Fascia superficialis, M. sternocleidomastoideus werden quer durchtrennt, und es zeigt sich hiebei, dass die tieferen Muskellagen mit dem Tumor bereits innig verwachsen sind. Die Vorderfläche der Geschwulst wird in möglichst grosser Ausdehnung frei gelegt, wobei mehrere prall gefüllte Venen, darunter die Jugularis ext., unterbunden werden müssen; dem Versuche, den Tumor in toto frei zu machen, stehen bei dem Mangel jeglicher Abkapselung die grössten Schwierigkeiten entgegen. Es wird derselbe zunächst aussen und unten von der Unterlage abpräparirt, wobei man gleich auf die Vena jugularis int. stösst, die als breites straffes Band über dessen Aussenseite zieht und absolut nicht losgelöst werden kann. Sie wird doppelt unterbunden und in der Ausdehnung von 6—8 Cm. resecirt. Ihre Wandungen sind sehr verdickt und brüchig; das Lumen ist durch röthlich-graue Thromben vollständig ausgefüllt. Etwas medianwärts von der Vene liegt der N. vagus, der gleichfalls dem Tumor adhärent und theilweise von demselben umwachsen ist, so dass dessen Abtrennung nicht gelingt. Es wird ein ca. 4 Cm. langes Stück, dessen centrales Ende etwa 3 Cm. oberhalb der Clavicula liegt, excidirt, wobei absolut keine Aenderung des Pulses weder in Bezug auf Qualität noch

Frequenz eintritt; auch die Athmung zeigt keine Aenderung, weder im Modus noch im Rhythmus der Bewegungen. Nachdem der gegen die Brusthöhle vorgeschobene, tief unter die Clavicula reichende Geschwulstfortsatz herausgehebelt worden, was wegen der einigermaassen bestehenden Abkapselung auf stumpfem Wege möglich war, tritt auch die mit der Vorderfläche des Tumors durch lockeres Bindegewebe verklebte medianwärts vom Vagus gelegene Carotis zu Tage, deren Abtrennung keine Schwierigkeiten bereitet. Nach oben reicht die Geschwulst bis unter den Unterkiefer und geht dann in normales Thyreoidealgewebe über. Die Auslösung ist hier leichter möglich; nur müssen zahlreiche prall gefüllte Venen, sowie die Art. thyreoidea sup., vor der Durchschneidung doppelt unterbunden werden. Endlich wird der Tumor noch vom Larynx und der Trachea abgetrennt. Die Abgrenzung desselben von dem rechten gesunden Lappen der Schilddrüse ist eine ziemlich scharfe; doch wird zur grösseren Sicherheit noch ein Stück des linken intacten Lappens resecirt, so dass die Trachea nun vollständig druckfrei ist. Nach Vollendung dieses Actes verschwindet auch die Dyspnoe, und die bis dahin stertoröse Respiration mit pfeifender Inspiration wird vollständig geräuschlos. Es besteht jetzt eine enorme Wundhöhle, in deren Grund man die Art. corotis communis in der Ausdehnung von ca. 12 Cm. frei pulsiren sieht. Dieselbe wird durch fortlaufende Catgutsutur mit dem unterliegenden Zellgewebe übernäht, der querdurchtrennte M. sterno cleido mastoideus ebenfalls durch fortlaufende Catgutnaht vereinigt, die Höhle mit Jodoformgaze austamponirt, und endlich die Hautwunde durch Seidenknopfsuturen bis an die Ausführungsöffnung der Mêchen geschlossen. Voluminöser antiseptischer Verband. Dauer der Operation 2 Stunden.

Der exstirpirte Tumor ist auf dem Durchschnitt von röthlichweisser Farbe, zum Theil in Erweichung begriffen. Bei der mikroskopischen Untersuchung findet man neben wenigen Stellen normalen, resp. hyperplastischen Schilddrüsengewebes epitheliale Wucherungen nach dem Typus des Carcinoma simplex. Das der Geschwulst adhärente Vagusstück zeigt makro- und mikroskopisch völlig normales Verhalten.

Verlauf: Patient hat nach dem Aufwachen aus der Narkose eine auffallend heisere und rauhe Stimme. Puls 84. Athmung frei, 24. Keine Cyanose des Gesichtes. Abends Puls 96, Respiration 24.

20. Juli. Respiration etwas mühsam, jedoch absolut keine Dyspnoe. Frequenz 28. Puls 110. Häufiger Hustenreiz. Patient kann Flüssiges ganz gut geniessen, ohne sich zu verschlucken. Etwas Schmerzen beim Schluckact selber. Von Seiten des Magens keine Störung, kein Brechreiz. Stimme immer sehr heiser und rauh. Mit Hülfe von Cocain gelingt es, ein Kehlkopfbild aufzunehmen. Was vor Allem auffällt, ist, dass der früher sehr bewegliche Kehldeckel herunterhängt, und zwar schief, so dass wegen Unbeweglichkeit der linkerf gesenkten Kehldeckelpartie nur die rechte Larynxhälfte ganz zum Vorschein kommt und man nur zeitweise einen kurzen Einblick in die linke gewinnt. Die Bewegungen des rechten Stimmbandes sind frei, und es wird dasselbe beim

Intoniren bis zur Mittellinie energisch vorgeschoben. Trotzdem man über die Hälfte der linken Kehlkopfhöhle zeitweise überblicken kann, gelingt es nur hie und da, eben noch den Rand des linken Stimmbandes zu sehen, entsprechend etwa der Mitte zwischen Median- und tiefer Inspirationsstellung. Beim Intoniren nähert sich das linke Stimmband der Mittellinie nicht, sondern bleibt unbeweglich stehen. Abends Respiration 27. Puls 116. Temperatur 39,0. Aussehen etwas mehr congestionirt als heute Mittag; ziemlicher Tremor der Hände. Sensorium klar.

21. Juli. Morgens Temperatur 37,6. Puls 96. Respiration 23, frei. Abends Temperatur 38,0. Puls 98. Immer noch häufiger Hustenreiz. Subjectives Befinden gut. Schlucken nur noch ganz wenig schmerzhaft, kein Verschlucken.

22. Juli. Patient hat gut geschlafen, fühlt sich wohl, athmet ganz leicht und frei. Keine Schmerzen. Temp. 37,2. Puls 92. Respiration 26. Abends Temperatur 37,8. Puls 96. Respiration 24.

23. Juli. Befinden sehr gut. Die beiden Jodoformgazemêchen werden herausgenommen; dieselben sind mit syrupähnlicher Flüssigkeit durchtränkt. Entfernung der Nähte. Der Lappen ist p. p. angeheilt. Temperatur 37,1. Puls 88. Respiration 24. Abends Temperatur 37,3. Puls 88. Respiration 24.

24. Juli. Gar keine Schluckbeschwerden mehr, kein Fieber. Verband an einer Stelle, entsprechend dem hinteren Wundwinkel, mit syrupähnlicher Flüssigkeit durchtränkt. Aufbinden von Jodoformgaze. Puls 84. Respiration 23. Abends Puls 84. Respiration 21.

31. Juli. Allgemeinbefinden des Patienten sehr gut. Respiration schwankt immer zwischen 21 und 26, der Puls zwischen 78 und 88. Von Seiten des Verdauungsapparates absolut keine Störung. Appetit gut. Stuhl regelmässig, normal consistent; der Hustenreiz ist seit einigen Tagen beinahe geschwunden. Stimme immer gleich rauh. Keine Spur von Dyspnoe. Urinsecretion normal. Urin klar, kein Eiweiss, kein Zucker. Verbandwechsel. Wunde bis auf zwei ganz kleine Stellen in beiden Winkeln vollständig geheilt.

3. August. Patient lässt sich jetzt sehr leicht spiegeln. Der Kehldeckel hebt sich nur sehr wenig, rechts mehr als links, und macht beim Intoniren von a und e eine leichte Verschiebung nach links. Der rechte Aryknorpel und das rechte Stimmband bewegen sich beim Intoniren bis zur Mittellinie, bei kräftig forcirten Antönen vielleicht noch etwas über dieselbe hinaus. Das linke Stimmband übersieht man immer noch nicht in seiner ganzen Länge. Es erscheint schmäler als das rechte; doch kann wieder mit voller Sicherheit seine absolute Unbeweglichkeit beim Intoniren und bei der Respiration constatirt werden.

5. August. Bei ruhiger Inspiration steht der Kehldeckel ziemlich tief und zwar auf beiden Seiten gleich. Beim Intoniren hebt er sich ausgiebig, gleichmässig. Bei ruhiger Athmung ist das linke Stimmband am Rande etwas excavirt. Der rechte Aryknorpel bewegt sich bei der Intonation gegen den linken, bis er demselben fest anliegt. Das rechte Stimmband schiebt sich bis zur Mittellinie vor und legt sich bei hohen Tönen noch etwas über das linke hin. Berührung der linken oberen Kehlkopfhöhle ruft heftige Reflexbewegungen hervor.

10. August. Befinden des Patienten sehr gut. Wunde vollkommen geheilt.

20. August. Bei der heutigen Kehlkopfuntersuchung ist sehr schön zu constatiren, wie das gesunde rechte Stimmband sich beim Intoniren von e mit seinem hinteren Ende über das gelähmte hinlegt und dasselbe kreuzt.

30. August. Der Kehldeckel steht genau in der Mittellinie und ist so weit erhoben, dass er auch bei ruhiger Athmung ziemlich vollständigen Einblick in den Kehlkopf gestattet. Das linke Stimmband erscheint schmäler als das rechte, ist deutlich excavirt, bewegt sich beim Intoniren absolut nicht; ob es sich anspannt, kann nicht mit Sicherheit eruirt werden.

6. September. Kehlkopfuntersuchung im reflectorischen Sonnenlicht. Das linke in Cadaverstellung befindliche Stimmband ist schmäler als das rechte. Beim Intoniren bewegt sich das rechte über die Mittellinie hinaus, überbrückt das linke; ebenso überkreuzt der rechte Aryknorpel den linken, der wie sein Stimmband völlig unbeweglich ist. Auf diese Weise wird ein ziemlich vollständiger Verschluss der Stimmritze zu Stande gebracht. Beide Stimmbänder werden durch den Exspirationsstrom etwas aufgebläht, aber das linke durchaus nicht mehr als das rechte, so dass also in Bezug auf die Spannungsverhältnisse derselben kein Unterschied besteht.

15. September. Patient fühlt sich völlig wohl, klagt über keinerlei Beschwerden. Appetit gut, Stuhl und Urin normal, keine Schluckbeschwerden. Athmung ruhig, nicht dyspnoetisch. Frequenz der Respiration und des Pulses stets der Temperatur entsprechend. Stimme immer gleich heiser. Kehlkopfbefund derselbe wie am 6. September. Entlassung.

Ein Bericht einige Wochen nach dem Austritte lautete günstig, indem der Kranke sich sehr wohl fühlte und wieder leichte Arbeit verrichten konnte. Weitere Mittheilungen fehlen. Eingeholte Erkundigung ergab, dass Patient 1/4 Jahr nach der Spitalentlassung nach einem 6 stündigen Marsch plötzlich an einer Blutung gestorben sei.

Fall XVIII. Kappeler (1878).

A. Wagner, Landwirth, 53 Jahre alt. Spitalaufnahme am 10. April 1878.

Ein Bruder des Patienten starb an Tuberculose. Patient selbst war immer gesund, bemerkte vor 8 Monaten auf der linken Halsseite etwa 1 Finger breit unter dem Kieferwinkel einen haselnussgrossen Tumor, der anfangs keine Schmerzen verursachte, allmählich an Grösse zunahm. Seit 6 Wochen traten successiv zunehmende Schlingbeschwerden auf; die Stimme ist rein. Patient ist intensiver Potator.

Status: Auf der linken Halsseite ein circa faustgrosser, nach oben bis zum Kieferwinkel reichender derber Tumor, der auf der Unterlage nicht verschieblich ist. Puls 104, regelmässig, kräftig; Respiration 24, ziemlich frei.

Operation am 13. April 1878. Schnitt entsprechend dem Verlauf des M. sternocleidomastoideus vom Processus mastoides bis einige Finger breit oberhalb der Clavicula, von hier parallel derselben circa 10 Cm.

weit nach aussen. Freipräparirung der Basis des Tumors und successive Auslösung derselben von unten nach oben. Die innig mit der hinteren Fläche der Geschwulst verwachsene Carotis und Jugularis int. werden zunächst unterhalb des Tumors und später oberhalb desselben unterbunden und mit demselben exstirpirt. Der Vagus war nie zu Gesicht gekommen. In den unteren Wundwinkel wird ein Drain eingelegt, die Wunde vernäht und verbunden.

Bei der näheren Untersuchung des exstirpirten Tumors constatirt man, dass neben der Carotis und Vena jugularis noch ein 5 Cm. langes Stück des von der Geschwulstmasse umwachsenen N. vagus resecirt worden ist. Der Nerv selbst ist nicht erkrankt, die Fasern vollkommen erhalten. Der N. laryng. sup. ist nicht mit entfernt.

Was die Narkose betrifft, so bot diese das treue Bild einer Potatorennarkose. Wegen mehrfach stockender Respiration, Schwächerwerden des Pulses und Erblassen des Gesichts war die Freimachung des Kehlkopfeinganges sowie vorübergehende künstliche Respiration nothwendig.

Gleich nachdem Patient ins Bett gebracht worden, tritt ein heftiger Erstickungsanfall mit hochgradiger Cyanose auf; nach Aufschneiden des straffen Verbandes, Hervorziehen der Zunge und Auswischen der mit ziemlich viel blutigem Schleim erfüllten Mund- und Rachenhöhle wird jedoch die Respiration ziemlich bald wieder frei. Man entdeckt bei näherer Untersuchung eine kleine Wunde des Rachens, die wahrscheinlich zur Blutung Veranlassung gab. Der Puls schwankt nach der Operation zwischen 100 und 116, die Respiration zwischen 24 und 30. Stimme heiser und rauh.

14. April. Patient ist immer sehr aufgeregt, bietet alle Erscheinungen des beginnenden Delirium tremens. Er ist vollständig schlaflos, lacht, spricht vor sich hin, sieht kleine Thiere, fuchtelt mit den Händen in der Luft herum, richtet sich mitunter im Bette auf und sieht starr in die Weite u. s. w. Temperatur Morgens 36,7; Puls 108, regelmässig. Respiration 24. Abends Temperatur 37,3, Puls 116, Respiration 32, etwas schnarchend. Patient kann beinahe nicht schlucken, flüssige Nahrung wird häufig regurgitirt.

15. April. Patient war während der Nacht sehr unruhig, hat nicht geschlafen, sieht immer noch Vögel und kleine Thiere. Trotz reichlicher Morphiumdosen steigt die Aufgeregtheit bis zu eigentlichen Tobanfällen, so dass Patient nur mit Mühe im Bett zurückgehalten werden kann. Ohne dass er wieder freies Sensorium gewinnt, collabirt er in der nun folgenden Nacht immer mehr und macht am Morgen des 16. April Exitus unter den Erscheinungen des Collapses.

Sectionsbefund: Starke Verdickung und Trübung der zarten Hirnhäute. Hirnsubstanz derb, serös durchtränkt. Linke Lunge hinten verwachsen. Der Oberlappen ganz durchsetzt von zahlreichen hirsekorn- bis stecknadelkopfgrossen Knötchen. An der Spitze eine alte Pigmentschwiele. Rechte Lunge ebenfalls adhärent. Im Oberlappen eine mit käsigem Brei gefüllte glattwandige kleinere bronchiektatische Caverne; ein bohnengrosser ebenfalls käsiger Herd im Unterlappen. Ausserdem zahlreiche miliare Knötchen. Prof. Roth in Basel schreibt über die Lunge: „Pulmo enthält zahlreiche Miliartuberkel; ausserdem einen sub-

pleuralen bohnengrossen Carcinomknoten." Die Wunde am Halse ist mit schmierig-jauchigem Secrete bedeckt. Blutige Suffusion der linken Rachen- und Kehlkopfpartie, blutige Infiltration des Zellgewebes längs des Mediastinum ant. bis zur Spitze des Herzbeutels. Herz ziemlich gross. Musculatur etwas mürbe, blass. Die übrigen Organe bieten keine Besonderheiten. Miliare Tuberkel, ausser in den Lungen, keine.

Fall I. Labat (Broussais, Annales 1834; Deibel, Dissertation. Berlin 1881).

28jährige Frau. Auf der linken Halsseite eine scirrhöse Geschwulst, bei deren Exstirpation Stücke von der Art. carotis comm., Ven. jugul. int. und N. vagus resecirt werden. Es treten Erstickungsanfälle auf und fast vollkommene Lähmung der linken Lunge. Die Kranke kommt bald wieder zu sich. Heilung.

Fall II. Roux (Archives générales de Méd. 1856. T. I).

P., Fuhrmann, 45 Jahre alt. Spitalaufnahme am 20. October 1856. Patient wurde vor 6—7 Monaten auf einen damals haselnussgrossen Tumor an der rechten Halsseite aufmerksam, der seit jener Zeit sehr rasch wuchs. Die Stimme ist seit 4 — 5 Monaten etwas heiser (voilé); sonst bestehen keine Beschwerden.

Status: Auf der rechten Halsseite ein circa faustgrosser, harter, unregelmässig höckeriger, festsitzender Tumor. Der Kehlkopf ist etwas nach links verschoben, mit dem Tumor verwachsen.

Operation am 28. December 1856. Circuläre Incision an der Basis des Tumors, Zurückpräparirung der Haut, successive Lostrennung der Geschwulst, welche sehr innig mit den grossen Gefässen und dem Schildknorpel zusammenhängt. Im Grunde der Wunde zieht sich senkrecht von oben nach unten ein Strang carcinomatösen Gewebes, hinter welchem man die Pulsation der Carotis fühlt. Da es nicht gelingt, die letztere freizulegen, so wird dieselbe doppelt unterbunden und das dazwischenliegende Stück excidirt.

Während der ganzen Operation hatte Patient Hustenreiz, der auch jedesmal hervorgerufen wurde, wenn Roux den Finger auf den Grund der Wunde legte. 2—3 mal trat auch Brechreiz auf (keine Chloroformnarkose). Im Uebrigen wurde die Operation gut ertragen trotz des ziemlich starken Blutverlustes.

Der exstirpirte, auf dem Durchschnitt graugelbe Tumor besitzt die Grösse eines Apfels; in der Tiefe desselben findet sich die Carotis von carcinomatösen Massen eingeschlossen, zu deren Seite die völlig obliterirte Vena jugularis int. sowie zwei andere kleine Stränge, von welchen der eine den Charakter des Vagus, der andere den des Sympathicus darbietet.

Verlauf: Bei der Abendvisite scheint die Stimme etwas heiserer zu sein als vor der Operation; sonst bietet der Zustand nichts Besonderes. Bis zum 2. Januar ist das Befinden des Patienten immer gut. Es besteht beständig etwas Husten, ein wenig Schwierigkeit beim Auswerfen des Schleimes, andauernde leichte Heiserkeit. Respiration völlig frei, keine Schluckbeschwerden, keine Circulationsstörungen. Am 2. Januar

tritt plötzlich Fieber mit leichten Delirien auf, welches bald in Coma übergeht. Lungenbefund normal. Am 3. Januar Nachmittags Exitus.

Sectionsbefund: In den Enden der Carotis beginnende Thrombenbildung, keine metastatischen Abscesse; beide Lungen sind an der Basis und hinten etwas verschleimt (engoué). Der Vagus der rechten Seite ist bei der Operation entfernt worden. Die rechte Gehirnhemisphäre zeigt auf der Convexität eine stärkere Vascularisation als die linke. Die rechte Kehlkopfseite ist krebsig infiltrirt, die Glottis verengt; auf der Mucosa der Membranen finden sich mehrere Ulcerationen. Todesursache wohl die Meningo-Encephalitis.

Fall III. Billroth (Archiv f. kl. Chirurgie. Bd. II. S. 654).

J. Sch., 34 Jahre alt. Spitalaufnahme am 10. December 1861.

Vor 14 Monaten bemerkte Patient zum ersten Mal eine kleine Geschwulst unterhalb des linken Unterkiefers, welche anfangs langsam, dann rasch nach unten und hinten sowie auch in die Tiefe wuchs. Vor 4 Wochen traten vorübergehend heftige Athem- und Schluckbeschwerden auf.

Status: Die ganze linke obere Halsgegend von einer kindskopfgrossen, hart elastischen Geschwulst eingenommen, die im Pharynx wieder hervortritt. Das Velum palatinum ist links theils ulcerirt, theils vorgetrieben. Keine Athembeschwerden. Das Schlingen etwas erschwert.

Operation: Freilegung der Geschwulst und Herauspräparirung derselben von unten nach oben unter Hinaufschlagen der vor dem Musc. masseter durchsägten hinteren linken Unterkieferhälfte. In der Gegend des Angulus bestehen zahlreiche Verwachsungen. Carotis ext. und int. werden doppelt unterbunden und durchtrennt; aus dem N. hypoglossus und N. lingualis müssen Stücke excidirt werden. Das halbe Velum wird entfernt. Der Vagus wurde nie gesehen. Während der Operation wurde die Respiration vorübergehend sehr langsam, jedoch bald wieder gut.

Verlauf: Patient war nach der Operation sehr erschöpft. Auffallend war, dass er in der ersten Zeit gut schluckte, nach 24 Stunden anfing, sich fortwährend zu verschlucken. Am 4. Tage erfolgte der Exitus unter den Erscheinungen eines acuten Lungenödems.

Sectionsbefund: Es erweist sich, dass bei der Operation ein Stück aus dem Vagus herausgeschnitten worden war. Das periphere Ende liegt $^1/_2$ Zoll nach aussen und hinten von der Bifurcation der Carotis comm. In den Lungen finden sich eine grosse Anzahl von circumscripten pneumonischen Heerden im Stadium der rothen Hepatisation (wie nach Vagusdurchschneidung bei Thieren). Die Geschwulst erwies sich bei genauer Untersuchung als Lymphdrüsensarkom, theilweise jedoch von bereits medullarem Charakter.

Fall IV. Billroth (Dr. O. Kappeler. Archiv der Heilkunde. 1864. S. 270).

H. R. Weber, 30 Jahre alt. Spitalaufnahme am 16. October 1864.

Anfang Herbst vorigen Jahres bemerkte Patient an der rechten Halsseite eine unmerkbar entstandene Geschwulst, die von dieser Zeit ab sehr rasch wuchs. Heftiger, continuirlicher Kopfschmerz, zeitweise Schwin-

del, zunehmende Mattigkeit veranlassten den Patienten zum Eintritt ins Krankenhaus.

Status: Auf der rechten Seite des Halses befindet sich eine ca. zweifaustgrosse, höckerige, wenig verschiebbare Geschwulst, die in ihrer oberen Begrenzungslinie etwas hinter dem rechten Ohre beginnend bis zur Mitte des Unterkiefers reicht, den ganzen vorderen Theil der rechten Halsseite einnimmt und nach unten an die Clavicula aufstützt. Schlingen und Athmen nicht gestört, Stimme weder in Bezug auf Klang noch Intensität irgend welche Anomalien. Laryngoskopischer Befund normal.

Operation: 19. October 11½ Uhr Vormittags.

Circa 7 Zoll langer, nach innen und unten convexer Bogenschnitt durch die Haut, Ablösung des Lappens nach oben, successive Herauspräparirung des Tumors. Nach Entfernung desselben zeigt sich nun aussen von der Carotis die völlig obliterirte strangförmige Vene jugul. int., dicht hinter der Carotis der centrale Stumpf des N. Vagus und ½ Zoll tiefer das periphere Ende desselben, ca. 1½ Zoll oberhalb der Clavicula gelegen. Die Geschwulst erweist sich als Lymphosarkom, an dessen Innenfläche sich das zwischen 2 Geschwulstlappen hineingeschobene ½ Zoll lange Stück Vagus findet.

Verlauf: 12 Uhr Vormittags Temperatur 37,3, Puls 112, regelmässig, Respiration 36. 5 Uhr Nachmittags Temperatur 37,7, Puls 128, regelmässig, Respiration 24, regelmässig. 9 Uhr Abends Puls 112, mittelvoll, Respiration 30.

Die Stimme ist etwas rauh, langsames Schlucken beschwerdelos.

20. October. Morgens Puls 96. Respiration 24—26. Abends Temperatur 39,5. Stimme etwas rauh und heiser.

21. October. Immer noch Fieber, Puls 102, regelmässig, Respiration 24. Stimme heiser und rauh, hie und da leichter Hustenreiz mit erschwerter Expectoration. Bei raschem Trinken tritt Verschlucken ein, bei langsamem nicht. In der Folgezeit bessert sich der Zustand rasch; mit der Temperatur nimmt die Puls- und Respirationsfrequenz entsprechend ab.

20. November. Laryngoskopischer Befund: Kehldeckel und aryepiglottische Falte leicht geröthet. Bewegungen des Kehldeckels völlig frei. Bei ruhiger, tiefer Inspiration steht das rechte Stimmband der Mittellinie sehr nahe, während das linke die normal retrahirte Stellung einnimmt; bei forcirten Respirationsbewegungen macht der Rand des rechten Stimmbandes vibrirende Bewegungen. Intonirt der Kranke ein sehr tiefes a, so bleibt das rechte Stimmband und die rechte Giesskanne unbeweglich stehen, die linke Giesskanne richtet sich in gewohnter Weise auf und nähert sich sammt ihrem Stimmband bis etwas über die Mittellinie hinaus dem rechten. Bei hohen Tönen, namentlich bei einem hohen i, legt sich das linke Stimmband in seiner ganzen Breite über das rechte hinüber. Beim Einführen eines Drahtes in die Kehlkopfhöhle und isolirtem Berühren des rechten Stimmbandes und der rechten Giesskanne folgen heftige Reflexbewegungen. Ob Differenz in Bezug auf Näherung des Schildknorpels an den Ringknorpel beim Anlautenlassen der Stimme zwischen beiden Seiten besteht (Gerhardt), kann nicht eruirt werden.

Patient starb nach 3 Monaten an Recidiv, von den zurückgelassenen Geschwulstpartien ausgehend.

Fall V. Esmarch (v. Langenbeck's Archiv. Bd. XXI. S. 611).

P. R., 45 Jahre alt. Spitalaufnahme am 25. October 1875.

Am 29. April h. a. wurde die Exstirpation einer zweimannsfaustgrossen Parotisgeschwulst (Rundzellensarkom) ausgeführt. Jetzt hat sich dicht oberhalb der Clavicula ein hühnereigrosses Recidiv ausgebildet.

Operation: 2. November 1875. Herauspräparirung der Geschwulst bis auf die Wirbelsäule. Die Carotis communis, der Nervus vagus und die Ven. jug. int. werden durchschnitten. Die Operation wird gut überstanden. Bis auf starke Heiserkeit infolge von Stimmbandlähmung und häufigem Regurgitiren von Flüssigkeiten und Speisen ist die Reaction nur sehr gering. Am 15. November tritt ein Erysipel mit hoher Temperatur auf, das über den ganzen Kopf sich ausbreitet und bis zum 22. November besteht. Patient erholt sich nicht wieder. Nachdem er seit 3 Wochen ohne Nahrung aphonisch und zum Theil unbesinnlich zugebracht hat, erfolgt der Exitus am 14. December.

Fall VI. Esmarch (v. Langenbeck's Archiv. Bd. XXI. S. 611).

Privatpatient, bei welchem nach Zungenkrebs recidivirende carcinomatöse Halsdrüsen in enormer Ausdehnung entfernt werden. Ein ca. 3 Cm. langes Stück des carcinomatös entarteten N. vagus wird mit exstirpirt. Patient übersteht die Operation, wird Wochen lang mit der Schlundsonde ernährt, lernt aber später wieder schlucken. Nach einigen Wochen geht er an neuen Recidiven und Blutungen zu Grunde.

Fall VII. Sawostitzky (Protokolle der Moskauer chirurg. Gesellschaft. 1879. No. VII. — Ref. im Centralblatt f. Chir. 1880. No. 10).

14jähriger Knabe, der auf der linken Halsseite eine faustgrosse Geschwulst (Lymphosarkom) besitzt. Der Schlund ist durch eine von der linken Tonsille ausgehende Geschwulst ausgefüllt.

Operation: Tracheotomie, Unterbindung der Carotis communis, Exstirpation der Geschwulst und Excision der Carotis und der Ven. jug. int. An der exstirpirten Geschwulst findet sich ein 2 Cm. langes, nicht mit derselben verwachsenes Stück des N. vagus.

Verlauf: Am 7. Tage tritt Lähmung der ganzen rechten Seite auf; am 10. Tage steigt die Temperatur bis 40,1, Puls 104. Exitus.

Sectionsbefund: Eiterige Meningitis, doppelseitige Pneumonie, Herzverfettung.

(Einen ähnlichen Verlauf will Sawostitzky in einem früheren Fall von Vagusverletzung gehabt haben.)

Fall VIII. Schönborn (Lievin und Falkson. Die chirurg. Universitätsklinik in Königsberg. 1878—1879. — Deutsche Zeitschrift für Chirurgie. Bd. XIII. S. 394).

Epileptisches Mädchen, 23 Jahre alt.

Pulsirende Geschwulst auf der rechten Halsseite. Exstirpation. Die Carotis communis, welche von dem Tumor fest umschlossen ist, wird oben und unten unterbunden, wobei zugleich auch der nicht isolirbare N. vagus

in die Ligatur genommen und durchschnitten wird. Schon während der Operation tritt linksseitige Hemiplegie und Hemianästhesie ein. Ernährung durch die Schlundsonde, fleissiges Reinigen des Schlundes von Schleimmassen. Sensorium benommen, grosse Unruhe, in 36 Stunden Exitus. Die Section ergiebt ausgedehnte Thrombosen embolischen Ursprungs in der rechten Hemisphäre mit beginnender Erweichung.

Der Tumor erweist sich bei der mikroskopischen Untersuchung als alveoläres Rundzellenarkom.

Fall IX. Lücke (Centralblatt f. Chirurg. 1880. No. 36.).

Frau K., 28 Jahre alt. Spitalaufnahme im Februar 1880.

Im Jahre 1878 wurde Patientin wegen einer derben, mobilen Geschwulst in der rechten Submaxillargegend operirt. Der Tumor erwies sich nach der Untersuchung von v. Recklinghausen als hyalines Cancroid eines vermuthlich ulcerirten Lappens der Glandula salivalis submaxillaris.

Status: Ernährungszustand der Patientin nicht schlecht. In der alten Narbe in der rechten Submaxillargegend findet sich ein kleiner, beweglicher Tumor, unter dem rechten Musc. sternocleidomastoideus ein grösserer, mit dem Muskel verwachsen. Irgend welche Functionsstörungen sind nicht vorhanden.

Operation: Der kleine in der Narbe gelegene Tumor wird ohne Schwierigkeiten exstirpirt. Der grössere wird durch einen Längsschnitt am Rande des Muscul. sternocleidomastoideus freigelegt und der Muskel selbst oben und unten durchschnitten. Die Art. carotis kann leicht von der Geschwulst abgelöst werden; die Vena jugularis und der Nerv. vagus jedoch sind von derselben total umwachsen. Die Vene wird dicht über der Clavicula und oberhalb der Geschwulst unterbunden, und mit derselben und dem entsprechenden Stück des Nerv. vagus der Tumor entfernt.

Das ausgeschnittene Stück des Nervus vagus beträgt etwa 12 Cm. Im Augenblick der Durchschneidung des Nervus vagus trat keine bemerkbare Veränderung in Respiration und Puls ein.

Der Wundverlauf war ohne Störung, Respirationsbeschwerden traten nicht ein.

Der Vagus war von den Geschwulstmassen durchwachsen, um das Vierfache verdickt.

Juli 1880. Patientin stellt sich wieder vor. Sie zeigt nur eine leicht erregbare, sonst normale Respiration. Bei Druck auf die Narbe, besonders auf den oberen und unteren Muskelstumpf, treten Hustenanfälle auf.

Fall X. Czerny (Deutsche Zeitschrift für Chir. Bd. XIV. S. 143).

J. F., 46 Jahre alt. Vor einem Jahre wurde die Exstirpation des sarkomatösen Kehlkopfes ausgeführt; seither dreimalige Operation wegen Recidiv, wobei beide Venae jugulares int. entfernt wurden. Jetzt viertes Recidiv.

Status: Auf der linken Halsseite, zum Theil unter und hinter dem Musc. sternocleidomast. ein seitlich etwas verschieblicher harter Knoten.

Operation am 4. Juli 1879. Schnitt längs des hinteren Randes des Musc. sternocleidomast., senkrecht darauf ein zweiter, Freipräparirung

des Tumors. Die Ven. jugul. comm. ist innig mit dem Tumor verwachsen, ihre Lospräparirung unmöglich, weshalb sie doppelt unterbunden und durchschnitten wird. Der mit der Vene und dem Tumor fest zusammenhängende Nerv. vagus fällt hierbei ebenfalls in den Schnitt, und zwar wird ein circa 3 Cm. langes Stück von ihm entfernt. Bei der Durchschneidung zeigt sich keine Veränderung des Pulses; derselbe schwankt zwischen 66 und 80 Schlägen. Auf die Athmung hat die Durchschneidung ebenfalls keinen Einfluss. Der Verlauf zeigt keine Besonderheiten. Patient wird geheilt entlassen.

Fall XI. Bardeleben (Deibel, Dissert. Berlin 1881).

Patient, 57jähriger Mann, leidet an einem Carcinom der rechten Halsseite. Bei der Operation wird die Vena jugul. und die Art. carot. comm. unterbunden, der Nerv. vagus und phrenicus durchschnitten. Augenblicklich nach der Durchschneidung keinerlei Symptome; später äusserst mühsame und verlangsamte Respiration. Tod circa 2 Stunden nach der Operation.

Fall XII. v. Langenbeck (Deibel, Dissert. Berlin 1881).

Frau K., 49 Jahre alt. Spitaleintritt am 11. Februar 1879.

Patientin hatte seit ihrer Jugend einen „dicken Hals". Seit 3 Monaten begann die rechte Seite des Kropfes härter zu werden, und es gesellten sich seit 4 Wochen Schmerzen im Halse und Nacken hinzu, in der letzten Zeit auch Athemnoth und Husten.

Status: Magere Patientin. Leichte Cyanose des Gesichtes und leichte, besonders inspiratorische Dyspnoe. Auf der rechten Halsseite ein apfelgrosser, harter, höckeriger Tumor, der nach rechts über den äusseren Rand des nach aussen verschobenen Musc. sternocleidomast. reicht, nach oben bis zur Höhe des Pomum Adami, nach unten in der Mittellinie bis zur Incisura semilunaris des Sternums sich erstreckt, nach links die Trachea noch überbrückend allmählich in den vergrösserten linken Schilddrüsenlappen übergeht.

Operation am 18. Februar 1879. Hautschnitt in der Richtung des Musc. sternocleidomast. von der Höhe des Zungenbeins bis zur Clavicula. Nach Abtrennung des Muskels von der Clavicula zeigt sich die Art. carotis und der Nervus vagus völlig von der Geschwulst umgeben. Der Vagus wird oberhalb seines Eintrittes in dieselbe durchschnitten, wobei keine Veränderung des Pulses wahrgenommen wird; hingegen ist von diesem Moment an die Narkose wesentlich anders: tiefe, unregelmässige Respiration, Zunahme der Cyanose. Bei der nun folgenden Unterbindung der Art. carotis, Art. anonyma und Art. subclavia ereignet es sich, dass der Succus pleurae verletzt wird. Es erfolgt sofort lautes Pfeifen und Luftblasenspringen in der Wunde. Patientin wird tief cyanotisch und hat enorme Dyspnoe. Die Athemzüge werden schnappend, äusserst selten; dabei vollständige Bewusstlosigkeit. Nach der sofort angeschlossenen Tracheotomie wird die Respiration bald wieder regelmässig. Nach einer Stunde kommt Patientin wieder zu sich, klagt über höchste Athemnoth. Es ergeben sich die physikalischen Zeichen des rechtsseitigen Pneumothorax. Abends 11½ Uhr Exitus letalis unter Hinzutreten von Oedema pulmonis sin. Die Section bestätigt die Annahme des Pneumothorax.

Fall XIII. Riedel (Berliner klin. Wochenschrift 1883. Nr. 23).

J. R., 49 Jahre alt. Patient hatte seit vielen Jahren eine Struma, die erst seit 8 Wochen an Volumen rapid zunahm und zu heftigen, nach dem Nacken ausstrahlenden Schmerzen führte.

Status: Auf der linken Halsseite ein vom Kiefer bis zur Clavicula reichender, theils glatter, theils höckeriger, wenig verschiebbarer Tumor, durch welchen der Kehlkopf circa 2 Cm. nach rechts über die Mittellinie hinausgedrängt wird. Die Stimme ist rein, Puls und Respiration normal. Thoraxorgane intact.

Operation am 26. October 1882. Durchtrennung des Musc. sternocleidomastoid.; successive Herauspräparirung der Geschwulst von der Peripherie her. Die durch den hinteren Theil der Geschwulst hindurchgehende Vena jug. int. wird ober- und unterhalb derselben durchschnitten. Neben der Vena jug. kommt ein relativ dünner Nerv zugleich mit dem Nerv. hypoglossus zum Vorschein, der als Ramus descendens nerv. hypoglossi aufgefasst und durchschnitten wird. Es war dies, wie sich später herausstellte, der gedehnte und verdünnte Nerv. vagus, der circa 2 Cm. entfernt von der Carotis verlief. Er wird unterhalb des Tumors noch einmal durchtrennt, so dass mit demselben ein circa 15 Cm. langes Stück des Nerv vagus resecirt wird.

Bei der Durchschneidung des Vagus erfolgt absolut keine Veränderung des Pulses und der Respiration; wohl aber war vorher beim Zug an der Geschwulst zwecks Ligatur der Ven. jugul. eine kurzdauernde Pulsverlangsamung beobachtet worden. Puls post operationem 120 per Minute. Deutliches Respirationsgeräusch in der linken Lunge, Stimmbandlähmung. 6 Stunden später Puls 90, Respiration 30. In den folgenden Tagen Puls und Respirationsfrequenz entsprechend der Temperatursteigerung. Am 4.—10. Tage afebrile Temperatur, normaler Puls und Respiration, subjectives Wohlbefinden. Am 10. Tage infolge geringfügiger Secretretention Steigerung der Temperatur bis 39°, am folgenden Morgen Temperatur 37°, am 12. und 13. Tage Morgens jeweils ein Schüttelfrost mit 39—39,5 Temperatur, am 14. Tage Exitus ohne weitere Zeichen von Dyspnoe. Während der letzten Tage nur geringe Mengen schleimig-eitriger Sputa.

Sectionsbefund: In der sonst reinen Wunde zerfallene Blutgerinnsel an den beiden Ligaturstellen der Ven. jug. int., im Lumen der Vene jedoch keine Thrombose. Gehirn und Herz gesund. Die linke Morgagni'sche Tasche weniger tief als die rechte, die Mucosa des linken Stimmbandes gelblich verfärbt, in Verfettung begriffen. Die rechte Lunge nur etwas ödematös, blutreicher als normal. Links bei gesundem Lungenparenchym ausgedehnte eitrige Bronchitis, besonders im Oberlappen, ohne Oedem und übermässigen Blutreichthum im Lungengewebe, so dass die linke Lunge weit mehr zusammenfällt, als die rechte.

Fall XIV. Maas (Kohos, Dissert., Würzburg 1883).

Knabe N., 13 Jahre alt. Vor ca. 1 Jahre begann sich auf der linken Halsseite eine Geschwulst zu bilden, die erst in den letzten Wochen ein rascheres Wachsthum annahm, jedoch keine besonderen Beschwerden verursachte.

Status: Auf der linken Halsseite ein gut faustgrosser, elastisch harter, sehr wenig verschieblicher Tumor, der vom Ohrläppchen bis zur Oberschlüsselbeingegend, und andererseits vom Nacken bis zum Kehlkopf sich erstreckt. Die Stimme des Patienten ist nicht heiser.

Operation: 3. September 1882. Hautschnitt vor dem Ohr beginnend nach der Articulatio sterno-clavicularis, zweiter Schnitt von dessen oberem Ende direct nach hinten, Herauspräparirung des Tumors, wobei sich constatiren lässt, dass die Carotis communis und der Nerv. vagus durch den vorderen Theil der Geschwulst hindurchgehen. Die Carotis wird unterhalb derselben abgebunden, der Vagus durchschnitten und der Tumor von unten nach oben frei gemacht. Eine kleine Geschwulstpartie im oberen Wundende muss zurückgelassen werden. Im Momente der Vagusdurchschneidung war am Pulse keinerlei Veränderung wahrnehmbar.

9. September. Patient, noch sehr schwach, klagt über Schwierigkeiten beim Expectoriren von Schleim. Lähmung der linken Zungenhälfte; die Zungenspitze steht nach links. Patient kann schlucken. Puls schwach, sehr frequent. Linksseitige Facialislähmung und Verengerung der linken Pupille (Sympathicusdurchschneidung).

21. September. Allgemeinbefinden und Appetit gut. Puls kräftig, Frequenz immer noch etwas erhöht.

7. October. Exstirpation eines Drüsenrecidivs unterhalb des Acromialendes der Clavicula.

20. October. Die Umgebung der letzten Incisionsstelle war anfangs etwas geröthet und infiltrirt, Temperatursteigerung bis 39,1, Puls 130. Jetzt kein Fieber mehr. Puls immer noch etwas hoch, Morgens meist ca. 112, Abends ca. 92.

5. November Entlassung.

Fall XV. Kocher (Dr. A. Vogel, Correspondenzbl. f. Schweizer Aerzte, 1883, S. 469).

Mad. B., 58 Jahre alt. Spitaleintritt im Frühjahr 1883.

Vor 3 Jahren wurde Patientin an einem Carcinoma linguae operirt. Seit 4 Wochen bemerkte sie einige kleine geschwollene Drüsen unter dem linken horizontalen Unterkieferast.

Status: Etwas oberhalb der Mitte des linken Musc. sternocleidomastoid. findet sich mit dem Muskel verwachsen eine kleine Drüse, eine grössere, bewegliche mehr in der Tiefe und 2 erbsengrosse mehr nach hinten. Respiration und Puls gut, regelmässig, keine Spur von Heiserkeit oder Husten.

Operation: Schnitt längs des hinteren Randes des Musc. sternocleidomastoideus. Unter demselben erscheint ein fester Knoten, von welchem strangförmig gegen oben eine Menge kleiner Drüsen ausgehen. Von der ganz von Geschwulstmasse umwachsenen Vena jugul. int. wird ein 3 Cm. langes Stück herausgeschnitten. Nun tritt die Art. carot. commun. zu Tage, nach deren Freipräparirung auch der Nerv. vag. und der Nerv. sympathic. zum Vorschein kommen. Der Vagus ist ganz mit dem Drüsentumor verwachsen und zeigt eine Menge Vorwölbungen und Einschnürungen. Es wird deshalb ein 5,2 Cm. langes Stück excidirt, so dass die obere Durchschneidungsstelle in der Höhe der Bifurcation der Carot.

commun. sich befindet. Die Wunde wird mit 5proc. Carbolsäurelösung ausgewaschen.

Patientin athmet nach dem Erwachen ganz frei und ruhig. Vor dem Durchschneiden des Vagus betrug der Puls 65, die Respiration 18, nachher 68 und 16. Der Puls war vorher wie nachher gleich voll und stark. Die Stimme ist laut und tönend, durchaus keine Spur von Heiserkeit oder Belegtsein. Patientin klagt am Abend über Magenschmerzen und am 2. Tage nach der Operation über Druck und Vollgefühl im Abdomen. Am folgenden Tage Verbandwechsel. Puls und Respiration halten sich nun immer zwischen 70—90—100 und 16—20; der Puls ist stets gleich stark, nie intermittirend, die Respiration immer frei. Am 3. Tage nach der Operation trat Hustenreiz ein; zugleich beginnt aus der Wunde Eiter zu fliessen, weshalb nach Entfernung der Nähte täglich zweimaliger Verbandwechsel mit 5procentiger Carbolirrigation stattfindet. Der Hustenreiz hält einige Tage an; am 9. Tage Morgens ist Patientin auffallend heiser. Die laryngoskopische Untersuchung ergiebt totale linksseitige Recurrenslähmung.

Nach 6 Wochen wird Patientin entlassen; Wunde gut vernarbt; die Heiserkeit ist sich gleich geblieben.

Die mikroskopische Untersuchung des Tumors ergiebt Folgendes: Die Drüsen sind stark cancroid entartet. An der verdickten Stelle des Nerv. vagus ist auf der einen Seite die bindegewebige Scheide stark verdickt, von Cancroidzellnestern durchsetzt; die andere Hälfte des Querschnittes nehmen die unveränderten Bündel der Nerven ein.

Fall XVI. Kocher (Dr. A. Vogel, Correspondenzbl. f. Schweizer Aerzte, 1883, S. 470).

Joh. W., 45 Jahre alt. Spitaleintritt im Frühjahr 1883.

Patient bemerkte vor 6 Wochen eine haselnussgrosse, unter der Haut verschiebliche Geschwulst an der linken Halsseite, die seither rasch wuchs und schmerzhaft wurde.

Status: Auf der linken Halsseite ein faustgrosser, knolliger, auf der Trachea nicht verschieblicher Tumor, der die Schluckbewegungen mitmacht. Carotis nach hinten verschoben. Die Zungenspitze ist stark nach rechts verschoben, die linke Zungenhälfte deutlich verschmälert und verdünnt, ihre faradische Erregbarkeit herabgesetzt. Die Uvula weicht stark nach links ab. Laryngoskopischer Befund: Das linke Stimmband bewegt sich gar nicht, ebenso nicht der linke Aryknorpel; der rechte Aryknorpel bewegt sich normal ausgiebig, zeigt aber allseitige Bewegungen.

Diagnose: Struma carcinomatosa mit Recurrens- und Hypoglossuslähmung.

Operation: Schnitt in der Mitte des Halses und sodann ein zweiter seitlich gegen das Ohr hin. Der Tumor ist mit den ihn umgebenden Muskeln und besonders auch mit der Trachea eng verwachsen, der Ring und Schildknorpel zum Theil carcinomatös entartet, weshalb ein Theil des Larynx exstirpirt wird und die Trachealcanüle eingesetzt werden muss. Die Vena jugul. int. sin., die Thyreoidea inf. und sup. sin., ebenso die Carotis communis werden doppelt unterbunden und resecirt. Der

Nerv. vagus, sympathicus und hypoglossus sind ganz von der Krebsmasse umgeben und werden in der ganzen Länge des Tumors entfernt.

Patient ist nach der Operation ganz apathisch. Nach der Durchschneidung der Carotis, des Vagus und des Sympathicus bemerkt man nichts Besonderes am Patienten. Der Puls blieb gleich, die Athmung war ruhig wie vorher, nur die linke Pupille wurde weiter und blieb so. Nach 4 Stunden kommt Blut aus der Canüle, und Patient hustet stark. Der Verband wird gewechselt, er ist vom Blut ganz imbibirt, es zeigt sich blos Flächenblutung. Das Blut floss nach und nach in die durchschnittene Partie der Trachea und zwischen dieser und die Canüle hinein in die Bronchien und verursachte Hustenreiz. Es wird tamponirt. Der Puls ist sehr klein, die Respiration oberflächlich; Patient ist sehr blass, Stirn, Nase und Extremitäten sind kalt.

Nach einer Viertelstunde wird das Athmen stertorös und unregelmässig, durch künstliche Respiration nach und nach wieder regelmässig; doch reagirt Patient fast nicht mehr auf Fragen. 10 Stunden post operationem Exitus. Der Puls war bis zu Ende regelmässig und auch die Respiration ziemlich frei. Kein Erbrechen und keine Convulsionen.

Fall XVII. Kocher (Dr. A. Vogel, Correspondenzbl. f. Schweizer Aerzte, 1893, S. 471).

Hypolite Dem., 60 Jahre alt. Spitaleintritt im Frühjahr 1883.

Patient bemerkte vor einem halben Jahre am äusseren Rande der rechten Fossa supraclavic. eine derbe, leicht verschiebliche Drüse, die seither zu einem zweifaustgrossen Tumor sich ausbildete, Athembeschwerden und in der letzten Zeit auch Schluckbeschwerden verursachte.

Status: Anämisches Aussehen. Auf der rechten Halsseite eine kindskopfgrosse, festaufsitzende Geschwulst, die vom Kieferwinkel bis zur Clavicula und nach links bis über die Mittellinie reicht. Larynx stark nach links verschoben. Puls regelmässig, Athmung frei.

Operation: Schnitt vom Sternoclaviculargelenk zum Akromion und vom Sternum zum Processus mastoid., worauf die Haut zurückpräparirt wird. Der Musc. sternocleidomast. wird vom unteren Ende abpräparirt und aufwärts geschlagen nach Lösung der Adhärenzen. Im Verlaufe der Ablösung muss der Nerv. vagus resecirt werden, da er sich in den Tumor einsenkt; ebenso muss die Vena jugularis int., die Ven. subclavia, die Art. vertebral. und die Art. subclavia unterbunden, der N. sympathicus und ein grosser Theil des Plex. cervicalis durchschnitten werden. Eine starke Blutung aus der Tiefe wird durch Tamponade gestillt.

Der Puls änderte sich nach der Vagusdurchschneidung kaum merklich; es trat eine unbedeutende Beschleunigung ein; die Pupillen blieben eng, die Athmung war wie vorher. Kein Erbrechen. In der Nacht bekommt Patient Athembeschwerden, die auf Morphium sich heben. Am folgenden Tage ist wie schon Abends vorher die rechte Pupille enger als die linke; Patient schwitzt nur in der linken Gesichtshälfte; Athmung in sitzender Stellung frei. Ueber der linken Lunge grossblasiges Rasseln. Am 4. Tage Nachblutung in der Nacht. Patient wird ohnmächtig, gewinnt nach Moschusinjection wieder freies Sensorium. Nach 9 Stunden erfolgt eine zweite Nachblutung, welcher der Patient erliegt.

Die Section ergiebt ein Carcinoma oesophagi mit sec. Carcinom der Halsdrüsen.

Wie bereits in der Einleitung begründend hervorgehoben wurde, haben wir unserer Arbeit die nur durch operative Eingriffe hervorgerufenen Vagusaffectionen zu Grunde gelegt und zwar nur Fälle, wo der Vagus unzweifelhaft durchschnitten, also ausser Function gesetzt wurde. Das ätiologische Moment der Vagotomie bildete jedesmal die Exstirpation eines malignen Tumors am Halse.

In 2 Fällen handelte es sich um ein primäres Lymphosarkom, in 4 anderen um secundäre carcinomatöse oder sarkomatöse Erkrankung der Lymphdrüsen, 1 mal ausgehend von einem Sarkom der Tonsille, 1 mal von einem solchen des Kehlkopfes, und 2 mal von einem Carcinoma linguae; in einem Falle bestand die Geschwulst aus einem hyalinen, von der Glandula salivalis submaxillaris ausgehenden Cancroid, in einem anderen aus einem Rundzellensarkom der Parotis; 4 mal gab die partielle oder totale Exstirpation einer Struma carcinomatosa Veranlassung zur Vagotomie; in 6 Fällen war der Ausgangspunkt der Geschwulstbildung nicht klar.

Vor Allem auffallend ist es, dass wir in unseren vorausgeschickten Krankengeschichten beinahe keine Symptome verzeichnet finden, die auf eine schon vor der Operation bestehende Affection des Vagus schliessen lassen. Einzig in Fall XVI haben wir als unzweifelhafte Vaguserscheinung eine Lähmung des Recurrens auf Seite des Tumors. Ob in Fall III die vorübergehenden Athem- und Schluckbeschwerden dem Vagus zuzuschreiben sind, ist sehr zweifelhaft; finden diese Symptome doch auch genügende Erklärung in der Angabe, dass die ganze linke obere Halsseite von einer kindskopfgrossen, im Pharynx hervortretenden und zur Ulceration der linken Velumpartie führenden Geschwulst eingenommen war; ebenso ist es nicht auffallend, dass in unserem Falle (XIX), wo die Struma in grosser Ausdehnung die Trachea comprimirte, heftige Athembeschwerden bestanden.

In Fall VI und IX war der Vagus unzweifelhaft carcinomatös entartet, ohne dass irgend welche Functionsstörungen von Seiten desselben beobachtet wurden, was vielleicht die von einigen Autoren geäusserte Ansicht bestätigen dürfte, dass bei allmählicher Degeneration des einen Vagus der andere die volle Arbeit übernehmen kann.

Wie verhält es sich aber, wenn ein noch gesunder Nerv durchschnitten und so plötzlich ausser Function gesetzt wird? Zur richtigen Beantwortung dieser Frage mögen die vorausgeschickten in der

Literatur bekannten Fälle sowie die zwei eigenen Beobachtungen einen Beitrag liefern. Behufs klarer Uebersicht wollen wir zunächst den Einfluss dieser einseitigen Vagotomien auf die einzelnen Organe näher ins Auge fassen, um nachher einzutreten auf deren Bedeutung für den Gesammtorganismus.

Respirationsapparat.

a) Kehlkopf.

Es ist klar, dass der Einfluss der Vagusdurchschneidung auf den Kehlkopf ein verschiedener ist, je nachdem dieselbe ober- oder unterhalb des Abganges des Laryngeus superior erfolgt, je nachdem also beide Innervatoren einer Kehlkopfseite oder der Recurrens allein ausser Function gesetzt wird.

Bei unseren Fällen handelte es sich meistens um Tumoren, welche auf der Seite des Halses unterhalb des Bereiches des Laryngeus superior ihren Sitz hatten, oder wo die Durchschneidungsstelle des Vagus als unterhalb des Laryngeus superior-Abganges angegeben ist; einzig in 3 Fällen (VI, XIV, XVI) ist eine Mitverletzung des Laryngeus superior von vornherein nicht auszuschliessen, aber doch höchst unwahrscheinlich. Wenn wir nämlich die anatomischen Verhältnisse des Vagus in seiner oberen Partie näher ins Auge fassen, so finden wir, dass der Laryngeus superior aus dem unteren Ende des Plexus ganglii-formis, circa $^3/_4$ Cm. unterhalb des Foramen jugulare, vom Stamme abzweigt und dann zwischen Carotis interna und Pharynx zum Kehlkopf zieht, also so hoch oben abgeht und in seinem weiteren Verlaufe so tief gelegen ist, dass er auch bei Exstirpation von Geschwülsten, die bis zum Kieferwinkel und dahinter sich erstrecken, kaum von dem Messer des Chirurgen erreicht wird.

Leider ist in unseren zusammengestellten Vagotomien dem Kehlkopfe im Ganzen wenig Aufmerksamkeit geschenkt worden; entweder finden wir betreffs desselben gar nichts angeführt, oder dann nur die Angabe, dass Patient nach der Operation heiser war (Fall V, XVIII), 2 mal auch, dass eine Recurrenslähmung bestand (Fall XIII, XV); ein genauerer Kehlkopfbefund wurde ausser in unserem eigenen Falle nur noch in demjenigen Billroth's (Fall IV) aufgenommen. In beiden bestanden vor der Operation völlig normale Verhältnisse; nach derselben constatirte man eine unreine, etwas heisere klangarme Stimme, sowie Cadaverstellung des der Vagotomieseite entsprechenden Stimmbandes, beim Intoniren Ueberschreiten der Medianlinie durch das gesunde Stimmband und Annäherung an das gelähmte, bei hohen Tönen sogar Ueberlagerung des letzteren durch das gesunde zugleich mit

Ueberkreuzung der Aryknorpel, bei isolirtem Berühren des gelähmten Stimmbandes und der oberhalb desselben gelegenen Kehlkopfpartie heftige Reflexbewegungen, Schluss der Stimmritze. Beide Befunde stehen im Einklang mit der jetzt ziemlich allgemein anerkannten Annahme, dass der N. recurrens hauptsächlich der motorischen, der Laryngeus superior der sensiblen Sphäre des Kehlkopfes vorstehe.

Gegenstand zahlreicher Meinungsverschiedenheiten ist bis jetzt noch die Innervation der Kehldeckelmuskeln (M. thyreo-aryepiglotticus), des M. crico-thyreoideus externus und des M. arytaenoideus transversus.

Während die einen Autoren (Gerhardt) die Innervation der Kehldeckeldetractoren dem Laryngeus sup. zusprechen, nehmen andere (Luschka) an, dass dieselbe dem Recurrens obliege. Für letztere Annahme würden auch die allerdings nicht unanfechtbaren Resultate sprechen, welche Ziemssen bei elektrischer Reizung des Laryng. sup. eines kurz vorher Hingerichteten erhielt, indem nämlich starke und schwache Ströme ohne irgend welchen Einfluss auf die Epiglottis blieben. Der von Kappeler beschriebene Fall Billroth's, wo nach Durchschneidung des Vagusstammes unterhalb des Laryngeus superior-Abganges der Kehldeckel normal functionirte, spricht, wie bereits Ziemssen hervorgehoben, direct dafür, dass der Laryngeus sup. der motorische Kehldeckelinnervator ist. Interessant ist der Epiglottisbefund in unserem Falle. Bei der ersten laryngoskopischen Untersuchung am ersten Tage post operationem fiel auf, dass der vor der Operation sehr bewegliche Kehldeckel schief herabhing und zwar nach links, der Seite der Vagusresection; beim Intoniren verhielt sich die linke Kehldeckelpartie völlig unbeweglich, während die rechte sich etwas hob, so dass man das rechte Stimmband ziemlich gut übersehen konnte, während man nur zeitweise einigen Einblick in die linke Kehlkopfhälfte gewann. Acht Tage später hob sich beim Intoniren der ganze Kehldeckel etwas, die linke Hälfte aber etwas weniger als die rechte, und zwar erfolgte dabei jeweils eine leichte Verschiebung des ganzen Organs nach links. Wieder zwei Tage später stand die ganze Epiglottis zwar noch etwas tief, jedoch auf beiden Seiten gleich, hob sich auch beim Intoniren völlig gleichmässig. Bei den späteren Untersuchungen zeigte dieselbe in Bezug auf Stand und Beweglichkeit normales Verhalten wie vor der Operation, stimmte also von da ab völlig mit dem Befunde im Billroth'schen Falle überein.

Wie lässt sich aber das eigenthümliche Verhalten derselben kurz nach der Operation erklären? Wenn wir in Betracht ziehen, dass

deren Hebung vermöge der eigenen Elasticität geschieht und deren Muskeln nur als Detractoren zu wirken im Stande sind, so können wir uns den einseitigen anhaltenden Schluss nicht anders erklären, als dass die Muskeln dieser Seite im Zustande des Dauerkrampfes, wie beim Trismus, sich befanden und den Kehldeckel in Depressionsstellung festhielten. Ueber die Ursache dieser Contractur vermag vielleicht Operation und Krankheitsverlauf einigen Aufschluss zu bringen. Die Durchschneidung des Vagusstammes fand in der Höhe des Ringknorpels statt; medianwärts reichte die exstirpirte Geschwulst bis zur linken Schildknorpelplatte; die Wundhöhle wurde mit Jodoformgaze austamponirt, die bei der Entfernung am 4. Tage mit syrupähnlichem Secret durchtränkt war; auch bestand während der ersten Tage etwas Fieber. Es wäre wohl nicht unmöglich, dass durch entzündliche Reaction vom centralen Vagusstumpf aus der ziemlich in der Nähe abgehende Laryng. sup. in einen Reizzustand versetzt wurde und so eine Contractur der von ihm versorgten Kehldeckeldetractoren setzte; der Umstand aber, dass nicht auch andere Erscheinungen von Seite der centripetalleitenden Fasern des Vagusstammes auftraten, dürfte noch mehr dafür sprechen, dass die Reizung des Laryng. sup., dessen Verlauf nach dem Kehlkopf doch in unmittelbarer Nähe der Wundhöhle sich befand, direct abhängig war von der entzündlichen Reaction in deren Umgebung.

Es wäre auf diese Weise auch völlig erklärlich, dass nach dem Schwinden der Entzündung in der Wundumgebung und damit der andauernden Reizung des Laryng. sup. die Contractur der Epiglottismuskeln der betreffenden Seite allmählich zurückging und der Kehldeckel gänzlich normales Verhalten annahm, erklärlich auch der in den ersten Tagen bestehende und dann vollständig schwindende Hustenreiz — ebenfalls ein Reizsymptom des Laryng. sup. Andererseits hätten wir, wenn unsere Ueberlegung richtig ist, in unserem Befunde wieder einen Beweis, dass der Laryng. sup. nicht nur der sensible Nerv der oberhalb der Stimmbänder befindlichen Kehlkopfpartie, sondern auch der motorische Nerv der Epiglottis ist.

Was die Innervation des M. crico-thyreoideus betrifft, so kann aus dem Billroth'schen Falle (4) kein bestimmter Schluss gezogen werden. Ob eine Differenz in Bezug auf Näherung des Schild- an den Ringknorpel beim Intoniren bestand, war nicht eruirbar; in unserem Falle war eine solche entschieden nicht vorhanden. Andererseits war das gelähmte Stimmband excavirt und etwas schmäler als das rechte, die oft beobachtete Erscheinung der Thyreo-arytaenoideus int.-Lähmung. Bei forcirter Exspiration wurden beide

Stimmbänder etwas aufgebläht, das linke jedoch nicht mehr als das rechte; ein gewisses Spannungsvermögen musste also auch dieses besitzen, und ist daher mit einiger Berechtigung anzunehmen, dass die Functionsfähigkeit der m. crico-thyreoideus erhalten blieb.

Die Entscheidung, ob der M. arytaenoideus transv. vom Laryng. sup. oder inf. versorgt werde, bietet deshalb einige Schwierigkeiten, weil es sich um einen imparen Muskel handelt. Unsere beiden Fälle sprechen dafür, dass der Recurrens der alleinige Innervator des M. arytaenoideus transv. ist; denn sonst wäre es doch kaum erklärlich, dass der Aryknorpel auf Seite der Recurrenslähmung beim Intoniren völlig ruhig stand, während der andere sich ausgiebig bewegte. Wenn in einigen in der Litteratur aufgezeichneten Fällen einseitiger Recurrenslähmung trotz Cadaverstellung des betreffenden Stimmbandes bei der Phonation der entsprechende Aryknorpel Bewegungen machte, so ist diese Erhaltung der Functionsfähigkeit des M. arytaenoideus transv. wohl dem Umstande zuzuschreiben, dass die Fasern der intacten Seite die Medianlinie überschritten und die Arbeit der gelähmten übernahmen.

Im Jahre 1880 machte Rosenbach[1]) an der Hand eines Falles von doppelseitiger Recurrenslähmung darauf aufmerksam, dass bei Compression des Recurrensstammes zuerst die Function der Erweiterer und erst später diejenige der Verengerer leidet. Dieselbe Beobachtung machte fast gleichzeitig Semon, und es stellte dieser Autor 58 Fälle[2]) verschiedener centraler und peripherer organischer Läsionen der motorischen Kehlkopfnerven zusammen, wo die Erweiterer ausschliesslich oder doch früher als die Verengerer und vorwiegend erkrankt waren.

Dr. Rich. Wagner[3]) in Halle machte zur Erklärung dieses sonderbaren Verhaltens der motorischen Kehlkopfnerven eine Anzahl Versuche an Katzen und Hunden. Er durchschnitt den N. recurrens und fand in allen Fällen nach der Operation Medianstellung des betreffenden Stimmbandes, bei doppelter Durchschneidung Medianstellung beider Stimmbänder und infolgedessen Schluss der Stimmritze; in dieser Stellung verharrten dieselben einige Tage und gingen dann in Cadaverstellung über und zwar um so später, je grösser oder je älter die betreffenden Thiere waren; bei Thieren von 4,1 Kgr. Ge-

1) Breslauer ärztl. Zeitschrift. 1880. Nr. 2 u. 3.

2) Archives of Laryngology. 1881. Vol. II. No. 3. Berliner klin. Wochenschr. 1883. Nr. 46–49.

3) Archiv für patholog. Anatomie und Physiologie und für klin. Medicin, herausgeg. von R. Virchow. Bd. CXX. S. 437, Bd. CXXIV. Heft 2. S. 217.

wicht dauerte die Medianstellung 3 Tage, bei solchen von 6,5 Kgr. 4 Tage. Wagner zog aus dem Resultat dieser Versuche den Schluss, dass die Medianstellung des Stimmbandes bei Recurrenslähmung bedingt sei durch den vom Laryng. sup. innervirten M. crico-thyreoideus.

Um zu entscheiden, ob dieser Schluss — gesetzt auch, dass er bezüglich obiger Thiergattungen richtig wäre — für den Menschen Gültigkeit besitze, müssen wir zunächst die Frage ventiliren, ob überhaupt bei plötzlicher totaler Lähmung des Recurrens, wie es bei der Durchschneidung geschieht, das betreffende Stimmband anfänglich auch Median- und erst später Cadaverstellung einnimmt. In den von Semon zusammengestellten Fällen handelte es sich eben ausschliesslich um solche Lähmungen des Vagus, die allmählich auftraten, wo successive immer mehr Nervenfasern der Degeneration anheim fielen.

Bei dem von Kappeler operirten Patienten M. (Fall XIX) wurde bereits 24 Stunden post operationem eine Kehlkopfuntersuchung vorgenommen; wäre die von Wagner gemachte Beobachtung, dass bei Thieren von 6,5 Kgrm. Gewicht die Dauer der Medianstellung der Stimmbänder 4 Tage beträgt, mit der Grösse, resp. dem Alter der Thiere successive zunimmt, auf den Menschen übertragbar, so müssten wir also unbedingt erwarten, dass das gelähmte Stimmband noch in ausgesprochener Medianstellung sich befand. Wenn auch wegen der bereits früher erwähnten abnormen Epiglottisstellung die Untersuchung der linken, der Vagotomie entsprechenden Kehlkopfpartie erschwert war, so konnte man doch über die Medianlinie hinaus Einblick gewinnen, hie und da eben noch den Rand des in Cadaverstellung befindlichen, unbeweglichen Stimmbandes sehen — eine Medianstellung oder auch nur eine Annäherung an eine solche war nicht vorhanden. In Anbetracht der kurzen Zeit, welche zwischen der Operation und der Constatirung dieses Befundes verflossen, darf wohl angenommen werden, dass das linke Stimmband schon gleich von Anfang an die typische Cadaverstellung eingenommen und nicht erst aus der Medianstellung in dieselbe übergegangen ist. Jedenfalls spielt bei der Adduction der Stimmbänder der M. crico-thyreoideus keine active Rolle; denn obwohl dessen Innervator, der Laryng. sup., in dem Falle Kappeler's und Billroth's intact geblieben, war das betreffende Stimmband total immobil, ein Beweis, dass dieser Muskel dasselbe weder zu adduciren, noch überhaupt zu bewegen vermag, dass er, wie schon erwähnt, sehr wahrscheinlich nur mithelfen kann, dasselbe zu spannen.

Eine andere Erklärung hat die Medianstellung des Stimmbandes

bei Recurrenslähmung erfahren durch die von Exner an Thieren gemachte Beobachtung, dass der Laryng. sup. ebenfalls an der motorischen Innervation der Kehlkopfmuskeln theilnehme, und zwar hauptsächlich an derjenigen der Adductoren. In unseren beiden Fällen (Kappeler und Billroth), die an Reinheit der Recurrensparalyse bei Intactsein des Laryng. sup. dem Thierexperiment an die Seite gestellt werden dürfen, verharrten aber, wie bereits erwähnt, die Stimmbänder der gelähmten Seite völlig unbeweglich in Cadaverstellung, eine Thatsache, die entschieden gegen Exner's Lehre der doppelten Innervation des Kehlkopfes resp. deren Uebertragbarkeit auf den Menschen spricht.

b) Lunge.

Valsalva[1]) war der Erste, welcher auf die Lungenaffection nach doppelseitiger Vagotomie aufmerksam wurde; über die Art und nähere Ursache derselben war er allerdings noch gänzlich im Unklaren. Zahlreiche und sehr berühmte Forscher (Morgagni, Legallois, Longet u. s. w.) haben sich nach ihm damit beschäftigt, eine Erklärung für dieselbe zu finden, bis dann Traube[2]) darauf hinwies, dass durch die Durchschneidung des Vagus am Halstheile die Glottis ihre Schliessungsfähigkeit verliere, bei der gleichzeitigen Lähmung des Oesophagus Mundflüssigkeit und Nahrungsbestandtheile in die Lungen gelangen lasse und dadurch eine Pneumonie verursache. O. Frey[3]) hat die Lehre Traube's bestätigt, an zahlreichen Thierversuchen nachgewiesen, dass die Lungenveränderung wirklich in einer acuten, lobulären Bronchopneumonie beruhe und einzig und allein zu Stande kommen könne durch die Lähmung des Kehlkopfes gleichzeitig mit derjenigen des Digestionsapparates.

Neben der experimentellen Ausführung der doppelseitigen Vagotomie haben verschiedene Forscher (Magendi, Longet, Schiff u. s. w.) auch den Einfluss der einseitigen Vagusdurchschneidung näher geprüft und zum Theil widersprechende Resultate gewonnen; während in einigen Fällen sehr bedeutende Lungenveränderungen nachgewiesen werden konnten, fehlten solche in anderen vollständig. O. Frey, der an einer grösseren Zahl Kaninchen den Vagus der einen Seite resecirte, fand: „1) Die Mehrzahl dieser Thiere überlebte die Operation. 2) Ein Theil ging, wie schon andere Forscher (Fontana)

1) Epistolae anatomicae. XIII. C. 30. 1740.

2) Gesammelte Beiträge zur Pathologie und Physiologie. Berlin 1871. Bd. I.

3) Die pathologischen Lungenveränderungen nach Lähmung der Nervi vagi. Preisschrift von Otto Frey. Leipzig 1877.

beobachtet hatten, nach unbestimmter Zeit zu Grunde. 3) Die Todesursache erscheint dunkel. Als solche kann die Alteration der Lungen nicht gelten, eher sind es Störungen in der Ernährung. Die Thiere magern oft sehr ab; ihre Haare werden struppig und fallen in grosser Zahl aus."

Es sind diese Beobachtungen speciell bezüglich der Bedeutung der einseitigen Vagotomie am Menschen von nicht geringem Interesse. Durchgehen wir unsere Fälle, und zwar zunächst mit Rücksicht auf eigentliche Lungenaffectionen oder Symptome, welche auf solche hinweisen, so finden wir, dass zweimal bei der Section eine Pneumonie constatirt wurde. Im ersten Falle Billroth's (III) fanden sich in den Lungen zahlreiche circumscripte Herde im Stadium der rothen Hepatisation, welcher Befund Billroth damals zu der Aeusserung veranlasste: „Es ist in Betreff der einseitigen Trennung des Nervus vagus interessant, dass alle Fälle von einseitiger Trennung dieses Nerven beim Menschen stets tödtlich abzulaufen scheinen, während diese Operation bei Hunden und grösseren Thieren wenig Effect hat, nie letal endet". Drei Jahre später hat dann aber Billroth selbst eine Sarkomexstirpation am Halse mit Vagusresection ausgeführt, die einen ganz glücklichen Ausgang nahm. Gewiss ist, wie bereits Deibel bemerkte, die Entstehung der schon erwähnten Pneumonie genügend erklärt in dem Umstande, dass bei der Exstirpation des Tumors der Unterkiefer temporär resecirt, Theile des Pharynx, sowie das halbe Velum entfernt werden mussten, dabei wohl auch Blut aspirirt wurde, wie dies bei derartigen Operationen oft vorkommt. Betreffs der doppelseitigen Pneumonie in dem Fall Sawostitzky's können wir uns mit Deibel nur dahin ausdrücken, dass es bei dem ganz kurzen Referat, wo eine nähere Angabe der Art der Entzündung fehlt, nicht möglich ist, über das ursächliche Moment nur einigermaassen berechtigte Vermuthungen zu hegen. Das Gleiche lässt sich vom ersten Falle (Labat) sagen. Es war uns hier leider nicht möglich, den Originalauszug selbst zu bekommen, und in Deibel's Tabelle finden wir nur die Angabe, dass nach der Operation fast vollkommene Lähmung der Lunge auf Seite der Vagusdurchtrennung bestand; woraus die Lähmung diagnosticirt wurde, was überhaupt unter derselben verstanden war (1834), ist nicht verzeichnet. In dem von Roux operirten Falle, wo Patient am 6. Tage an einer Meningo-encephalitis starb, war am Tage vor Eintritt des Exitus an den Lungen noch nichts Abnormes nachzuweisen, es trat dann plötzlich hohes Fieber auf, Delirien, die bald in Coma übergingen. Bei der Section erwiesen sich beide Lungen hinten und unten etwas verschleimt (engoué),

ein Befund, der jedoch auch ohne Vagusdurchschneidung leicht erklärlich ist, wohl hauptsächlich erst während des Comas entstanden war. Auffallend ist die Beobachtung Riedel's (Fall XIII). Nach vorausgegangenem Schüttelfrost war Patient am 14. Tage post operationem ohne Zeichen von Dyspnoe zu Grunde gegangen. Bei der Section fand man rechts die Lunge nur etwas ödematös, blutreicher als normal, links, auf Seite der Vagusresection, bei gesundem Lungenparenchym ausgedehnte eitrige Bronchitis, besonders im Ohrlappen, ohne Oedem und übermässigen Blutreichthum im Gewebe, so dass die linke Lunge weit mehr zusammenfiel, als die rechte. Riedel glaubt, dass an der Bronchitis die Vagusresection nicht unschuldig sei. Es hat aber diese reine einseitige Bronchitis, die besonders den Oberlappen und zwar (aus der Angabe zu schliessen, dass die linke Lunge weit mehr zusammenfiel, als die wenig veränderte rechte) wohl hauptsächlich nur die grossen und mittleren Bronchien betraf, so wenig gemeinsam mit allen nach Vagusduschschneidung beobachteten Lungenveränderungen, welche im Allgemeinen ziemlich genau mit der katarrhalischen Pneumonie der Kinder übereinstimmen, dass die Aetiologie derselben weit eher einem anderen Umstande, als der Vagotomie zugeschrieben werden muss.

Nicht ohne Wichtigkeit ist dieser Lungenbefund zur Beurtheilung der von vielen Autoren aufgestellten Theorie, dass die Bronchopneumonie nach doppelter Vagusdurchschneidung zum Theil seinen Grund habe in der Lähmung der im Vagus verlaufenden Vasomotoren und dem dadurch verursachten Blutreichthum. Wäre diese Annahme richtig, so müssten wir erwarten, dass die der Vagusdurchschneidung entsprechende Lunge, wenn nicht allein, so doch in höherem Maasse, die Erscheinungen der Gefässparalyse (Röthung und seröse Durchtränkung) aufwiese. Es ist aber, wie wir gesehen haben, gerade das Gegentheil der Fall; in der der Vaguslähmung entsprechenden Lungenhälfte weder erhöhter Blutreichthum, noch Oedeme, in der anderen vermehrter Blutgehalt und leichtes Oedem. Uebrigens zeigten sich auch in den anderen Fällen, die zur Section gelangten, nirgends Zeichen von Lähmung der Vasomotoren.

Betreffs unserer beiden eigenen Beobachtungen (Fall XVIII und XIX) muss erwähnt werden, dass in dem ersten, ausser den tuberculösen Veränderungen und dem subpleuralen Carcinomknoten, in den Lungen nichts Besonderes gefunden wurde; in dem zweiten trat nie ein Symptom auf, welches auf eine Lungenaffection schliessen liess.

Schwieriger als die Erkrankungen der Lungen an und für sich sind die Erscheinungen zu beurtheilen, welche auf eine Störung ihrer

Function sich beziehen lassen. Wie allgemein angenommen, gehen von dem Plexus pulmonalis Fasern zum Respirationscentrum, welche anregend auf die Athmung einwirken, so dass nach deren Durchschneidung, wie das Thierexperiment ergiebt, Verlangsamung der Respiration eintritt. Im Fall III finden wir die Angabe, dass während der Operation die Athmung vorübergehend sehr langsam wurde; ob dies vor oder nach der Vagusdurchschneidung gewesen, ist jedoch nicht erweisbar, da der Nerv nie zu Gesichte kam. Ebenso können wir aus den kurzen Angaben im Fall I nicht ersehen, in welchem zeitlichen Zusammenhang die Vagusdurchtrennung und der erwähnte Erstickungsanfall standen. Es bedürfen diese Fälle um so weniger Berücksichtigung, da solche Erscheinungen bei so complicirten Operationen (speciell bei Anwendung der Chloroformnarkose wie wohl im Fall III) auch ohne Verletzung des Vagus häufig constatirt werden können. Sehr werthvoll sind diejenigen Beobachtungen, wo der freigelegte Vagus wissentlich durchschnitten und die Respiration dabei genau controlirt wurde. Es geschah dies 9mal (9, 10, 11, 12, 13, 15, 16, 17, 19); 7 mal wurde weder in Bezug auf Qualität noch Frequenz der Athmung irgend welche Veränderung festgestellt. In einem Falle (15) betrug die Frequenz der sonst gleichbleibenden Respiration vor der Vagotomie 18, nach derselben 16, schwankte später zwischen 16 und 20; der Unterschied war also so gering, dass er nicht in Betracht kommen kann. Einzig im Fall XII finden wir die Angabe, dass vom Moment der Vagusdurchschneidung an die Narkose wesentlich anders wurde, tiefe unregelmässige Respiration, Zunahme der Cyanose auftrat. Es ist diese Erscheinung an und für sich nicht besonders auffallend, speciell nicht, weil die Trachea durch den Druck des Tumors wie ein Band zusammengelegt war und durch die geringste Verschiebung desselben undurchgängig gemacht werden konnte; merkwürdig ist nur das zeitliche Zusammentreffen der Vagotomie und der Veränderung der Respiration. Wollen wir letzteres nicht als ein zufälliges bezeichnen, so bleibt wohl nichts Anderes übrig, als den Vagus dafür verantwortlich zu machen. Gegen diese Annahme spricht vielleicht der Umstand, dass nach Ausführung der Tracheotomie wegen Verletzung des Pleurasackes die Respiration wieder regelmässig wurde. Im Fall XI war gleich nach Durchtrennung des Vagus die Athmung unverändert, und erst später wurde sie äusserst mühsam und verlangsamt. Es lässt sich dies erklären auch ohne die Vagusparalyse, da nämlich mit dem Vagus der Phrenicus durchtrennt worden war. Fälle einseitiger Phrenicusverletzung resp. Verletzung der Phrenicuswurzeln, z. B. bei Halswirbelfracturen (Hueter,

Band II, S. 65), beweisen, dass Lähmung einer Zwerchfellhälfte das Leben sofort in Frage stellt, indem die Thätigkeit der einen Zwerchfellhälfte und der übrigen inspiratorischen Muskeln die Compensation nur für kurze Zeit zu übernehmen vermag. Bei dem zweiten Patienten Kocher's (Fall XVI) trat 2 Tage nach der Operation ohne nachweisbare Veränderung der Lungen Athemnoth auf, eine Erscheinung, welche jedoch Vogel, der den Krankheitsverlauf verfolgte, dem gewaltigen Blutverluste zuschreibt.

Um unsere beiden eigenen Fälle noch zu berücksichtigen, führen wir an, dass in dem ersten (Fall XVIII) die Operation allerdings nicht ohne Störung der Respiration verlief, diese aber der Art war, dass sie mit den übrigen Symptomen das Bild einer Narkose bot, wie sie bei hochgradigen Potatoren beinahe gewöhnlich zu sein pflegt. Der post operationem aufgetretene Erstickungsanfall war wohl unzweifelhaft verursacht einerseits durch den straffen Verband, andererseits durch den ziemlich reichlichen, blutigen Schleim, welcher den Eingang der Luftwege verlegte; ein Beweis dafür ist, dass nach Auswischen der Mund- und Rachenhöhle die Respiration bald völlig frei wurde.

Bei dem zweiten Patienten (Fall XIX) war unmittelbar nach der Durchschneidung absolut keine Veränderung der Respiration wahrnehmbar; nach späterer Freilegung der von dem Tumor comprimirten Trachea wurde dieselbe bedeutend freier als vorher und blieb dann stets gleich und gut.

Wir haben schliesslich bei der Betrachtung der Erscheinungen von Seiten des Respirationsapparates noch eines Symptomes zu erwähnen, welches in mehreren Fällen beobachtet wurde, nämlich des während oder nach der Operation aufgetretenen Hustenreizes. In Fall II war der zu exstirpirende Tumor fest mit dem Larynx verwachsen und musste von diesem abgetrennt werden. Wenn nun während der ganzen Operation, speciell beim Auflegen des Fingers auf den Grund der Wunde, heftiger Hustenreiz entstand, so musste dieser dadurch erzeugt sein, dass entweder die sensibeln zum Hustencentrum verlaufenden Fasern des Stammes oder diejenigen des N. laryng. sup., der ja auch zum Theil im Wundbereich oder doch in dessen unmittelbarer Nähe lag, gereizt wurden. Wo erst post operationem Hustenreiz und Husten auftrat, war die Erregung dieser Fasern wohl hervorgerufen durch die entzündliche Reaction in der Umgebung, weshalb diese Erscheinungen auch nicht unmittelbar nach der Operation, sondern erst einige Zeit, gewöhnlich 1—2 Tage, nachher sich einstellten.

Fassen wir das Resultat unserer Erörterungen kurz zusammen, so ergiebt sich, dass ausser den erwähnten Erscheinungen von Seiten des Kehlkopfes (Stimmbandlähmung, Hustenreiz) weder in anatomischer noch functioneller Beziehung eine den Respirationsapparat betreffende Veränderung zur Beobachtung gelangte, an welcher mit einiger Sicherheit der Vagus verantwortlich gemacht werden kann — die einseitige Vagotomie also speciell in Bezug auf die Lungen eine harmlose Operation ist.

Circulationsapparat.

Nach dem gegenwärtigen Standpunkte der Physiologie liegt die Quelle der rhythmischen Contraction des Herzens in dessen eigenen Ganglienzellen; die an der Innervation participirenden Vagusäste haben nur einen regulatorischen Einfluss, und zwar in dem Sinne, dass Reizung derselben Verlangsamung bis Stillstand der Herzthätigkeit bewirkt, Durchschneidung hingegen plötzliche Beschleunigung. Nach den Untersuchungen von Schiff, Moleschott u. s. w. verläuft im Vagus auch ein Theil der beschleunigenden Nerven, deren Einfluss auf das normale Herz jedoch von demjenigen der hemmenden Fasern überwogen wird.

Eichhorst[1]) hat durch zahlreiche Versuche an Vögeln nachgewiesen, dass bei doppelseitiger Vagusdurchschneidung der Herzmuskel einer acuten Verfettung anheimfällt, und dass diese Verfettung auf die Lähmung trophischer Fasern des Vagus zu beziehen ist. Bei Hunden und Kaninchen fand Eichhorst, wenn auch in geringerem Grade, ganz die gleichen Herzveränderungen, falls diese Thiere mehr als 2 Tage lebten, und zog daraus den Schluss, dass der nach doppelter Vagotomie erfolgte Tod bei tracheotomirten Hunden durch die Herzveränderung und consecutive Herzparalyse zu Stande komme. Von besonderem Interesse für uns ist es, dass Eichhorst auch bei einseitiger Vagusdurchtrennung ganz die gleichen Veränderungen der Herzaction, Eintreten des Todes im gleichen Zeitraume, beobachtete wie nach doppelseitiger, sowie dass er die von Arloing und Tripier[2]) an Hunden und Kaninchen constatirte Prävalenz des rechten Vagus in Bezug auf die Herzthätigkeit bestätigte.

Deibel ist in seiner Arbeit über traumatische Vagusparalyse bereits auf diese letzte Frage eingetreten, hat dieselbe aber unentschieden gelassen, weil in seinen zusammengestellten Fällen überhaupt keine auffallenden Herzerscheinungen aufgetreten waren. Die Herz-

1) Die trophischen Beziehungen der Nervi vagi zum Herzmuskel. Berlin 1879.
2) Archive de phys. normale et pathol. No. 4. p. 588. 1872.

verfettung bei dem von Sawostitzky (Fall VII) operirten Patienten schreibt er dem schlechten Ernährungszustande desselben, dem starken Blutverluste und der post operationem aufgetretenen eitrigen Meningitis zu und nicht der Nervenlähmung. Wir haben bezüglich derjenigen unserer Fälle, welche schon in der Zusammenstellung Deibel's Berücksichtigung gefunden, nichts hinzuzufügen.

Wie verhält es sich aber mit den späteren im Allgemeinen genaueren Beobachtungen? Mit Ausnahme von Fall XVIII, wo der Vagus während der Operation nicht gesehen worden, die Pulsfrequenz vor und nach derselben jedoch ziemlich die gleiche war, wurde jedesmal während der Vagusdurchschneidung das Verhalten des Pulses genau controlirt und dabei constatirt, dass Qualität und Frequenz desselben absolut unbeeinflusst blieb und auch in der Folgezeit nie eine bemerkenswerthe Beschleunigung eintrat.

In dem dritten Falle Kocher's (Fall XVII) war die Pulsfrequenz gleich nach der Vagusdurchschneidung kaum merklich verändert, unbedeutend beschleunigt; ob dies Ursache der Vaguslähmung war, muss jedenfalls unentschieden gelassen werden, indem solche vorübergehende kaum merkliche Pulsschwankungen zumal während einer sehr blutigen Operation keine seltenen Erscheinungen sind. Bei dem von Kappeler operirten Patienten W. (Fall XVIII) erwies sich das Herz bei der Section ziemlich gross, etwas mürbe und blass, was jedoch nicht sehr sonderbar, wenn wir in Betracht ziehen, dass es sich um einen sehr heruntergekommenen hochgradigen Potator handelte. Bei dem Patienten M. (Fall XIX) war während der Vagusdurchtrennung nicht die geringste Veränderung des Pulses zu constatiren; die Frequenz entsprach auch später immer der Temperatur. Die einzige auffallende Erscheinung von Seiten des Circulationsapparates wurde im Fall XIII beobachtet. Bei Zug an der Geschwulst trat vorübergehende Pulsverlangsamung ein, die wohl kaum anders erklärt werden kann, als dass durch den Zug der an dem Tumor adhärente N. vagus gezerrt wurde, mithin wie auf einen mechanischen Reiz antworten musste. Es spricht diese Erscheinung dafür, dass Reizung der NN. cardiaci die Herzthätigkeit herabsetzt; wenn wir bei Lähmung derselben auf der einen Seite eine eigentliche Beschleunigung nicht constatiren konnten, so musste dies wohl daher kommen, dass die Fasern der anderen Seite vicariirend eintraten und die volle Arbeit übernahmen.

Es bleibt uns hier noch einer Beobachtung zu erwähnen, die gelegentlich nach Kehlkopfexstirpation, auch nur bei halbseitiger, gemacht wurde, dass nämlich hierbei unter successiver Steigerung

der Pulsfrequenz unter den Erscheinungen der Herzlähmung der Exitus eintrat. Stoerk[1]) hat als Ursache eine Veränderung in den Innervationsverhältnissen des Herzens angesehen, und es wurden von Alpiger[2]) auf Grund dieser Annahme genauere anatomische Untersuchungen über Vagus- und Sympathicusstörungen im Gebiete des Kehlkopfes angestellt. Er hat dabei speciell der von vielen Forschern constatirten Anastomose zwischen Ramus ext. n. laryng. sup. und N. cardiacus sup. sympath. besondere Aufmerksamkeit geschenkt und gefunden, dass dieselbe in 55,5 Proc. seiner Fälle vorkam, aber öfters nur auf der einen Seite und zwar häufiger links vorhanden war. Gestützt auf die Thatsache, dass dieser Ramus anastomoticus nach seinem Abgange aus dem R. ext. n. laryng. sup. in vielen Fällen direct neben Kehlkopf und Luftröhre nach unten zieht, also bei Exstirpation des Kehlkopfes ziemlich sicher verletzt werden musste, stellte er die Vermuthung auf, dass im R. anastomoticus depressorische Fasern zum Herzen verlaufen, deren Lähmung post exstirpationen laryngis die stürmische Herzaction erklärt. Bei unseren Fällen wurde mit Ausnahme von Fall X der Vagus wohl jedesmal unterhalb des Abganges des Laryng. sup. durchschnitten, so dass ein allfälliger R. anastomot. verschont bleiben konnte. Es liesse sich also das Fehlen einer beschleunigten Herzaction auch dadurch erklären, dass die depressorischen Fasern in diesem R. anastomot. intact geblieben sind. Merkwürdig wäre es aber gewiss, dass in allen Fällen eine Veränderung der Herzthätigkeit ausblieb, während der R. anastomot. bei den Untersuchungen Alpiger's nur in 55,5 Proc. und auch da gewöhnlich nur einseitig vorhanden war, sonderbar auch, dass gerade diese inconstante verhältnissmässig kleine Anastomose der hauptsächliche Depressor des Herzens sein sollte.

Verdauungsapparat.

Die Beziehung des Vagus zum Verdauungsapparat ist in verschiedener Hinsicht noch nicht klargestellt, und speciell ist dessen functionelle Bedeutung für dieses Organsystem noch Gegenstand mancherlei Controversen. Zur besseren Orientirung wollen wir kurz einen Blick werfen auf die heute constatirte anatomische Verbreitung des Vagus, soweit diese den Verdauungsapparat betrifft. In seiner oberen Partie hilft der Nerv den Plexus pharyngeus mitbilden und versorgt so den Schlundkopf mit sensibeln, die drei Schlundschnürer

1) Wiener med. Wochenschrift 1888.

2) Anatomische Studie über das gegenseitige Verhalten der Vagus- und Sympathicusreste im Gebiete des Kehlkopfes. Dissert. Berlin 1890.

mit motorischen Aesten; durch den Recurrens schickt er motorische Fasern zum Oesophagus und dem unteren Constrictor pharyngis; im weiteren Verlaufe giebt der Stamm motorische Zweige zur unteren Oesophaguspartie ab, bildet dann das Magengeflecht, von welchem ein Theil in den Plexus coeliacus übergeht und von da zur Leber, Milz, Pancreas, Dünndarm, Nieren und Nebennieren zieht.

Durchgehen wir in Berücksichtigung der Verbreitung des Vagus die Erscheinungen, welche in unseren Fällen bei einseitiger Lähmung desselben beobachtet wurden, so fällt zunächst auf, dass verschiedene Male erhebliche Schluckbeschwerden post operationem vorhanden waren. Gewiss ist es aber kein zufälliges Zusammentreffen, dass dies gerade da der Fall war, wo man bei der Exstirpation der Geschwulst sehr in die Tiefe bis zum Pharyux oder Oesophagus dringen musste. Im Fall III, wo 24 Stunden nach der Operation beständiges Verschlucken auftrat, reichte der Tumor bis zum Schlundkopf und musste bei dessen Entfernung noch das halbe Velum mitgenommen werden; ebenso war man (Fall V und XVIII) bei zwei Patienten, die anfangs sehr mühsam und an häufigem Regurgitiren von flüssigen Nahrungsbestandtheilen litten, bei der Exstirpation der Geschwulst gezwungen, bis auf die Wirbelsäule vorzudringen; bei dem einen (Fall XVIII) erwies sich auch bei der Section die Schleimhaut der betreffenden Rachen- und Kehlkopfseite blutig suffundirt. Es wird wohl kaum in Abrede gestellt werden können, dass in all diesen Fällen das Auftreten der geschilderten Schluckbeschwerden auch ohne die Lähmung des Vagus genügend begründet war.

Im Fall XV traten am Abend nach der Operation Magenschmerzen auf, am zweiten Tage nachher Druck- und Vollgefühl im Abdomen. Vogel, der den Fall veröffentlichte, hält die ersteren Beschwerden für Folgen der Chloroformnarkose und lässt es betreff der letzteren dahingestellt, ob dieselben durch die Vagusresection bedingt waren; der Umstand, dass sie nach künstlich erzeugtem Stuhlgange aufhörten, dürfte vielleicht gegen die Annahme sprechen, dass der Vagus daran Schuld war. Nicht uninteressant ist in Fall II die Erscheinung, dass während der Operation 2—3 mal Brechreiz auftrat, ohne dass Patient chloroformirt war. Am einfachsten lässt sich dies Symptom dadurch erklären, dass die sensibeln Vagusäste des Pharynx gezerrt wurden und reflectorisch Brechreiz auslösten. Es stimmt mit dieser Annahme auch überein, dass die Geschwulst mit dem Kehl- und Schlundkopf verwachsen war und bei der Loslösung auch Reizerscheinungen (Husten) von Seiten der sensibeln Kehlkopfäste auftraten.

Bei unserem Patienten M. (Fall XIX) wurde während der ganzen

Zeit nach der Operation dem Verdauungsapparat in jeder Hinsicht genaue Aufmerksamkeit geschenkt, jedoch nicht die geringste Beeinflussung durch die Vagotomie beobachtet. Das Schlucken verursachte dem Patienten die ersten zwei Tage etwas Schmerzen, wie es bei einer so ausgedehnten Halsoperation kaum anders zu erwarten war; jedoch bestand kein Verschlucken. Trotz 2½ stündiger Chloroformnarkose trat nach der Operation nie Brechreiz auf; kein Druck- oder Vollgefühl im Abdomen, in der Folgezeit guter, nicht übermässiger Appetit, regelmässiger normaler Stuhl; Urin in quantitativer und qualitativer Beziehung normal; von Seiten der Leber und Milz nichts Besonderes.

Gesammtorganismus.

Nachdem wir an Hand der fremden und eigenen Beobachtungen die Erscheinungen der einseitigen Vagotomie von Seiten der einzelnen Organe genauer studirt und geprüft, bleibt uns noch übrig, die Bedeutung derselben für den Gesammtorganismus näher ins Auge zu fassen. Man ist hierzu um so mehr berechtigt, als, wie schon erwähnt, Frey in Uebereinstimmung mit anderen Forschern gefunden, dass gewisse Thiere, z. B. Kaninchen, nach einseitiger Vagusdurchschneidung zum Theil zu Grunde gehen, ohne dass wesentliche Veränderungen an den einzelnen Organen constatirt werden.

Was nun bei der Zusammenstellung unserer Fälle zuerst und vor Allem auffällt, ist die hohe Mortalität. Es beträt dieselbe 57,89 Proc. Von denjenigen Patienten, die sich von der Operation erholten, starb einer (Fall VI) einige Wochen, zwei andere (Fall IV und XIX) ¼ Jahr nach der Operation an Recidiv; von den übrigen ist mit Ausnahme des von Lücke operirten Patienten, der 5 Monate post operationem noch recidivfrei war, nach der Spitalentlassung nichts mehr berichtet.

Zur Entscheidung der Frage, inwieweit die Vaguslähmung mit der hohen Mortalität in Beziehung stehe, wollen wir kurz unsere Todesfälle der Reihe nach durchgehen. Im Fall II entwickelte sich nach der Operation eine Meningoencephalitis, die auch nach der Ansicht des Operateurs Roux die causa mortis bildete. Esmarch's Patient (Fall V) überstand die Operation sehr gut, erlag dann einem 14 Tage darauf auftretenden, langsam sich ausbreitenden, mit hohem Fieber verbundenen Erysipel. Schönborn verlor seinen Patienten (Fall VIII) 36 Stunden nach der Operation; schon während derselben trat linksseitige Hemiplegie und Hemianästhesie auf. Die Section ergab ausgedehnte Thrombosen embolischen Ursprungs in der rechten Hirnhemisphäre mit beginnender Erweichung. Im Fall III

und XI war der Exitus bedingt durch Störungen von Seiten des Respirationsapparates, für deren Zustandekommen jedoch, wie bereits früher auseinandergesetzt, der Vagus auch nicht mit nur einigermaassen Sicherheit verantwortlich gemacht werden kann. Im Fall VII, wo Patient unter hohen Fiebererscheinungen und nach vorausgegangener rechtsseitiger Hemiplegie am elften Tage starb, fand man bei der Section als Todesursache eine doppelseitige Pneumonie, Herzverfettung und eine eitrige Meningitis. Wenn wir betreff der Lungen- und Herzaffection den Vagus nicht als schuldig erklären konnten, so können wir dies ebensowenig thun in Betreff der eitrigen Meningitis. Langenbeck's Patient (Fall XII) starb 14 Stunden nach der Operation an einem Pneumothorax, der infolge Verletzung des Saccus pleurae entstanden war. Riedel lässt die Ursache des Todes seines Patienten (Fall XIII) dahingestellt; der ganze Krankheitsverlauf, besonders die sich wiederholenden Schüttelfröste sprechen doch am meisten für die vom Operateur selbst gehegte Vermuthung, dass es sich um eine Infection mit Eintritt von Embolis in den Kreislauf handelte. Wenig Anlass zur Discussion über den Grund des unglücklichen Ausganges geben die Fälle XVI, XVII und XVIII; im Fall XVI und XVII starb der Patient (auch nach der Ansicht Vogel's) an den Folgen schwerer Nachblutung, im Fall XVIII erlag der Patient einem sehr hochgradigen Delirium tremens, was bei einem infolge übermässigen Alkoholgenusses heruntergekommenen Menschen bei zugleich bestehender Lungentuberculose nicht auffallend ist.

Wir sehen aus dieser kurzen Uebersicht, dass in beinahe allen Fällen der Tod in directem Zusammenhange stand mit Complicationen, die während oder nach der Operation auftraten und mit der Vagusdurchschneidung absolut nichts zu thun hatten, dass die in 2—3 Fällen (III, VII und IX) beobachteten, den Exitus bedingenden Erscheinungen von Seiten der Lungen, welche man bei oberflächlicher Betrachtung der Vaguslähmung zuzuschreiben geneigt sein möchte, auch ohne diese durch andere Momente genügend erklärt sind.

Es stimmt andererseits die hohe Mortalität unserer Fälle auch überein mit derjenigen, welche überhaupt beobachtet wird bei der Exstirpation von malignen Halstumoren, die sehr innig und ausgedehnt mit der Umgebung verwachsen sind (Hueter, Albert, König u. s. w.). Vergleichen wir z. B. die Operationsresultate der Geschwülste, die verhältnissmässig häufig zur Vagusdurchschneidung Veranlassung gaben, der malignen Strumen, so sehen wir, dass nach

der statistischen Zusammenstellung Braun's [1]) von 36 Patienten, bei welchen die Exstirpation solcher Tumoren ausgeführt wurde, 22 bald nach der Operation starben, also 64,7 Proc.; von 50 malignen Kropfexstirpationen, die Rotter [2]) zusammenstellte, starben 30, also 60 Proc., in directem Anschluss an die Operation. Aehnliche Resultate liefern die Zusammenstellungen anderer Autoren.

Gestützt auf alle diese Auseinandersetzungen müssen wir, theilweise im Gegensatz zu der in verschiedenen Lehr- und Handbüchern der Chirurgie (z. B. Hueter, König u. s. w.) zu Grunde gelegten Ansicht, behaupten, dass die einseitige Vagotomie an und für sich ein für den Gesammtorganismus unschuldiger Eingriff ist, dass wohl in allen in der Literatur verzeichneten Fällen einseitiger Vagusverletzungen, wo bedrohliche oder gar zum Exitus führende Erscheinungen auftraten, die zugleich bestehenden oder hinzutretenden Complicationen das ursächliche Moment derselben bildeten.

Es führt uns dieser Schluss direct dazu, wie wir uns verhalten sollen bei oder gegenüber einer Operation, wo eine Vagusverletzung zu Stande gekommen ist oder in Frage kommen kann. Jens Schou [3]) giebt den Rath, wenn man sicher sei, den Vagus oder Recurrens verletzt zu haben, sogleich zur Tracheotomie zu schreiten und die Jodoformgazetamponade der Trachea oberhalb der Cantile vorzunehmen, um eine Aspirationspneumonie zu verhindern. Er geht dabei von der Meinung aus, dass die nach einseitiger Vagusverletzung aufzutreten pflegende Aspirationspneumonie zwar durch den infolge der schweren Operation erzeugten Collaps allein schon bedingt sein könne, dass aber im Allgemeinen die Vagusläsion, speciell die einseitige Stimmbandlähmung, eine nicht unwichtige Rolle dabei spiele.

Abgesehen davon, dass wir unter sämmtlichen unserer zusammengestellten Fälle nur ein einziges Mal eine als Aspirationspneumonie anzusprechende Lungenaffection beobachteten und auch hier die Schuld nicht der Vagusdurchschneidung zuzuschreiben vermochten, also eine Indication zur Tracheotomie zwecks Verhinderung einer Schluckpneumonie so wie so nicht einsehen können, ist der Vorschlag Jens Schou's besonders deshalb zu verwerfen, weil dadurch die Operation complicirter, vor Allem ein aseptischer Wundverlauf sehr in Frage gestellt wird. Durch die Tracheotomie ist die Infectionsgefahr der Wunde schon während der Operation erhöht, in noch

1) Beiträge zur Struma maligna. Archiv für klin. Chirurgie. XXVIII. 1883.

2) Archiv für klin. Chirurgie. XXXI. S. 683.

3) Om Behandlingen of de traum. Vaguslaesioner med permanent Tamponade of Trachea. Nord med. Arch. Bd. XVIII. No. 5. 1886.

grösserem Maasse aber während des weiteren Verlaufes, weil wir zwecks Ermöglichung eines freien Abflusses des Secrets aus der Canüle gezwungen sind, eine mehr oder weniger offene Wundbehandlung einzuschlagen, andererseits es vorkommen kann, dass Wundsecret durch die Canüle oder zwischen dieser und die Wunde in die Respirationsorgane gelangt und daselbst zu gefährlichen Entzündungserscheinungen Veranlassung giebt.

Eine andere Frage ist die, ob wir bei ausgedehnten bösartigen Halstumoren, speciell wo starke Compressionserscheinungen Seitens der Trachea bestehen, wie besonders bei malignen Strumen, die Exstirpation in Anbetracht der hohen Mortalität nicht durch die reine Tracheotomie ersetzen sollen. Selbstredend kann durch diese dem Patienten keineswegs Heilung, sondern nur vorübergehende Erleichterung verschafft werden; aber auch in dieser Beziehung sind deren Resultate keineswegs erfreuliche. Braun hat 17 Tracheotomien bei malignen Strumen zusammengestellt; von diesen Patienten erlebte nur einer den 12. Tag; die Dyspnoe wurde nur momentan, oft gar nicht beseitigt; der Exitus trat unter höchster Athemnoth auf.

In Anbetracht dieser Erfahrungen werden wir bei Constatirung einer malignen Halsgeschwulst vor die Alternative gestellt, die Exstirpation derselben vorzunehmen oder den Patienten seinem Schicksale zu überlassen. In Betreff derjenigen Fälle, wo der Tumor nicht sehr gross und verhältnissmässig leicht beweglich ist, wird uns die Entscheidung der Frage nicht sehr schwer fallen — baldmöglichste Exstirpation der Geschwulst ist entschieden Pflicht des Operateurs; aber auch da, wo der Tumor bereits grössere Ausdehnung gewonnen, mit der Umgebung voraussichtlich Verwachsungen eingegangen, wo aber noch Hoffnung vorhanden ist, denselben vollständig entfernen zu können, dürfte ein radicales Vorgehen, d. h. die Exstirpation, angegeigt sein.

Bei dem von Kappeler operirten Patienten M. (Fall XIX) hatte der Tumor bereits die ganze linke Halsseite eingenommen, reichte bis unter das Sternum und die Clavicula, zeigte beinahe gar keine Verschieblichkeit; die Athemnoth war aber so gross, dass innerhalb wenigen Tagen der Erstickungstod eingetreten wäre, wenn man nicht die Operation vorgenommen hätte.

Patient lebte noch mehrere Monate, war bis zu seinem plötzlich eingetretenen Tode ziemlich beschwerdelos und machte kurz vor dem Tode noch einen 5stündigen Marsch. Wenn auch das Resultat der Operation kein ideales genannt werden kann, so spricht es doch entschieden dafür, dass man in Fällen, wo sehr hochgradige Be-

schwerden bestehen, den Indicationskreis zur Operation ziemlich weit stellen darf, dass man unter diesen Umständen auch da, wo eine gänzliche Entfernung der Geschwulstmassen fraglich ist, zum radicalen Vorgehen entschieden Berechtigung hat.

Hueter[1]) lässt die Frage, ob man von der Operation abstehen soll, wenn sich die Nothwendigkeit herausstellt, auch aus dem Vagus ein Stück herauszuschneiden, noch offen; wir müssen an Hand des Ergebnisses unserer zusammengestellten Vagotomien uns dahin aussprechen, dass man eine Operation unter den angegebenen Verhältnissen nicht aufgeben, dass man ohne Bedenken ein Stück aus dem Vagus mit reseciren darf, um eine möglichst vollständige Entfernung der Geschwulst zu erzielen.

Was die nähere Ausführung der Operation solcher ausgedehnter maligner Halstumoren anbetrifft, so wird diese natürlich je nach den Verhältnissen eine verschiedene sein; einen Rathschlag, welchen verschiedene Autoren (v. Langenbeck) angegeben und auch Kappeler in beiden Fällen befolgte, dürfte mit Vortheil zu beherzigen sein, nämlich einen grossen Hautlappen mit oberer Basis zu bilden und speciell da, wo der Tumor gegen oder gar um die grossen Gefässe gewuchert ist, die letzteren zunächst unterhalb der Geschwulst freizulegen, um bei einer allfälligen Verletzung derselben sofort die centrale Unterbindung ausführen und eine bedrohliche Blutung rasch beherrschen zu können.

Es bleibt mir noch die angenehme Pflicht, meinem hochverehrten Chef und Lehrer Herrn Dr. O. Kappeler den herzlichsten Dank auszusprechen für die freundliche Anregung zu dieser Arbeit, für seinen persönlichen Rath und die gütige Ueberlassung der Krankengeschichten.

---

1) Hueter-Lossen, Grundriss der Chirurgie. 7. Aufl. Bd. II. Leipzig, Vogel. 1892.

XI.

Aus der chirurgischen Universitätsklinik zu Marburg.

Ueber Fettembolie nach gewaltsamer Gelenkbeugung und zur Kenntniss der Entstehung von Enchondromen.

Von

Dr. Fritz Colley,
Assistenzarzt der Klinik.

(Mit 3 Abbildungen.)

In einem Vortrage, den er am 7. Juli 1886 in der Berliner medicinischen Gesellschaft gehalten hat, sagte Virchow[1]), dass der Gegenstand der Fettembolie, wiewohl von hervorragenden Autoren vielfach geprüft, nichtsdestoweniger wohl noch nicht erschöpft ist. Bei Durchforschung der einschlägigen Literatur habe ich einen Fall von tödtlich verlaufender Fettembolie, die sich an ein einfaches Brisement forcé ohne Knochenverletzung anschloss, nicht verzeichnet gefunden, und deshalb wird es vielleicht der Mühe lohnen, über ein derartiges Vorkommniss zu berichten, besonders da der Fall auch Veranlassung giebt, auf die Ansichten der Todesursache bei Fettembolie näher einzugehen.

Von einigem Interesse ist auch der Umstand, dass es sich um ein Individuum handelt, bei dem noch nach dem 15. Lebensjahre Rhachitis einsetzte, und dass schliesslich bei der Autopsie als zufälliger Befund einige in den Knochen eingelagerte Knochenstückchen gefunden wurden, wie sie zu dem Kapitel von der Entstehung von Enchondromen und Knochencysten als wichtig angesehen werden.

Krankengeschichte. Am 5. Juni 1891 wurde das 26 Jahre alte Mädchen A. H. wegen eines doppelseitigen Genu valgum in die hiesige chirurgische Klinik aufgenommen. Als Kind war sie stets gesund. In ihrem 15. Lebensjahre begannen sich die Oberschenkel nach aussen zu krümmen, und zwar mit der Zeit bis zu einem solchen Grade, dass sie nicht mehr gehen konnte. Eine zu jener Zeit am rechten Oberschenkel vorgenommene Operation brachte nur vorübergehende Besserung. Seit

1) Fettembolie und Eklampsie. Berliner klin. Wochenschr. 1886. Nr. 30.

einem Jahre hat sie wegen starker Schmerzen dauernd das Bett gehütet. Bei der Aufnahme wurde folgender Status praesens verzeichnet: Etwas anämisches Mädchen mit stark entwickeltem Panniculus adiposus. Der rechte Oberschenkel zeigt eine Verkrümmung mit der Convexität nach vorn und aussen; der Knochen erscheint spiralig gedreht und platt gedrückt, wie bei Rhachitis. Am linken Bein exquisites Genu valgum, und zwar derartig, dass die Axe des Unterschenkels zu der des Oberschenkels in einem nach aussen offenen Winkel von 135° steht.

Am 12. Juni wurde der rechte Oberschenkel osteotomirt (Methode von Macewen-Hahn), am 12. August der linke. Die Correctur gelang beide Male vollkommen. Am 14. October waren beide Knochen völlig consolidirt, so dass die Patientin, mit allerdings steifen Knieen, am Volkmann'schen Gehbänkchen ohne jeglichen Verband sich fortbewegen konnte. Am 17. October früh 11 Uhr wurden beide Kniee in Narkose vermittelst des Brisement forcé beweglich gemacht. Als das linke bis zum rechten Winkel gebogen war, liess sich ein ziemlich lautes Krachen hören — Einreissen des Ligamentum patellae, wie man glaubte, eine Annahme, die durch die Section nicht bestätigt wurde. Darauf Schienenverbände. Nach beendeter Narkose kehrte das Bewusstsein nicht zurück, sondern es stellte sich ein sehr unruhiger, von lautem Stöhnen unterbrochener Halbschlummer ein, der allmählich in tiefe Somnolenz überging. Puls 182, Temperatur normal. Abends 6 Uhr reagirte die Kranke kaum auf heftiges Anrufen, Athmung 24, Puls 180, Temperatur 38,2° C. Pupillen reagiren; äusserst starke Herzthätigkeit. Der erste Herzton über allen Ostien undeutlich. Trachealrasseln. Kamphorinjectionen. Abends 9 Uhr sind alle diese Erscheinungen in noch stärkerem Grade vorhanden. Temperatur 39,2°. 11 Uhr Temperatur 40,0°, Puls jagend, tiefes Coma. Nach einem lauen Vollbade mit Uebergiessungen wurde die Athmung ganz vorübergehend etwas freier. Am 18. October früh 3 Uhr, also 14 Stunden nach dem Brisement forcé, tritt unter den Erscheinungen des Lungenödems der Exitus ein. Die klinische Diagnose war mit hoher Wahrscheinlichkeit auf Fettembolie gestellt. Tags darauf wurde von Prof. Marchand die Section gemacht. Dieselbe ergab folgenden

Sectionsbefund: Hyperostosis rhachitica cranii et curvatura rhachitica femoris dextri. Osteotomia duplex fere sanata femoris utriusque. Degeneratio adiposa cordis et musculorum femorum. Contusio et Haemorrhagia musculorum vasti externi dextri, interni sinistri. Embolia adiposa pulmonum, cordis, cerebri, renum, ventriculi, intestini. Oedema pulmonum. Tuberculosis circumscripta glandularum lymphaticarum colli et glandulae bronchialis. Pleuritis tuberculosa incipiens dextra. Struma colloides. Hyperplasia glandulae Thymi, Lienis. Cystis Ovarii sinistri. Haemorrhagia punctata ventriculi et coli. Oedema piae matris. Pachymeningitis vasculosa. Hydrocephalus internus chronicus. Hepar adiposum.

Das von Professor Marchand dictirte Sectionsprotokoll lautet: Weibliche Leiche in gutem Ernährungszustande. Mammae gut entwickelt, sehr geringe Behaarung des Mons Vereris und der grossen Labien. Untere Extremitäten im Verhältniss ziemlich kurz — rechts von der Spina ant. sup. bis zum Malleolus externus 74 Cm., von der Spina bis zum un-

teren Rande der Patella 40 Cm. Der rechte Oberschenkel ziemlich stark nach aussen und vorn gekrümmt, an der am meisten convexen Stelle dicht oberhalb des Knies an der Aussenseite eine 7 Cm. lange, lineare Narbe, die sich in der Mitte sehr wenig gegen den Knochen verschieben lässt; eine zweite, kleinere Narbe an der Vorderfläche in derselben Höhe. Das rechte Knie, verhältnissmässig dick, ist gestreckt und gestattet nur geringe Beugung, dagegen stärkere seitliche Bewegung nach rechts und links. Die Wadenmusculatur sehr schwach. Das linke Bein von der Spina ant. sup. bis zum Malleolus externus 76 Cm.; von der Spina bis zum unteren Rande der Patella 41,5 Cm. Der linke Oberschenkel zeigt an der Innenseite dicht oberhalb des Knies eine 4 Cm. lange Narbe; das Knie ebenfalls wenig zu flectiren, aber seitlich beweglich.

Haut blass, am Rücken bläulich-rothe Flecken; Conjunctivae ebenfalls sehr blass; am Munde etwas feinblasiger, eingetrockneter Schaum. Unterer Theil des Halses ziemlich stark vorgewölbt. Schädel sehr breit, auffallend schief, indem das rechte Scheitelbein seine stärkste Wölbung sehr viel weiter nach vorn hat, als das linke. Die Lambdanaht beiderseits tief eingezogen, während sich die Oberfläche beider Scheitelbeine unmittelbar davor fast kissenartig hervorwölbt. Die äussere Oberfläche des Knochens nicht glatt, sondern zeigt zahlreiche kleine, zum Theil zusammenfliessende Vertiefungen von röthlicher Farbe. Das Schädeldach ist kaum verdickt, höchstens das Stirnbein etwas stärker, durchschnittlich 5—6 Mm., mit sehr reichlicher Diploe, schwacher Lamina externa und interna. Innenfläche glatt, nicht adhärent; die Gefässe der Dura ziemlich stark gefüllt; Innenfläche der Dura beiderseits mit einem feinen, ausserordentlich verbreiteten Gefässnetz bedeckt, welches an vielen Stellen ausgedehnte, geröthete Flecken bildet. Pia mater mit stark gefüllten venösen Gefässen, auch stark gefüllten Arterien an der Basis. Gewicht des Gehirns: 1415 Grm. Gehirnsubstanz weiss und feucht, beide Seitenventrikel in mässigem Grade erweitert, an der Decke des linken eine hanfkorngrosse, weissliche, durchscheinende Verdickung des Ependyms, die graue Substanz ausserordentlich blass, während die Gefässe der Marksubstanz überall stark gefüllt sind. Zwerchfell rechts vorn am oberen Rande der dritten, links am unteren Rande der dritten Rippe. In der rechten Pleurahöhle eine geringe Menge etwas getrübter, gelblich-rother Flüssigkeit, etwas weniger in der linken Pleurahöhle. Im Pericard zwei Esslöffel Transsudat. Beide Lungen ragen wenig vor, lassen den Herzbeutel ziemlich unbedeckt. Herz der Körpergrösse entsprechend. An der Wurzel der grossen Gefässe einige kleine, verwaschene hämorrhagische Fleckchen. Im linken Vorhof eine ziemlich umfangreiche Cruormasse. Linker Ventrikel leer. Im rechten Vorhof und Ventrikel ebenfalls Cruor. Herzmusculatur ziemlich schlaff, an der Innenseite treten in beiden Ventrikeln zahlreiche kleine, ziemlich blassgelbliche Flecken hervor, welche häufig einen kleinen, centralen, rothen Punkt erkennen lassen. Weniger deutlich ist diese Zeichnung auf dem Durchschnitt. Klappen ohne besondere Veränderung. Beide Lungen sind wenig ausgedehnt, vordere Partien blasser und lufthaltig, die hinteren, unteren Partien dunkler geröthet und wenig lufthaltig, feucht und blutreich. Aus beiden Lungen tritt ziemlich reichlich feinschleimige Flüssigkeit aus der

Schnittfläche. Die ganze Pleuraoberfläche zeigt eine ganze Anzahl kleiner, etwas verwaschener hämorrhagischer Fleckchen, welche besonders in den vorderen, blasserern Theilen deutlich hervortreten. Ausserdem finden sich an der Oberfläche der oberen Lappen besonders nach hinten, auch an den angrenzenden Theilen der unteren, kleine, blassgraue Knötchen, stellenweise ziemlich zahlreich, weiter nach vorn mehr vereinzelt und etwas grösser, mit schwärzlicher Umsäumung. Am unteren Theile des Oberlappens leichte fibrinöse Beschläge. Verstreute Knötchen auch auf der Pleura costalis dieser Seite, während das Lungenparenchym selbst frei davon ist. Die Pleura der linken Lunge ist vollständig glatt. Schleimhaut der Halsorgane ohne besondere Veränderung. Schilddrüse beträchtlich vergrössert, auf dem Durchschnitt körnig-gallertig, mit einigen grösseren, rundlichen Knoten. Die Thymusdrüse, ebenfalls gross, reicht nach aufwärts bis über die Schilddrüse hinauf. Am Halse finden sich neben dem Kehlkopfe in der Tiefe einige mässig vergrösserte Drüsen. Einige derselben von der linken Seite enthalten auf dem Durchschnitt mehrere käsige und frische blassgraue Knötchen. Die Drüsen am Hilus der Lunge und an der Theilungsstelle der Trachea sind ebenfalls gross, aber nicht weich, stark schwarz pigmentirt; nur in einer derselben findet sich im Centrum ein kleiner käsiger Herd. Die Organe der Bauchhöhle auffallend blass; Peritoneum glatt, die Milz stark vergrössert, sehr weich, blass, grauröthlich mit verwaschenen Follikeln. Beide Nieren mit leicht abziehbarer Kapsel, Farbe derselben gleichmässig hell, grauröthlich und trübe; so auch auf dem Durchschnitt, auf welchem sich die Marksubstanz nur undeutlich abhebt. Die Blase zusammengezogen. Uterus ziemlich klein, beide Ovarien aber von normaler Grösse; das linke sogar etwas vergrössert, enthält eine etwa kirschgrosse Cyste. Die Magenschleimhaut fast gleichmässig roth gesprenkelt, aber ohne grössere Hämorrhagien oder Substanzverluste. Schleimhaut des Dünndarmes blass, diejenige des Dickdarmes wie des Magens mit sehr zahlreichen rothen, hämorrhagischen Punkten besetzt. Leber ziemlich gross, hellröthlich-braun, Läppchenzeichnung ziemlich verwaschen. In der Gallenblase zahlreiche Gallensteine.

Bei Ablösung der Haut und des Unterhautfettes in der Umgebung des rechten Knies zeigen sich die äusseren Weichtheile, namentlich auch das dicke Unterhautfett unverändert und frei von Blutungen. An der Fascie kommen oberhalb des Knies einige Extravasatflecke zum Vorschein, welche sich besonders auch im Bereiche des Ansatzes des Vastus externus finden, dessen Substanz sehr weich und mit vielen Blutungen und Fettstreifen durchsetzt ist. Beim Anschneiden entleert sich auch eine blutige Flüssigkeit aus einer durch Auseinanderweichen der Muskelsubstanz entstandenen Höhle. Auf dem Periost sitzt reichlich Fett. Am Periost selbst, in der nächsten Umgebung des Knochens, sind keine Hämorrhagien, Zeichen von Quetschung erkennbar. Die Gelenkkapsel des rechten Kniegelenkes, ebenso die Ligamenta cruciata sind sehr derb fibrös, ohne Spuren von Zerreissung. In der Synovialis in der Nähe des Knochens einige hämorrhagische Flecken. Im Gelenk etwas blutige Synovialflüssigkeit. Die Condylen des Oberschenkels sind schief; der Knorpelüberzug des Condylus int.

lässt den oberen medialen Theil in grösserer Ausdehnung unbedeckt und ist hier durch eine glatte, an den Grenzen fein vascularisirte Synovialfläche bedeckt. Die Knorpel selbst zeigen eine glatte Oberfläche. Am unteren Drittel ist das Os femoris in der Höhe der äusseren Narbe ziemlich beträchtlich verdickt. Nach Durchsägung in frontaler Richtung zeigt sich die compacte Substanz des Knochens im Allgemeinen sehr verschmälert; an der dicksten Stelle in der Nähe der stärksten Convexität 3—3½ Mm., im Bereiche des unteren Drittels höchstens ½ Mm. 10 Cm. oberhalb des Condylus ext. finden sich die deutlichen Reste einer verheilten Durchtrennung in Gestalt einer etwa 1 Cm. breiten, durch ein festes spongiöses Gewebe gebildeten Brücke, die nach oben und unten, besonders nach auswärts, mehr allmählich in die äussere Schicht übergeht. Die Richtung des oberen Endes des Knochens weicht deutlich etwa um 1 Cm. von der des unteren ab, so dass das obere Ende einen stumpfen Vorsprung an der Aussenseite bildet. An der Convexität findet sich eine circa 1 Mm. starke, dicht spongiöse Knochenneubildung, welche vom unteren Ende auf das obere übergeht. Knochenmark trübe, grauröthlich. In der Gegend der unteren Epiphysenlinie finden sich eigenthümliche, knorpelige Einlagerungen, von denen die grösste einen 2½ Cm. langen, 7—8 Mm. breiten Streifen bildet, welcher sich aus einzelnen rundlichen, durchschimmernden Abtheilungen zusammensetzt und bis nahe an die mediale Begrenzung reicht. Ein etwa erbsengrosser, rundlicher, knorpeliger Körper sitzt mehr in der Mitte locker im Mark. Am linken Knie finden sich an der Oberfläche der Fascie oberhalb des Knies etwas grössere hämorrhagische Flecke. Die Substanz des Vastus internus ist in ähnlicher Weise verändert, wie der rechte externus. Im Gelenk selbst ausser einigen blutigen Flecken der Synovialis keine Veränderung. Auf dem Durchschnitt zeigt die compacte Substanz des Schaftes, welcher hier sehr gerade ist, eine ähnliche, jedoch geringere Veränderung, wie rechts; ihre Dicke beträgt an der Aussenseite 4, an der Innenseite 3 Mm. 6 Cm. oberhalb des Condylus ext. befindet sich eine winklige Knickung des Schaftes; gleichzeitig ist der untere Abschnitt um ca. 1 Cm. nach einwärts verschoben, so dass das untere Ende des oberen Theiles an der Aussenfläche hervorragt. Der innere einspringende Winkel ist durch eine ziemlich weiche Callusmasse, welche sich noch deutlich vom alten Knochen abgrenzt, ausgefüllt, eine ähnliche Masse schiebt sich von aussen zwischen die beiden Enden ein, doch so, dass die Markhöhle noch in einer Breite von 1 Cm. erhalten ist. Dieselbe hat hier eine hämorrhagische Färbung; oberhalb und unterhalb sind noch vereinzelte dunkelrothe Hämorrhagien vorhanden. Im Uebrigen ist das Mark ebenso beschaffen, wie rechts. In der Gegend der unteren Epiphysenlinie findet sich im Bereiche des Condylus int. eine ähnliche knorpelige Einlagerung. Ausserdem ist eine solche von rundlicher Form und fast 1 Cm. Durchmesser in der Mitte des Trochanter maior in der Gegend der Epiphysenlinie des Trochanter. Auch an der Epiphysenlinie des Schenkelkopfes findet sich eine ganz kleine, knorpelige Einlagerung.

Mikroskopischer Befund: Des genaueren Studiums halber wurden sämmtliche inneren Organe auf verschiedene Weise mikroskopisch untersucht, und zwar zuerst im frischen Zustande. Das Ergebniss war folgendes:

Die Gefässe der Lunge sind ausserordentlich reichlich mit Fett gefüllt, und zwar werden an jedem einzelnen mit der Scheere entnommenen Präparat in grossen Gefässbezirken die bekannten Fettembolien gesehen. Im Gehirn war ebenfalls eine grosse Zahl von Capillargefässen, besonders der Rinde, aber auch der grossen Ganglien mit Fett ausgefüllt. In Gefrierschnitten der Niere fand durch dasselbe eine sehr verbreitete Füllung der Glomeruli statt, und zwar waren in manchen nur einzelne Schlingen angefüllt, in anderen dagegen blieb kaum eine Schlinge leer. Nicht ein einziger Glomerulus wurde ganz frei gefunden; ausserdem war, wenn auch nur in geringem Maasse, ein Theil der Rindencapillaren gefüllt, wohingegen die Marksubstanz wieder mehr Embolien darbot. Von besonderem Interesse war die Untersuchung des Herzfleisches, die gleichfalls an Gefrierschnitten vorgenommen wurde. Im Bereiche der gelblichen Fleckchen fand sich eine bereits stark vorgeschrittene Degeneration der Musculatur, und diesen Stellen entsprechend waren sehr zahlreiche Capillaren mit unregelmässigen, länglichen Fetttropfen gefüllt; selbige kamen jedoch auch in den nicht degenerirten Stellen reichlich vor, wenn auch nicht derartig massenhaft. In Magen, Darm und Milz waren grössere Bezirke mit Fett gefüllt, während es in den Gefässen der Leber vermisst wurde. Von allen diesen Organen wurden dann auch Stückchen mit Flemming'scher Lösung behandelt, darauf eingebettet, gehärtet und geschnitten. Gefärbt wurde in einer 1 proc. Safraninlösung, und zwar 1 Theil Safranin, 10 Theile Alkohol und 90 Theile Wasser.

Im Grossen und Ganzen ergab sich dasselbe Resultat, wie bei der Untersuchung im frischen Zustande, nur mit grösserer Deutlichkeit. In der Lunge wurden, selbst an sehr feinen Schnitten, kleine arterielle Gefässe und ein sehr grosser Theil der capillaren Verzweigungen mit intensiv schwarz gefärbtem Fett angefüllt gefunden, das an einzelnen Stellen wie die Capillaren verzweigt ist, anderenfalls in grossen schwarzen Tropfen auftritt. Die Venen sind meistens frei. Die Alveolen sind fast durchweg gefüllt mit einer homogenen, bei stärkerer Vergrösserung schwach körnig aussehenden Masse, in der sich hier und da Reste von rothen Blutkörperchen, sowie verstreute farblose Blutkörperchen und auch vereinzelte abgestossene Epithelzellen befinden; letztere sind zum Theil gequollen, hier und da auch mit kleinen schwarz gefärbten Fetttröpfchen besetzt. In einzelnen Alveolen finden sich auch frei in diesem Inhalt grössere Fetttropfen. In ganz wenigen Schnitten fanden sich vereinzelte Tuberkel. Die Muskelfasern des Herzens sind in der Nähe der grossen Fetttropfen mit reihenweise angeordneten kleinsten Fetttropfen gefüllt, zwischen denen Fibrillen erhalten sind (Fig. 1). Die Schnitte der Niere zeigen deutliche Füllung der Capillarschlingen der Glomeruli mit Fetttropfen ohne weitere histologische Veränderungen. Die Schlingen sind durch das Fett zum Theil ausserordentlich ausgedehnt, einzelne erreichen die doppelte

bis dreifache Breite der normalen. Freies Fett in den Kapseln wurde nicht gefunden, ebenso nicht in den Kanälchen, auch nicht in der Marksubstanz.

Knochen: Auch der Befund an den Knochen verdient es, einer genaueren Besprechung unterzogen zu werden. Zu diesem Zwecke wurden vom Skelet der Schädel, eine Anzahl von Wirbeln, das Becken und das rechte Femur macerirt, das linke Femur wurde in Spiritus aufgehoben. An den macerirten Knochen ist das ausserordentlich geringe Gewicht auffallend; so wiegt z. B. das ganze Becken 243 Grm., der rechte Oberschenkelknochen 163 Grm.; es besteht eine weitgehende Osteoporose. Ich will hier nicht unerwähnt lassen, dass dieser Umstand mich zu grosser Vorsicht mahnte beim Aufsuchen der Ursache der Fettembolie, besonders da sich im Mark des linken Femur einzelne Hämorrhagien vorfanden; eine irgendwie bedeutendere Infraction aber mit nennenswerther Markquetschung lag nicht vor. Immerhin ist die Möglichkeit nicht gänzlich

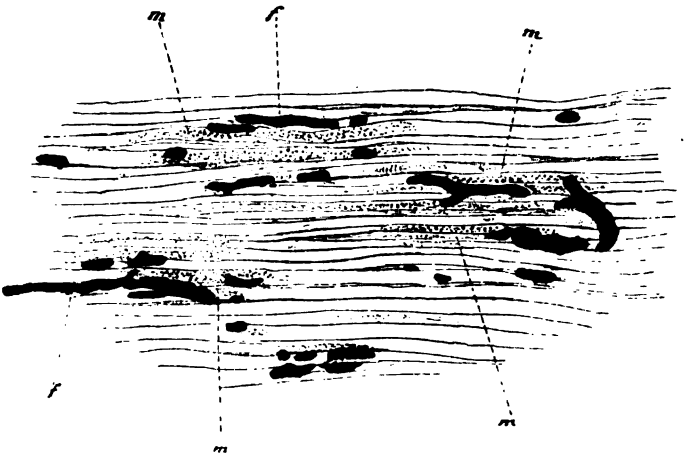

Fig. 1.

Schnitt aus dem Herzmuskel nach Behandlung mit Osmiumsäure. Schwache Vergrösserung. *f* Fett in den Capillargefässen. *m* Fettig degenerirte Muskelfasern

von der Hand zu weisen, dass eine minimale Quantität Fett auch durch diese Alteration des osteoporotischen Knochens geliefert wurde. Zur mikroskopischen Untersuchung wurde aus der Gegend des Condylus int. des linken Femur eine Scheibe mit einer knorpeligen Einlagerung herausgeschnitten und in Salpetersäure entkalkt; in Celloidin eingebettet und mit Hämatoxylin und Eosin gefärbt. Hierbei sind unterhalb der Knorpeleinlagerung die Knochenbälkchen in der Spongiosa sehr dünn und spärlich und zeigen eine gleichmässig streifige lamellöse Structur. Das Mark dazwischen ist sehr gleichmässig fettreich, nach der Aufhellung zeigt es nur ein ganz feines Netzwerk, dazwischen kleine Gefässe. In den Markräumen sind einige homogene diffuse Massen sichtbar, die offenbar aus Blutextravasat bestehen, dazwischen sind Fettzellen gelagert, auch befindet sich hier Fibrinextravasat; bei stärkerer Vergrösserung sind rothe

und Kerne von weissen Blutkörperchen sichtbar. Diese Stelle entspricht der oben beschriebenen leichten Lockerung im Femur. Die Knorpeleinlagerung selber zeichnet sich der Hauptsache nach durch dunkelblaue Hämatoxylinfärbung aus. Sie besteht aus einer recht bedeutenden Anzahl grösserer und kleinerer, meist rundlicher Einlagerungen, die nach unten hin fast alle kugelig begrenzt sind, während sie nach oben hin ausstrahlen. Alle diese Knorpelinseln zeigen unregelmässig gelappten Bau und zerfallen durch homogene Streifen in grössere und kleinere Abtheilungen, die fast gänzlich gefässlos sind. Dazwischen liegen viele dichter gelagerte Knochenbälkchen, die sich direct an die knorpeligen

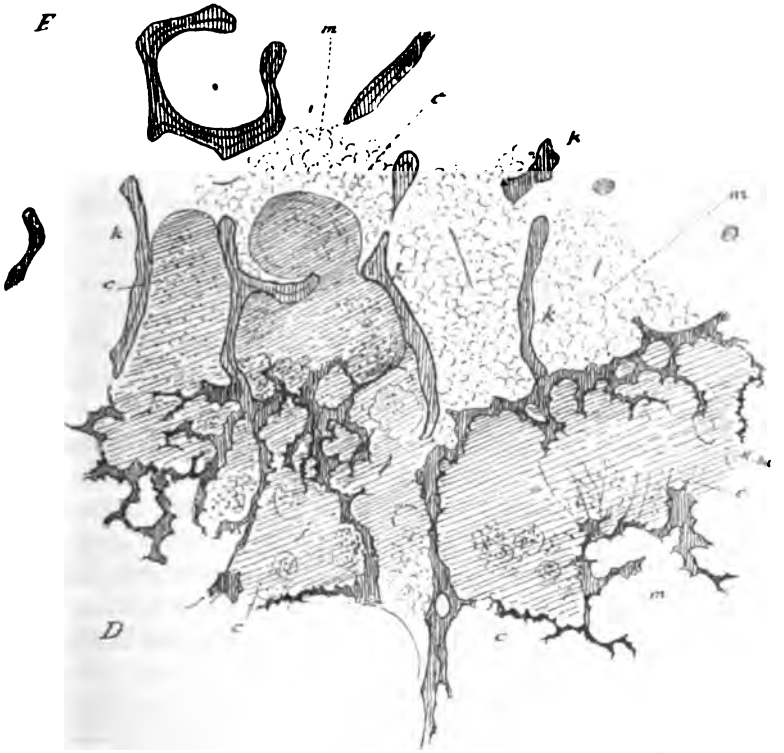

Fig. 2. Ein Theil des gewucherten Epiphysenknorpelrestes.
E Epiphyse. *D* Diaphyse. *c* Knorpelwucherung; an den punktirten Stellen sind die Knorpelzellen vergrössert. *k* Knochenbälkchen; die ganz dunkel gehaltenen Bälkchen bestehen aus verkalkter Knorpelsubstanz. *m* Mark; fetthaltig.

Einlagerungen anschliessen; zwischen diesen Bälkchen sind enge Markräume mit zellen- und gefässreichem Mark von netzförmig-faseriger Zusammensetzung; hier und da sind sehr spärliche Fettzellen sichtbar. Die einzelnen Knorpelabtheilungen wieder sind zusammengesetzt aus Anhäufungen von Knorpelzellen, die in den centralen Theilen sehr klein und durch gleichmässig hyaline Zwischensubstanz getrennt sind, während sie

sich nach der Peripherie hin vergrössern, dicht aneinandergedrängt und stark vermehrt sind. Zum Theil bilden sie stark vergrösserte Knorpelhöhlen mit deutlich dunkler blau gefärbten Knorpelkapseln, welche grosse eckige oder auch sternförmige Knorpelzellen einschliessen, die denen in der Nähe des Verknöcherungsrandes ganz ähnlich sind. Das Knorpelgewebe ist also augenscheinlich nach der Peripherie hin in starker Wucherung begriffen, so dass es ganz den Anschein hat, als ob man ein wucherndes Enchondrom vor sich hätte. Durch diese Wucherung wird das umgebende Gewebe theilweise zum Schwund gebracht, und dadurch kommen sehr eigenthümliche Bilder zum Vorschein, indem eine rundliche compacte Knorpelmasse den Raum zwischen zwei benachbarten Knochenbälkchen ganz ausfüllt und an einer Stelle sogar deutlich knopfartig durch eine enge Knochenbälkchenlücke hindurch wuchert (s. Fig. 2). Andererseits hängen dann diese knorpeligen Massen direct mit den neu gebildeten Bälkchen des dichteren spongiösen Gewebes in der Nachbarschaft zusammen. An vielen Stellen sieht man sehr deutlich die ganzen Bälkchen selbst aus hyaliner, augenscheinlich unverkalkter knorpeliger Substanz bestehen, die vielfach verästelt ist. Dazwischen sind Markräume mit zelligem Inhalt. Dann kommen unregelmässige blau gefärbte Einlagerungen, die meistens an der Randzone der Knochenbälkchen beginnen, vielfach dann aber auch die ganze Dicke einnehmen. Nicht selten sind dieselben deutlich körnig, augenscheinlich verkalkte Knorpelsubstanz. Daran lagern sich dann Knochenlamellen an mit Osteoblasten, ähnlich wie bei der normalen Knochenbildung, aber in durchaus unregelmässiger Weise.

Herr Professor Marchand hatte die Güte, diesen mikroskopischen Befund zu controliren.

Bostroem [1]) meint, dass solche Knorpelmassen als überschüssige Bildungen aufzufassen sind, die zum Aufbau der betreffenden Körpertheile nicht verwerthet worden sind und liegen bleiben. Den Grund, warum diese Knorpelinseln auch später persistiren, sucht er mit Virchow in dem Mangel der oben gleichfalls beschriebenen Vascularisirung dieser Stücke. Wenn dann aber einmal Gefässe in dieselben hineingewuchert sind, die Nahrungszufuhr vielleicht übermässig gesteigert ist, so glaubt er, dass solche Knorpelreste nicht immer verknöchern müssen, sondern dass sie eine cystische Degeneration einzugehen im Stande sind. Körte [2]) leitet gleichfalls eine Knochencyste im Oberschenkel von persistirendem Epiphysenknorpel her.

Auch chirurgisch bietet der Sectionsbefund manches Interessante dar. Etwas Gewöhnliches sind Fettembolien bei Knochencontinuitätstrennung, wobei das Fett vom Knochenmark geliefert wird.

1) Zur Pathogenese der Knochencysten. Festschrift der 56. Versammlung deutscher Naturforscher und Aerzte, gewidmet von der naturforschenden Gesellschaft zu Freiburg i. B.

2) Zwei Fälle von Knochencysten im Oberschenkel. Deutsche Zeitschrift für Chirurgie. Bd. XIII. 1880.

Eine Knochenverletzung im gewöhnlichen Sinne aber lag hier nicht vor. Man darf zwar den Umstand, dass das Mark des linken Oberschenkels einige Hämorrhagien zeigte, bei der Beurtheilung nicht ganz ausser Acht lassen, besonders da die Knochen sehr weich und auf Druck nachgiebig waren, doch können diese nur geringen Veränderungen bei der starken Alteration der Musculatur nicht ins Gewicht fallen. Diese bot nämlich schwere Degenerationszustände dar und zwar erstens atrophischer Art. Die Muskeln waren sehr blass, schwach, von Fettstreifen durchsetzt; sodann zeigten aber auch der Vastus ext. rechts und der internus links blutige Streifung, also eine mechanische Läsion, die nur beim Brisement forcé entstanden sein konnte und zwar zum nicht geringen Theil auch dadurch, dass die Weichtheile von der durch die Osteotomie gesetzten Knochennarbe unter dem oben erwähnten, klinisch falsch gedeuteten, lauten Krachen abrissen. Dass durch diesen Eingriff grosse Mengen von Fett in kurzer Zeit in den Kreislauf gelangt sind, darüber lässt der klinische Verlauf und die mikroskopische Untersuchung nicht im Unklaren.

Oben habe ich gesagt, dass ich in der Literatur einen Fall von Fettembolie bei einfachem Brisement forcé nicht verzeichnet gefunden habe. Im Gegensatz hierzu scheinen zwei Arbeiten zu stehen, nämlich erstens die Dissertation von John Wahnkau[1]), die folgendermaassen beginnt: „Der vorliegende Fall einer tödtlichen Fettembolie betrifft die 8jährige Arbeitertochter Anna Fiedler aus Hedersleben, welche am 11. XI. 1885 wegen multipler Contracturen nach chronischem polyarticulären Gelenkrheumatismus in die Klinik des Herrn Geh. Rath v. Volkmann aufgenommen wurde und drei Tage nach der Correctur dieser Contracturen durch das Brisement forcé verstarb." Auf der sechsten Seite dieser selben Arbeit ist aber dann zu lesen: „Da die Verwachsungen in den Fussgelenken zu fest und die Knochen ziemlich weich sind, so gelingt die Beseitigung der Equinusstellung nur durch Fracturirung der Tibia und Infraction der Fibula". Zweitens schliesst Paul Vogt seine Arbeit über die Gefahr der Fettembolie bei gewissen Kniegelenksresectionen[2]) mit den Worten: „Das Resumé für die Praxis ergiebt also, dass bei Kniegelenksresectionen bei länger bestehenden, hochgradigen Flexionscontracturen und Ankylosen neben der mit vollster Begründung von Braun und König betonten Gefährdung, welche nach dem Brisement forcé ebenso und auch der Resection für die Kniekehlengefässe besteht, bei der

1) Ein Fall von tödtlicher Fettembolie. Halle a. S. 1886.

2) Centralblatt für Chirurgie. 10. Jahrgang. Nr. 24.

Resection noch die Gefahr der Begünstigung diffuser Fettembolie vorliegt". Dieser Passus könnte leicht missverstanden werden. Ein genaues Nachlesen in der Arbeit von Braun[1]) ergiebt jedoch, dass dort nur von Fettembolie nach gewissen Kniegelenksresectionen die Rede ist.

Dass bei der Fettembolie die Capillaren sämmtlicher innerer Organe mit Fetttröpfchen gefüllt sind, ist allbekannt. Neu hingegen dürfte der mit der Schärfe des Experimentes gelieferte Nachweis sein, dass im Bereiche der verstopften Capillargefässe durch schlechte Ernährung schon 14 Stunden nach der Verletzung Verfettung der Herzmusculatur eingetreten ist. Ich bemerke ausdrücklich noch einmal, dass das Herz sonst als völlig normal befunden wurde, dass also keine anderweitige Veranlassung zur fettigen Degeneration vorhanden war.

Ich möchte bei dieser Gelegenheit einmal auf die Ansicht der verschiedenen Autoren, wodurch der Exitus bei Fettembolie bedingt sei, etwas näher eingehen. Aus historischem Interesse nur führe ich hier die Meinung Wagner's[2]) an, dass vermittelst des Fettes putride Stoffe in den Kreislauf gebracht werden, die zu metastatischen Processen führen. Ihm schliesst sich Niederstadt[3]) innig an. Ebenso ist Grohe's[4]) Meinung widerlegt, dass bei der Abnahme der Herzaction und der Respirationsbewegungen wahrscheinlich in Agone die Circulation in den Verzweigungen der Lungenarterie sich verlangsame, und dass dadurch die im Blute suspendirten Fettmolecüle in die Lage kommen, zu grösseren Fetttropfen zu confluiren. Bei den meisten anderen Autoren dreht sich die Frage um den Punkt, ob Störungen der Lunge, wie Flournoy[5]) meint, oder des Centralnervensystems die Ursache abgeben. Reiter[6]) z. B. hält die Embolie in das Centralnervensystem für die einzig in Frage kommende Todesursache. Völlig derselben Ansicht ist auch Scriba[7]) in seinen Untersuchungen über die Fettembolie; er kommt zu dem Schluss, dass der Tod nach reiner Fettembolie nur infolge massenhafter Em-

1) Centralblatt für Chirurgie. 1883. S. 177.

2) Archiv der Heilkunde. 3. Jahrgang, war mir im Original nicht zugänglich.

3) Ueber Embolie der Lungencapillaren mit flüssigem Fett bei Osteomyelitis. Göttingen 1869.

4) Canstatt's Jahrbuch 1862, war mir im Original nicht zur Verfügung.

5) Contribution à l'étude de l'embolie graisseuse. Strasbourg 1878. Dissert.

6) Ueber Fettembolie. Dissert. Würzburg 1885.

7) Untersuchungen über die Fettembolie. Deutsche Zeitschrift für Chirurgie. Bd. XII. 1880.

bolien des Gehirns und des Rückenmarkes eintrete, und zwar durch die hierdurch bedingte arterielle Anämie und die resultirenden Ernährungsstörungen. Durch sehr eingehende Experimente kam er zu dem Resultat, dass die Herzen der Thiere, welchen Oel injicirt worden war, ebenso lange schlugen, wie die der gesunden. Durch öfters wiederholte derartige Versuche konnte er niemals einen schädlichen Einfluss des Fettes auf die Herzthätigkeit constatiren. Die Schädlichkeiten, welche durch den Eintritt des Oeles in das Herz verursacht werden, sind nach ihm nur in der vermehrten Flüssigkeitsmenge zu suchen, welche das Herz auf einmal aufnehmen muss. Er kommt zu dem Endergebniss, dass der baldige Tod nach Fettembolie weder allein, noch theilweise durch Lähmung der Herzaction bedingt ist, dass reines Fett überhaupt keinen störenden Einfluss auf dieselbe ausübt. Er weist also die Möglichkeit eines Herztodes vollständig zurück. Und doch führt er unter den charakteristischen klinischen Symptomen unter Nr. 5 unregelmässige Herzthätigkeit an. Ich weiss wohl, er leitet dies von der mangelhaften Ernährung des Gehirns ab. Wäre es nun aber nicht auch möglich, den Circulus vitiosus mit dem Herzen zu beginnen, anstatt mit dem Gehirn? Dass als Folge der mangelhaften Herzthätigkeit Gehirnanämie entstanden sei, und sich daran anschliessend der unter Nr. 6 erwähnte Collaps mit hochgradiger Blässe der Haut und der Schleimhäute, Stoke's Phänomen und die verschiedenen Krämpfe? F. Busch[1]) giebt in dem von ihm zuerst beobachteten Falle unter dem Sectionsbefund an, dass mikroskopisch im Herzen stark verfettete Muskelfasern und mit Fett gefüllte Capillaren vorhanden gewesen seien (der Kranke war 36 Stunden nach der Verletzung gestorben), aber Busch geht über diese Thatsache hinweg, ohne ihr irgend welche Bedeutung beizulegen; auch ist aus dem Sectionsberichte nicht mit Sicherheit zu ersehen, ob für die Herzverfettung nicht noch eine andere Ursache vorhanden war. Ein dem von Busch beschriebenen ganz analoger Fall ist im März 1890 im hiesigen pathologischen Institut zur Section gekommen.

Aus der Krankengeschichte entnehme ich kurz, dass ein kräftiger gesunder Bergmann in mittleren Jahren am 16. März 1890 gegen Mittag durch einen starken Schlag wider den rechten Unterschenkel sich eine complicirte Fractur zuzog. Es wurde ein Nothverband angelegt. Auf dem Transport in seine Wohnung verlor er das Bewusstsein und reagirte nur noch auf starkes Anrufen. Die Temperatur betrug am Abend 38,5° C., am anderen Morgen 41,1°; und am Abend desselben Tages um 10 Uhr,

1) Ueber Fettembolie. Virchow's Archiv 1886.

also 34 Stunden nach der Verletzung erfolgte der Exitus. Aus dem Sectionsprotokoll entnehme ich Folgendes, was für diese Arbeit von Wichtigkeit ist: Der Herzmuskel ist etwas braun, sehr fleckig; diese fleckige Zeichnung ist namentlich deutlich im linken Ventrikel, auch an der Hinterseite desselben und an den Papillarmuskeln. Unter dem Endocard, namentlich im rechten, aber auch im linken Ventrikel sind zahlreiche punktförmige Hämorrhagien, die stellenweise mit einander confluiren. Die mikroskopische Untersuchung ergab im Bereiche der gefleckten Stellen zahlreiche, mit Fett gefüllte Capillaren, und um diese herum eine schon ziemlich weit fortgeschrittene feinkörnige Verfettung der Muskelfasern. Im Uebrigen war am Herzen nichts Pathologisches. Die Lungen waren gross, schwarz pigmentirt, etwas emphysematisch; mikroskopisch erwiesen sich zahlreiche Capillaren als mit Fett verlegt, während sonst normale Verhältnisse vorhanden waren. Die Glomerulusschlingen der Nieren waren zum grossen Theil total mit Fett ausgefüllt, wie bei einem Experiment. Abgesehen von diesen Ergebnissen wurde nichts Krankhaftes an der Leiche vorgefunden.

Max Wiener[1]) misst der Fettembolie als Todesursache nur eine sehr untergeordnete Bedeutung bei; er gewann die Anschauung, dass dieselbe in den weitaus meisten Fällen ein völlig unschädlicher Process sei. Untersuchungen der Herzmusculatur hat er meines Wissens nicht vorgenommen, immerhin ist er der Meinung, dass die Schnelligkeit der Ausschaltung des Fettes neben der Grösse und Stärke des Thieres abhängt von der Kraft und Energie der Herzaction. Niemals hat er Ernährungsstörungen gesehen im Gewebe des Hirnes, der Nieren, Milz, Muskeln u. s. w. Er beantwortet die Frage, die Bedeutung der Fettembolie betreffend, dahin, dass die Fettembolie zwar in den hochgradigsten, immerhin verhältnissmässig seltenen Fällen zum Tode führen kann, dass sie aber in der grossen Mehrzahl der Fälle entweder gar keine, oder nur bedeutungslose Veränderungen im Gefolge hat. Bergmann[2]) sagt, dass er den schnell eintretenden Tod eines Versuchsthieres nach Einführung flüssigen Schweinefettes in das Venengebiet bedingt halte durch Lähmung der Herzaction und acutes Lungenödem. „Fast die ganze Blutmasse staute sich ins rechte Herz. Durch Regurgitation vom überladenen Herzen häufte sich das Blut in den Venae coronariae und verhinderte die Zufuhr frischen, sauerstoffhaltigen Blutes zu den Herzcapillaren". Leider habe ich nicht verzeichnet gefunden, ob mikroskopische Untersuchungen des Herzens stattgefunden haben. Riedel[3]) bezeichnet bei denjenigen Fällen, die bei der ersten Attaque der Fettembolie

1) Wesen und Schicksale der Fettembolie. Leipzig 1879.
2) Zur Lehre von der Fettembolie. Dorpat 1863.
3) Zur Fettembolie. Deutsche Zeitschrift für Chirurgie. Bd. VIII. 1877.

zu Grunde gehen, als Todesursache die mangelhafte Ernährung von Herz und Gehirn dadurch, dass dieselben statt Blut Fett zugeführt bekommen; und hierher ist sein fünfter Fall zu rechnen, wo es im Sectionsprotokoll heisst: „Herz schlaff, gelblich, leicht verfettet". Das Individuum verstarb 144 Stunden nach der Verletzung, und nur durch dieses weit längere Bestehen der Fettembolie unterscheidet sich der Fall von dem von mir mitgetheilten. Zwicke[1]) berichtet über einen an Fettembolie gestorbenen Patienten, dass sich mikroskopisch am Herzen neben brauner Atrophie auch ausgedehnte Fettmetamorphose gefunden habe; es handelt sich jedoch um einen 72jährigen Potator. Zwicke hält die Fettembolie der Lungen für die Todesursache; meint jedoch, dass die fettige Entartung des Herzens als begünstigendes Moment angesehen werden muss. Ein bedeutendes Gewicht legt er darauf weiter nicht. Czerny[2]) ist der Ansicht, dass man die Fettembolie als ausreichende Todesursache nur dann wird ansprechen dürfen, wenn sie sich bei der Section so ausgedehnt, oder in so wichtigen Organen (Gehirn, Herzfleisch) findet, dass dadurch bedeutende Functionsstörungen hervorgerufen werden müssten.

Noch eine Beobachtung ist meines Wissens bisher bekannt geworden, die in vieler Beziehung Aehnlichkeit hat mit dem oben beschriebenen Fall. Dieselbe stammt gleichfalls aus dem pathologischen Institut zu Marburg, und es erweckt den Anschein, als ob es wohl der Mühe lohnt, bei Todesfällen nach Fettembolie stets das Herzfleisch auf fettige Degeneration zu untersuchen. Ich theile die Stelle wörtlich mit:[3])

Heinrich B., 14 Jahre alt, zog sich vor ca. 8 Wochen (Anfang August 1885) einen Bruch des rechten Unterschenkels oberhalb der Malleolen zu; drei Tage nachher erfolgte seine Aufnahme in die chirurgische Klinik zu Marburg, woselbst an der Innenseite des Unterschenkels an der Fracturstelle eine Perforation durch das untere Ende des Schaftes der Tibia mit Druckbrand durch äusseren Verbandsdruck constatirt wurde. In der Klinik wurden mehrfach nekrotische Knochenstücke von dem hervorragenden Tibiastumpf abgetragen. Die Eiterung aus der Wundfläche war nur mässig. Die Heilung der Fractur ging mit mässiger

1) Zwei Todesfälle durch Embolie der Lungen. Deutsche med. Wochenschrift 1883. Nr. 32.

2) Ueber die klinische Bedeutung der Fettembolie. Berliner klin. Wochenschrift 1875.

3) Joseph Sternberg, Ueber Erkrankungen des Herzmuskels im Anschluss an Störungen des Coronararterienkreislaufes nebst Mittheilung eines Falles von tödtlicher Myocarditis nach Fractur. Dissert. Marburg 1887.

Dislocation gut von statten, die Wunde war in Vernarbung begriffen. Das Allgemeinbefinden war nach Mittheilung des Herrn Geheimrath Roser so gut, dass der Knabe noch am Abend zwei Stunden vor dem Tode sich mit anderen Knaben unterhielt. Irgend welche auffällige Erscheinungen Seitens des Pulses oder des Herzens sollen nicht vorhanden gewesen sein. Fieber bestand nicht, war überhaupt nie bedeutend gewesen. Namentlich waren keine Zeichen einer allgemeinen Infection oder Metastasenbildung vorhanden gewesen. Am 8. October, Abends 11 Uhr, traten plötzlich schnarchende Athemzüge ein, es erfolgten einige Zuckungen, bald darauf der Tod. Section am 9. October 1885 (Professor Marchand):

Leiche sehr blass, Gesicht etwas gedunsen, untere Extremitäten ziemlich mager, besonders der rechte Unterschenkel. Zwerchfell rechts an der dritten, links an der vierten Rippe. Herzbeutel grösstentheils frei liegend, Herz von normaler Grösse, enthält dunkles, dünnflüssiges Blut, nur rechts kleine Speckhautgerinnsel. Klappen ohne Veränderung. Musculatur röthlich-braun; linker Ventrikel verhältnissmässig weit, doch nicht stark dilatirt. Auf einem schrägen Durchschnitt durch das Septum vom linken Ventrikel aus kommt am unteren Theile desselben eine etwa thalergrosse, verwaschene und fleckig geröthete Stelle zum Vorschein, welche sich nach innen ziemlich scharf von dem noch erhaltenen schmalen Saum normaler Musculatur absetzt und hier etwas eingesunken ist. Gleichzeitig ist dieser Theil der Musculatur besonders schlaff und ödematös durchfeuchtet. Die Vermuthung, dass etwa eine Embolie der Coronararterie vorhanden gewesen sein könne, bestätigt sich nicht. Die sämmtlichen Verzweigungen beider Arterien waren, soweit man sie aufschneiden konnte, frei, dagegen zeigte sich bei näherer Besichtigung des Herzens auch an der Oberfläche beider Ventrikel, sowohl an der vorderen, als an der hinteren Fläche, eine etwas unregelmässig fleckige, bräunlich-rothe Färbung des Herzfleisches, die besonders aus einiger Entfernung deutlich hervortritt. Diese Färbung nimmt den grössten Theil der Oberfläche ein. Beim Einschneiden zeigt sich überall, dass dieselbe sich in die Tiefe der Musculatur hineinerstreckt, entweder nur durch die oberflächlichen Schichten, oder zur Hälfte, oder bis an das Endocard. An der Innenfläche selbst tritt im linken Ventrikel nur stellenweise eine Andeutung von röthlicher Färbung hervor, rechts etwas stärker. Durchschnitte beider Papillarmuskeln des linken Ventrikels zeigen eine etwas unregelmässig trübe, matt gelbliche Färbung. Die so gefärbten Stellen, welche ganz an die wachsartige Degeneration der Skeletmuskeln erinnern, nehmen hauptsächlich die oberen Theile ein. Mikroskopisch erkennt man überall in den röthlichen und den spärlichen hellen Stellen feinkörnige Trübung, starken Zerfall, undeutliche Querstreifung; doch keine eigentliche Verfettung höheren Grades. An den schlaffen, röthlichen Stellen sind viele Muskelfasern ganz geschwunden, eine Anzahl mit stark vergrösserten Kernen, dazwischen degenerirte Reste von Fasern, ausserdem dicht gedrängte Rundzellen und hauptsächlich sehr gefässreiches, junges Granulationsgewebe. Lungen stellenweise locker adhärent, klein, nicht ödematös; in den Lungenarterien keine Spur von Thromben. Auch in den Bronchen kein fremder Inhalt. In der Trachea sehr gerin-

ger, feinblasiger Schaum, Schleimhaut röthlich, ebenso die des Pharynx. Follikel des letzteren, die des Zungengrundes und der Tonsillen ziemlich stark geschwollen. Schleimhaut der Plicae Epiglottidis etwas succulent und faltig, aber keineswegs eigentlich ödematös. Follikel der Milz gross; Magen, Leber, Nieren ohne Veränderung.

Es bieten also in diesem Falle die Coronararterien, soweit sich das makroskopisch und mikroskopisch feststellen liess, keinen Anhaltspunkt zur Erklärung der myocarditischen Herde, die im Uebrigen den Veränderungen bei Erkrankungen der Kranzarterien nicht unähnlich waren, aber sich durch ihre unregelmässige Verbreitung über beide Ventrikel, bei vorwiegender Betheiligung des linken, unterschieden. Die in circumscripten und unregelmässigen Zügen auftretenden myocarditischen Processe waren sämmtlich nicht mehr frischen Datums und mit grosser Wahrscheinlichkeit auf die Zeit der Entstehung der Fractur zurückzuführen. Bei der Abwesenheit von einigermaassen sicheren Anhaltspunkten für eine infectiöse metastatische Entstehungsursache der Herde hatte Professor Marchand die Vermuthung, dass dieselben möglicher Weise auf Fettembolien des Herzens (von der Lunge aus) zu beziehen sein dürften. Bei der Länge der seit der Fractur verstrichenen Zeit liess sich dies jedoch selbstverständlich nicht mehr anatomisch nachweisen, auch war leider über das Verhalten des Knaben in der ersten Zeit nach der Fractur nichts bekannt.

Dies sind die von mir in der Literatur aufgefundenen Ansichten derer, die überhaupt bei der Todesursache nach Fettembolie von Herzerkrankung gesprochen haben. Keiner legt ein besonderes Gewicht darauf, keiner hat aber auch die Verfettung des Herzens durch mangelhafte Ernährung infolge der Verstopfung der Capillaren mit Fett in so unanfechtbarer Weise dargethan.

Es unterscheidet sich nun, um es zum Schluss kurz zu recapituliren, der oben geschilderte Fall von Fettembolie von den früher in der Literatur mitgetheilten dadurch, dass erstens lediglich durch das Abreissen eines narbig mit dem Femur verbundenen, fettig entarteten Muskels und durch Zerrung desselben so viel Fett in den Kreislauf gelangte, als zur Herbeiführung des Exitus hinreichte, dass zweitens durch die Füllung der Herzcapillaren mit flüssigem Fett schon innerhalb einer Zeit von 14 Stunden als die Folge schlechter Ernährung eine acute Verfettung des Herzmuskels eintrat, und dass drittens der Herzmuskel äusserst empfindlich gegen solche Störungen ist.

Die Lehre aber, die für die Praxis aus den mitgetheilten Er-

fahrungen gezogen werden muss, ist die, dass der Chirurg das Brisement forcé nicht mehr als einen so harmlosen Eingriff ansehen darf, wie das bisher geschehen ist, jedenfalls dann nicht, wenn Zerreissung eines durch Inactivität der fettigen Atrophie verfallenen Muskels, oder Infraction bezw. Fractur eines in dem Zustande fettiger Osteoporose befindlichen Knochens in Frage steht.[1])

Fall II. Mädchen von 18 Jahren. Chronische Tuberculose der Weichtheile der unteren Extremitäten und der Condylen des rechten Oberschenkels. Hochgradige Atrophie der Knochen mit spätrhachitischen Veränderungen der Rippen und Wucherungen der Epiphysenknorpel. Geringe Fettembolie der Lungen.

Am 2. Juni 1892 wurde das 18 Jahre alte Mädchen J. W. in die chirurgische Klinik aufgenommen. In ihren ersten Lebensjahren soll sie ein gesundes, völlig normales Kind gewesen sein. Vier Jahre alt, bekam sie ein Geschwür an der Aussenseite des rechten Oberschenkels, welches nie völlig heilte. Im Gegentheil, es gesellten sich stets neue Geschwüre dazu. Schliesslich war der ganze Oberschenkel bis zum Knie erkrankt; an einzelnen Stellen trat Heilung mit Narbenbildung ein. Seit 4 Jahren, also seit ihrem 14. Lebensjahre, konnte die Kranke überhaupt nicht mehr gehen und musste dauernd das Bett hüten. An der kranken Extremität ist im Laufe der Zeit des Oefteren die Wundrose aufgetreten. Bei der Aufnahme in die Klinik wurde folgender Status praesens verzeichnet:

Blasses, elend aussehendes, in der Entwicklung stark zurückgebliebenes Mädchen. Die Mammae sind schlecht entwickelt, die Brust ist sehr flach, aber breit. Das rechte Bein zeigt von der Hüfte bis herab zur Wade strahlige, weissliche Narben und mehrere schlaff granulirende Fisteln, besonders an der Aussenseite in der Gegend des Trochanter maj. Dieselben führen nirgends auf Knochen, sondern communiciren mit einander unter der Haut. Die Hüfte ist durch Narbencontraction in Adductionsstellung fixirt, die Rotation ist frei. Das Knie erscheint subluxirt und ist flectirt in einem Winkel von etwa 145°. Um das Knie herum finden sich Narben. Oberhalb der Gegend der Kniekehle erstreckt sich ein grösserer Gang von rechts nach links hinter dem Knochen hindurch, der einen Finger bequem passiren lässt. Dieser Gang sendet von der Mitte aus eine Fistel zum Kniegelenk. Der Fuss steht in Flexionscontractur.

Am 3. Juni wurden die Fisteln gespalten und die Granulationen ausgeschabt; ein Knochenherd wurde nicht gefunden. Durch Brisement forcé wurden Hüfte und Fuss redressirt.

Am 18. Juni trat am kranken Bein ein Erysipel auf. Am 21. Juni war die Temperatur wieder normal, das Erysipel war abgeheilt. Am

1) Als diese Arbeit zum Druck fertiggestellt war, kam ein Fall von schwerer Tuberculose der rechten unteren Extremität zur Behandlung in die chirurgische Klinik. Ich habe denselben, weil er dem soeben beschriebenen in vielen Stücken analog ist, als Fall II der Abhandlung angefügt.

23. in der Nacht wurde die Kranke besinnungslos im Bett aufgefunden, es bestand Lähmung des rechten Nervus facialis und Armes, der Kopf war nach links gedreht. Am 24. Abends stieg die Temperatur auf 40,0°; Nackenstarre bestand nicht, das tiefe Coma dauerte fort, und am 26. Juni trat unter den Erscheinungen des Lungenödemes der Exitus ein. Das Krankheitsbild konnte klinisch nicht mit Sicherheit gedeutet werden, doch musste man annehmen, dass es sich um Embolie einer Hirnarterie handelte; auch an Fettembolie wurde gedacht.

Die Diagnose der Tags darauf gemachten Section (Professor Marchand) lautet:

Abscessus foetidus obsoletus et fractura spontanea epiphyseos infer. femor. dext. Abscesus, ulcera fistulosa et cicatrices permagnae femoris et regionis inguinalis. Atrophia ossium. Degeneratio rhachitica costarum et Hyperplasia cartilaginea epiphysium femoris et tibiae. Pneumonia lobularis lobi inferioris dextri. Embolia adiposa pulmonum. Hepar adiposum. Ulcus tuberculosum coeci. Perityphlitis circumscripta purulenta. Pachymeningitis int. vasculosa et haemorrhagica.

Ich führe die hier besonders interessirenden Stellen aus dem Protokoll wörtlich an:

„Ein uneröffneter Abscess am Femur, welcher dicke, eitrige Massen enthielt, liess bei der mikroskopischen Untersuchung der Wandung deutlich Tuberkel mit Riesenzellen erkennen, wodurch der tuberculöse Charakter des Processes ausser Zweifel gestellt wurde. — Nach Herausnahme des rechten Oberschenkels zeigt sich, dass die Condylen des Oberschenkels von dem Schaft losgelöst sind, und zwar ist das Fragment kappenförmig über den vorderen Theil des Schaftes nach aufwärts verschoben. Der Knochen ist im Bereiche des abgelösten Theiles stark schalig verdünnt, augenscheinlich von einer grösseren Höhle eingenommen; dieselbe ist mit einer Granulationsschicht ausgekleidet und mit übelriechenden Massen ausgefüllt. Im Innern der Höhle findet sich ein rundlicher, unregelmässig gestalteter Körper, und zwar in der Mitte beider Condylen, welcher, wie sich auf dem Durchschnitt zeigt, aus einer festen, durchscheinenden, glatten Knorpelwucherung von der Grösse eines Kirschkernes besteht. Im Innern der Höhle sind einige unregelmässige, nekrotische Knochenscheiben vorhanden. Der Oberschenkelknochen ist sehr atrophisch verdünnt, das Knochenmark von trüber, grauröthlicher Farbe, hier und da mit gelben, fettreichen Stellen. Von den Epiphysenknorpeln des Trochanter maj. und des Schenkelkopfes sind ausgedehnte Reste vorhanden, die meist zu grösseren, rundlichen Massen gewuchert sind. Der Knochen der Tibia und Fibula ist ebenfalls in hohem Maasse verdünnt. Der Knorpel der oberen Epiphyse ist eigenthümlich faltig, das Knochenmark sehr fleckig, am oberen Ende grauroth, nach unten allmählich heller werdend, mit einer Anzahl ganz scharf umschriebener, roth umsäumter Einlagerungen von gelbem Fettmark. Das Schädeldach ist sehr asymmetrisch, der rechte Scheitelhöcker sehr viel weiter nach vorn, als der linke. Ueberhaupt ist die linke Hälfte des Hinterhauptbeines stärker ausgebuchtet, als rechts. Die Nähte sind überall deutlich

sichtbar. Der Knochen ist von gewöhnlicher Dicke. Das Stirnbein ist etwas verdickt, mit sehr reichlicher Diploe. Die Innenseite des Schädels ist glatt, weisslich. Der Schädel ist mit der Dura stellenweise verwachsen. An der Innenfläche der letzteren sind linkerseits sehr verbreitete, stark vascularisirte Stellen, welche in nächster Nähe der Mitte kleinere und grössere frische Blutaustritte zeigen. An der Innenfläche der rechten Hälfte sind ebensolche Vascularisationen, aber kein Blutaustritt. Die Rippenknorpel haben an der Verbindungsstelle mit den Knochen eine ziemlich breite, unregelmässig durchscheinende Zone, die Knochengrenze ist zackig, der Knochen weich. In der Lunge ist ziemlich verbreitete, aber nicht sehr starke Fettembolie, so dass in allen

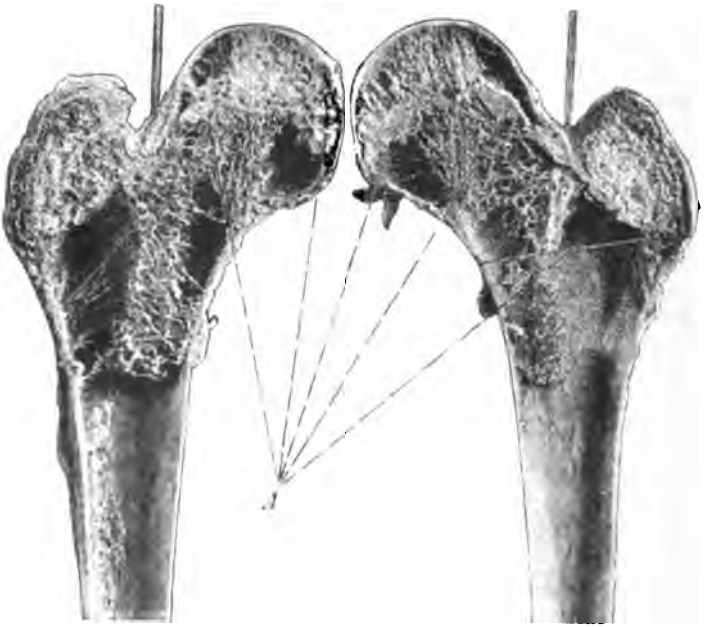

Fig. 3.
Rechtes, frontal durchsägtes, aufgeklapptes Femur. *A* gewucherte Reste des Epiphysenknorpels.

Schnitten sich einige mit Fett gefüllte kleinere und grössere Gefässe finden. Im Gehirn konnte bei genauester Untersuchung keine Herderkrankung aufgefunden werden; auch keine deutliche, irgendwie stärker hervortretende Fettembolie. Das Herz ist ohne besondere Veränderungen."

Das rechte Femur wurde in Spiritus aufgehoben, Tibia und Fibula wurden macerirt; das massenhaft vorhandene Fett wurde aus dem Mark der beiden letzteren durch Spiritusinjectionen entfernt. An diesen Präparaten ist Folgendes wahrzunehmen: Am unteren Ende

des Femur, welches nach hinten sehr scharfkantig und seitlich zusammengedrückt erscheint, kommt eine zackige Knochenwucherung zum Vorschein. Die Epiphysenknorpel am Caput femoris bilden in der Mitte eine ziemlich dünne, stark zackige Schicht, welche an beiden Seiten in unregelmässig lappige Knorpelwucherung übergeht, die in den Schenkelhals hineinragt. Die grösste Dicke derselben beträgt fast 1 Cm. Die Substanz ist etwas durchscheinender und weicher, als an der übrigen Knorpelfuge. Die Dicke der Compacta des Oberschenkels beträgt in der Mitte 1—1½ Mm.; die Innenfläche ist fast ganz glatt nach der Entfernung des Markes; nur hier und da hangen noch kleine Reste von Knochenbälkchen. Auch im Schenkelhalse und -kopfe, sowie im Trochanter major sind die Bälkchen der Spongiosa ausserordentlich rareficirt und weich. Tibia und Fibula zeigen eine noch stärker hervortretende Atrophie der ganzen Knochensubstanz, welche namentlich am oberen und unteren Ende siebförmig durchlöchert, stellenweise mit rundlichen, 1 Cm. und mehr im Durchmesser besitzenden Löchern versehen und an anderen Stellen in ein feines Netzwerk verwandelt ist. Am oberen Ende der Fibula findet sich eine unregelmässige Kochenwucherung aus zackigen Fortsätzen; augenscheinlich sind dies ältere Osteophyten, die ebenfalls nachträglich stark rareficirt sind. Das Gewicht des aus dem Spiritus entnommenen und mit diesem durchtränkten Femur beträgt 265 Grm., das der macerirten Tibia und Fibula zusammen 42 Grm. Die mikroskopische Untersuchung der Verknöcherungsgrenze an den Rippen zeigt ganz dieselben Verhältnisse, wie bei der Rhachitis: sehr unregelmässig gewucherte Knorpelgrenze mit blasigen Knorpelhöhlen, dazwischen in unregelmässiger Weise vordringend Verkalkung der Grundsubstanz und im Anschluss daran dichte spongiöse Bälkchen von osteoidem Gewebe.

Die Todesursache, besonders der Grund für die kurz vor dem Exitus aufgetretenen Lähmungen ist nicht auf den ersten Blick zu finden; doch wird man dieselben bedingt halten müssen durch die Pachymeningitis; und die Vermuthung liegt nahe, dass etwas Fett in die äusserst feinen Gefässe gelangt sei, wodurch dann die Hämorrhagien bedingt wurden, welche trotz ihres geringen Umfanges immerhin die Lähmungserscheinungen hervorgerufen haben können.

XII.

Ueber die Laryngofissur auf Grundlage eigener Erfahrung.

Von

Dr. Przemyslaw Pieniążek,
k. k. a. ö. Professor der Laryngologie in Krakau.

Es ist auffallend, dass man, während die Tracheotomie noch im Alterthum bekannt war und geübt wurde, der Laryngofissur erst zu Ende des 18. Jahrhundertes begegnet. Dieser Umstand erklärt sich daraus, dass die Nothwendigkeit der Tracheotomie ziemlich häufig vorkommt (dessenungeachtet war doch die Operation durch das ganze Mittelalter gänzlich in Vergessenheit gerathen), während die Indication zur Laryngofissur in der vorlaryngoskopischen Zeit nur ausnahmsweise vorgekommen sein konnte. Zu solchen ausnahmsweise vorkommenden Indicationen können wir in erster Reihe die Fremdkörper rechnen, die sich in der Glottisgegend eingekeilt haben und bei der Tracheotomie allein nicht entfernt werden konnten. In solchen Fällen musste die Erweiterung des trachealen Schnittes nach oben zu, d. h. die Verbindung der Laryngofissur mit der Tracheotomie, die Extraction des Fremdkörpers erleichtern; somit war sie auch streng indicirt. Aus diesem Grunde führte auch wirklich Pelletan die erste Laryngofissur im Jahre 1788 aus. Als zweite Indication könnten wir die Fractur des Schildknorpels erwähnen; hier könnten die dislocirten Fragmente nach der Laryngofissur reponirt und durch Tamponade in entsprechender Lage fixirt werden. Diese so rationelle Indication ist aber erst in der laryngoskopischen Zeit von Gurlt aufgestellt worden. Die neue Untersuchungsmethode des Kehlkopfes, d. i. die Laryngoskopie war erst geeignet, das Gebiet der Indicationen für die Laryngofissur zu erweitern. Vor Allem bezieht sich dies auf Kehlkopfpolypen, die jetzt sehr leicht mit dem Kehlkopfspiegel erkannt werden konnten. Bei uns in Krakau wurde eine der ersten Laryngofissuren wegen eines Kehlkopfpolypen vom weiland Prof. Gilewski im Jahre 1867 ausgeführt. Dieselbe Laryngoskopie aber, die das Gebiet der Indicationen zur Laryngofissur erweiterte, schuf

auch bald der letztgenannten Operation eine neue Rivalin in der Methode der endolaryngealen Operation der Kehlkopfpolypen. Trotzdem fand sich ein Vertheidiger der Laryngofissur in der Person des Balassa, der dieselbe selbst den endolaryngealen Eingriffen vorzog. Die Polemik, die Balassa mit Störk darüber führte, musste natürlich mit dem Siege des Letzteren endigen. Es ist ja zu evident, um wie viel leichter ein endolaryngealer Eingriff, als eine Laryngofissur für den Kranken ist. Jedenfalls aber erwarb sich die Laryngofissur für jene Fälle volle Berechtigung, wo die endolaryngealen Eingriffe aus was immer für Ursache, etwa wegen zu grosser Intoleranz des Patienten und dgl., nicht zum Ziele führten und die Grösse des Polypen dessen Entfernung dennoch nothwendig machte. Heutzutage, wo wir Cocain zur Verfügung haben, können wir auch den reizbarsten Kranken zur vollkommenen Toleranz ohne Mühe bringen, so dass die grosse Reizbarkeit der Kranken nur noch bei Kindern in Betracht kommen kann. Man könnte meinen, dass die verschiedenartigen Kehlkopfstenosen, die sich durch endolaryngeale Operationen nicht beheben liessen, ein geeignetes Feld für die Laryngofissur bilden dürften. Indessen traf die letztere auch hier auf eine mächtige Rivalin in den von Schrötter erfundenen und vervollkommneten Dilatationsmethoden. Die Heine'sche Kehlkopfresection, für die ja die Laryngofissur den Voract bildet, mochte auch zur Erweiterung des Gebietes der Indicationen zur letztgenannten Operation wesentlich beigetragen haben. Mitunter kam es vor, dass ein nur einseitig sitzendes malignes Neoplasma mit Verschonung des Knorpelgerüstes (also ohne Resection) gänzlich entfernt werden konnte; die günstigen Resultate, die man auf diese Weise erzielte, konnten um so mehr zur Vornahme der Laryngofissur auch bei nicht malignen Tumoren ermuthigen, wenn dieselben den endolaryngealen Eingriffen aus was für einer Ursache immer grössere Schwierigkeiten boten. Im Allgemeinen aber herrscht die Meinung, dass die Laryngofissur erst dann zulässig ist, wenn man durch endolaryngeales, respective dilatatives Verfahren gar nichts zu erreichen im Stande ist, indem sie (die Laryngofissur) einen schwereren, nicht ungefährlichen Eingriff darstellt, welcher sehr leicht den Verlust der Stimme nach sich ziehen kann.

Bevor ich zur Prüfung der Richtigkeit der letztgenannten Ansicht schreite, will ich noch bemerken, dass die Laryngofissur keine in sich geschlossene Operation darstellt, sondern vielmehr den Voract zu einem anderen Eingriffe bildet, welcher letztere erst der eigentlichen therapeutischen Indication entspricht, wie z. B. der Extraction

eines Fremdkörpers, der Excision einer Neubildung u. dgl. Somit ist es ganz natürlich, dass sowohl der Effect der Operation, als auch die Schwierigkeit und etwaige Gefährlichkeit derselben einerseits von der Erkrankung, wegen welcher sie vorgenommen wird, andererseits von dem der Laryngofissur folgenden Eingriffe abhängen wird. Die Laryngofissur dagegen an und für sich muss ich auf Grund eigener Erfahrung für einen leichten und ungefährlichen Eingriff halten. Im Laufe meiner 14jährigen laryngologischen Praxis in Krakau und besonders in der zweiten Hälfte derselben, habe ich die Laryngofissur 37 mal selbst auszuführen Gelegenheit gehabt. Ausserdem sah ich sie 9 mal andere Collegen nach gemeinsamer Berathung ausführen. Diese 46 Fälle (an 41 Kranken), wo die Operation sowohl nach verschiedenen Methoden ausgeführt, als auch aus verschiedenen Ursachen vorgenommen wurde, stelle ich hier zusammen, um an der Hand derselben meine Anschauungen sowohl bezüglich der Methoden, der Ausführung, als auch bezüglich der Indicationen zur Operation zu begründen. Zum Vergleiche will ich auch andere Methoden erwähnen, mit deren Hilfe man in ähnlichen Fällen gleichfalls zum Ziele kommen kann. Der grösste Theil der weiter unten beschriebenen Fälle wurde an der chirurgischen Abtheilung des St. Lazarus-Krankenhauses in Krakau, anfangs vom Vorstande der Abtheilung Prof. Obaliński unter meiner Assistenz, dann von mir selbst, immer nach gemeinsamer Berathung operirt. Bei dieser Gelegenheit erfülle ich eine angenehme Pflicht, indem ich hiermit dem Herrn Prof. Obaliński öffentlich meinen Dank für den ersten Anstoss, den er mir zur häufigeren Ausübung dieser Operation gegeben hat und für das mir so freundlich zur Verfügung gestellte Material ausspreche.

A. Die Krankengeschichten.

Fall 1. Der erste Fall, bei dem die Laryngofissur im St. Lazarus-Krankenhause ausgeführt wurde, betraf eine 30jährige Bäuerin, die an Kehlkopfverengerung infolge der Schleimhauthypertrophie an den Seitenwänden des Kehlkopfes und an den unteren Flächen der Stimmbänder (die sogenannte Chorditis vocalis inferior hypertrophica) litt. Die Laryngofissur führte Prof. Obaliński unter meiner Assistenz im Sommer 1879 aus. Der Fall wurde von Obaliński in „Medycyna“ 1880 vom operativen, von mir in den „Wiener medic. Blättern“ 1881 vom laryngoskopischen Standpunkte näher beschrieben. Hier will ich ihn nur in Kürze erwähnen, vorher möchte ich aber einige Bemerkungen über dieses Leiden im Allgemeinen vorausschicken.

Bei der Hypertrophie der Schleimhaut an den Seitenwänden des Kehlkopfes ist es nicht ohne Belang, zu unterscheiden, ob die hypertrophischen Wülste mehr oder weniger deutlich von den Rändern der

Stimmbänder abgesondert sind, oder mit anderen Worten, ob sie mehr die Seitenwände des Kehlkopfes, oder die unteren Flächen der Stimmbänder einnehmen. Sind es die Kehlkopfseitenwände allein, die von dem Processe befallen sind, dann sieht man den letzteren zwei Wülste aufsitzen, die sich mehr oder weniger in das Kehlkopflumen hineindrängen, häufig nach vorn oder nach rückwärts zu mit einander confluiren, immer aber durch deutliche Furchen von den Rändern der Stimmbänder abgegrenzt sind. Die genannten Wülste nehmen an den Bewegungen der Stimmbänder keinen Antheil, und so gross auch die Stenose sein mag, die sie verursachen, üben sie keinen Einfluss auf die Stimme, indem die von ihnen gänzlich abgesonderten Stimmbänder vollkommen normal vibriren können. Ganz anders verhält sich die Sache, wenn der hyperplastische Process auf die Stimmbänder selbst, und speciell auf deren untere Flächen bis zu ihren Rändern übergreift. In diesem Falle machen die obersten Partien der oben genannten Wülste die Bewegungen der Stimmbänder mit; sie werden von den letzteren beim Inspirium nach aussen gezogen und stellen sich dann als zwei polsterartige Wülste, die gleich unter den Rändern der Stimmbänder beginnen und mehr oder weniger in das Kehlkopflumen hineinragen, dar. Eine die Wülste von den Rändern der Stimmbänder trennende Furche ist entweder gar nicht vorhanden, oder nur schwach angedeutet. Es ist leicht verständlich, dass unter solchen Umständen die Stimmbänder ihre Vibrationsfähigkeit einbüssen müssen. Und wir sehen auch wirklich, dass, je weniger deutlich die Wülste von den Rändern der Stimmbänder abgegrenzt sind, desto mehr die Stimme darunter leidet. Ein gänzliches Verschwommensein der Stimmbänder mit den genannten Wülsten hat eine vollständige Aphonie zur Folge.

In unserem Falle war der Rand des rechten Stimmbandes durch eine deutliche Furche vom entsprechenden Wulste an der rechten Seitenwand getrennt, an der linken Seite dagegen war die Furche nur im hinteren Theile zu sehen, während vorn der Wulst bis an den Rand des Stimmbandes selbst reichte. Dem Zustande entsprechend war die Stimme sehr heiser und besass einen hohen Klang; der Athem war sehr erschwert. Ausserdem traten bei der Patientin jede Nacht stärkere suffocative Anfälle auf. Ich nahm anfangs die systematische Dilatation mit Schrötter'schen Hartkautschukbougien vor und gelangte nach einigen Tagen bis an das No. 3. Dieselbe Nacht aber trat bei der Kranken ein so starker suffocativer Anfall auf, dass die Tracheotomie schleunigst ausgeführt werden musste. Nach der Tracheotomie hatte ich ursprünglich die Absicht, die Dilatation weiter mit Schrötter'schen Zinnbolzen durchzuführen, Obaliński rieth mir jedoch zur Laryngofissur mit nachfolgender Excision der hypertrophischen Wülste, wie es schon zweimal in ähnlichen Fällen Szeparowicz in Lemberg ausgeführt hatte. Ich ging auf den Vorschlag um so leichter ein, da die Patientin doch nicht ohne Tracheotomie weggekommen war. Nach einer Woche schritt Obaliński zur Laryngofissur, bei der ich ihm assistirte. Die Operation wurde ohne Chloroformnarkose in horizontaler Lage der Patientin ausgeführt. —

Anfangs wurde die Trendelenburg'sche Canüle eingeführt, wo-

bei die Weichtheile über dem Schildknorpel durchgeschnitten wurden. Zur Ausführung der Spaltung des Schildknorpels aber musste die Canüle herausgenommen werden, damit der Schnitt mit einem Herniotom von innen nach aussen geführt werden könnte. Nach der Spaltung des Schildknorpels wurde die Canüle wiederum eingelegt, zeigte sich aber in ihrer Wirkung als Tamponcanüle nicht ganz verlässlich und beengte überdies mit ihrer Halsplatte zu sehr den zu weiteren Eingriffen nöthigen Raum. Schliesslich wurde sie entfernt und durch eine an einem starken Faden befestigte innere Canüle ersetzt. Ueber die letztere legte Obaliński ein Stück Schwamm, um die Luftröhre vor dem Herabfliessen von Schleim und Blut in dieselbe zu schützen. Nachher schnitt er die beiden Wülste mit Hülfe einer Scheere und Hakenpincette aus und nähte die Wundränder zusammen, indem er die Nähte nicht durch den Knorpel selbst, sondern knapp über denselben führte. Danach wurde die Canüle ohne Einlegung eines Tampons eingeführt.

Der Verlauf nach der Operation war günstig; drei Wochen nach der Laryngofissur verliess die Kranke das Spital ohne Canüle mit ganz geheilter Trachealfistel, mit ganz leichtem Athem und viel besserer, wenn auch noch nicht ganz normaler Stimme. Dem entsprechend bot auch die Untersuchung ein beinahe ganz normales Bild, nur die Excursionen der Stimmbänder nach aussen waren um ein wenig geringer, wenn auch ganz ausreichend. Nach drei Monaten sah ich die Kranke wieder und fand denselben Zustand. Drei Jahre später kam sie wiederum ins Krankenhaus mit ausgebreiteten Infiltrationen in den Lungen und tuberculösen Geschwüren im Kehlkopfe. Unter dem exulcerirten rechten Stimmbande sah man gleich vom Rande angefangen einen polsterartig vorragenden Wulst. So war das Aussehen der rechten Larynxhälfte, abgesehen von den Geschwüren, dem Bilde vor der Laryngofissur nicht unähnlich, wenn auch aus ganz anderer Ursache entstanden. Die linke Seite zeigte keine Spuren von einem Recidive des früheren Leidens. Dem Kehlkopfbilde entsprechend war auch der Athem nicht erschwert, die Stimme jedoch ganz klanglos. Bald erlag die Kranke der Lungentuberculose.

Fall 2. Der zweite Fall bezieht sich auf einen Patienten, der sich in selbstmörderischer Absicht den Kehlkopf durchschnitten hatte, glücklicher Weise aber gerettet wurde. In die Wunde wurde eine Canüle eingeführt, und nach einiger Zeit ist der Kehlkopf über derselben ganz unwegsam geworden. In diesem Zustande stellte sich Patient zu Ende des Sommersemesters 1883 an der Klinik des Prof. Mikulicz vor, wo ich ihn auch zum ersten Male zu sehen Gelegenheit hatte. Es zeigte sich, dass er durch längere Zeit fortwährend eine nicht gefensterte Canüle getragen hatte, die, wie ich das schon öfters beobachtet habe, zur vollständigen Verwachsung des Kehlkopfes beigetragen hat. Ueber der Canüle sah man ein Gewölbe, welches ihrer Convexität vollkommen entsprach und den Kehlkopf gänzlich von der Luftröhre trennte. Dem entsprechend war der Kranke nicht im Stande, auch nur lispelnd ein Wort auszusprechen (eine Aphasie im mechanischen Sinne). Anfangs versuchte ich mit Zustimmung des Prof. Mikulicz dieses Gewölbe mit dem Galvanocauter zu durchbohren, überzeugte mich aber bald, dass ich es nicht

mit einer Membran, sondern mit einer dicken, narbigen Masse zu thun hatte, die das Innere des Kehlkopfes bis an die Stimmbänder hinauf gänzlich ausfüllte. Die Stimmbänder nämlich verblieben stets in der Mittellinie und waren ganz unbeweglich. Somit gelang mir die Durchbohrung dieses Narbengewebes bei den ersten Versuchen nicht. Aber wenn sie auch gelungen wäre, dann hätte ihr eine längere, vielleicht durch Jahre fortgesetzte systematische Dilatation mit Schrötter'schen Zinnbolzen folgen müssen. Unter solchen Umständen entschloss sich Prof. Mikulicz, die Laryngofissur mit Excision des obturirenden Gewebes und nachfolgender Tamponade vorzunehmen. Die Operation wurde im Beginn des Wintersemesters 1883/84 in horizontaler Lage des Patienten bei Chloroformnarkose, theilweise mit der Trendelenburg'schen Tamponcanüle, theilweise ohne dieselbe ausgeführt. Die Details der Operation, ebenso wie den weiteren Verlauf, will ich hier nicht weiter beschreiben, da der Fall das Eigenthum des Prof. Mikulicz ist. Ich möchte nur kurz erwähnen, dass Patient nach der Entfernung des Tampons einige Tage ziemlich gut bei zugestopfter Canüle athmete, bald aber das Zustopfen derselben nicht mehr möglich war, indem die Rückbildung des Narbengewebes von den Wänden des Kehlkopfes fortschritt und das Kehlkopflumen immer mehr verengte.

Fall 3. Im dritten Falle nahm ich im Sommer 1884 die Laryngofissur bei einem 18jährigen Jüngling vor und zwar wegen zahlreicher Papillome in der Glottis und unter derselben, die nach wiederholten endolaryngealen Operationen immer schnell recidivirten und immer an Zahl zunahmen. Dem Zustande entsprechend war auch eine vollständige Aphonie vorhanden. Die Operation führte ich mit Hülfe des Dr. Trzebicky, damals Assistenten an der chirurgischen Klinik des Prof. Mikulicz, aus. Ich machte zuerst die Cricotomie in Chloroformnarkose und unmittelbar nachher die Laryngofissur. Statt einer Tamponcanüle versuchte ich hier zum ersten Male die Rose'sche Methode, d. i. das Operiren bei nach rückwärts herabhängendem Kopfe. Ich fand die Methode so bequem, dass ich seit dieser Zeit die Laryngofissur nur auf diese Weise auszuführen pflege. Die Methode hat nämlich insbesondere diesen Vortheil, dass man sowohl zur Spaltung des Schildknorpels, als auch zu den weiteren Eingriffen im Inneren des Kehlkopfes die Canüle vollkommen entbehren kann, wodurch an dem zur Operation nothwendigen Raum sehr viel gewonnen und das Eindringen von Blut und Speichel in die Luftröhre dennoch vermieden wird, da die ganze Masse der erwähnten Flüssigkeiten durch den Mund und die Nase frei herabfliessen kann. Mann kann sich leicht vorstellen, um wie viel mühsamer die Operation gewesen wäre, wenn bei den zahlreichen Papillomen unter der Glottis der Raum durch die Tamponcanüle beengt wäre, oder wenn nach Entfernung derselben das in die Luftröhre herunterfliessende Blut fortwährende Hustenstösse hervorrufen würde. Auf die oben angegebene Weise konnte ich dagegen nach der Spaltung des Schildknorpels und Abziehung der Schildknorpelplatten mit stumpfen Haken ganz bequem zu der Excision der zahlreichen Papillome schreiten. Nachher führte ich die Canüle ein und zog die Wundränder über derselben, ohne sie zu nähen,

mit Heftpflasterstreifen zusammen. Der Tampon über die Canüle wurde nicht eingelegt. Am nächsten Tage nahm ich die Pflasterstreifen ab und zog wiederum die Schildknorpelplatten aus einander, um die etwa noch zurückgebliebenen kleinen Papillome gänzlich auszurotten. Es schien mir diese Vorsicht geboten, indem die Papillome sehr zahlreich, manche darunter auch sehr klein waren, so dass sie sehr leicht am vorigen Tage, besonders bei der, wenn auch nur kleinen Blutung, die die Operation begleitete, übersehen werden konnten. Nachdem ich auf diese Weise noch den Rest der Papillome (schon ohne Chloroform) entfernt hatte, zog ich wiederum die Wundränder mit Heftpflasterstreifen zusammen und stopfte, da der Kranke ganz gut athmen konnte, die Canüle zu. Im weiteren Verlaufe behandelte den Patienten wegen meiner Abreise Dr. Trzebicky, von dem ich nachher erfuhr, dass die Canüle bald entfernt wurde und der Kranke etwa in zwei Wochen mit guter Stimme nach Hause zurückkehrte. Nach mehreren Monaten sah ich den Kranken wieder und fand einen papillomatösen Polypen in der Glottis selbst. Der Kranke befand sich aber auf der Durchreise, konnte sich also nicht zur endolaryngealen Operation, die ich ihm vorgeschlagen habe, entschliessen. Seit der Zeit sah ich ihn nicht mehr wieder.

In diesem Falle wäre Folgendes hervorzuheben: 1. Trotz der grossen Zahl der Papillome war der Kehlkopf nicht wesentlich verengt, so dass die Tracheotomie (recte Cricotomie) nicht wegen der Kehlkopfstenose, sondern als Voract zur Laryngofissur ausgeführt wurde. 2. Die Laryngofissur wurde unmittelbar nach der Tracheotomie vorgenommen. 3. Sowohl die Spaltung des Schildknorpels, als auch die Excision der Polypen fand bei herabhängendem Kopfe des Patienten statt. 4. Die Wundränder wurden nicht zusammengenäht, sondern mit Heftpflasterstreifen zusammengezogen. 5. Der Tampon wurde ähnlich wie im Falle 1 nicht eingelegt.

Fall 4. Der vierte Fall bezieht sich auf einen Kranken in der chirurgischen Klinik, bei dem ich, vom Prof. Mikulicz zu Ende des Jahres 1885 hinzugerufen, zahlreiche Papillome in der Glottis und unter derselben fand. Dieselben hatten nicht nur eine vollständige Aphonie, sondern auch eine Verengerung des Kehlkopflumens zur Folge. In einigen Sitzungen entfernte ich auf endolaryngealem Wege alle Papillome in der Glottis und den grössten Theil der subglottischen, so dass nur noch die Reste der letzteren an den Kehlkopfwandungen sitzen blieben, die schon viel zu klein waren, um den Kehlkopf zu verengern. Trotzdem war aber der Athem nicht viel leichter. Als Ursache dieses Zustandes konnte ich jetzt in der Tiefe ein Paquet Papillome an der hinteren Trachealwand sehen, welches das Tracheallumen von rückwärts ziemlich stark verengte. Da nun die letztgenannten Papillome zu tief sassen, um auf endolaryngealem Wege leicht erreicht werden zu können, da auch die vorher endolaryngeal entfernten Stücke unter dem Mikroskope den Bau eines kleinzelligen Sarkoms darstellten, schlug ich Prof. Mikulicz die Vornahme einer Tracheotomie und Laryngofissur vor, um auf diese Weise

sowohl die Reste des Neoplasmas an den Kehlkopfwänden, als auch den neu entdeckten Herd in der Luftröhre radical zu entfernen. Dr. Trzebicky, damals Assistent an der Klinik, führte nun die Tracheotomie aus, und unmittelbar nachher nahm Prof. Mikulicz die Laryngofissur mit nachfolgender Excochleation der Kehlkopfwände vor. Die Operation wurde bei Chloroformnarkose in horizontaler Lage des Patienten, theilweise mit Hülfe der Trendelenburg'schen Tamponcanüle, theilweise ohne dieselbe ausgeführt. Die Wucherung an der hinteren Trachealwand liess sich aber erst dadurch zur Wahrnehmung bringen, dass man dem Kranken den Kopf nach rückwärts zurückbeugte und gegen das Fenster wandte. Nun brannte Mikulicz die Wucherung mit dem Thermocauter aus, legte die Canüle ein und verband die Wundränder mit einer durch die Schildknorpelplatten geführten Metallnaht. Der Erfolg war bezüglich des Neoplasmas sehr günstig. Ich habe nämlich im Laufe nächstfolgender zwei Jahre, durch die ich den Kranken mit Unterbrechungen zu sehen Gelegenheit hatte, kein Recidiv bemerkt. Dagegen hat das nach der Excochleation an der hinteren und den Seitenwänden neugebildete Narbengewebe die Stimmbänder so stark aneinandergezogen, dass nur eine schmale lineare Spalte zwischen ihnen blieb. Die Dilatation mit den Schrötter'schen Zinnbolzen, die ich bei ihm vornahm, hatte nur einen vorübergehenden und unvollständigen Erfolg, um so mehr, da der Kranke im Sommer die Behandlung unterbrach und erst im Winter zur weiteren Fortsetzung derselben zurückkehrte. Nach zwei so zugebrachten Wintern entzog er sich der weiteren Behandlung und Beobachtung. Erst im Sommer 1892 sah ich ihn wieder und fand denselben Zustand wie zuvor. Die Stimme hatte der Kranke schon nach den endolaryngealen Eingriffen, also noch vor der Laryngofissur zurückerlangt, nach der Laryngofissur blieb sie so, wie vor derselben, d. i. laut, mit Klang, wenn auch etwas heiser.

Fall 5. Im fünften Falle, den ich im Frühling 1886 zu sehen Gelegenheit hatte, war eine Perichondritis thyreoidea vorhanden. Die auseinandergedrängten Platten des Schildknorpels bildeten statt eines Winkels einen flachen Bogen mit einander. Bei der laryngoskopischen Untersuchung zeigten sich die Taschenbänder so sehr geschwellt, dass sie sich vorn berührten und nur rückwärts eine kleine Oeffnung zwischen sich liessen. In dieser Oeffnung sah ich eine blasse, halbdurchsichtige, fingerhutförmige Wucherung, die, von vorn ausgehend, den kleinen Raum noch mehr verengte und bei der Respiration leicht flottirte. Sie machte den Eindruck eines, an einem breiten Stiele sitzenden, im vorderen Theile von den Taschenbändern verdeckten Schleimpolypen. Die wahren Stimmbänder wurden von den Taschenbändern gänzlich verdeckt. Die Aryknorpel waren gut beweglich und ebenso wie die aryepiglottischen Falten nicht geschwellt. Der Boden des rechten Sinus pyriformis war deutlich gehoben. Ich stellte die Diagnose auf Perichondritis thyreoidea, der ich auch die oben erwähnte Wucherung zuschrieb, und rieth zur Laryngofissur, um dem angesammelten Eiter freien Abfluss zu verschaffen und die erwähnte Wucherung zu entfernen. Zu diesem Zwecke vollzog ich bei dem Kranken die Tracheotomie, und eine Woche später nahm Obaliński unter meiner Assistenz die Laryngofissur in Chloroformnarkose

und bei herabhängendem Kopfe vor.[1]) Nach der Spaltung des Schildknorpels trat zwar eine ziemlich starke Blutung auf, die von der hyperämischen Kehlkopfschleimhaut herrührte, uns jedoch wegen Ausführung der Operation bei herabhängendem Kopfe nicht viel geniren konnte. Die Blutung wurde durch Tamponade des Kehlkopfes gestillt, wobei darauf geachtet wurde, dass der für die Athmung nothwendige Raum durch den Tampon nicht zu sehr eingeschränkt werde. Nach der Entfernung des Tampons fanden wir unter dem rechten Stimmbande eine längliche Oeffnung, die zu einer mit Eiter ausgefüllten Höhle führte, und in der die entblösste rechte Schildknorpelplatte sich befand. Durch diese Oeffnung konnte man mit dem Finger den oberen Rand, fast die ganze äussere und den oberen Theil der inneren Fläche der rechten Schildknorpelplatte betasten, welche sich dabei verknöchert und rauh zeigte. Die Abscesshöhle wurde mit Borsäurelösung ausgespült, was bei hängendem Kopfe ohne jede Schwierigkeit gelang. Die Wucherung, die an der vorderen Larynxwand und etwas unter dem vorderen Theile des linken Stimmbandes sass, wurde entfernt, der Kehlkopf mit Jodoformgaze austamponirt, die Canüle unter den Tampon eingeführt und die Wundränder oberhalb der Canüle knapp über dem Knorpel zusammengenäht. Drei Wochen nach der Operation verliess der Kranke das Spital ohne Canüle mit ganz verheilter Trachealfistel, ganz leichtem Athem und viel besserer Stimme als zuvor. Die Untersuchung zeigte viel geringere Auftreibung der Schildknorpelplatten, ebenso viel geringere Schwellung der Taschenbänder und des Bodens des rechten Sinus pyriformis, als vorher. Ein Jahr später erfuhr ich, dass der Kranke noch einige nekrotische Stückchen verknöcherten Schildknorpels ausgehustet hat, worauf die Stimme sich noch mehr besserte, während der Athem so wie bisher ganz leicht blieb.

Fall 6. In diesem Falle wurde die Laryngofissur im Frühling 1887 wegen eines kleinen Polypen zwischen den Aryknorpeln vom Professor Obaliński gemacht. Wie bekannt, pflegen die Polypen an der vorderen Fläche der hinteren Larynxwand äusserst selten vorzukommen, obgleich die aus dem Grunde tuberculöser Geschwüre hervorwuchernden Granulationen, oder auch die Geschwürsränder selbst in dieser Gegend Polypen mitunter täuschend ähnlich aussehen können. In diesem Falle sass nun wirklich ein Schleimpolyp im Interarytaenoidealraume, was ich nicht nur durch laryngoskopische Untersuchung zu erkennen, sondern auch bei der Laryngofissur zu bestätigen Gelegenheit hatte. Es war ein Schleimpolyp von der Grösse einer Erbse, der im Interarytaenoidealraume in der Höhe der Stimmbänder sass und die letzteren einander so genähert hatte, dass sie ebenso wie die Aryknorpel stets in der Phonationsstellung verblieben und beim Inspirium sich gar nicht voneinander entfernen konnten. Es ist leicht zu begreifen, dass in diesem Zustande die Spalte

1) Um Wiederholungen zu vermeiden, will ich gleich hier bemerken, dass in allen weiter unten beschriebenen Fällen die Laryngofissur sowohl von Obaliński, als auch von mir immer in Chloroformnarkose und bei herabhängendem Kopfe ausgeführt wurde.

zwischen den Stimmbändern für den Athem zu schmal war, somit der Patient an grosser Athemnoth leiden musste. Die Stimme war natürlich auch heiser. Ich muss annehmen, dass der zwischen den Aryknorpeln sich ausbildende Polyp dieselben allmählich immer mehr aneinanderbrachte, ihre Bewegungen nach aussen immer mehr beschränkte, bis es schliesslich dazu kam, dass sie in der Mittellinie stabil verbleiben mussten und sich von einander nicht mehr entfernen konnten. Bei der schweren Athemnoth, die dieser Zustand verursachte, hielt ich endolaryngeale Eingriffe für nicht ungefährlich und auch sonst bezüglich des Erfolges für unsicher und schlug daher Prof. Obaliński die Laryngofissur vor. Dieselbe wurde thatsächlich von Obaliński unter meiner Assistenz ausgeführt, nachdem vorher die Cricotomie vorausgeschickt worden war. Der Polyp wurde mittelst einer Hakenpincette hervorgezogen und mit einer Hohlscheere entfernt, ein Tampon in den Kehlkopf über die Canüle eingelegt und die Wundränder durch knapp über den Knorpel geführte Nähte verbunden. Nicht ganz drei Wochen später verliess der Kranke das Spital ohne Canüle mit ganz verheilter Trachealfistel, mit ganz leichtem Athem und ganz guter Stimme.

Fall 7. Der Kranke, der im Frühling 1887 operirt wurde, stellte Papillome an beiden Arcus palatoglossi, an beiden Taschenbändern und an dem linken wahren Stimmband dar. Die Papillome erreichten bei Weitem nicht die Grösse, die nothwendig wäre, um eine Stenose hervorzurufen. Neben denselben jedoch zeigten sich die Stimmbänder hinter den Stimmfortsätzen durch eine an der hinteren Kehlkopfwand quer verlaufende Falte verbunden und in der Mittellinie festgehalten. Die Glottis lief nach rückwärts elliptisch zu, erreichte aber nicht das Niveau der hinteren Kehlkopfwand, sondern endigte an der genannten Falte, welche einige Millimeter über das Niveau der hinteren Wand vorragte. Durch diese Falte wurden nun die Stimmbänder und die Aryknorpel in der Phonationsstellung festgehalten. Dem Bilde entsprechend, musste ich die Bildung einer dicken Membran an der hinteren Kehlkopfwand diagnosticiren. Eigentlich dürfte hier eine schwielenartige Bindegewebsneubildung gewesen sein. Als Ursache dieses Zustandes muss ich die Störk'sche Blennorrhoë annehmen, um so mehr, da sich bei dem Kranken eine exquisite Rhinitis und Pharyngitis sicca vorfand. Eine Atrophie der Nasenmuscheln, wie in der typischen Ozaena, fand sich allerdings nicht vor. Bei diesem Kranken machte ich auf der Abtheilung des Prof. Obaliński die Cricotomie und gleich nachher die Laryngofissur mit nachfolgender Entfernung der oben erwähnten Papillome und Excochleation des schwielenartigen Gewebes an der hinteren Wand. Dann legte ich einen Tampon ein und nähte die Wundränder oberhalb der Canüle knapp über dem Knorpel zusammen.[1]) Der Tampon entschlüpfte indessen am nächsten Tage, und der Kranke blieb ohne denselben. Der Effect der Operation war nicht günstig. Der Kranke konnte die Zustopfung der

1) In allen folgenden Fällen wurde auch ein Tampon aus Jodoformgaze eingelegt, und die Nähte wurden knapp über dem Knorpel geführt; wo eine Abweichung von diesem Verfahren stattfand, wird es speciell hervorgehoben werden.

Canüle nicht vertragen, um so weniger konnte an die Entfernung derselben gedacht werden. Die Stimmbänder verblieben, so wie vor der Operation, stets in der Mittellinie. Die Schuld an dem Misserfolg mag einerseits in der zu früh eingetretenen, wenn auch zufälligen Entfernung des Tampons gelegen sein, andererseits glaube ich auch mir selbst die Schuld zuschreiben zu müssen, da ich die derbe Bindegewebsneubildung vielleicht zu wenig energisch excochleirt habe. Der Kranke entzog sich der weiteren Behandlung und kehrte mit der Canüle und eben so heiser wie früher nach Hause zurück.

Fall 8. Der achte, ebenfalls im Frühling 1887 operirte Fall stellt eine grosse Aehnlichkeit mit dem letzterwähnten dar. Er betraf ein 18 Jahre altes Mädchen, bei dem an beiden Taschenbändern kleine Papillome sassen. Die Stimmbänder waren verdickt, mit deutlich abgerundeten Rändern. Sie verblieben stets in der Phonationsstellung und machten, ebenso wie die Aryknorpel, keine Auswärtsbewegungen. Die Glottis hatte aber nicht, wie im vorigen Falle, eine elliptische Gestalt, sondern die eines schmalen Dreieckes, dessen Basis an einer flachen Erhebung an der vorderen Fläche der hinteren Larynxwand lag. Die Spitzen der Aryknorpel zeigten Spuren von Bewegung, deren untere Theile aber waren beinahe ganz an einander genähert und unbeweglich. Nebstdem fand ich in der Nase eine exquisite Ozaena mit Atrophie der Muscheln und fötidem Geruche und eine Pharyngitis sicca. Es musste somit als Ursache des Leidens die Blennorrhöa Störki angenommen werden. Es wurde in dem Falle an der Abtheilung des Prof. Obaliński die Cricotomie ausgeführt. Eine Woche später nahm ich die Laryngofissur vor. Nach Spaltung und Abziehung der Schildknorpelplatten excochleirte ich gründlich das derbe Schwielengewebe an der hinteren Wand und verband wie gewöhnlich. Nach einer Woche entfernte ich den Tampon und bald auch die Canüle. Anfangs bemerkte ich, dass die Stimmbänder, die jetzt ganz normale Excursionen zeigten, bei der Phonation eine nach vorn zu etwas zu breite Spalte zwischen sich liessen. Wahrscheinlich war dies die Folge eines etwas zu grossen Tampons. Nach einiger Zeit jedoch zeigte sich die Glottisspalte bei der Phonation normal eng und nach vorn zu spitz zulaufend. Dem entsprechend verbesserte sich auch wirklich die Stimme, die, anfangs ganz klanglos, jetzt, obgleich noch stark heiser, dennoch einen Klang gewonnen hat und jedenfalls besser als vor der Laryngofissur geworden ist.

Ein Jahr später kam die Patientin zu mir mit Symptomen einer Larynxstenose, als deren Ursache ich die Hyperplasie der Schleimhaut in der Gegend der verheilten Trachealfistel erkannte. Anfangs versuchte ich die Dilatation mit den Schrötter'schen Hartkautschukröhren, wurde aber indessen wegen plötzlich eingetretenen Suffocationsanfalles zur Tracheotomie genöthigt, wobei ich die gewucherte Schleimhaut excochleirte und theils durch den Kehlkopf, theils durch die Trachealfistel mit dem Galvanocauter ausbrannte. Circa 10 Tage nachher entfernte ich die Canüle. Ein halbes Jahr später kehrte die Kranke abermals mit Kehlkopfstenose zu mir zurück, die auf demselben Grunde wie zuvor entstanden war. Durch systematische Dilatation mit Hartkautschukbougien gelang

es mir in kurzer Zeit, die Stenose wiederum zu beseitigen. Im Sommer 1889 stellte sich die Patientin zum vierten Male mit Larynxstenose vor. Als deren Ursache erwies sich diesmal die Hypertrophie der Larynxschleimhaut unter dem Rande des linken Stimmbandes. Die Stenose wurde wiederum mit Hülfe der Schrötter'schen Hautkautschukbougien in kurzer Zeit beseitigt. Dabei bemerkte ich eine reichliche Borkenansammlung in der Trachea, wodurch die stenotischen Erscheinungen von Zeit zu Zeit immer wieder sich wiederholen mussten. Im Laufe einiger Jahre, während welcher ich die Kranke von Zeit zu Zeit zu sehen Gelegenheit hatte, fand ich immer normale Beweglichkeit der Aryknorpel und der Stimmbänder. Das schwielenartige Gewebe im Interarytänoidealraume hat sich im Laufe von drei Jahren nach der Excochleation nicht mehr zurückgebildet. Interessant ist es, dass in der Nase, wo ich ursprünglich eine exquisite atrophische Ozaena constatirt hatte, schon im Sommer 1889 eine Schleimhauthypertrophie, besonders an der rechten, unteren Nasenmuschel und am Boden der linken Choane gefunden wurde. Dadurch wurden die Nasengänge verengt und das nasale Athmen behindert. Ueber die weiteren Schicksale dieser Kranken und die Recidive der Schwielenbildung im Interarytänoidealraume, sowie über die wiederholte Laryngofissur derselben siehe Fall 31. —

Fall 9. Dieser Fall bezieht sich auf eine Kranke, bei der die Tracheotomie im Jahre 1881 in der Klinik des weiland Prof. Bryk gemacht worden war. Ein Jahr später hatte ich Gelegenheit, die Kranke zu untersuchen. Damals fand ich ein Eingesunkensein des Nasenrückens, einen Defect des Nasenseptums und der beiden unteren Nasenmuscheln und eine vernarbte Perforation des harten Gaumens. Im Kehlkopfe fand sich eine vollständige Verwachsung der beiden wahren Stimmbänder, oder richtiger gesagt, eine narbige Verschliessung des Kehlkopfes in der Höhe der Glottis. Durch die Trachealfistel konnte man mit dem Czermak'schen Stahlspiegel eine dicke, circuläre Narbe wahrnehmen, die bis zur Trachealfistel reichte. Mitten im Narbengewebe zeigte sich eine trichterförmige, blind nach oben endigende Vertiefung. Dem Zustande entsprechend war die Kranke nicht einmal im Stande, flüsternd zu sprechen, da der Kehlkopf gänzlich obturirt war. Ich habe nun vor Allem den Kehlkopf durchbohrt, indem ich einen länglichen Schnitt von vorn nach rückwärts unter Spiegelcontrole mitten im Narbengewebe machte. Nachher führte ich einige Monate hindurch die systematische Dilatation mit Schrötter'schen Zinnbolzen durch. Nach einigen Monaten zeigte sich aber die Kranke nicht mehr wieder. Erst einige Jahre später sah ich sie wieder, wobei ich mich überzeugen konnte, dass die von mir künstlich gemachte Glottis in demselben Zustande, wie vor Jahren nach angewandter Dilatation, verblieb. Dies bewog mich, die Dilatation mit Schrötter'schen Zinnbolzen weiter fortzusetzen, was ich auch wirklich durch die nächsten Jahre, jährlich einige Monate (d. i. durch die Zeit, die die Kranke in Krakau verblieb, also mit grossen Unterbrechungen) ausführte. Die künstlich gebildete Glottisspalte wurde während dieser Zeit bedeutend erweitert, wenn sie auch ihre normalen Dimensionen noch nicht erreichte. Schliesslich kam ich zur Ueberzeugung, dass die so erreichte Weite der-

selben zum normalen Athmen vollkommen ausreichen würde, wenn nicht die unterhalb der Glottis sich befindende, constringirende Narbe, welche der Dilatation trotzte, störend im Wege wäre. Hauptsächlich war es die Stelle, wo unten am Zinnbolzen der Metallknopf zur Befestigung des Bolzens angebracht ist, die keine dilatatorische Wirkung ausüben konnte, weswegen auch die constringirende Narbe dieser Stelle entsprechend unverändert blieb. Ebensowenig war ich im Stande, durch die Trachealfistel das Narbengewebe auszuschneiden oder auszubrennen, da die Kranke viel zu wenig intelligent war, um mich in meinen Bemühungen zu unterstützen. Schliesslich gelang es mir, die Patientin dazu zu bewegen, dass sie sich im Sommer 1888 zu einer Operation in der chirurgischen Klinik des Prof. Rydygier entschloss. Zuerst führte nun Rydygier unter meiner Assistenz die Laryngofissur in Chloroformnarkose und bei herabhängendem Kopfe aus, schnitt dann das ganze Narbengewebe unterhalb der Glottis heraus und meisselte zuletzt ein dreieckiges Stück aus der hinteren Platte des Ringknorpels in der Weise aus, dass die Continuität des genannten Knorpels darunter nicht litt, so dass die Basis des Dreieckes nach unten, die Spitze nach oben gekehrt war, ohne jedoch den oberen Rand der Ringknorpelplatte zu erreichen. Auf diese Weise gelang es uns, die Erweiterung des Kehlkopflumens auf Kosten der hinteren Wand zu erreichen, ohne jedoch dieselbe dadurch zu schwächen und ohne das ganze Knorpelgerüste des Kehlkopfes zu schädigen. Dadurch hoffte ich auch die concentrische Zusammenziehung der Narbe eher verhindern zu können. Nach der Laryngofissur führte ich statt eines Tampons über der Cantile ein entsprechend langes, an einen dicken Faden befestigtes Stück von einer Oesophagusbougie in den Kehlkopf ein. Die Trachealfistel wurde über demselben nach Auffrischung der Ränder zusammengenäht. Die Einführung eines Rohres in den Kehlkopf geschah hauptsächlich deswegen, um das Einknicken, welches an der hinteren Wand zwischen dem Kehlkopf und der Trachea über der Cantile zu Stande gekommen und durch das Ausschneiden eines Keiles in der hinteren Ringknorpelplatte behoben worden war, an der Wiederkehr zu verhindern. Allerdings wäre hier eine T Cantile vielleicht noch mehr entsprechend gewesen, eine solche besass ich aber gerade damals nicht. Das in den Kehlkopf eingeführte Rohr war oben trichterförmig erweitert und ragte ziemlich hoch über die Glottis empor, wodurch das Hineingleiten desselben in die Trachea verhindert wurde. Da jedoch andererseits das Schlucken dadurch wesentlich erschwert war, musste ich nach einigen Tagen ein anderes Rohr einführen. Zu diesem Zwecke liess ich mir ein gerades, 10 Cm. langes Rohr aus einem spiralen Neusilberbande (nach der Art der König'schen Cantile) verfertigen. Dasselbe konnte ich an einer Kehlkopfsonde, also entsprechend gebogen, in den Kehlkopf einführen und nach Zurückziehung der Sonde im Kehlkopf zurücklassen. Dieses Rohr dürfte sich wegen seiner Biegsamkeit allen Bewegungen des Halses leicht adaptiren können, während es andererseits vor dem Hineinschlüpfen in die Luftröhre durch den ungebogenen Rand geschützt war. Ueberdies wurde dasselbe noch mit einem Ueberzug aus weichem Gummi versehen, um dadurch das Einklemmen der Schleimhaut zwischen die Windungen der Spirale (was besonders beim Entfernen des Rohres

leicht geschehen könnte) zu verhindern. Auf die oben erwähnte Weise in den Kehlkopf eingeführt, wurde das Rohr daselbst über eine Woche gelassen. Da aber inzwischen das Sommersemester zu Ende ging, wurde die Kranke aus der Klinik auf die chirurgische Abtheilung des Prof. Obaliński im St. Lazarus-Krankenhause transferirt. Als ich dann hier das Rohr an dem Faden herauszuziehen versuchte, zerriss der Faden, und das Rohr blieb zurück. Ebensowenig gelang es mir, dasselbe mit einer Kehlkopfzange herauszubekommen. Schliesslich vollzog Obaliński bei der Patientin die Laryngofissur, und zwar mit einem Schnitt längs der frischen Narbe, worauf das Rohr leicht entfernt werden konnte. Dann wurde die Canüle wiederum eingeführt und die Schnittwunde über derselben zusammengenäht. Der Tampon wurde nicht eingelegt. Die Kranke sah ich dann nach 3 und dann nach 6 Monaten. Dabei fand ich, dass die Stenose gänzlich behoben war. Die Einknickung an der hinteren Wand hatte sich nicht mehr zurückgebildet, und vom alten Narbengewebe waren nur zwei kleine, leistenartige Erhebungen an den Seitenwänden zu bemerken. Die Kranke athmete Tag und Nacht mit zugestopfter Canüle ganz gut. Nun versuchte ich die Canüle zu entfernen und die Trachealfistel mit Heftpflaster zusammenzuziehen. Die Probe gelang ganz gut, da aber die Fistelränder schon ganz überhäutet waren, war eine plastische Operation zur Vereinigung derselben nothwendig. Die Kranke entzog sich aber der weiteren Behandlung. Die Stimme erlitt bei der Kranken nach der Laryngofissur keine Veränderung; sie blieb so wie vorher heiser, aber ziemlich laut. —

Fall 10. In diesem Falle führte ich im April 1889 die Laryngofissur mit Excochleation verbreiteter tuberculöser Ulcerationen des Kehlkopfes aus. Es geschah bei einem Kranken, bei welchem ich schon ein halbes Jahr vorher eine geringe Verdichtung der rechten Lungenspitze neben Ulcerationen am rechten Stimmbande, besonders unter dem Rande desselben gefunden hatte. Es wurden damals Creosotpillen verordnet, die Ulceration mit Milchsäure, Excochleation und Galvanocauter local behandelt. Bald wurde aber die weitere Behandlung wegen meiner Erkrankung für zwei Monate unterbrochen. Nach meiner Genesung constatirte ich bei dem Kranken eine bedeutende Verschlimmerung, indem die Geschwüre sich vom freien Rande des Stimmbandes nach unten auf die rechte Seitenwand, sowie auf die hintere Wand des Kehlkopfes verbreitet hatten. Wiederholt vorgenommene Excochleation und galvanocaustische Zerstörung der Infiltrate hatte ein starkes Kehlkopfödem, wie auch ein Oedem am Halse zur Folge, welches jedoch binnen einer Woche vorüberging. Nachher aber begannen die Granulationswucherungen unter dem rechten Stimmband wieder schnell zu wachsen, so dass binnen zwei Wochen eine so starke Stenose entstanden war, dass ich zur Tracheotomie gezwungen wurde, und zwar führte ich die Cricotomie aus. Da nun die Tracheotomie einmal ausgeführt war, schlug ich dem Patienten die Laryngofissur vor. Ich führte sie auch wirklich über eine Woche nach der Tracheotomie, Abends, beim Lampenlicht, mit Hülfe eines Reflectors aus. Nach der Spaltung des Schildknorpels fand ich die ganze rechte, den grössten Theil der hinteren und beinahe die Hälfte der linken Kehlkopfwand, von der Glottis angefangen, mit confluirenden Geschwüren be-

deckt, aus deren Grunde hie und da Granulationen hervorwucherten. Besonders die rechte Seite bot ein Continuum von Geschwüren dar, welches vom Rande des Stimmbandes bis an die Canüle reichte und an den höher gelegenen Stellen reichliche Granulationswucherungen zeigte. Dazu war noch der Schildknorpel bedeutend länger als gewöhnlich, und bildeten deren Platten statt eines Winkels einen Bogen mit einander, so dass dadurch die geschwürige Fläche noch grösser erschien. Da trotz Chloroformnarkose die Reflexe nicht gänzlich behoben werden konnten, pinselte ich den Larynx mit 20proc. Lösung von Cocain in Alkohol und excochleirte Alles, was geschwürig oder infiltrirt aussah. Danach pinselte ich die ganze excochleirte Fläche mit reiner Milchsäure, legte einen Tampon aus Jodoformgaze ein und verband die Wundränder über der Canüle wie gewöhnlich. Nach dieser Operation trat zwar bald ein reactives Oedem am Halse und am Kinne ebenso, wie an der Epiglottis auf, welches jedoch im Laufe einer Woche vollständig wieder zurückging. Die Temperatur erreichte nach der Operation nie mehr als 37,1—37,2. Zehn Tage später entfernte ich den Tampon, und Patient konnte ganz gut bei zugestopfter Canüle athmen. An der hinteren Wand sah ich jedoch einen flottirenden Schleimhautlappen, welcher einige Tage später an die untere Fläche des rechten Stimmbandes anwuchs. Es scheint dies ein durch Excochleation losgelöstes Schleimhautläppchen gewesen zu sein. Die mikroskopische Untersuchung des excochleirten Gewebes erwies exquisite Tuberkel mit epithelioiden, theilweise auch mit Riesenzellen; Tuberkelbacillen wurden jedoch nicht gefunden. Patient fühlte sich nach der Operation recht gut, ging mit zugestopfter Canüle den ganzen Tag umher und liess sie nur für die Nacht offen. Bald wuchsen aber die Granulationswucherungen reichlich nach, zunächst über dem Canülenfenster, bald noch weiter oben, so dass ich mehrmals genöthigt war, dieselben durch Excochleation zu entfernen. Kurze Zeit darauf reiste Patient nach Wien ab, und ich sah ihn nicht mehr wieder. Nachträglich erfuhr ich, dass er über 1½ Jahr nach der Operation in Wien der Lungenschwindsucht erlegen ist.

Fall 11. Der 11. Fall betrifft eine Frau mit „Chorditis hypertrophica inferior", die ich auf Störk'sche Blennorrhoe zurückführen muss. Ich führte bei ihr im Frühling 1889 wegen Dyspnoe in der internen Klinik die Cricotomie aus. Einige Wochen später nahm ich bei ihr in der Abtheilung des Prof. Obaliński die Laryngofissur vor und schnitt die hyperplastischen Wülste aus. Dieselben waren durch deutliche Furchen von den Rändern der Stimmbänder abgegrenzt, dementsprechend war auch die Stimme normal und ist auch nach der Operation normal geblieben. Nach 3 Wochen wurde Patientin als geheilt entlassen.

Fall 12. Dieser Fall ist dem vorigen sehr ähnlich. Derselbe bezieht sich auf ein 20jähriges Mädchen, bei welchem die hypertrophischen Schleimhautwülste aus den Kehlkopfseitenwänden theilweise auf die Ränder der Stimmbänder übergingen. Dementsprechend hat auch die Stimme ziemlich stark gelitten. Ich machte bei der Kranken im Frühling 1889 in der Abtheilung des Prof. Obaliński die Laryngofissur unmittelbar nach der Cricotomie und schnitt die Wülste heraus. In diesem Falle

legte ich keine Nähte an und zog die Wundränder nur mit Heftpflaster zusammen, um am nächsten Tage den Kehlkopf besichtigen zu können. Aus diesem Grunde brauchte die Verheilung der Wunde etwas längere Zeit, so dass Patientin erst einen Monat nach der Laryngofissur das Spital als geheilt verlassen konnte. Die Stimme besserte sich nach der Operation merklich, wenn sie auch nicht normal geworden ist.

In den beiden letzteren Fällen waren die excidirten Schleimhautwülste ganz weich, so dass sie mit einer Hakenpincette gehalten werden mussten, um leicht ausgeschnitten zu werden. In beiden bestand ursprünglich eine hochgradige Kehlkopfstenose, so dass die Tracheotomie absolut nöthig war; beide kehrten mit ganz leichtem Athem nach Hause zurück.

Fall 13. Es war dies eine Patientin, 30—40 Jahre alt, die mich öfters im Laufe mehrerer Jahre wegen Pharyngitis ac Rhinitis sicca consultirt hatte. Eine Ozaena atrophica fand ich bei ihr nicht, ebensowenig aber auch eine Schleimhauthypertrophie der Nasenmuscheln. Im Frühling 1888 kam sie zu mir mit der Klage über Verstopfung der Nase. Auf Grund der Untersuchung fasste ich den Verdacht auf ein Rhinoscleroma. Ich excochleirte die Nase, und die mikroskopische Untersuchung der excochleirten Partien, ebenso wie die Culturen aus denselben ergaben die Bestätigung meiner Vermuthung. Ich muss noch hinzufügen, dass die Schwester der Patientin einige Jahre vorher wegen Rhinoscleroma operirt wurde. Was meine Patientin anbelangt, muss ich noch bemerken, dass ich bei derselben schon damals einen hypertrophischen Schleimhautwulst unter dem rechten Stimmbande bemerkt hatte, der schon damals von dem Rande des Stimmbandes nicht scharf abgegrenzt war. Dementsprechend war die Stimme heiser, der Athem aber noch ganz leicht. Erst ein Jahr später, d. i. im Frühling 1889, kam Patientin zu mir mit Erscheinungen einer Kehlkopfstenose wieder. Die Untersuchung zeigte den bereits erwähnten Wulst unter dem rechten Stimmbande grösser als früher. Ueberdies war auch noch ein zweiter, etwas kleinerer unter dem linken Stimmbande vorhanden. Die beiden Wülste waren von den Rändern der Stimmbänder nicht abgegrenzt. Ich empfahl der Kranken, sich ins Spital aufnehmen zu lassen, da ich eine plötzliche Steigerung der Dyspnoe befürchtete. Thatsächlich musste sie auch kurz darauf schleunigst in der Nacht tracheotomirt werden. Eine Woche später führte ich die Laryngofissur aus und excidirte die hypertrophischen Wülste, die so hart und unnachgiebig waren, dass ich sie mit dem blossen Messer ausschneiden konnte, ohne sie mit der Pincette fixiren zu müssen. Dabei hatte ich das Gefühl, wie man es beim Durchschneiden einer Sehne zu haben pflegt. Die Schnittflächen wurden noch mit Thermocauter gründlich ausgebrannt. Nach etwa einer Woche entfernte ich zwei leistenförmige Schleimhautwülste, die sich zwischen dem Tampon und der Canüle ausgebildet hatten. Die mikroskopische Untersuchung erwies in denselben die für das Rhinoscleroma charakteristischen Mikroben, die in den früher ausgeschnittenen harten Wülsten nicht zu finden waren. Die Decanülation fand 2 Wochen nach der Laryngofissur statt. Kurze Zeit darauf bemerkte ich jedoch ein im vorderen Kehlkopfwinkel sich ausbildendes auf das rechte Stimmband

von unten her übergreifendes Knötchen, nach dessen auf galvanokaustischem Wege erfolgter Zerstörung die Kranke mit leichtem Athem nach Hause zurückkehren konnte. Die Stimme jedoch, welche schon vor der Laryngofissur verloren gegangen war, war und blieb auch nach der Operation gänzlich erloschen. 4 Monate später stellte sich die Patientin mit einer Verdickung der Stimmbänder vor, die an und für sich nicht geeignet wäre, den Athem wesentlich zu erschweren. Die trotzdem gleichzeitig bestehende Stenose konnte daher nur den massenhaft im Kehlkopf angesammelten und eingetrockneten Borken zugeschrieben werden. Die Anwendung der Schrötter'schen Hartkautschukbougien, die ich hier ebenso wie auch später durch einige Jahre von Zeit zu Zeit mehrmals gebrauchte, hatte jetzt, ebenso wie auch später temporär guten Erfolg, bis sich die Patientin schliesslich im Sommer 1891 mit hochgradiger Stenose wieder an mich wandte. Das Weitere darüber findet sich beim Falle 35 beschrieben.

Fall 14. Bei einem 16jährigen Knaben fand ich an den Kehlkopfseitenwänden hypertrophische Wülste, die durch deutliche Furchen von den Rändern der Stimmbänder abgegrenzt waren. Dementsprechend war die Stimme normal, der Athem aber sehr erschwert. Im Sommer 1889 nahm ich die Laryngofissur und die Excision der Wülste in der Abtheilung des Prof. Obaliński vor. Die ausgeschnittenen Partien waren zwar härter als gewöhnlich, doch nicht so hart wie im Fall 13. Die mikroskopische Untersuchung ergab das Laryngoscleroma. Drei Wochen später kehrte Patient geheilt mit ganz leichtem Athem und guter Stimme nach Hause zurück.

Fall 15. Bei einem etwa 30jährigen Manne mit starker Dyspnoe ergab die Untersuchung eine Verdickung der aryepiglottischen Falten, Wulstung der Schleimhaut an den vorderen und inneren Theilen der Aryknorpel und Schwellung der Taschenbänder bis zur vollständigen Verdeckung der wahren Stimmbänder. Die Aryknorpel und die Taschenbänder zeigten sich bei der laryngoskopischen Untersuchung unbeweglich, durch den schmalen Spalt, der zwischen den letzteren noch blieb, sah man eine Wucherung aus dem vorderen Glottiswinkel ausgehen. Die Stenose hat sich allmählich im Verlaufe der Zeit ausgebildet. Auf meinen Vorschlag vollzog Prof. Rydygier bei dem Kranken die Laryngofissur im Frühling 1889, nachdem er einen Monat vorher die Tracheotomia infrathyreoidea ausgeführt hatte. Zur Laryngofissur wurde Tags vorher eine Hahn'sche Tamponcanüle eingeführt und dann ganz bequem ohne Herablassung des Kopfes operirt. Gleichzeitig schnitt Rydygier die erwähnte Wucherung aus und nähte die Wundränder ohne Einlegung des Tampons zusammen. Die Wucherung war bohnengross. Die von mir vermuthete Perichondritis thyreoidea wurde bei der Laryngofissur nicht constatirt. Nach einigen Wochen trat indessen bei dem Kranken eine Schwellung an den Schildknorpelplatten mit Verflachung der Kante zwischen denselben auf, so wie es bei Perichondritis der Fall zu sein pflegt. Dieser Zustand ging aber von selbst im Laufe von 10 Tagen zurück, und Patient kehrte ohne Canüle mit einem besseren, wenn auch nicht ganz leichten Athem und viel besserer Stimme als vorher nach Hause zurück.

Fall 16. Ein 16jähriges Mädchen, bei dem vor 9 Jahren wegen Croup Tracheotomie gemacht worden war, konnte bis jetzt nicht decanülirt werden. Im Jahre 1888 fand ich eine vollständige Obliteration des Kehlkopfes über der Canüle in Form eines der Convexität der Canüle entsprechenden Gewölbes, während die Stimmbänder ganz normal und beweglich waren. Daraus konnte leicht ein Schluss gezogen werden, dass man es hier mit einer obliterirenden Membran zu thun habe, die keine beträchtliche Dicke erreichte. Diesem Befunde entsprechend war auch die Stimme ganz erloschen; es war eine Aphasie im mechanischen Sinne vorhanden. Ich durchbohrte nun die obliterirende Membran und dilatirte die so erzeugte Oeffnung systematisch durch die Trachealfistel. Doch liess sich die Dilatation nicht consequent durchführen, da die Patientin nicht regelmässig zu mir kommen konnte. Nach längerem Ausbleiben derselben fand ich zu wiederholten Malen die künstlich gemachte Oeffnung wieder verheilt. Aus diesem Grunde entschloss ich mich zu einem energischeren Eingriffe und schlug die Excision der Membran vor. Diese Operation trat mir Prof. Rydygier im Sommer 1889, ab und ich führte sie im Kinderspital in seiner Anwesenheit aus. Ich durchstach nun die Membran mit einem krummen Spitzbistourie bei herabhängendem Kopfe unter Chloroformnarkose und versuchte sie mit einer Hohlscheere herauszuschneiden. Nachdem dieses aber misslang, führte ich mit dem Herniotom einen Schnitt zwischen die Schildknorpelplatten von innen nach aussen, doch so, dass die Glottisspalte nicht erreicht wurde (Laryngofissura incompleta). Es wurden die Schildknorpelplatten sammt den Weichtheilen mit einem Schnitt gespalten. Nun wurden die Wundränder mit scharfen Haken auseinandergezogen und ich konnte jetzt die ganze Membran ganz bequem fassen und ausschneiden. Dann legte ich einen Tampon aus Jodoformgaze über die Canüle ein und verband die Wundränder mit Heftpflaster. Den Tampon erneuerte ich alle 3—4 Tage durch mehrere Wochen hindurch, um auf diese Weise die Ausbildung einer circulären constringirenden Narbe zu verhindern. Nach einigen Wochen bemerkte ich leistenartige Schleimhauterhebungen an den Seitenwänden unter dem Tampon, wie es gewöhnlich nach längerem Tamponiren der Fall zu sein pflegt; dieselben waren jedoch rückwärts nicht mit einander verbunden. Ich entfernte nun den Tampon definitiv, und Patientin konnte bei zugestopfter Canüle gut athmen. Interessant ist es. dass Patientin trotzdem, dass die Stimmbänder ganz normal waren, anfangs ganz aphonisch sprach, obgleich eine normale Stimme auf Zurufen momentan zum Vorschein kam. Letztere bildete sich dann allmählich im Laufe mehrerer Wochen aus. Die Ursache davon scheint nur im Mangel an Uebung gelegen zu sein, da die Kranke ihre Stimme vom 7. bis zum 16. Lebensjahre gar nicht hatte gebrauchen können. Etwa einen Monat nach definitiver Entfernung des Tampons bemerkte ich, dass die oben erwähnten Schleimhautleisten sich sowohl vorn, als auch rückwärts mit einander vereinigt hatten, wodurch die Oeffnung zwischen denselben elliptisch und kleiner als vorher geworden war. Es war also doch zur Bildung einer circulären constringirenden Narbe gekommen. Ich machte nun in die Narbe mehrere Einschnitte und tamponirte durch längere Zeit. Nach einigen Wochen zeigte sich

die Oeffnung wiederum grösser. Jetzt liess ich die Kranke einige Monate ohne Behandlung, und es zeigte sich, dass die Oeffnung zwischen dem Narbengewebe gross genug blieb. Um sie aber noch mehr zu erweitern, machte ich mehrere Einschnitte in die Narbe, wonach wiederum die Tamponade vom Dr. Momidlowski, damals Assistenten an der pädiatrischen Klinik, durch längere Zeit fortgesetzt wurde. Nach abermaligem mehrmonatlichen Abwarten, d. i. erst im Sommer 1890, wurde die Canüle definitiv entfernt. Es musste jetzt nur noch an der Trachealfistel eine Plastik vorgenommen werden, die ich auch ausgeführt habe. Nachher führte ich der Patientin von Zeit zu Zeit Schrötter'sche Hartkautschukbougien ein, um ein Zusammenziehen der circulären Narbe zu verhindern. Jetzt athmet sie ganz gut und hat eine ganz normale Stimme. Es bilden sich nur mitunter kleine trockene Borken in der Luftröhre.

Fall 17. Im Sommer 1889 kam zu mir ein Patient mit der Angabe, dass ich vor 10 Jahren die Tracheotomie bei ihm gemacht hätte, und dass seit jener Zeit die Canüle nicht entfernt werden könnte. Bei der Untersuchung zeigte sich eine normale Beweglichkeit der Aryknorpel und der Stimmbänder. Trotzdem war aber eine starke Stenose vorhanden, welche durch die Wulstung der Seitenwände des Kehlkopfes unter der Glottis bedingt war. Ausserdem fand ich zwei Schleimhautwülste an den Seitenwänden der Trachea unterhalb der Canüle, die an und für sich eine mässige Stenose zu verursachen geeignet waren. Wenn nun noch an dieser Stelle eine reichliche Borkenansammlung dazu kam, dann nahm die Stenose beträchtlich zu und erreichte mitunter einen ziemlich hohen Grad. Sonst zeigte noch der Schildknorpel eine bogenförmige Abflachung an der Kante. Aus diesem Befund schloss ich, dass der Kranke, von dem ich sonst keine Notiz hatte, eine Perichondritis überstanden haben musste und von mir wegen derselben tracheotomirt worden war. Nach der Perichondritis musste sich eine Verdickung der Schleimhaut der Seitenwände des Kehlkopfes ausgebildet haben, die bis jetzt bestand und die Decanülation unmöglich machte. Ich nahm nun die Laryngofissur im St. Lazarus-Krankenhause vor. Als interessant muss ich hervorheben, dass ich nirgends den Knorpel durchzuschneiden brauchte, da die Schildknorpelplatten nur durch eine Bindegewebsmasse mit einander verbunden waren. Ich schnitt nun die gewulsteten Schleimhautpartien, von den Rändern der Stimmbänder angefangen, aus und verband wie gewöhnlich. Nach 4 Tagen entfernte ich den Tampon, und Patient konnte bei verkorkter Canüle ganz gut athmen. Doch fanden sich noch unter dem Tampon an den Seitenwänden des Kehlkopfes leistenartige Wülste der Schleimhaut, die noch entfernt werden mussten. Zu dieser Zeit war ich indessen genöthigt, aus Krakau zu verreisen, und als ich zurückkam, fand ich den Kranken nicht mehr im Spital. Aus dem oben angegebenen Zustande darf ich aber schliessen, dass er bald hätte decanülirt werden können, wenn er sich nicht selbst der weiteren Behandlung entzogen hätte.

Fall 18. Der Patient bekam im Sommer 1889 einen Hufschlag in die Kehlkopfgegend, welcher einen Blutsturz und nachher eine so

grosse Dyspnoë zur Folge hatte, dass nach einigen Stunden im St. Lazarus-Krankenhause die Tracheotomie ausgeführt werden musste. Am nächsten Tage untersuchte ich den Kranken und fand eine Abflachung des Pomum Adami und bedeutend verringerte Resistenz der Schildknorpelplatten. Im Spatium hyothyreoideum, in der Gegend des linken Lig. hyothyreoideum laterale fühlte ich ein Knistern der Luft, welches in der Gegend der tracheotomischen Wunde nicht wahrnehmbar war. Beim Laryngoskopiren fand ich den ganzen Aditus laryngis geschwellt, deutlich verminderte Beweglichkeit der Aryknorpel und der Stimmbänder, Schwellung unter den Rändern derselben, sowie am Petiolus, der sich stark nach rückwärts über die Stimmbänder hineindrängte. Die Untersuchung von unten mit dem Czermak'schen Spiegel zeigte eine Schwellung an den Seitenwänden des Kehlkopfes und noch von vorn einen unförmigen, beweglichen, herabhängenden Lappen. Dem entsprechend diagnosticirte ich eine Fractur des Schildknorpels mit Zerreissung der Schleimhaut in der Gegend des Petiolus und Lufteintritt unter die Haut. Einige Wochen verhielt ich mich exspectativ. Die Schwellung trat indessen zurück und der bewegliche Lappen wurde durch Eiterung abgestossen. Trotzdem war der Kehlkopf nicht wegsam geworden, und es zeigte sich, dass der Petiolus sehr stark nach rückwärts hineinragte und die Aryknorpel ihre Beweglichkeit beinahe gänzlich verloren hatten. Als dieser Zustand unverändert mehrere Wochen andauerte, entschloss ich mich zur Laryngofissur, die ich Anfang September 1889 ausführte. Ich schnitt die sich in das Kehlkopflumen eindrängenden Schleimhautwülste unter den Stimmbändern aus und legte einen dicken Tampon ein, um auf diese Weise die Knorpelfragmente in entsprechender Lage möglichst genau zu fixiren. Die Nähte führte ich diesmal ausnahmsweise durch den Knorpel selbst durch. Den Kranken sah ich erst einen Monat später, da ich zu verreisen genöthigt war. Ich erfuhr dann, dass in meiner Abwesenheit der Tampon nach einigen Tagen von selbst hinausgeschlüpft war; der Kehlkopf blieb aber nur noch kurze Zeit nachher wegsam. Ich fand jetzt wiederum ein Einsinken der Knorpel vor, welches sich in der Abflachung des Pomum Adami und in der Verdrängung des Petiolus nach rückwärts manifestirte. Eine ziemlich reichliche Eiterung dauerte noch bis jetzt an (an den Stellen, wo die Schleimhautwülste ausgeschnitten wurden). Erst nachdem die letztere aufgehört hatte, begann ich die systematische Dilatation mit den Schrötter'schen Zinnbolzen. Dieselbe führte ich consequent durch fünf Monate hindurch fort und bin bis an das Nr. 18 gelangt. Dabei empfand ich den Eindruck, dass ich schliesslich auf diesem Wege vielleicht zum Ziele gekommen wäre, wenn sich der Kranke vor der weiteren Behandlung nicht zurückgezogen hätte.

Fall 19. In diesem Falle wurde die Tracheotomie bei einem etwa 50jährigen Manne wegen Kehlkopfstenose im St. Lazarushospital im Sommer 1889 ausgeführt. Eine Woche später fand ich bei der Untersuchung eine bedeutende Abnahme der Beweglichkeit der Aryknorpel und der Stimmbänder. Infolgedessen war die Glottis bedeutend enger als normal, dennoch aber wäre sie breit genug, um keine bedeutende

Dyspnoë zu verursachen. Ausserdem fand ich aber papillomatöse Wucherungen am linken Stimmbande, sowie unter dem Rande desselben. Unter dem rechten dagegen einen polsterartigen Wulst, der vom Rande des Stimmbandes auf die rechte Seitenwand des Kehlkopfes überging. Die Untersuchung durch die Trachealfistel zeigte papillomatöse Wucherungen an der vorderen und linken Kehlkopfwand, welche von der Cantile bis zur Glottis hinaufreichten. Diese Wucherungen einerseits und die Wulstung der Schleimhaut unter dem Rande des rechten Stimmbandes andererseits waren es, welche bei verminderter Beweglichkeit der Stimmbänder die Stenose unter der Glottis verursacht und zur Tracheotomie Anlass gegeben hatten. Dieses Bild liess an ein Carcinoma laryngis kaum zweifeln. Ueber eine Woche nach der Tracheotomie nahm ich nun die Laryngofissur vor. Bei der Spaltung des Schildknorpels entstand eine starke Blutung, die durch Tamponade gestillt wurde. Nach Entfernung des Tampons und Stillung der Blutung wurden alle Papillome und die ganze neoplastische Masse excochleirt und das linke Stimmband, welches sich infiltrirt zeigte, durch Excochleation gänzlich entfernt. Bei der Excochleation entstand abermals eine starke Blutung. Die excochleirten Partien wurden zuletzt tüchtig mit dem Thermocauter ausgebrannt. Nach einigen Tagen wurde der Tampon und nach zwei Wochen auch die Cantile entfernt, und Patient kehrte drei Wochen nach der Operation nach Hause zurück, trotzdem dass ich unter dem linken Taschenband noch eine papillomatöse Wucherung bemerkte. Sowohl die makroskopische, als auch die mikroskopische Untersuchung erwies hier neben einem exquisiten Epithelialcarcinom auch noch reine Papillome, die zum Theil auf dem letzteren aufsassen. Man kann hier entweder an einen Uebergang des Papilloms ins Carcinom denken, oder annehmen, dass auf dem vom Carcinom infiltrirten Grunde Papillome einen günstigen Boden zu ihrem Wachsthum gefunden hatten, wie dies z. B. bei manchen Formen des Katarrhes der Fall zu sein pflegt (Papillome bei Störk'scher Blennorrhoë, Condilomata acuminata bei Tripper und dgl.). Nach fünf Monaten kam Patient mit einem Recidive des Carcinoms wieder, welches schon den Schildknorpel nach vorn durchbrochen hatte und in der Gegend des Pomum Adami als wallnussgrosser Tumor hervorragte. Diesmal musste schon eine totale Exstirpatio laryngis vorgenommen werden, die auch wirklich vom Prof. Obaliński bei herabhängendem Kopfe und ohne Tamponcantile ausgeführt wurde. Ein Jahr später sah ich bei dem Kranken noch kein Recidiv.

Fall 20. Der Fall betraf eine 24 Jahre alte Patientin mit sogenannter „Chorditis hypertrophica inferior", wo die Schleimhautwülste durch keine Furchen von den Rändern der Stimmbänder abgegrenzt waren. Dem entsprechend war auch eine vollständige Aphonie vorhanden. Es wurde die Cricotomie im Herbst 1889 wegen Dyspnoë im St. Lazarushospital ausgeführt. Eine Woche später nahm ich die Laryngofissur vor und schnitt die beiden sehr harten Wülste aus. Nach drei Wochen kehrte Patientin geheilt, d. i. mit leichtem Athem, aber so wie zuvor ohne Stimme nach Hause zurück. Bei der mikroskopischen Untersuchung zeigten sich keine für das Laryngoscleroma charakteristische Mikroben.

Fall 21. Patientin, über 40 Jahre alt, litt im Herbst 1889 an Perichondritis thyreoidea externa. Später kam es zur Bildung eines Abscesses an der äusseren Fläche der linken Schildknorpelplatte, der im St. Lazarus-Krankenhause eröffnet wurde. Ausserdem bildete sich aber allmählich eine Kehlkopfstenose aus, und schliesslich musste man zur Zeit, wo der Abscess schon ganz verheilt war, die Tracheotomie machen. Die laryngoskopische Untersuchung zeigte einige Zeit nach der Tracheotomie Schwellung der Stimmbänder und Taschenbänder und Eventration der Sinus Morgagni. Die Beweglichkeit der Aryknorpel war normal. Nach unten ging die Schwellung der Stimmbänder auf die Kehlkopfseitenwände über und bildete die grösste Stenose unterhalb der Glottis. Dies liess sich ebenso gut mit dem Laryngoskop, als auch mit dem Czermak-schen Stahlspiegel von unten constatiren. Ausserdem fand ich über dem Cantilenfenster leicht blutende Granulationen. Der Zustand entsprach einer collateralen Schwellung, welche die Bildung des Abscesses an der Schildknorpelplatte begleitete. Man beobachtet es nämlich öfters, dass bei Perichondritis laryngea die dem Eiterherd benachbarten Schleimhautpartien mitunter ziemlich unregelmässig anschwellen, und dass diese Schwellungen nach längerem Bestehen sogar weiche Wucherungen zurücklassen können. Ich wartete nun anfangs einige Zeit ab, ob die genannten Schwellungen nicht von selbst zurücktreten würden; da dies nicht geschah, begann ich die Dilatation mit Schrötter'schen Zinnbolzen systematisch durchzuführen. Nach einigen Tagen musste ich aber dieselbe unterbrechen, da sie für die Kranke zu schmerzhaft war und ein Oedem des Aditus laryngis auftrat. Nach einer Pause begann ich dieselbe Behandlung von Neuem, musste aber damit bald wieder aus demselben Grunde aufhören. Die Schmerzen, die dabei auftraten, localisirte die Kranke auf die rechte Schildknorpelplatte, es trat auch bald eine Schwellung auf derselben und eine Abplattung des Pomum Adami auf. Ich gab nun die Dilatation auf und schritt nach einiger Zeit zur Laryngofissur. Dieselbe nahm ich im Beginn des Jahres 1890 vor. Während der Operation constatirte ich eine Verdickung des Perichondriums, sowohl ausserhalb, als auch innerhalb der Schildknorpelplatten in der Schnittlinie. Nach der Spaltung des Schildknorpels war ich nicht im Stande, die beiden Schildknorpelplatten so weit auseinanderzubringen, wie es sonst möglich war, so dass ich durch eine verhältnissmässig enge Spalte weiter zu operiren genöthigt wurde. Trotzdem gelang es mir ohne Mühe, die gewulstete Schleimhaut der Seitenwände des Kehlkopfes zu excidiren. Nach einigen Tagen entfernte ich den Tampon, und die Kranke konnte zwar mit verkorkter Canüle athmen, doch war der Athem nicht ganz leicht, da die eventrirten Sinus Morgagni die Glottis noch verengten. Ich beabsichtigte, dieselben ambulatorisch auf endolaryngealem Wege zu entfernen, die Kranke entzog sich aber der weiteren Behandlung. Ein Jahr später meldete sie sich wieder im Spital mit der Angabe, dass ihr ein Kork in die Trachea hineingefallen wäre. Ich hatte ihr nämlich beim Austreten aus dem Spital empfohlen, bei Tage die Canüle mit dem Kork verstopft zu tragen, für die Nacht hingegen die innere Canüle einzuführen. Durch Missverständniss entfernte die Patientin die ganze Canüle für den Tag und stopfte die Trachealfistel selbst mit einem

Korke zu. Auf diese Weise kam es dazu, dass ihr ein Theil des Korkes in die Trachea gelangte. Bei der Untersuchung mit meinem Trachealtrichter fand ich den Stöpsel von Schleim bedeckt in der Tiefe des rechten Bronchus liegen und entfernte ihn unter Gesichtscontrole mit einer entsprechend abgebogenen Schrötter'schen Pincette. Bei dieser Gelegenheit constatirte ich, dass der Effect der Laryngofissur andauerte, und dass man die Canüle leicht entfernen könnte, wenn man die eventrirten Sinus Morgagni beseitigen würde. Die Kranke entzog sich aber wiederum der weiteren Behandlung.

Fall 22. Ein junger Mann mit der sogenannten Chorditis hypertrophica inferior wurde in der Klinik des Prof. Rydygier im Frühling 1890 tracheotomirt, und zwar wurde eine Tracheotomia infrathyreoidea ausgeführt. Nach einigen Wochen nahm Rydygier unter meiner Assistenz bei dem Kranken die Laryngofissur und die Excision der hypertrophischen Wülste bei herabhängendem Kopfe vor. Nach 3 Wochen ging Patient mit leichtem Athem nach Hause zurück. Die Stimme blieb so wie vor der Operation ziemlich normal.

Fall 23. Ein vierjähriges Mädchen wurde von mir wegen Kehlkopfstenose, die durch Papillome verursacht war, Anfang 1890 tracheotomirt. Die weitere Behandlung musste ich auf längere Zeit unterbrechen, und zwar infolge einer Augenerkrankung, von der ich befallen wurde. Erst einige Monate später, d. i. im Frühling 1890, nahm ich die Laryngofissur vor, wobei ich alle Papillome entfernte. Vier Tage nach der Operation war kein Fieber (stets 37,0—37,1) vorhanden. Das Kind war lustig und munter. Erst am fünften Tage bekam es ein leichtes Fieber. Gleichzeitig fand ich kleine, weisse Plaques an den Tonsillen und eine Pseudomembran in der Trachea. Die Epiglottis war dabei stark geschwellt, mit einem weissen Ueberzuge bedeckt. Am dreizehnten Tage nach der Laryngofissur ist das Kind der Diphtherie erlegen. Es fand hier also eine zufällige Infection mit der Diphtherie statt; vielleicht war dies bei der Operation selbst geschehen, da ich und auch ein anderer College, der bei der Laryngofissur anwesend war, zwei Tage vorher ein croupkrankes Kind tracheotomirt hatten. Es waren alle Vorsichtsmaassregeln angewendet worden; ich habe vor der Laryngofissur ein Bad genommen, die Kleider gewechselt, die Instrumente noch vor der Operation über eine halbe Stunde in 5procentiger Carbolsäurelösung gehalten, und trotzdem konnte die Infection nicht verhindert werden, die ich doch nur auf das vorher von mir operirte Kind zurückführen muss. Sonst war der Verlauf nach der Laryngofissur bis zum Ausbruch der Diphtherie sehr günstig, und ich kann behaupten, dass das Kind sicher genesen wäre, wenn nicht die unglückselige Complication stattgefunden hätte. —

Fall 24. Ein 20 Jahre altes Mädchen litt an Kehlkopfstenose, die durch knotenartige Auftreibungen der Schleimhaut im ganzen Aditus laryngis, noch mehr aber durch die unter den Rändern der Stimmbänder bedingt wurde. Ich begann die Knoten endolaryngeal mit einem scharfen Löffel auszukratzen. Die mikroskopische Untersuchung derselben erwies die für das Rhinosclerom charakteristischen Mikroben. Dieser Umstand, sowie der ziemlich hohe Grad der Stenose bewog mich schliess-

lich, die Laryngofissur der endolaryngealen Excochleation vorzuziehen. Ich führte nun dieselbe wirklich im Mai 1890 unmittelbar nach der Cricotomie aus, schnitt die ganze Masse oben erwähnter Knoten weg und brannte die Schnittflächen mit dem Thermocauter aus. Nach nicht ganz drei Wochen kehrte Patientin mit ganz leichtem Athem und besserer Stimme als zuvor nach Hause zurück.

Fall 25. Ein 40jähriger Mann kam zu mir mit Kehlkopfstenose im Mai 1890. Ich fand reichliche Papillome in der Glottis und unter derselben. Nachdem ich einen Theil derselben sofort exstirpirt hatte, war der Athem leichter geworden, und mein Assistent Dr. Starachowicz exstirpirte nachher in mehreren Sitzungen beim Cocain den Rest. Der Patient ging mit gutem Athem und halbwegs guter Stimme nach Hause. Im October 1890 kehrte er abermals mit Dyspnoë zurück. Damals fand ich zwar die Glottis nicht verengt, da die Papillome in derselben gar nicht recidivirt hatten, dagegen zeigte sich einige Centimeter unter der Glottis die Schleimhaut von beiden Seiten flach wulstartig erhoben und Papillome auf derselben aufsitzend, die nur eine schmale Spalte zwischen sich liessen. Dieselben schienen mir zu tief für einen endolaryngealen Eingriff zu sitzen, aber auch abgesehen davon wäre die genannte Wulstung der Schleimhaut auf endolaryngealem Wege nicht leicht zu entfernen. Deshalb führte ich die Laryngofissur mit nachfolgender Excochleation im October 1890 aus. Bei der Operation erwies sich das Perichondrium an der Aussenfläche des Schildknorpels verdickt. Die Blutung, welche durch die Excochleation und Excision der erwähnten Gebilde verursacht wurde, war nur eine mässige. Nachher wurden die Wundflächen mit dem Thermocauter ausgebrannt. Drei Wochen später verliess Patient geheilt das Spital. Die Stimme blieb so wie vor der Operation ziemlich gut, nur leicht heiser. Bei der mikroskopischen Untersuchung der eliminirten Theile fand man ein mit einer dicken Epithelschichte bedecktes Papillom, in dessen Grunde ein exquisites Epithelialcarcinom nachgewiesen werden konnte. Wie aus diesem Befunde vorauszusehen war, meldete sich Patient ein Jahr später (September 1891) mit einem Recidive wieder. Diesmal war schon entschieden die totale Kehlkopfexstirpation indicirt, die auch wirklich vom Prof. Obaliński bei herabhängendem Kopfe ausgeführt wurde. Einige Wochen später kehrte Patient wieder nach Hause zurück, und seit dieser Zeit sahen wir ihn nicht mehr wieder. —

Fall 26. Patient, bei 50 Jahre alt, hat im Jahre 1884 eine Perichondritis nach Typhus überstanden. Im Jahre 1886 fand ich bei demselben Unbeweglichkeit des rechten Aryknorpels und mässig starke Stenose, die durch Hyperplasie der Schleimhaut bedingt war. Zuerst versuchte ich die Dilatation mit Schrötter'schen Hartkautschukbougien, war aber bald genöthigt, die Tracheotomie zu machen. Jetzt konnte ich die Schrötter'schen Zinnbolzen zur Dilatation anwenden. Bald aber musste der Kranke Krakau verlassen und die Behandlung unterbrechen. Im Schuljahre 1888/89 und 1889/90 kam er wieder und verblieb in Krakau stabil, so dass ich die Dilatation consequent durchführen konnte. Zweimal war ich bis an das No. 20 gelangt und habe dasselbe längere

Zeit eingeführt, sobald ich aber versuchsweise die Dilatation unterbrach, konnte der Kranke kaum drei Tage mit verkorkter Canüle herumgehen, da die Spalte unter der Glottis sich immer mehr verengte. Schliesslich rieth ich ihm die Laryngofissur an und führte dieselbe im Beginn des Jahres 1891 Abends, also beim Lampenlicht mit Hülfe eines Reflectors aus. Die Cartilago thyreoidea zeigte sich dabei verknöchert, so dass ich eine Knochenscheere zu deren Spaltung gebrauchen musste. Trotzdem liessen sich die Platten ganz gut auseinanderziehen. Ich schnitt nun das hyperplastische Gewebe unter den Rändern der Stimmbänder möglichst genau aus. Nachträglich musste ich jedoch einige zurückgebliebene oder später entstandene Wülste, theils von oben, theils durch die Trachealfistel entfernen, um die Oeffnung möglichst weit zu erhalten. Trotzdem gelangen die ersten Proben der Decanülation nicht, da nach Entfernung der Canüle sich bald eine Stenose unter der Fistel ausbildete, welche durch Hyperplasie an der hinteren Trachealwand bedingt wurde und, solange die Canüle in der Trachea steckte, nicht im Stande war, den Athem zu erschweren; sobald jedoch die Canüle entfernt wurde, drängte sich die hintere Trachealwand in Form eines halbkugeligen Wulstes nach vorn und verengte die Luftröhre beträchtlich. Dieser Wulst trat auch nicht unmittelbar nach Entfernung der Canüle deutlich auf, so dass ich seiner erst 2 Tage nach der Decanülation gewahr werden konnte. Ich brannte nun den oben genannten Wulst tüchtig mit dem Galvanocauter aus und wiederholte dasselbe noch nach dem zweiten vergeblichen Versuch der Decanülation wieder, und erst der zum dritten Male wiederholte Eingriff war von dem gewünschten Erfolge begleitet, da jetzt die Decanülation endlich vollkommen gut gelang. Es wurde nur noch eine Plastik an der Trachealfistel vorgenommen, die ebenfalls das erste Mal nur theilweise gelang und deshalb wiederholt werden musste, und der Patient wurde zu Ende des Frühlings 1891 als geheilt entlassen.

Fall 27. Ein bei 30 Jahre alter Mann war schon früher wegen Perichondritis tracheotomirt worden. Im Frühling 1891 stellte er sich im Spital wiederum vor. Ich fand den rechten Aryknorpel sehr wenig, den linken gar nicht beweglich, die Stimmbänder in der Phonationsstellung, zwischen denselben einen schmalen Spalt. Sonst konnte man sowohl bei der laryngoskopischen Untersuchung, als auch bei der durch die Trachealfistel eine bis auf die Stimmbänder reichende Wulstung der Schleimhaut an beiden Seitenwänden des Kehlkopfes constatiren. Ich machte nun die Laryngofissur und schnitt neben den gewulsteten Schleimhautpartien auch das linke Stimmband ganz aus. Nach ungefähr drei Wochen kehrte der Kranke mit leichtem Athem nach Hause zurück. Die Stimme blieb ebenso wie früher ziemlich gut. Die Glottis erreichte allerdings nach der Operation kaum den dritten Theil ihrer normalen Breite, dennoch war aber der Athem ausreichend, was ich auch nach einigen Monaten wiederum zu constatiren Gelegenheit hatte. —

Fall 28. Patientin, über 40 Jahre alt, mit sehr vorgeschrittener Lungentuberculose, kam zu mir im Frühling 1891 mit schwerer Dyspnoe. Ich fand Ulcerationen am rechten wahren Stimmbande, Unbeweglichkeit und Schwellung des rechten Aryknorpels und tuberculöse Granulationen

unter den Rändern der Stimmbänder, welche die Stenose bedingten. Der Athem war so schwer, dass ich die Tracheotomie vornehmen musste. Ich wollte nun die Kranke mit der Cantile entlassen, sie erklärte mir aber, sie wolle lieber sterben, als mit der Cantile bleiben. So entschloss ich mich schliesslich zur Laryngofissur, bei der ich das rechte Stimmband gründlich excochleirte und die infiltrirte Schleimhaut der Kehlkopfseitenwände excidirte. Durch vier Tage nach der Operation war der Verlauf ganz befriedigend, die Reaction sowohl am Kehlkopfe, als auch die allgemeine, sehr gering, und ich entfernte den Tampon. Am fünften Tage starb indessen die Kranke unter den Erscheinungen der Herzschwäche. —

Fall 29. Ein über 40 Jahre alter Mann wurde mit Kehlkopfstenose auf die Klinik des Prof. Rydygier im Frühling 1891 aufgenommen und tracheotomirt. Bei der Untersuchung fand ich die sogenannte Chorditis hypertrophica inferior. Die Laryngofissur wurde mir vom Prof. Rydygier anvertraut, und ich führte dieselbe im Juni 1891 bei herabhängendem Kopfe aus. Nach einigen Wochen ging Patient gesund nach Hause. Die Stimme blieb so, wie sie vor der Operation war, fast normal. Der Kranke stellte sich wiederum im November 1892 vor, und zwar mit Stenose, die durch Hypertrophie der Schleimhaut an der vorderen Kehlkopfwand bedingt wurde. Dieselbe wurde durch Dilatation mit Kautschukbougien in zwei Wochen behoben.

Fall 30. Im October 1891 machte ich an der Abtheilung des Prof. Obaliński bei einem jungen Manne die Tracheotomie und unmittelbar nachher die Laryngofissur wegen der sogenannten Chorditis hypertrophica inferior. Nach Spaltung des Schildknorpels excidirte ich die subglottischen Schleimhautwülste, die sich recht hart erwiesen, und verband wie gewöhnlich. Einige Wochen später ging der Kranke geheilt und mit besserer Stimme, als zuvor, nach Hause. Ende November 1892 stellte sich der Kranke mit Recidiv der Stenose, aber in einer anderen Form, als vorher, vor. Es zeigten sich nämlich die beiden wahren Stimmbänder enorm vergrössert, und noch dazu vorn und rückwärts mit einander verwachsen, so dass nur eine schmale, spitzig elliptische Spalte zwischen ihnen blieb. Die Stenose war so gross, dass ich nicht mehr an Dilatation denken konnte, sondern die Tracheotomie und Laryngofissur am 3. December vorgenommen habe. Laut seiner Angabe athmete Patient nahezu ein Jahr ganz gut, und die Stenose hat sich erst seit zwei Monaten auszubilden begonnen. Zwei Wochen nach der Operation ging Patient mit leichtem Athem nach Hause.

Fall 31. Die Kranke, deren Krankengeschichte sub 8 mitgetheilt wurde, kehrte im Juli 1891 wiederum mit einer Stenose zu mir zurück. Ich war genöthigt, Nachts rasch die Tracheotomie zu machen. Den nächsten Tag wurde die Kranke ins Spital transportirt. Die Untersuchung ergab als Ursache der Stenose das Recidiv der alten Sclerose zwischen den Aryknorpeln neben Hypertrophie der Stimmbänder und der Schleimhaut an den Seitenwänden des Kehlkopfes. Sonst habe ich eine Verdickung der aryepiglottischen Falten bemerkt. Eine Woche nach der Tracheotomie nahm ich die Laryngofissur vor und schnitt die hyperplas-

tischen Wülste an den Seitenwänden des Kehlkopfes sammt den beiden wahren Stimmbändern aus und excochleirte gründlich die hintere Wand. Nachher brannte ich die Schnittflächen mit dem Thermocauter aus. Nach ungefähr 3 Wochen wurde die Kranke mit leichtem Athem, natürlich aber, so wie vorher, ohne Stimme entlassen. —

Im Februar 1892 kehrte sie zu mir wiederum mit Erscheinungen einer Kehlkopfstenose zurück. Als deren Ursache fand ich eine Hypertrophie der Schleimhaut im Aditus laryngis, besonders an den aryepiglottischen Falten in solchem Grade, dass nur ein schmaler Spalt zwischen denselben für die Luft erhalten blieb. Zugleich waren auch die Nasengänge infolge des Rhinoscleroms stenosirt. Ich excochleirte nun die Nase und zwickte in zwei Sitzungen mit Heryng'scher Doppelcürette so viel von den aryepiglottischen Falten ab, dass der Athem leichter wurde. Bei der dritten Excision entstand eine kleine Blutung, nach deren Stillung ich die Kranke noch einmal laryngoskopisch untersuchte und mich überzeugte, dass die Stenose behoben wurde. Ich liess sie noch im Nebenzimmer warten, sie ging aber ohne mein Wissen fort. Unterwegs ist wahrscheinlich wiederum eine Blutung aufgetreten, so dass sie eine Kutsche nahm und sich zu mir fahren liess. Beim Herausspringen aus dem Wagen stürzte sie wahrscheinlich und muss dabei mit dem Kopfe an die Steine des Pflasters angeschlagen haben. Ein herbeigeholter Arzt fand sie bereits leblos. Bei der Section fand man einen Bluterguss zwischen der Dura mater und arachnoidea, von dem die ganze hintere Hälfte des Gehirns bedeckt wurde. Dem entsprechend war auch eine Sugillation in der Haut über dem linken Scheitelbeine vorhanden. Die Lungen waren hyperämisch und ödematös, in den Bronchien geronnenes Blut, welches nach der Hämorrhagie zwischen die Hirnhäute nicht mehr expectorirt werden konnte, was natürlich die Suffocation herbeigeführt haben muss. An der Stelle der Stimmbänder fand sich ein narbiges Gewebe, welches, wenn auch von circulärer Form, doch vor Allem im vorderen Winkel deutlich ausgesprochen war. Die relative Stenose, die durch die Narbe verursacht wurde, war sehr gering, so dass der Athem ganz leicht sein konnte. Die aryepiglottischen Falten waren bis an die Taschenbänder ausgeschnitten. —

Fall 32. Ein über 20jähriger Bauer wurde wegen Perichondritis post typhum tracheotomirt. Als er ins Spital kam — es war im Sommer 1891 —, war schon keine Schwellung mehr im Kehlkopf vorhanden, die Aryknorpel aber waren unbeweglich, und von den Rändern der Stimmbänder nach unten eine Wulstung der Schleimhaut an den Kehlkopfseitenwänden zu constatiren. Ich machte nun die Laryngofissur, schnitt das linke, wahre Stimmband sammt den beiden Wülsten aus und brannte die Schnittflächen mit Thermocauter aus. Nach ungefähr 10 Tagen entfernte ich die Canüle, und Patient athmete ziemlich gut. Erst nach einigen Wochen klagte er wiederum, dass der Athem etwas schwerer werde. Ich bemerkte, dass die Glottisspalte enger geworden war, und wandte die Schrötter'schen Hartkautschukbougien zur Dilatation an. Anfangs war der Athem danach leichter, und ich konnte No. 3 und 4 ohne Mühe einführen. Nach einigen Tagen jedoch trat plötzlich Dyspnoë auf, so

dass sofort die Tracheotomie wiederholt werden musste. Jetzt wollte ich die Dilatation mit Zinnbolzen vornehmen, leider war aber Patient genöthigt, Krakau zu verlassen, und ich sah ihn nicht wieder. —

Fall 33. Ein Mann, über 30 Jahre alt, kam öfters zu mir mit noch nicht abgelaufener Perichondritis (post typhum), wegen der er tracheotomirt worden war. Anfangs fand ich starke Schwellung im Kehlkopfe, und nach einiger Zeit kam es zum Durchbruch des Eiters in die Canüle, worauf die Schwellung allmählich abzunehmen begann. Schliesslich wurde der grösste Theil des nekrotischen Ringknorpels sequestrirt und von mir herausgezogen. Ueber ein halbes Jahr später, d. i. im Sommer 1891, als die Schwellung schon gänzlich verschwunden war, zeigten sich bei der Untersuchung beide Aryknorpel ganz unbeweglich, die Stimmbänder genau in der Mittellinie neben einander liegend, aber mit einander nicht verwachsen. Die beiden Seitenwände ebenso, wie die vordere Wand, waren, wie man das von unten sehen konnte, nach innen eingedrängt, was theils durch Hyperplasie der Schleimhaut, die gewöhnlich die Perichondritis begleitet, theils durch das Einsinken des Knorpelgerüstes des Larynx, welches hier nothwendiger Weise stattfinden musste, bedingt wurde. Ich nahm nun die Laryngofissur im August 1891 vor und excidirte nach der Spaltung des Schildknorpels die beiden wahren Stimmbänder sammt den hyperplastischen Schleimhautwülsten an den Kehlkopfwänden. Nach 6 Tagen entfernte ich den Tampon, und Patient konnte mit verstopfter Canüle athmen. Während der Kranke vor der Laryngofissur fast gar nicht reden konnte, da der Kehlkopf beinahe gänzlich verstopft war, war jetzt das Sprechen ganz gut möglich, obgleich die Stimme, wie es natürlich nicht anders sein konnte, keinen Klang besass. Zu der Zeit reiste ich von Krakau auf einige Wochen fort und sah den Kranken über einen Monat nicht. Nach meiner Rückkehr fand ich, dass das künstlich hervorgebrachte Lumen im Kehlkopfe sich verengt hatte, so dass man die Canüle nicht entfernen konnte. Ich schlug dem Kranken jetzt die Dilatation mit Schrötter'schen Zinnbolzen vor; leider konnte der Patient nicht länger in Krakau bleiben, und seit der Zeit sah ich ihn nicht mehr wieder.

Fall 34. Ein circa 20 Jahre alter Mann kam zu mir im Sommer 1891 mit Stenose des Kehlkopfes. Ich fand die sogenannte Chorditis hypertrophica inferior und schickte den Kranken ins Spital. Daselbst machte ich die Cricotomie und unmittelbar nachher die Laryngofissur und schnitt die hyperplastischen Wülste aus. Dabei überzeugte ich mich jedoch, dass auch eine Trachealstenose vorhanden war. Beim näheren Zuschauen zeigten sich hyperplastische Wülste an der hinteren Trachealwand, welche die Ursache dieser Stenose abgaben. Ich schnitt nun dieselben mit einer Hohlscheere aus, wobei ich zufällig den Oesophagus eröffnete. Ich erweiterte nun den Trachealschnitt um einige Trachealringe nach unten und nähte den Oesophagus zusammen. Es war unmittelbar vor meiner Abreise; als ich dann nach einem Monate zurückkehrte, fand ich die Luftröhe ganz in Ordnung, über der Canüle aber ein Recidiv der Schleimhauthypertrophie, und zwar nicht nur an den Seitenwänden, sondern auch an der Vorderwand des Larynx. Da nun dieselbe bis zur

Glottis reichte, führte ich abermals die Laryngofissur aus und excidirte das hyperplastische Gewebe. Trotzdem konnte die Canüle nicht entfernt werden, da die genannte Hyperplasie nach einiger Zeit wiederum recidivirte, wenn auch nicht in demselben Grade, wie früher. Ich musste deshalb noch den Galvanokauter und den scharfen Löffel verwenden, und obgleich der Kranke den ganzen Tag mit zugestopfter Canüle zubringen konnte, begann ich doch die systematische Zinnbolzendilatation durchzuführen. Leider war Patient bald genöthigt, Krakau zu verlassen.

Fall 35. Die Frau, die als Fall 13 beschrieben wurde, kehrte im Sommer 1891 mit so hochgradiger Stenose wieder, dass die Tracheotomie gleich gemacht werden musste. Als Ursache der Stenose fand ich bei der Untersuchung die Hypertrophie der Stimmbänder und der Schleimhaut der Seitenwände des Kehlkopfes, die durch Laryngoscleroma (wie oben angegeben) verursacht wurde. Ich nahm nun im Spital die Laryngofissur vor und excidirte die genannten Wülste sammt den beiden wahren Stimmbändern möglichst tief. Nach 2 Wochen war Patientin decanülirt, und nach 3 Wochen wurde sie als geheilt entlassen. Sie ist ebenso, wie sie auch früher war, stimmlos geblieben, der Athem aber war ganz leicht, was ich noch durch einige Zeit zu constatiren Gelegenheit hatte. Jetzt sehe ich bei ihr wiederum das Recidiv eintreten, das sich allmählich in der Glottisgegend ausbildet, aber auch die Aryknorpel und die aryepiglottischen Falten einnimmt (ähnlich wie im Falle 31).

Fall 36. Ein über 20jähriger Mann kam im Herbst 1891 ins Spital mit Kehlkopfstenose. Die Untersuchung zeigte die sogenannte Chorditis hypertrophica inferior. Es wurde die Tracheotomie gemacht, und unmittelbar nachher schritt ich zur Laryngofissur und schnitt die hyperplastischen Wülste aus. Nach einigen Wochen kehrte Patient nach Hause zurück und zwar mit leichtem Athem, während die Stimme so wie früher stark heiser blieb.

Fall 37. Ein bis 40 Jahre altes Weib war früher wegen Perichondritis tracheotomirt worden. Nach Ablauf derselben kehrte die Beweglichkeit der beiden Aryknorpel zwar zurück, war aber immer etwas beeinträchtigt, während unter den Rändern der Stimmbänder und von denselben nicht abgegrenzt starke Wulstung der Schleimhaut der Seitenwände des Kehlkopfes vorhanden war. Dem entsprechend war die Stimme ganz klanglos. Von der Trachealfistel sah man neben dieser Wulstung auch noch eine andere an der vorderen Kehlkopfwand, so dass die grösste Stenose sich über der Canüle, jedoch unter der Glottis befand (wie es meistens der Fall zu sein pflegt). Ich nahm nun die Laryngofissur vor und schnitt die hyperplastischen Wülste aus, so aber, dass ich die Schnitte knapp an den Rändern der Stimmbänder führte. Nach 3 Wochen kehrte Patientin mit leichtem Athem und viel besserer, wenn auch nicht ganz guter Stimme als zuvor nach Hause zurück. Der leichte Athem dauert bis jetzt an.

Fall 38. Eine circa 30jährige Frau wurde in Wien wegen Kehlkopfstenose in der Klinik des Prof. Schrötter tracheotomirt und nachher laut der Angabe beinahe ein Jahr hindurch mit Hartkautschukbougien behandelt. Schliesslich bekam sie wegen Luftröhrenverengerung

eine längere Cantile, und mit der wurde sie im Februar 1891 entlassen. Zu Ende des Jahres 1891 kam sie zu mir, und ich fand eine Stenose in der Glottis und in der Trachea unterhalb der Cantile. Die laryngoskopische Untersuchung ergab eine ziemlich grosse Verdickung der aryepiglottischen Falten sammt der Schleimhaut an den Aryknorpeln und eine bedeutende Vergrösserung der Taschenbänder. Die Beweglichkeit der Aryknorpel war normal. In der Trachea fand ich mit meinem Trichter eine diffuse Wulstung der Schleimhaut, die an allen Wänden mehr oder weniger ausgesprochen war, besonders aber an der linken Trachealwand als starke längliche Vorwölbung auftrat. Ausserdem fand ich einen verheilten Defect der Uvula und Narben, die sich von dieser Stelle aus weit über die beiden Arcus palatoglossi und palatopharyngei erstreckten. Die Kranke bekam Jodkali innerlich, und da die Cantile, welche sie trug, sich als zu kurz erwies, versuchte ich ein abgestutztes Katheterstück in die Trachea einzuführen. Dies gelang mir aber nicht, indem der untere Theil der Luftröhre sogar für den Katheter Nr. 14 nicht durchgängig war. Erst nach längerem Jodkaligebrauch konnte ich immer dickere Katheter anwenden, die ich je einige Tage für einige Stunden einführte. Sonst trug die Kranke ihre alte Cantile. Dem entsprechend nahm auch die oben erwähnte diffuse Wulstung der Trachealschleimhaut ab, bis sie schliesslich gänzlich verschwand. Gleichzeitig damit sah ich durch meinen Trachealtrichter immer deutlicher einen, die ganze linke und vordere Trachealwand einnehmenden ziemlich dicken Querwulst, der gleich oberhalb der Bifurcationsstelle gelegen war und die Trachea in ihrer Tiefe noch verengte. Ich konnte nicht bemerken, dass derselbe beim Jodkaligebrauch kleiner geworden wäre; ich entschloss mich daher, ihn mit scharfem Löffel zu excochleiren, was nach etwa drei oder vier Sitzungen vollkommen gelang, so dass ich jetzt eine dicke abgestutzte Oesophagusbougie, die sich nur mit Mühe durch die Trachealfistel durchbringen liess, ganz leicht weiter in die Trachea einschieben konnte. Jetzt war die Luftröhre nach über einmonatlichem Jodkaligebrauch und Excochleation von jeder Stenose frei, und ich konnte behufs Beseitigung der Kehlkopfstenose und Ermöglichung der Decanülation die Laryngofissur vornehmen. Ich führte dieselbe auch wirklich im Februar 1892 aus, schnitt die kleinen Wülste, die an den unteren Flächen der Stimmbänder bemerkbar waren, und die enorm vergrösserten starr gewordenen Taschenbänder aus. Nach einer Woche entfernte ich den Tampon und einige Tage später auch die Cantile. Allerdings musste noch eine Plastik an der Trachealfistel gemacht werden, welche von Prof. Obaliński ausgeführt wurde. Eine ganz kleine Fistel blieb aber noch zurück. Die Stimme, die vorher ziemlich gut war, war schon bereits nach der Laryngofissur wiedererlangt, als abermals Geschwüre am Gaumen, an der Epiglottis, den aryepiglottischen Falten und den Stimmbändern entstanden, welche den abermaligen Verlust der Stimme herbeiführten. Diese wurden zwar in einigen Wochen zur Heilung gebracht. Die Stimme jedoch kehrte trotzdem nicht mehr wieder. Die Kranke kehrte nun mit leichtem Athem, wenn auch ohne Stimme, nach Hause zurück. Zu Ende November sah ich die Kranke wieder und fand denselben Zustand bis auf die Verdickung der Schleimhaut der Aryknorpel,

der aryepiglottischen Falten und der hinteren Fläche der Epiglottis, die seit der Zeit noch zugenommen hat.

Fall 39. Ein 46jähriger Mann kam zu mir im Februar 1892 mit heiserer Stimme und den Erscheinungen einer leichten Kehlkopfstenose. Bei der Untersuchung fand ich ein am rechten Stimmband breit aufsitzendes Papillom, dabei aber den rechten Aryknorpel unbeweglich. Auf Grund dessen stellte ich die Diagnose auf ein Carcinom und nahm auf der Abtheilung des Prof. Obaliński die Tracheotomie und unmittelbar nachher die Laryngofissur vor. Es zeigte sich dabei der Schildknorpel verknöchert, so dass ich zur Knochenscheere Zuflucht nehmen musste. Nach der Spaltung desselben entfernte ich mit dem scharfen Löffel nicht nur das Papillom, sondern auch das ganze rechte Stimmband, welches sich ganz infiltrirt zeigte. Das linke Stimmband sah normal aus, unter der Glottis aber fand ich eine beträchtliche Zahl von kleinen Papillomen, die an beiden Seiten bis zur Trachea reichten. Alle wurden mit scharfem Löffel entfernt und die Wundfläche mit dem Thermocauter gebrannt. Den Tampon liess ich 6 Tage liegen. Während dieser Zeit war (wie gewöhnlich nach dem Gebrauch vom Thermocauter) starke Schwellung auf den aryepiglottischen Falten und Aryknorpeln, ausserdem aber auch auf dem Kinne und dem oberen Theile des Halses aufgetreten. Ausserdem bekam Patient starke suffocative Anfälle, die infolge des Eintrocknens der Secrete in der Trachea entstanden. Ich war einige Male genöthigt, die Canüle zu entfernen und die Borken aus der Luftröhre mit der Schrötter'schen Pincette herauszuholen. Nach einigen Tagen hörten die Anfälle auf, um einige Tage nach der Entfernung des Tampons wiederum zurückzukehren. Ich musste wieder einige Male mich der Pincette bedienen, um eingetrocknete Schleimborken aus der Trachea zu entfernen. Bei consequenter Anwendung von Inhalationen aus Natrium boricum vergingen auch diese Anfälle nach einigen Tagen. Der Kranke konnte gleich nach Entfernung des Tampons mit verstopfter Canüle gut athmen, die Wundränder heilten aber nicht per primam zu, weswegen ich die Canüle noch belassen musste. Allmählich verheilte die Wunde per secundam. Ich schnitt noch durch die Fistel zwei Wülste aus den Seitenwänden des Kehlkopfes aus, die sich unter dem Tampon ausgebildet hatten. Die mikroskopische Untersuchung des grössten Tumors, der am rechten Stimmbande sass, zeigte ein Papillom mit Papillen und dickem Epithelüberzug (Pachydermia verrucosa). Die tiefsten Stellen desselben, ganz dem Stratum Malpighii der Epidermis entsprechend, zeigten hie und da kolbige Auftreibungen, die in das Gewebe eindrangen und offenbar einen Uebergang des Papilloms ins Carcinom darstellten. Die Untersuchung der nachträglich durch die Trachealfistel entfernten Wülste zeigte den Bau eines Epithelialcarcinoms. Der Kranke reiste indessen trotz meiner Warnung zu früh, d. i. noch mit der Canüle ab, mit dem Versprechen, bald zurückzukehren. Nachträglich erfuhr ich, dass er etwa einen Monat nach der Abreise einem suffocativen Anfalle erlegen ist. Es waren offenbar wieder die in der Luftröhre eingetrockneten Schleimborken, welche die Suffocation herbeigeführt haben.

Fall 40. Ein circa 30jähriger Mann, der noch vor 7 Jahren wegen Perichondritis tracheotomirt worden war, wurde von mir wegen zurück-

gebliebener Stenose mit Zinnbolzen behandelt. Die Behandlung wurde seit einigen Jahren mehrmals durch einige Monate fortgesetzt, dann aber infolge der Abreise des Patienten unterbrochen. Im März 1892 stellte sich Patient wiederum vor. Ich fand bei ihm vollständige Unbeweglichkeit des linken Aryknorpels, während der rechte noch Spuren von Beweglichkeit zeigte. Die Stimmbänder verblieben nun in der Phonationsstellung, unter denselben war eine Wulstung der Schleimhaut an den Kehlkopfseitenwänden vorhanden, die besonders deutlich unter dem rechten Stimmbande auftrat. Ich machte nun im Spital die Laryngofissur und schnitt die Schleimhautwülste und zwar linkerseits unter dem Rande des Stimmbandes, rechterseits sammt dem Stimmbande selbst aus. Die Schnittfläche an der rechten Seite, da sie etwas blutete, brannte ich mit dem Thermocauter aus. Vier Tage nach der Operation entglitt der Tampon von selbst, worauf ich nun die Canüle zuzustopfen versuchte. Anfangs konnte Patient nur kurze Zeit mit Stöpsel aushalten, nach einer Woche ging er aber schon den ganzen Tag mit dem Kork herum und entfernte ihn nur für die Nacht. Bald bemerkte ich aber, dass die Glottisspalte wiederum enger wurde, und bald vertrug auch der Kranke die Zustopfung der Canüle nicht mehr. Nach mehrwöchentlichem Abwarten begann ich die systematische Dilatation mit den Zinnbolzen durchzuführen. Der Kranke befand sich noch bis zu den Ferien in meiner Behandlung. Der Erfolg derselben konnte mich aber nicht besonders befriedigen, da der Effect derselben gar nicht grösser, als der bei den früheren Dilatationsversuchen war. Die Stimme blieb so, wie sie vor der Operation war. Schliesslich wiederholte ich die Laryngofissur im Sommer 1892 zum zweiten Mal und schnitt, so viel ich konnte, die Weichtheile an der rechten Kehlkopfwand möglichst tief heraus. Bald aber war ich genöthigt, abzureisen, während der Kranke nach Hause ging und erst nach den Ferien zurückkehren sollte. Bis zu der Zeit sah ich ihn noch nicht und habe über den Erfolg der letzten Operation keine Nachricht.

Fall 41. Ein 14jähriger Knabe kam zu mir im Mai 1892 mit starker Dyspnoe neben normaler Stimme. Die Untersuchung zeigte zwei hypertrophische Wülste an den Kehlkopfseitenwänden, die von den Rändern der Stimmbänder durch deutliche Furchen abgegrenzt waren. Ich nahm bei ihm im Spital die Tracheotomie und unmittelbar nachher die Laryngofissur vor. Die erstere war durch Struma isthmi wesentlich erschwert. Nach der Spaltung des Schildknorpels schnitt ich die beiden Wülste und brannte die Schnittflächen mit dem Thermocauter aus. Nach 6 Tagen entfernte ich den Tampon, und Patient konnte Tag und Nacht bei zugestopfter Canüle gut athmen. Nach zwei Wochen wurde auch die Canüle entfernt und drei Wochen nach der Laryngofissur der Patient entlassen. Die Stimme hat zwar bei der Entlassung ihren früheren Klang noch nicht ganz erreicht, wenn sie auch laut war und sich allmählich noch immer besserte. Die Ursache davon liegt darin, dass nach der Laryngofissur ein etwas zu grosser Tampon eingeführt worden war, infolgedessen ein kleiner Spalt zwischen den vorderen Theilen der Stimmbänder blieb. Derselbe wurde schon unter meinen Augen immer kleiner, und ich habe keinen Zweifel, dass die vorderen Theile der Stimmbänder

nach der Entlassung des Kranken in kurzer Zeit ganz an einander gekommen sind, somit auch die Stimme ganz normal geworden ist.

Fall 42. Ein 22jähriges Mädchen stellte sich Anfang Juni 1892 mit Trachealcanüle vor. Die Tracheotomie war vor ungefähr einem Jahre gemacht worden. Jetzt ergab die Untersuchung vernarbte Defecte am weichen Gaumen und an der Epiglottis und Narben an der hinteren Pharynxwand, die offenbar nach verheilten syphilitischen Geschwüren zurückgeblieben waren. Bei der laryngoskopischen Untersuchung zeigten sich die beiden Aryknorpel in der Auswärtsstellung und stark nach vorn geneigt, so dass man einen ziemlich grossen Theil ihrer hinteren Flächen sehen konnte. Sie waren wohl beweglich, rückten beim Inspirium etwas aus einander, näherten sich bei Phonationsversuchen ein wenig einander, ohne aber zur Mittellinie zu kommen. Dem entsprechend zeigten auch die Stimmbänder Auswärtsbewegungen beim Inspirium, klafften aber sehr breit bei Phonationsversuchen. Im Grunde der klaffenden Glottis sah man ein blass rosig gefärbtes Gewebe, welches das Kehlkopflumen unter der Glottis ausfüllte und die Stimmbänder unterhalb ihrer Ränder nach Art einer Schwimmhaut mit einander verband. Ueber diesem Gewebe traten die Ränder der Stimmbänder deutlich hervor. Rückwärts zwischen den Aryknorpeln liess die oben erwähnte Schwimmhaut, die vom vorderen Glottiswinkel nach rückwärts immer tiefer zu liegen schien, eine kleine rundliche Oeffnung frei, die aber so klein war, dass die Patientin das Zustopfen der Canüle kaum einige Minuten aushalten konnte. In dieser Oeffnung entstand auch bei Phonation eine, allerdings klanglose, aber gut vernehmbare Stimme. Die Gegend des Lig. conicum war über der Canüle stark eingesunken. Es hat sich hier offenbar nach Verheilung der Geschwüre unter der Glottis ein Narbengewebe ausgebildet, welches sehr dick und starr sein musste, wenn es die Stimmbänder an ihren Einwärtsbewegungen hindern konnte. Ich nahm nun im St. Lazarus-Krankenhause bei der Patientin die Laryngofissur mit Excision des stenosirenden Gewebes vor. Das letztere erwies sich dabei wirklich als ein derbes Narbengewebe. Ich schnitt es nun sammt dem linken Stimmband, welches ich ziemlich verdickt fand, aus. Durch Palpation überzeugte ich mich zugleich, dass die seitlichen Theile des Ringknorpels selbst nach einwärts gedrängt wurden, so dass die Lichtung zwischen denselben für meinen Zeigefinger kaum durchgängig war. Der Ring der Cart. cricoidea, insofern er noch erhalten blieb, war also von beiden Seiten abgeplattet, was für eine überstandene Perichondritis zu sprechen scheint. Die Schnittflächen wurden dann mit Thermocauter ausgebrannt. Fünf Tage nach der Operation entschlüpfte der Tampon von selbst. Bei der Untersuchung fand ich jetzt die beiden Aryknorpel in der Mittellinie, zwischen dem rechten Stimmband und den Resten des linken eine schmale fast lineare Spalte. Dem entsprechend war auch das Zustopfen der Canüle nicht möglich. Bald kehrte indessen die Beweglichkeit der Aryknorpel allmählich zurück, und zwei Wochen nach der Laryngofissur waren die Excursionen derselben beinahe ganz normal, und das Kehlkopflumen so weit, dass die Kranke den ganzen Tag mit verstopfter Canüle herumgehen konnte. Nach dem oben Angegebenen konnte schon n die Decanülation gedacht werden, da aber die Ferien schon begonnen

hatten und ich abzureisen genöthigt war, so liess ich die Kranke sich nach den Ferien zur Decanülation vorstellen. Im October 1892 fand ich die Lichtung des Kehlkopfes doch um ein wenig enger als zuvor. Die Kranke ging den ganzen Tag mit verkorkter Canüle herum, entfernte aber den Stöpsel für die Nacht. Um die Lichtung des Kehlkopfes noch zu erweitern, brannte ich die noch übrig gebliebenen Weichtheile an den Seitenwänden des Kehlkopfes mit Galvanocauter ab, entfernte einige Wochen später einige Stückchen derselben mit Hering'scher Doppelcürette und begann die systematische Dilatation mit Schrötter'schen Zinnbolzen, die mir hier wegen der Möglichkeit der Rückbildung der alten Narbe angezeigt zu sein schien. Die Kranke verbleibt jetzt in Behandlung, die mir einen guten Erfolg zu versprechen scheint.

Fall 43. Ein über 40 Jahre alter Mann wurde im Herbst 1891 wegen Perichondritis nach Typhus tracheotomirt. Ein Jahr später, d. i. im Herbst 1892, stellte er sich wiederum. Die Perichondritis war schon gänzlich abgelaufen, es war keine Schwellung mehr am Kehlkopf zu sehen, die Aryknorpel verblieben aber sammt den Stimmbändern constant in der Mittellinie und waren ganz unbeweglich. Unter den Rändern der Stimmbänder sah man eine Wulstung der Kehlkopfseitenwände, zwischen welchen eine kaum 1 Mm. breite Spalte blieb. Durch die Trachealfistel konnte man mit dem Czermak'schen Spiegel constatiren, dass sowohl die Weichtheile der Seitenwände, als auch die der vorderen Wand des Kehlkopfes stark in das Kehlkopflumen hineinragten, so dass nur eine kleine Oeffnung zwischen denselben blieb. Auch war die Haut über der Canüle eingesunken. Dem beschriebenen Zustande entsprechend war das Zustopfen der Canüle ganz unmöglich, die Stimme nahezu gänzlich erloschen. Ich machte bei dem Kranken zu Ende October die Laryngofissur und schnitt das stenosirende Gewebe an den Seitenwänden und der Vorderwand des Kehlkopfes sammt den beiden wahren Stimmbändern möglichst tief aus. Die blutenden Schnittflächen brannte ich mit dem Thermokauter aus. Ich sah keinen Grund, das eine Stimmband zu schonen, da ohnedies die Stimme schon verloren gegangen war, und ich um jeden Preis möglichst viel Raum für die Luft gewinnen wollte. Nach einer Woche wurde der Tampon entfernt, und der Kranke konnte bei zugestopfter Canüle den ganzen Tag gut athmen. Allerdings war dies am nächsten Tage nicht mehr der Fall, indem die Schwellung der noch gebliebenen Reste der Weichtheile an den Seitenwänden wiederum das Kehlkopflumen verengte. Bald aber fing diese Verengerung allmählich an abzunehmen, und der Kranke konnte wiederum die Canüle für den Tag zustopfen. Dem entsprechend erweiterte sich auch die Glottisspalte wiederum, aber nur bis zu einer gewissen Grenze. Man sah jetzt unter den falschen Stimmbändern eine elliptische Spalte, die von den Resten der Stimmbänder gebildet wurde. Die Spalte war doch für den Athem zu eng und war ausserdem infolge einer im vorderen Winkel aufgetretenen Verwachsung verkürzt. Als diese Verkürzung im Laufe einiger Tage noch zunahm, indem die Verwachsung zwischen den vorderen Theilen der Weichtheile an den Kehlkopfseitenwänden fortschritt, schnitt ich die junge Narbe endolaryngeal durch und fing an die Oeffnung systematisch mit Zinnbolzen zu dilatiren, was auch jetzt geschieht.

B. Die Ausführung der Operation.

Auf Grund der oben angeführten Fälle kann ich mit aller Zuversicht behaupten, dass die Laryngofissur an und für sich weder eine schwere, noch eine gefährliche Operation darstellt. Sie hat zwar nicht in allen oben beschriebenen Fällen zum Ziele geführt, nie hat sie aber an und für sich dem Kranken einen Schaden angerichtet. Was den Verlauf nach der Operation anbelangt, muss ich vor Allem bemerken, dass das Fieber in keinem Falle länger als 2—4 Tage gedauert hat, wobei es höchstens zwischen 38 und 39 schwankte. In den meisten Fällen wurde aber nach der Operation keine Erhöhung der Temperatur beobachtet. Allerdings habe ich zwei Todesfälle zu verzeichnen (Fall 23 und 28), in beiden Fällen aber lässt sich der ungünstige Ausgang nicht auf die Laryngofissur als solche zurückführen, da in dem einen Fall (Fall 23) eine zufällige Infection mit Diphtherie, in dem anderen (Fall 28) sehr vorgeschrittene Lungentuberculose die Todesursache abgab. Sonst verliefen beide Fälle nach der Operation anfangs sehr günstig und ohne nennenswerthe Reaction. In allen übrigen Fällen traten nie Symptome auf, die, wenn auch nur die entlegenste Gefahr herbeiführen könnten, nie trat eine Pneumonie und dergleichen hinzu. Wenn ich die Laryngofissur als solche mit der Tracheotomie vergleiche, so muss ich sie sogar für einen leichteren Eingriff, als die letztere halten (natürlich bezieht sich das auf die reine Laryngofissur nach schon ausgeführter Tracheotomie und ohne Rücksicht auf die der Spaltung des Schildknorpels folgenden Eingriffe). Die Tracheotomie nämlich, die man im Allgemeinen für eine leichte Operation halten darf, kann doch unter Umständen, wie z. B. beim Struma und dergleichen, manche Schwierigkeiten bieten, die bei der Laryngofissur nicht vorkommen. Ferner ist man häufig genöthigt, die Tracheotomie (besonders beim Croup) bei einer schon unmittelbar bedrohenden Asphyxie auszuführen, wo das Chloroformiren schon wirklich ein gewagtes Unternehmen darstellt und das Operiren ohne Chloroform (besonders bei Kindern) manchen Schwierigkeiten begegnet, während alle diese Schattenseiten bei der Laryngofissur gänzlich wegfallen. Die bei der Dyspnoe fortdauernden Bewegungen des Kehlkopfes, die beim forcirten Exspirium (Husten, Schreien, besonders bei den Kindern) durch die Verletzung der kleinsten venösen Aeste auftretende verhältnissmässig grosse Blutung, das so oft bei der Indication zur Tracheotomie vorkommende Periculum in mora, die Unruhe des erstickenden Kranken, mitunter die Aspiration des Blutes,

die beim Durchschneiden der Anastomose der beiden Arteriae cricothyreoideae am Lig. conicum eintreten kann, das sind weitere Schattenseiten der Tracheotomie,' die bei der Laryngofissur gar nicht in Betracht kommen. Hier kann man nämlich, wenn man sich nur vor dem Herabfliessen des Blutes in die Trachea gesichert hat, im Kehlkopf ebenso ruhig und bequem operiren, wie am Arme oder am Beine. Bei dem Kranken, der in der Chloroformnarkose ganz leicht und ruhig athmet und noch dazu durch locale Anwendung des Cocains gegen die Berührung der Kehlkopfschleimhaut tolerant geworden ist, werden keine Hustenreflexe ausgelöst und dadurch auch die Blutung nicht begünstigt, die bei der Spaltung des Schildknorpels eintritt und die als parenchymatös bald von selbst aufhört. Die Durchschneidung eines kleinen arteriellen Astes, wie des Ramus hyoideus der Art. thyreoidea sup. oder des Nebenzweiges desselben, der am Lig. conicum mit der Art. cricothyreoidea anastomosirt, wie auch der entsprechenden Venenäste, genirt dann bei der Operation sehr wenig, und man kann ruhig und bequem eine Ligatur anlegen. Es ist somit auch nicht absolut nothwendig, die Weichtheile über dem Schildknorpel schichtenweise durchzutrennen, denn man kann sie mit einem Schnitt bis an den Knorpel durchschneiden und nach Stillung etwaiger Blutung auch den Schildknorpel spalten. Was diese Spaltung anbelangt, lege ich ein grosses Gewicht darauf, dass der Schildknorpel mit einem Knopfbistourie von innen nach aufwärts gespalten werde. Am besten eignet sich dazu ein Herniotom, welches eigentlich ein gebogenes Knopfbistourie darstellt. Das Zerschneiden des Schildknorpels von aussen nach innen, etwa mit einem Spitzbistourie, halte ich für nicht gestattet. So scrupulös man sich auch an die Mittellinie hält, so genau man auch an der grössten Vorwölbung des Pomum Adami den Schildknorpel durchschneidet, so läuft man doch immer Gefahr, das eine oder das andere Stimmband zu verletzen, da die Schildknorpelplatten nicht immer symmetrisch liegen und man nicht gerade selten dieser Unregelmässigkeit begegnet, dass die eine Schildknorpelplatte eine leichte Concavität und die andere dem entsprechend eine Convexität gegen das Pomum Adami bildet, infolge dessen der höchste Vorsprung desselben dem vorderen Glottiswinkel nicht entspricht, sondern von ihm gegen die concave Seite abweicht. Wenn man dagegen ein Herniotom durch die Trachealfistel einführt, den Knopf desselben über dem vorderen Glottiswinkel anstemmt und erst dann von innen nach aussen den Schildknorpel durchschneidet, so kann man unmöglich ein Stimmband verletzen. Auf diese Weise kann man mit einem Schnitt den

Schildknorpel sogar sammt den Weichtheilen durchschneiden, wie es Obaliński bei der zum zweiten Male wiederholten Laryngofissur im Fall 9 längs der alten Narbe gemacht hat. Diesmal war dieses Verfahren um so mehr correct, als die Narbe die Richtung des Schnittes bestimmte. Sonst möchte ich aber dieser Art des Operirens nicht das Wort reden, da man auf diese Weise sehr leicht gleichzeitig neben einer parenchymatösen Blutung aus der Kehlkopfschleimhaut auch eine aus den etwa durchschnittenen arteriellen oder venösen Aesten in den Weichtheilen bekommen kann, was das ganze blutstillende Verfahren erschweren oder mindestens verzögern würde. Gegen die erstere nämlich ist es am besten, einen Tampon in den gespaltenen Kehlkopf einzulegen, dieser aber kann bei Unterbindung der durchschnittenen Gefässe hinderlich sein. Uebrigens möchte ich diese Art der Spaltung des Schildknorpels, d. i. gleichzeitig mit den Weichtheilen, für keinen grossen Fehler halten und habe sie sogar einmal (Fall 16) bei Laryngofissura incompleta selbst ausgeführt. In diesem Fall, wo die Kehlkopfschleimhaut ganz gesund war, brauchte ich keine nennenswerthe Blutung aus derselben zu befürchten, sonst aber könnte man sich auf diese Weise mitunter unnöthig kleine Schwierigkeiten und Unbequemlichkeiten bereiten. In den Fällen, wo der Kehlkopf vom Narbengewebe gänzlich obturirt ist, wie es in unserem Fall 2 der Fall war, lässt sich natürlich das Herniotom in den Kehlkopf nicht einführen; in solchen Fällen kann man aber auch ohne Sorge den Kehlkopf mit einem Spitzbistourie von aussen spalten. —

Es wurde schon oben hervorgehoben, dass man bei Ausführung der Laryngofissur die Luftröhre vor dem herabfliessenden Blute schützen muss. Es werden dazu gewöhnlich die sogenannten Tamponcanülen, wie die von Trendelenburg und Hahn, gebraucht. Dieselben haben aber manche Schattenseiten: Vor Allem wirken sie nicht immer sicher, und dann machen sie die Spaltung des Schildknorpels von innen nach aussen unmöglich. Entweder muss man nun den Kehlkopf von aussen spalten, wodurch, wie bereits erwähnt, ein Stimmband nur zu leicht verletzt werden kann, oder man muss zur Spaltung des Schildknorpels die Canüle entfernen, wodurch der Kranke der Gefahr der Aspiration vom Blut ausgesetzt wird. Zwar entsteht hier meistens keine starke Blutung, und übrigens kann durch Einführung der Tamponcanüle gleich nach der ausgeführten Spaltung des Kehlkopfs die Aspiration grösserer Blutmenge verhindert werden. Es kommen aber Fälle vor, wie besonders bei Carcinom oder bei einer noch nicht abgelaufenen Perichondritis, wo die Blutung

beim Durchschneiden des Schildknorpels sehr stark wird, wo also ziemlich grosse Blutmenge gleich im ersten Momente aspirirt werden könnte. Ausserdem erschwert die Cantile wegen ihrer Halsplatte schon die Durchschneidung der Weichtheile über dem Schildknorpel, noch mehr aber erschwert sie nach der Spaltung der letzteren die Ausführung nöthiger Eingriffe im Innern des Larynx. Aus diesen Gründen war Obaliński in Fall 1 gezwungen, die Trendelenburg'sche Tamponcantile durch eine einfache innere (ohne Halsplatte) an einem Faden befestigte Cantile zu ersetzen und darüber ein Stück Schwamm zu legen, welches die Trachea vor dem herabfliessenden Blute schützte. Die Vortheile und die Schattenseiten dieser letzteren Methode könnte ich denjenigen der Tamponcantile ziemlich gleich stellen, nur mit dem Unterschied, dass hier keine Halsplatte der Cantile den Raum beengt. Die Unbequemlichkeiten der Trendelenburg'schen Cantile habe ich auch sonst im Fall 2 und 4 zu sehen Gelegenheit gehabt; in beiden war es nicht nur nöthig, zur Spaltung des Schildknorpels die Cantile wegzunehmen, sondern dieselbe konnte auch bei den nachfolgenden Eingriffen im Innern des Kehlkopfes nicht belassen werden, indem sie den Raum zu sehr beengte. —

Allerdings kann eine gut angepasste und Tags vorher eingeführte Hahn'sche Cantile die Luftröhre vor dem Herabfliessen des Blutes ganz sicher schützen. Doch nur, wenn zuvor eine Tracheotomie infrathyreoidea ausgeführt worden war, wie es im Fall 15 Rydygier gethan hatte, stört die Tamponcantile den Operateur bei der Ausführung der Laryngofissur und der weiteren Eingriffe im Innern des Kehlkopfes nicht. Es scheint mir aber die Ausführung einer Tracheotomia infrathyreoidea doch nicht ganz entsprechend zu sein, da man auf diese Weise dem Kranken zwei Wunden statt einer beibringt. Bei der Laryngofissur muss man doch wenigstens das Lig. conicum spalten; ob man nun dazu noch den Ringknorpel durchschnitten hat, oder nicht, bleibt ganz irrelevant; ebenso macht es die Operation nicht grösser und nicht schwieriger, wenn noch dazu einige obere Trachealringe durchschnitten werden. Dagegen bildet die Tracheotomia infrathyreoidea eine für sich abgeschlossene Operation, die mit der Laryngofissur nur durch die Hautwunde verbunden wird, und die auch sonst an und für sich schwieriger und weniger gleichgültig ist, als die Tracheotomia suprathyreoidea oder die Cricotomie. Uebrigens ist man nicht immer in der Lage, sich die Tracheotomia pro Laryngofissura nach Belieben zu machen. Sehr oft muss man die Laryngofissur bei einem bereits schon tracheoto-

mirten Kranken vornehmen, und in diesem Falle trifft man doch meistens eine Cricotomie oder eine Tracheotomia suprathyreoidea an, wo die Anwendung der Tamponcanüle allen Unbequemlichkeiten begegnet, die oben hervorgehoben worden sind. Es ist zwar auch möglich, die Laryngofissur ohne Tamponcanüle auszuführen. Besonders gilt das für die Fälle, wo die Blutung gering ist. Um aber auch hier den Kranken vor der Aspiration vom Blut zu schützen, ist es rathsam, ohne Chloroform zu operiren, wie es Obaliński im Fall 1 gethan hat. Es ist aber leicht verständlich, dass der beim Herabfliessen des Blutes in die Luftröhre jeden Augenblick auftretende Husten beim Operiren nur stören und die Dauer der Operation bedeutend verlängern muss. Bei etwas grösserer Blutung und noch mehr in der Narkose wird der Kranke nicht im Stande sein, die ganze aspirirte Blutmenge herauszubefördern, und wird dadurch der Gefahr einer Aspirationspneumonie ausgesetzt. Eine ohne alle Vorsichtsmaassregeln ausgeführte Laryngofissur sah ich allerdings niemals, einen Begriff davon konnte ich aber aus diesen Fällen gewinnen, wo die Tamponcanüle ihre Aufgabe nicht vollkommen erfüllt hat, und wo sie schliesslich, um den nöthigen Raum zu gewinnen, temporär weggenommen werden musste, wie es eben in den Fällen 1, 2 und 4 statt hatte. Die durch das Herabfliessen des Blutes fortwährend ausgelösten Hustenstösse, die fortwährende Verunreinigung des Operationsfeldes (am gespaltenen Kehlkopfe) mit Blut und Schleim störte in diesen Fällen den Operirenden nicht wenig und verlängerte die Dauer der Operation bedeutend. —

Und doch ist es so leicht möglich, den Kranken vor der Aspiration des Blutes zu schützen, ohne dass man sich den Raum zu beengen braucht. Man benöthigt dazu keine Tamponcanüle und erreicht das Gewünschte durch entsprechende Lagerung des Kranken, d. i. wenn man ihn nach der Methode von Rose, d. h. bei nach rückwärts herabgelassenem Kopfe (beim hängenden Kopfe) operirt. Man muss nur darauf achten, dass nicht nur der Kopf, sondern auch der Hals des Kranken nach unten geneigt sei, was leicht dadurch zu erreichen ist, dass man den Patienten bis über die Schulter hinter den Tischrand hinausschiebt. Ein Gehülfe muss den Kranken in dieser Lage festhalten, damit er nicht von dem Operationstisch auf den Kopf hinuntergleite, während ein anderer Gehülfe den Kopf in entsprechender Lage, d. i. stark nach rückwarts, gebeugt fixirt. Nachdem ich nun den tracheotomirten und narkotisirten Kranken auf diese Weise gelagert habe, nehme ich die Canüle heraus und schneide die Weichtheile über dem Schildknorpel in der Mittellinie durch. Zieht sich die

Trachealfistel zu stark zusammen, so hält sie der Assistent mittelst eines Trousseau'schen Dilatators offen. Hat man dabei ein etwas stärkeres Gefäss durchschnitten, so kann man es entweder temporär mit einer Sperrpincette fassen, oder gleich eine Ligatur anlegen. Die parenchymatöse Blutung ist sonst gering, und die geringe Blutmenge aus den der Fistel benachbarten Partien kann in die Luftröhre nicht weit hinein gerathen, indem es infolge eigener Schwere gleich herabfliesst. Sollte dennoch bei einer stärkeren Blutung wirklich etwas Blut aspirirt werden, so kann es in der Richtung nach oben nicht weit gelangen und wird gleich durch den ersten Hustenstoss mit Leichtigkeit ausgeworfen. Uebrigens kann man sich auch vor dieser kleinen Unannehmlichkeit schützen, wenn man einen kleinen an einer Pincette angebrachten Tampon an die Wunde knapp über der Trachealfistel andrückt, oder wenn man gleich von vorn her eine schmale Hautbrücke über der Trachealfistel zurücklässt und sie erst unmittelbar vor dem Spalten des Schildknorpels durchschneidet. Die Spaltung des Schildknorpels erweitert so sehr die zur Luftröhre führende Oeffnung, dass die Aspiration von Blut auch bei stärkerer Blutung nicht leicht eintreten kann. Ich pflege gleich nach ausgeführter Spaltung den Finger zwischen die beiden Schildknorpelplatten einzuführen, um auf diese Weise nicht nur diese Oeffnung zu erweitern, sondern auch, um mir sofort Einsicht in das Innere zu verschaffen und im Falle einer stärkeren Blutung einen Tampon in den Kehlkopf einzuführen. Es ist leicht ersichtlich, dass, während bei der ziemlich schmalen Oeffnung der Trachealfistel das Blut, welches in dieselbe gelangt, durch den Luftstrom beim Inspirium theilweise in die Luftröhre nach oben zu fortgeschleppt werden kann, dies nach der Spaltung des Schildknorpels und Entfernung seiner Platten von einander, also bei so breiter Oeffnung, nicht leicht der Fall sein wird. Infolgedessen fliesst das Blut in den Rachen und von da theilweise durch den Mund, theilweise durch die Nase weiter ab, ohne Hustenstösse hervorzurufen. Somit kann man bei dieser Methode sogar bei starker Blutung vor der Aspiration des Blutes gesichert sein. Nur wenn im Bereiche der Trachealfistel selbst, oder im oberen Theile der Trachea operirt wird, kann etwas Blut beim Inspirium in die Luftröhre hineingezogen werden, es wird aber, ohne weit gelangt zu sein, durch Hustenstösse sofort ausgeworfen, indem seine eigene Schwere die Aspiration in dieser Lage erschwert und die Expectoration begünstigt.

Der Trousseau'sche Dilatator, den ich eventuell in die Trachealfistel einführen liess, stört nicht im Mindesten das Durchschneiden der Weichtheile über dem Schildknorpel. Dasselbe kann man

aber ebenso bequem bei leicht herausgeschobener Canüle vornehmen, oder man kann die Fistel, wenn sie keine starke Neigung zum Zusammenziehen zeigt, auch ganz frei, d. i. sowohl ohne Dilatator, als auch ohne Canüle lassen. Nachdem die Weichtheile bis an den Knorpel durchschnitten und die etwaigen blutenden Gefässe unterbunden oder in Sperrpincetten gefasst wurden, entferne ich den Dilatator oder die Canüle, wenn sie gebraucht wurden, führe ein Herniotom durch die Trachealfistel nach oben ein, stemme es fest mit dem Knopf über den vorderen Glottiswinkel an und spalte den Schildknorpel von innen nach aussen. In 2 Fällen (Fall 26 und 39) musste ich wegen Verknöcherung des Schildknorpels eine gebogene Knochenscheere zur Spaltung desselben gebrauchen. Durch sofortige Einführung des Fingers zwischen die Schildknorpelplatten, gleich nach deren Spaltung, wird, wie bereits erwähnt, eine geräumige Oeffnung für den Luftzutritt gewonnen. Bemerke ich dabei keine stärkere Blutung, so lege ich zwei breite stumpfe oder doppelte scharfe Haken an die beiden Schildknorpelplatten an und lasse sie von den Assistirenden auf diese Weise von einander abziehen. Mitunter habe ich dazu auch den Trousseau'schen Dilatator angewendet. Entsteht nach der Spaltung des Schildknorpels eine etwas stärkere Blutung, so pflege ich vorerst einen Watte- oder Gazetampon in den Kehlkopf einzuführen, daselbst fest anzudrücken und etwa 5—10 Minuten darin zurückzuhalten. Nöthigenfalls kann man unter demselben die Canüle einführen und den Kranken weiter chloroformiren. Bei der Spaltung des Schildknorpels pflege ich den Schnitt mehr oder weniger weit in das Lig. hyothyreoideum medium zu verlängern, um die Schildknorpelplatten gut auseinanderlegen zu können. Hat man nur im unteren Theile des Larynx zu operiren, so braucht man keinen so grossen Schnitt und kann sich mit dem Durchschneiden des Schildknorpels allein, oder nur seines unteren Theiles (Laryngofissura incompleta, Fall 16) begnügen.

Nach Vollendung der Laryngofissur und Stillung der etwaigen Blutung durch den Tampon trete ich an die weiteren Eingriffe im Innern des Larynx. Hier tritt häufig eine neue Schwierigkeit in den Weg, indem viele Kranke auch in Chloroformnarkose auf die Berührung der Kehlkopfschleimhaut reagiren. In diesen Fällen pflege ich die Schleimhaut mit einer Lösung von Cocainum muriat. 1,0 auf Spiritus vini rectf. 4,0 einige Mal zu bepinseln. Ungefähr der fünfte oder vierte Theil dieser Lösung reicht zur vollkommenen Anästhesirung des Patienten aus.[1]) Wenn keine Blutung vorhanden ist, dann

1) Ich pflege nach jedesmaligem Bepinseln den Pinsel auszupressen und ab-

kann man die Bepinselung so vornehmen, dass von der Lösung gar nichts tiefer herabfliesst. Bei noch bestehender Blutung pflege ich schon energischer zu pinseln. Bald kommt es zur Toleranz, und die Hustenstösse hören auf. In solchen Fällen fliesst auch etwas von der Cocainlösung mit dem Blute herab, wird aber in dieser Lage von dem Kranken nicht verschluckt. Uebrigens kann man auch dieses Herabfliessen durch einen kleinen über (in dieser Lage eigentlich unterhalb) der Glottis gehaltenen Tampon verhindern. Mitunter habe ich auch von einer 5 proc. wässerigen Cocainlösung etwas in die Schleimhautwülste eingespritzt und auf diese Weise eine vollkommene Anästhesie erreicht. Derart kann man die im Innern des Kehlkopfes nöthigen Eingriffe sehr leicht und mit Vermeidung der Reflexbewegungen ausführen. Durch das Operiren bei herabhängendem Kopfe hat man noch einen anderen Vortheil, den man weder bei einer Tamponcanüle, noch beim Anlegen eines Tampons über die Canüle (selbst bei Tracheotomia infrathyreoidea) haben kann. Es wird nämlich bei dieser Methode das Operationsgebiet durch keinen Schleim oder Speichel, der sonst aus der Rachenhöhle herabfliesst, verunreinigt. Man kann nämlich öfters beobachten, dass der Kranke auch während der Chloroformnarkose Schluckbewegungen ausführt. Wird nun der Verschluss des Aditus laryngis erschwert, wie dies nach der Spaltung des Schildknorpels und mechanischer Entfernung seiner Platten von einander nothwendig der Fall sein muss, so gelangt bei den gewöhnlichen Methoden der Schleim und der Speichel fortwährend in den Kehlkopf, verunreinigt das Operationsfeld und stört den Operirenden in seinem Wirken. Bei herabgelassenem Kopfe dagegen steigt der Schleim nicht höher, als bis zum unteren Rande der Wunde; man kann ihn im Vestibulum laryngis aufsteigen und sich gleich in den Rachen zurückziehen sehen, so dass er trotz des offen bleibenden Vestibulum laryngis den Operirenden nicht im Mindesten belästigen kann. Der dritte sehr wichtige Vortheil, den das Operiren bei herabhängendem Kopfe hier bietet, besteht darin, dass, wie bereits hervorgehoben, das Operationsgebiet durch keine Canüle beengt zu werden braucht. Ich habe schon oben bemerkt, dass eine Tamponcanüle bei den Eingriffen im Innern des Kehlkopfes sehr im Wege sein kann, und dass sie deswegen öfters temporär entfernt werden muss. Noch mehr ist dies aber der Fall, wenn man im Bereiche der Trachealfistel, oder noch tiefer, d. i. unter-

zuwischen, um beim neuen Eintauchen desselben die Lösung nicht zu verunreinigen; somit ist es klar, dass von der angegebenen Menge der Lösung nur ein Theil wirklich für den Kehlkopf verbraucht wird.

halb derselben in der Trachea operiren muss. Und solche Fälle kommen zuweilen vor, wie z. B. bei tief verbreiteten Neubildungen (Fall 4, 19, 25, 39), tuberculösen Geschwüren (Fall 10), Narben (Fall 9, 16), Hyperplasien (Fall 13, 26, 31, 34). In diesen Fällen wäre die Operation bei einer Tamponcanüle (ausgenommen bei Tracheotomia infrathyreoidea) schon absolut unmöglich. Gerade an solchen Fällen kann man sich am besten überzeugen, um wie viel leichter und bequemer das Operiren bei herabhängendem Kopfe, als dasjenige bei einer Tamponcanüle ist. Dies hat auch Obaliński anerkannt und pflegt jetzt nicht nur die Laryngofissur, sondern auch die Exstirpatio laryngis nur bei herabhängendem Kopfe und ohne Tamponcanüle vorzunehmen. Ich selbst habe die Laryngofissur 37 mal (an 33 Kranken) immer nur bei herabhängendem Kopfe ausgeführt.

Bezüglich der nun weiter im Inneren des Larynx vorzunehmenden Eingriffe muss ich vor Allem bemerken, dass man sich am zerlegten Kehlkopfe nicht immer leicht orientiren kann. Schon normale Stimmbänder treten in diesen Verhältnissen nicht so deutlich hervor, wie wir das im laryngoskopischen Bilde zu sehen gewohnt sind. Die Sinus Morgagni stellen sich öfters als geschlossene Taschen vor, so dass sie nicht gleich in die Augen fallen und man die die beiden Stimmbänderpaare trennenden Vertiefungen öfters vermisst. Um so mehr ist dies bei verschiedenen pathologischen Processen in der Glottisgegend der Fall. Mitunter können aber die letzteren solche Veränderungen hervorrufen, dass man die Stimmbänder nicht gleich finden kann. In solchen Fällen bilden die Morgagni'schen Taschen einen guten Orientirungspunkt, und wenn sie auch verschlossen sind, kann man sie leicht als solche mittelst einer Sonde erkennen. Dieser Orientirungspunkt fällt aber weg, wenn eine Eventration der Taschen stattgefunden hat. Die Orientirung wird dann erleichtert durch das Aufsuchen der Aryknorpel und besonders derer Stimmfortsätze, die, wie bekannt, ziemlich weit in die Stimmbänder eindringen. Dieselben zeigen uns nicht nur die Stimmbänder, sondern auch ihre freien Ränder an. Oefters kann man längs dieser Ränder weisse Streifen bemerken; die an den hinteren Theilen der Stimmbänder den Stimmfortsätzen entsprechend deutlich auftreten. Wo das nicht der Fall ist, muss man sich durch das Tastgefühl orientiren. Hat man einmal die Richtung und Lage des Stimmfortsatzes gefunden, so findet man auch zugleich in der Verlängerung desselben den Rand des Stimmbandes. Das Aufsuchen dieses Randes ist unter Umständen, z. B. bei hyperplastischen Wülsten, die mit den Stimmbändern verschwommen sind, sehr wichtig. Ebenso wie die Stimmbänder, ver-

flachen sich bei geöffnetem Kehlkopfe und auseinandergelegten Schildknorpelplatten auch alle pathologischen Erhebungen und Vertiefungen an den Seitenwänden des Kehlkopfes, weshalb kleinere Veränderungen leicht unbemerkt bleiben können. Dies ist z. B. der Fall bei mehr verbreiteten und deshalb mehr flach an den Seitenwänden aufsitzenden Hyperplasien, sowie auch bei den, dieselben von den Rändern der Stimmbänder trennenden Furchen. Die krankhaften Zustände, die die Aryknorpel näher aneinandergebracht haben und sie in dieser Lage fixirt halten, lassen sich am zerlegten Kehlkopf um so weniger leicht erkennen, als der Interarytänoidealraum nach der Zerlegung der Schildknorpelplatten nothwendig enger, als in situ ausfallen muss. Es müsste denn ein deutlich faltenförmig auftretender Vorsprung (Fall 7), oder ein Polyp (Fall 6) in dieser Gegend diese Zusammenziehung der Aryknorpel besonders deutlich auftreten lassen. Was die Anomalien an der vorderen Kehlkopfwand betrifft, so ist es leicht ersichtlich, dass die an dieser Stelle etwa vorhandenen hyperplastischen Gebilde bei der Spaltung des Schildknorpels mit durchschnitten werden müssen, wodurch deren Aussehen, Form und Gestalt bedeutende Veränderungen erleiden. Mit Rücksicht auf diese Schwierigkeiten halte ich es für äusserst wichtig, sich über die Sachlage vor der Laryngofissur möglichst genauen Aufschluss zu verschaffen und zwar womöglich nicht nur durch die laryngoskopische Untersuchung, sondern auch durch die mit dem Czermak-schen Stahlspiegel durch die Trachealfistel. Allerdings entfällt die letztere, wenn man die Laryngofissur unmittelbar der Tracheotomie folgen lässt. Schliesslich kann man bei einiger Uebung und genauer Besichtigung und Betastung des zerlegten Kehlkopfes eine über die Sachlage entsprechende Vorstellung gewinnen, man erleichtert sich aber die Aufgabe wesentlich, wenn man sich diese Vorstellung schon früher durch genaue Untersuchung verschafft hat.

Die im zerlegten Kehlkopfe vorzunehmenden Eingriffe, ebenso wie die dazu nöthigen Instrumente, können natürlich verschieden sein, was hauptsächlich von der Natur des Leidens und seiner Verbreitung abhängen wird. Am häufigsten pflege ich das Messer zu gebrauchen, welches sich besonders zum Ausschneiden hyperplastischer Wülste eignet. Sind letztere hart und unnachgiebig, wie ich es mehrmals bei Laryngoscleroma gefunden habe, so steche ich ein Spitzbistouri knapp unter dem Stimmfortsatze in das zu entfernende Gewebe in der Richtung nach unten und aussen ein (in dieser Lage eigentlich nach oben und aussen) und führe den Schnitt gerade längs des freien Randes des Stimmbandes und etwas unterhalb desselben

bis zum vorderen Glottiswinkel. Den auf diese Weise theilweise abgetrennten Lappen fasse ich nun mit einer Hakenpincette oder einer scharfen Zange, ziehe ihn leicht ab und löse ihn mit dem Bistouri von den Kehlkopfwänden los. Auf diese Weise wird das Stimmband von dem hyperplastischen Wulste befreit, d. h. es erreicht beinahe seine normale Gestalt wieder. Sind die Wülste weicher, so muss man sie beim Ausschneiden mit einer Hakenpincette oder scharfen Zange halten und anspannen. Sind sie ganz weich, sitzen sie auf mehr nachgiebigen Kehlkopftheilen, oder treten sie polypenförmig oder membranartig auf, so kann mitunter zu deren Abtragung eine Scheere, je nach ihrer Lage eine gerade, Hohl- oder Kniescheere geeigneter erscheinen. Ebenso können Papillome mit einer Hohlscheere entfernt werden, doch pflege ich dazu lieber eine scharfe Kugelzange zu verwenden. Ein scharfer Löffel passt gut zur Excochleation des sklerosirten Gewebes in der Regio interarytaenoidea; zur Verwendung an den Seitenwänden des Kehlkopfes eignet sich derselbe besonders gut in den Fällen, wo wir ein morsches Gewebe zu entfernen haben, wie es beim Carcinom oder bei der Tuberculose der Fall ist. Uebrigens muss man sich öfters mehrerer Instrumente abwechselnd bedienen, je nach der Form, Lage und Consistenz einzelner zu entfernenden Gebilde, und ist hier auch die individuelle Prädilection nicht ausgeschlossen. Die Ausschneidung eines keilförmigen Stückes aus der hinteren Platte des Ringknorpels wurde im Falle 9 vom Rydygier nach Ablösung des Perichondriums mit Meissel und Hammer ausgeführt.

Bei allen diesen Eingriffen muss man darauf achten, dass man die Bildung einer circulären oder einer im Interarythänoidealraume oder im vorderen Glottiswinkel sich bildenden Narbe womöglich nicht begünstige. Mitunter lässt sich das nicht vermeiden (Fall 2, 4, 11, 16, 31, 42, 43). In solchen Fällen muss man öfters nachträglich durch consequente Dilatation der Zusammenziehung der jungen Narbe entgegenwirken. In manchen Fällen könnte eine Narbencontraction vielleicht durch die Ausschneidung eines keilförmigen Stückes aus der hinteren Platte des Ringknorpels, wie im Falle 9, hintangehalten werden.

Die Blutung, die diese Eingriffe begleitet, ist meistens nicht gross und steht bald von selbst. Mitunter aber, wie z. B. bei Carcinomen, verbreiteter Tuberculose, noch nicht abgelaufener Perichondritis, manchmal auch bei Schleimhauthypertrophie kann die Blutung recht gross sein. Im Operiren genirt sie allerdings kaum, indem die ganze Blutmenge durch den Rachen und dann durch den Mund und die

Nase herabfliesst. Nach beendigter Operation aber kann man sie leicht durch Tamponade, die auch ohnedies nöthig wird, stillen. Oefters pflege ich jedoch in solchen Fällen den Thermocauter anzuwenden, und zwar nicht so sehr wegen der Blutung allein, sondern auch, um auf diese Weise das krankhafte Gewebe um so sicherer auszurotten. Deshalb verwende ich den Thermocauter gewöhnlich beim Carcinoma, mitunter auch bei Laryngoscleroma, dagegen halte ich ihn für contraindicirt bei noch nicht abgelaufener Perichondritis. Im Fall 10 (Tuberculose), wo mir kein Thermocauter zu Gebote stand, habe ich nach der Stillung der Blutung durch einen provisorisch angelegten Tampon die ganze Wundfläche im Kehlkopf tüchtig mit Milchsäure eingerieben, bevor ich den Tampon definitiv eingeführt habe. Die provisorische Einführung des Tampons in Fällen grösserer Blutung ist da, wo man den Thermocauter nicht anwendet, sehr am Platze. Man hält den Tampon etwa 10 Minuten und überzeugt sich, dass die Blutung wirklich steht, bevor man den definitiven Tampon einlegt und die Wunde zunäht. Dass man mit dem ersteren einen festeren und sichereren Druck ausüben kann, als von dem letzteren nach Anlegung der Nähte ausgeübt wird, liegt auf der Hand.

Zu manchen Eingriffen, die nach der Laryngofissur nöthig sind, kann mitunter der Reflector sehr behülflich sein. Gewöhnlich wenn man bei Tage operirt, fühlt man dessen Bedürfniss gar nicht, da der zerlegte Kehlkopf, wenn man den Patienten zum Fenster wendet, ganz genügend durch das disperse Tageslicht beleuchtet wird. Wenn man aber etwas im Aditus laryngis vorzunehmen hat, reicht dieses disperse Tageslicht nicht immer aus, und es kann sich wirklich sehr nützlich erweisen, dasselbe mit dem Reflector zu concentriren und in den Aditus laryngis zu reflectiren. Allerdings erfordern die Veränderungen in dieser Gegend an und für sich keine Laryngofissur, sie können aber auch neben denjenigen auftreten, wegen deren die Laryngofissur vorgenommen wird, und in solchen Fällen ist es gewiss mehr am Platze, auch diese Veränderungen bei der Laryngofissur gleichzeitig mit den anderen zu beheben, als sie für spätere endolaryngeale Eingriffe zu belassen. Im Fall 21, wo ich bei der Laryngofissur meine Aufgabe noch nicht gänzlich erfüllt und einen Theil derselben für spätere endolaryngeale Eingriffe bestimmt hatte, war ich, das muss ich offen gestehen, selbst daran schuld, dass die Patientin, nachdem sie ihre Hoffnungen nicht gleich nach der ersten Operation vollständig realisirt sah, ihr Vertrauen zu mir verloren und sich der weiteren Behandlung entzogen hat. Allerdings trat

mir in diesem Falle eine ungewöhnliche Schwierigkeit in den Weg, nämlich die Unmöglichkeit, die Schildknorpelplatten gut auseinanderzulegen. Sonst pflege ich bei der Laryngofissur den Aditus laryngis nie unberücksichtigt zu lassen. Ebensowenig reicht das disperse Tageslicht zur genauen Besichtigung der Luftröhre, wenn auch nur in der Nähe der Trachealfistel aus. Und gerade in dieser Gegend haben wir nicht ganz selten zu thun, da manche pathologische Processe vom Kehlkopf auf die Luftröhre zu übergehen pflegen. Es wäre zu umständlich, den ganzen Körper des Kranken für diesen Fall umzuwenden. Viel einfacher ist es, eine Lampe zu nehmen und das Licht derselben mit einem Reflector in die Luftröhre zu werfen, wo man dann bei ganz guter Beleuchtung unter Gesichtscontrole operiren kann. Noch mehr muss ich die Anwendung des Reflectors empfehlen, wenn man Abends, also bei künstlicher Beleuchtung, operirt. In meiner Praxis war ich öfters genöthigt, die Tracheotomie Nachts bei sehr ungenügender Beleuchtung und oft auch ungenügender Assistenz auszuführen. An solchen Fällen habe ich gelernt, beim Reflector zu operiren. Es war mir nämlich lieber, das Licht der meist schwachen Flamme einer feststehenden Lampe mit dem Reflector auf den Hals des Kranken zu concentriren, als die Lampe von Jemandem halten zu lassen, wo ich ohnedies nicht zu viel Hände zur Verfügung hatte. Zu diesem Zwecke stellte ich die Lampe an einen Nebentisch, rechts und etwas rückwärts von dem Kopfe des Patienten, während ich den Reflector über dem rechten Auge oder über der Stirne hielt. Bald kam ich dazu, dass mir diese Art des Operirens lieber war, als die bei dem besten dispersen Licht, so dass ich jetzt die Tracheotomie nur beim Reflector vorzunehmen pflege und bei Tage das disperse Tageslicht vom Fenster reflectire. Ich habe dabei noch diesen Vortheil, dass ich nach der Eröffnung der Luftröhre dieselbe mit Hülfe des Reflectors viel besser, als mit der des dispersen Tageslichtes besichtigen kann. Derselben Methode bediene ich mich auch bei der Laryngofissur, wenn ich sie Abends vornehme (Fall 3, 10, 26). Dabei mache ich nur den Unterschied, dass ich bei der Laryngofissur hinter dem Kranken zu sitzen pflege und deshalb die Lampe an einen Nebentisch an der linken Seite des Kranken stelle. Dieselbe Position erlaubt mir auch, nach ausgeführter Laryngofissur die Luftröhre genau zu besichtigen und die in derselben etwa nöthigen Eingriffe unter Gesichtscontrole auszuführen. Um in den Aditus laryngis das Licht zu werfen, placire ich die Lampe wie bei der Tracheotomie und ändere auch dem entsprechend meine Stellung. —

Nachdem die eigentliche Operation im Innern des Kehlkopfes beendigt ist, pflege ich den Kehlkopf mit 3procent. Borsäurelösung auszuwaschen. Ich drücke in die Lösung getauchte Wattetampons über dem zerlegten Kehlkopf gut aus, oder betupfe die Kehlkopfschleimhaut mit denselben, und das Waschwasser fliesst durch den Rachen und dann durch Mund und Nase herab. Nachher streue ich in den Kehlkopf und auf die Wundränder Jodoformpulver und lege einen Tampon aus Jodoformgaze in den Kehlkopf ein. Der Tampon soll so gross sein, dass er das Kehlkopflumen knapp ausfülle, ohne jedoch den Contact der Ränder des zerschnittenen Schildknorpels zu behindern. Er muss so eingelegt sein, dass unter ihm genügende Oeffnung für die Luft bleibe. Vom Tampon hängt ein 5—10 Cm. langer Streifen aus der Trachealwunde heraus. Unter den Tampon führe ich die Canüle ein und nähe die Wundränder oberhalb derselben so zusammen, dass ich die 2—4 dazu nöthigen Nähte durch die Weichtheile knapp über den Schildknorpel, aber gewöhnlich nicht durch denselben führe. Es wird noch das Blut nach der Anlegung der Nähte ausgetupft, wiederum Jodoformpulver auf die Wundränder gestreut und dann die Fäden der Naht zugezogen und zusammengebunden. Ausnahmsweise verbinde ich die Wundränder anstatt mit Nähten provisorisch mit Heftpflasterstreifen, um den Kehlkopf noch am nächsten Tage öffnen und besichtigen zu können (Fall 3 und 12). Zuletzt wird ein gewöhnlicher Verband an den Hals angelegt. —

Der Tampon spielt hier nach meiner Ansicht keine unbedeutende Rolle; erstens wirkt er einer etwa eintretenden Zusammenziehung der Aryknorpel entgegen (Fälle von Sclerose und der Fall vom Polyp im Interarythänoidealraume); zweitens verhindert er das Verwachsen zweier Schnittflächen mit einander (was bei reactiver Schwellung um so leichter der Fall sein könnte), wodurch die Bildung der sogenannten narbigen Schwimmhaut im vorderen Glottiswinkel unter den Rändern des Stimmbandes begünstigt werden könnte; drittens schützt er den Kranken vor dem Verschlucken beim Essen, welches sonst nach mehr energischen Eingriffen sehr leicht stattfinden könnte; viertens wirkt er als Deck- und Schutzmittel antiseptisch, als ein so zu sagen innerer Verband, indem er allen fremden Stoffen den Eintritt in den Kehlkopf versperrt; sonst schützt er auch vor einer secundären Blutung. Den Tampon pflege ich 4—5 bis 8—10 Tage unberührt zu belassen. Während dieser Zeit wird auch die Canüle nicht herausgenommen, nöthigenfalls nur das innere Rohr derselben zum Ausputzen für kurze Zeit entfernt, damit der Tampon sich durch das Canülenfenster nicht hineindränge. Im Falle 39 war ich allerdings

genöthigt, wegen dyspnoëtischer Anfälle die ganze Canüle mehrmals zu entfernen, um die eingetrockneten Borken aus der Luftröhre mit Schrötter'scher Pincette herauszuholen. Ich that es aber immer so, dass der Tampon an seiner Stelle verblieb. Nach 4—10 Tagen entferne ich die ganze Canüle und nehme den Tampon heraus, indem ich ihn, sei es am heraushängenden Streifen mit den Fingern, sei es den Tampon selbst mit einer Zange fasse und herausziehe. Dann untersuche ich den Kranken und zwar ebenso von oben her mit dem Laryngoskop, als auch durch die Trachealfistel mit dem Czermak-schen Stahlspiegel, öfters auch mit meinem Trachealtrichter. Wenn ich mich überzeuge, dass der Kehlkopf normal wegsam ist, führe ich die äussere Canüle wieder ein und stopfe sie mit einem Kork zu. Die Nähte werden auch jetzt eventuell einige Tage früher oder später entfernt. Kann der Kranke mit zugestopfter Canüle ganz gut athmen, und sehe ich bei wiederholter Untersuchung, dass die Weite des Kehlkopfes unverändert bleibt, so entferne ich die Canüle nach einigen Tagen definitiv. Auf diese Weise kann der Kranke mitunter schon eine Woche nach der Laryngofissur von der Canüle befreit werden, und jetzt braucht er nur noch zu warten, bis seine Trachealfistel verheilt, um als geheilt entlassen zu werden.

Allerdings läuft die ganze Nachbehandlung nach der Laryngofissur nicht immer so glatt ab. Es kommen öfters Zustände vor, die die Decanülation verzögern oder wiederholte, wenn auch nur kleinere Eingriffe nöthig machen. Vor Allem sind es die Wucherungen, die sich über der Canüle ausbilden, welche die Decanülation zu verzögern geeignet sind. Ich habe schon oben erwähnt, dass man unter dem Tampon öfters leistenartige Vorwölbungen der Schleimhaut findet, die eine mässige Stenose über der Canüle verursachen. Es ist natürlich, dass nach der Laryngofissur, wenn noch dazu der Thermocauter in Anwendung gezogen wurde, die Schleimhaut des Kehlkopfes reactiv anschwillt. Diese Schwellung erstreckt sich über die Grenzen des Operationsgebietes hinaus, und man findet nicht selten die Aryknorpel, die Epiglottis und die aryepiglottischen Falten geschwellt. Im Inneren des Kehlkopfes wird der Anschwellung des, meist unmittelbar verwundeten Gewebes durch den Tampon eine Grenze gesetzt, indem dieser einen gewissen Druck auf die Kehlkopfwände ausübt. Es kommt aber mitunter vor, besonders in Fällen, wo Thermocauter in Anwendung gezogen wurde, dass nach Entfernung des Tampons die Weichtheile an den Seitenwänden des Kehlkopfes anschwellen, und das anfangs entsprechend weite Kehlkopflumen im Laufe eines Tages so sehr verengt wird, dass der Kranke die Zustopfung der Canüle

nicht vertragen kann. Diese Schwellung vergeht meist in einigen Tagen von selbst, und der Kehlkopf wird wiederum wegsam. Dasselbe geschieht auch dann, wenn der Tampon zu früh entfernt wird oder selbst entschlüpft. In diesem Falle kann auch die Gefahr vorhanden sein, dass die frischen Wundflächen leicht mit einander verwachsen können. Ebenso wie der Tampon lässt auch die Canüle, wenn die Schwellung in ihrem Bereiche entstehen sollte, dieselbe nur bis zu einem gewissen Grade gedeihen. Zwischen der Canüle und dem Tampon aber befindet sich an den Seitenwänden und an der hinteren Wand ein schmaler Streifen der Schleimhaut, der dem Drucke nicht ausgesetzt ist und deshalb ohne Hinderniss anschwellen kann. An der hinteren Wand ist dieser Raum, der Krümmung der Canüle entsprechend, etwas grösser, und deshalb pflegt dieselbe (die hintere Wand) eine flache Vorwölbung nach vorn zu bilden; an den Seitenwänden hingegen sind es wirklich nur schmale Streifen, die bei ihrer Anschwellung leistenartige Vorsprünge über der Canüle und unter dem Tampon bilden. Diese Leisten oder Falten können sich mit den nach Entfernung des Tampons an den Kehlkopfseitenwänden etwa auftretenden Schwellungen verbinden. Sie pflegen allerdings immer kleiner zu werden, so dass sie öfters nach einigen Tagen kaum mehr merklich sind. Mitunter aber nehmen sie anfangs bis zu einem gewissen Grade ab, um später unverändert in derselben Grösse zu verbleiben oder sogar sich wieder zu vergrössern. Das Letztere pflegt besonders bei hyperplastischen Zuständen (Chorditis hypertrophica inferior, Laryngoscleroma, Hyperplasie nach abgelaufener Perichondritis u. dgl.) der Fall zu sein. In diesem Falle warte ich einige Tage ab, ob die genannten Leisten doch nicht von selbst zurückgehen; widrigenfalls pflege ich sie mit scharfem Löffel, scharfer Zange, oder auch mit einem Spitzbistouri bei Cocaïnanwendung abzutragen oder mit dem Galvanocauter abzubrennen. Das ist die häufigste Ursache der Verzögerung der Decanülation, und deshalb wurden auch die meisten meiner Kranken nicht eine Woche, sondern zwei Wochen oder noch später nach der Laryngofissur decanülirt. Dass in manchen Fällen noch mehr Zeit bis zur Decanülation vergeht, indem noch eine Dilatation consequent durchgeführt werden muss, um der Rückbildung des ursprünglichen Zustandes vorzubeugen, oder Schleimhautpartien abgetragen werden müssen, die bei der Laryngofissur nicht gründlich genug entfernt worden sind, oder noch die Folgezustände der lange getragenen Canüle zu beheben sind, ist aus den vorausgeschickten Krankengeschichten ersichtlich. Ebenso ersieht man aus diesen Krankengeschichten, dass die Laryngofissur in

manchen Fällen ihr Ziel nicht erreicht hat, indem entweder die Canüle auch nach der Operation noch nicht entfernt werden konnte, oder auch entfernt wiederum eingeführt werden musste (Fall 32). Ob nun in diesen Fällen die Operation nicht indicirt war, oder ob ich sie nicht so ausgeführt hatte, wie sie eigentlich ausgeführt werden sollte, wird später bei den Indicationen näher besprochen werden. An dieser Stelle muss ich nur noch Folgendes bemerken. In den meisten meiner Fälle findet man zwar, dass der Kranke ungefähr erst 3 Wochen nach der Laryngofissur entlassen wurde. Man darf jedoch nicht die Zeit unberücksichtigt lassen, welche in diesen Fällen nach der Decanülation bis zur Verheilung der Trachealfistel verging, die doch einige Tage in Anspruch nahm. Die Decanülation ihrerseits erfolgte, wie oben bemerkt, meist wieder erst circa 2 Wochen nach der Laryngofissur. Doch hätte auch dies öfters schon früher geschehen können; ich zog es aber vor, den Kranken einige Tage länger mit der Canüle herumgehen zu lassen, als ihm dieselbe eventuell zu früh zu entfernen, um sie dann nach einigen Tagen vielleicht wiederum einführen zu müssen.

Ich möchte nur noch mit einigen Worten der eventuellen Laryngofissur ohne vorangehende Tracheotomie Erwähnung thun. Selbst habe ich dieselbe auf diese Weise noch nie ausgeführt. Ich halte sie aber für etwas, was allerdings möglich, doch aber nur ausnahmsweise rathsam sein dürfte, da in den meisten Fällen neben der Indication zur Laryngofissur vor Allem die zur Tracheotomie vorliegt. In meinen Fällen war die Tracheotomie meistens ex indicatione vitali, sei es von mir, sei es von einem anderen Arzte schon vorher gemacht worden. Es wäre zwar nicht unmöglich, in manchen Fällen bei Dyspnoe das Lig. conicum sammt dem Schildknorpel zu spalten, dann den letzteren zu zerlegen und die Ursache der Stenose, z. B. Papillome oder hyperplastische Wülste, sofort zu entfernen. Nachher könnte man die Wundränder zusammennähen, ohne die Canüle einzuführen. Man könnte dies entweder gleich bei herabhängendem Kopfe vornehmen, besonders wenn die Dyspnoe nicht zu gross ist und man ruhig chloroformiren kann, oder aber erst nach ausgeführter Spaltung des Kehlkopfes und behobener Dyspnoe den Kranken hinter den Tischrand hinausschieben, um seinen Kopf herabzulassen. Auf diese Weise würde man sich allerdings nur die Spaltung des Ringknorpels ersparen, da das Durchschneiden des Lig. conicum ohnedies nöthig ist, um die Platten des Schildknorpel gut auseinanderlegen zu können. Doch hätte dieses Verfahren folgende Schattenseiten: 1) kann dabei nicht immer gleich vom Anfang bei herab-

hängendem Kopfe operirt werden, und dann wäre der Kranke bei etwa eintretender grösserer Blutung nach der Spaltung des Schildknorpels der Gefahr der Aspiration des Blutes ausgesetzt, bevor man seine Lage ändern könnte; 2) das Einlegen eines Tampons in den Kehlkopf wäre bei dieser Art des Operirens ganz unmöglich, was sich mitunter sowohl bei der Operation, als auch nach derselben fühlbar machen könnte; 3) im Falle, wenn die reactive Schwellung im Kehlkopf nach der Operation einen solchen Grad erreicht, dass sie zu einer Stenose höheren Grades führt, kann die Tracheotomie doch nachträglich nicht umgangen werden. Eher wäre die Laryngofissur ohne vorangehende Tracheotomie in solchen Fällen zulässig, wo keine zu starke Stenose vorhanden ist, wo man also gleich beim herabhängenden Kopfe und beim Chloroform unbesorgt operiren kann, wo auch die Veränderungen im Kehlkopfe derart sind, dass man nach deren Entfernung weder eine secundäre Blutung, noch das Auftreten einer stärkeren reactiven Schwellung zu befürchten hat und bei der geringen Verwundung, die in solchen Fällen zu Stande kommen dürfte, weder vor dem Verschlucken, noch vor dem Eindringen inficirender Keime sich zu schützen braucht. Solche Fälle stehen aber zumeist an der Grenze zwischen den Indicationen zur Laryngofissur und den zu den endolaryngealen Eingriffen. Zu diesen gehören manche Fälle von Kehlkopfpapillomen, wie unser Fall 3, wo ich die Laryngofissur wegen schnellen Recidivs der reichlichen Papillome vorgenommen habe. Hier wäre es allerdings möglich, nachdem bei der Laryngofissur die Papillome entfernt worden waren, die Wundränder zusammenzunähen, ohne die Canüle einzuführen. Indessen zog ich es vor, mir durch die Canüle ein Sicherheitsthor zu verschaffen.

Die Frage, ob es mehr rathsam erscheint, die Laryngofissur unmittelbar nach ausgeführter Tracheotomie vorzunehmen, oder erst eine Woche abzuwarten, bis die Wunde nach der letzteren mehr oder weniger verheilt ist, muss ich nach eigener Erfahrung folgendermaassen beantworten: Man operirt angenehmer ungefähr eine Woche nach ausgeführter Tracheotomie, als unmittelbar nach derselben, da 1) die die letztere begleitende, wenn auch nur geringe Blutung sowohl Hustenstösse erregen, als auch das eigentliche Operationsgebiet mit Blut verunreinigen kann; 2) der frisch zerschnittene Ringknorpel sich infolge seiner Elasticität zusammenzieht, weswegen die Trachealfistel mit Hülfe eines Dilatators offen gehalten werden muss, was wiederum bei einem Patienten, der an die Canüle nicht gewöhnt ist, Hustenstösse hervorrufen kann. Diese Unbequemlichkeiten sind aber zu

irrelevant, als dass sie auf die Wahl des Verfahrens entscheidenden Einfluss üben dürften. In dieser Hinsicht dürfte sich der Operirende mehr nach den Nebenumständen richten, die mitunter nicht ganz unwichtig sind. So z. B. hat man einen Kranken im höchsten Grade der Dyspnoe und noch dazu ohne Chloroform tracheotomirt, so lässt man ihn lieber sich erholen, bevor man an die Laryngofissur schreitet, zumal wenn man, was in solchen und dergleichen Fällen vorkommen kann, nicht in der Lage war, noch vor der Tracheotomie genaue Vorstellung über den Zustand im Inneren des Kehlkopfes zu gewinnen. Bekommt man dagegen einen Kranken, wo die Dyspnoe keinen zu hohen Grad erreicht hat, so dass man Zeit hatte, auf Grund sorgfältiger Untersuchung sich genauen Aufschluss über die Sachlage zu verschaffen, chloroformirt man noch dazu den Kranken zur Tracheotomie, so ist es einfacher, ihm gleich nach ausgeführter Tracheotomie den Kopf herabzulassen und an die Laryngofissur zu schreiten. Uebrigens kommt es nicht selten vor, dass man bei schon bereits Tracheotomirten die Indication zur Laryngofissur findet. In den Fällen, wo man die Laryngofissur nicht unmittelbar nach der Tracheotomie vornimmt, hat man noch den Vortheil, dass man sich nicht nur der laryngoskopischen, sondern auch der tracheoskopischen Untersuchung (durch die Trachealfistel) bedienen kann, wodurch man sich um so genauer über die krankhaften Veränderungen im Inneren des Kehlkopfes zu informiren in der Lage ist.

Es ist leicht ersichtlich, dass die Cricotomie den passendsten Voract zur Laryngofissur bildet; durch dieselbe wird nämlich das gemeinsame Luftrohr in geringerer Ausdehnung, als bei reiner Tracheotomie gespalten. Findet man dagegen eine schon ausgeführte Tracheotomia suprathyreoidea vor, so muss man zur Laryngofissur auch den Ringknorpel und das Lig. conicum spalten. Das letztere kann unmöglich verschont bleiben, somit hätte auch die Schonung des ersteren keinen Zweck. Ist aber Tracheotomia infrathyreoidea vorausgegangen, so kann man die Laryngofissur am Lig. conicum anfangen, wenn nicht der krankhafte Process an und für sich die Verlängerung des Schnittes nach unten, also die Durchschneidung des Ringknorpels, oder etwa auch der oberen Trachealringe erfordert. —

Gestützt auf die obigen Auseinandersetzungen und auf meine an 46 Laryngofissuren (von denen 37 bei 33 Patienten von mir selbst, 9 bei 8 Patienten von Collegen unter meiner Assistenz ausgeführt wurden) gesammelten Beobachtungen und Erfahrungen muss ich die dieser Operation gemachten Vorwürfe entschieden zurückweisen. Der Vorwurf, dass man bei der Thyreotomie zu wenig Raum für weitere

Eingriffe gewinnt, wäre allerdings richtig, wenn man sich nur auf die Spaltung des Schildknorpels allein beschränkte. Wird aber dabei zugleich das Lig. conicum und nöthigenfalls auch ein Theil des Lig. hyothyreoideum med. durchschnitten, und verengt man sich nicht den Raum mit einer Tamponcanüle, so ist derselbe zu allen Eingriffen vollkommen ausreichend. Mit einem Worte: man soll eine wahre Laryngofissur, nicht eine reine Thyreotomie machen. Unter meinen Fällen konnte ich nur einmal (Fall 21) bei noch nicht abgelaufener Perichondritis thyreoidea die Schildknorpelplatten nicht vollständig auseinanderlegen; auch in diesem Falle aber gewann ich einen zu den weiteren Eingriffen doch ausreichenden Raum. Die Gefahren, die die Operation begleiten sollen, zeigen sich nach meiner Erfahrung ganz illusorisch. Vor der Aspiration des Blutes und ihren Folgen schützt den Kranken die Lage, in der er operirt wird (bei nach rückwärts herabgelassenem Kopfe). Etwaige Uebelstände, die dem längeren Verbleiben in dieser Lage folgen könnten, habe ich nie beobachtet; eher könnte ich sagen, dass diese Lage die Narkose begünstige. Die mitunter mehr oder weniger auftretende Cyanose des Gesichtes erschreckt mich noch nicht, wenn sie auch einem daran nicht Gewöhnten vielleicht einen unangenehmen Eindruck machen könnte. Natürlich pflege ich einen bei herabhängendem Kopfe operirten Kranken nicht unmittelbar nachher sich aufsetzen zu lassen, da auf diese Weise das schnelle Abfliessen des Blutes vom Kopfe sehr leicht eine Gehirnanämie herbeiführen könnte. Er wird nach Einlegung des Tampons und Einführung der Canüle zuerst in horizontale Lage gebracht. In dieser werden die Nähte angelegt, und erst dann kann man den Kranken zur Anlegung des Verbandes ohne Sorge sitzen lassen. Ebenso lässt sich der Husten des Patienten durch Cocaïn beseitigen. Vom Drängen ist bei offenem Luftrohre absolut keine Rede. Die Blutung bei der Operation wird, wenn sie auch stark ist, durch einen temporär angelegten Tampon leicht gestillt. Das Verschlucken nach der Operation ist bei dem Tampon ganz unmöglich. Der Vorwurf, dass nach der Laryngofissur die Stimme verloren gehen kann, ist bei entsprechend vorgenommener Spaltung des Schildknorpels gar nicht stichhaltig. Unter unseren Fällen wurde nie ein Stimmband verletzt, und demgemäss hat auch kein Patient seine frühere Stimme infolge der Operation eingebüsst, wohl aber kam es vor, dass die Stimme nach der Operation bedeutend gebessert wurde. Allerdings zeigt sich die Stimme auch in den leichtesten Fällen nicht immer gleich nach der Entfernung des Tampons. Es muss zuerst die reactive Schwellung der Stimmbänder vergehen, was je nach den

vorgenommenen Eingriffen verschieden lange Zeit in Anspruch nimmt. In den Fällen 4, 11, 14, 17, 22, 25, 26, 27, 29, 32, 34, 37, 39, 40 blieb die Stimme nach der Laryngofissur so wie sie früher war, sei es, dass sie vorher ganz normal oder nur laut, wenn auch heiser klang. In den Fällen 1, 3, 5, 6, 12, 15, 16, 24, 30 war die Stimme nach der Laryngofissur entschieden besser als vorher. In den Fällen 2, 7, 8, 9, 10, 13, 18, 19, 20, 21, 31, 33, 35, 36, 42, 43 blieb der Kranke ebenso stimmlos nach der Laryngofissur, wie er auch früher war. Die Ursache der Stimmlosigkeit in diesen letzteren Fällen ist aber offenbar nicht in der Operation, sondern in der Krankheit selbst zu suchen. Im Falle 38 war die Stimme nach der Laryngofissur schon zurückgekehrt, wenn sie auch noch heiser klang, verschwand aber wiederum, als sich Geschwüre im Kehlkopfe ausgebildet hatten. Im Falle 41 ging Patient früher nach Hause, bevor seine Stimme ganz normal geworden war, sie besserte sich aber in dem Grade, dass ich keinen Zweifel habe, dass sie in kurzer Zeit ganz normal sein dürfte. In den Fällen 23 und 28 kam der Tod früher, als eine Verbesserung der Stimme sich wahrnehmbar machen konnte.

C. Die Indicationen zur Laryngofissur.

Was die Indicationen zur Laryngofissur anbelangt, muss ich vor Allem hervorheben, dass diese Operation, so harmlos und ungefährlich sie auch ist, gegenüber den endolaryngealen Manipulationen doch einen viel schwereren Eingriff darstellt. Deswegen kann sie nach meiner Ansicht erst dann indicirt sein, wenn man von endolaryngealen Eingriffen sich nicht viel versprechen kann, oder wo dieselben eine zu lange Zeit in Anspruch nehmen müssten, oder endlich, wo sie mit irgend einer Gefahr verbunden sein könnten. Es ist auch nicht ohne Belang, ob der Kranke bereits tracheotomirt ist, oder sich in solchem Zustande befindet, dass die Tracheotomie vor Allem nöthig ist, oder aber, ob er keiner Tracheotomie bedarf. Caeteris paribus entschliesse ich mich in dem ersteren Falle leichter zur Laryngofissur, als in dem letzteren. Im ersteren Falle nämlich, wenn wir neben der Tracheotomie die Laryngofissur vornehmen, schliessen wir an einen unumgänglichen Eingriff den anderen an, der öfters noch leichter als der erste ist, dagegen da, wo noch keine Tracheotomie gemacht und auch keine nothwendig ist, müssten wir beide Eingriffe vornehmen, von denen wenigstens der erstere an und für sich nicht absolut nöthig ist. Es spielt auch die Narbe, die nach der Operation bleibt, besonders bei Frauenspersonen, keine unbedeutende Rolle. Soll

schon eine Narbe nach der Tracheotomie bleiben, so wird sie durch die nach der Laryngofissur nicht viel grösser und nicht entstellt. Dagegen wird es für jede Frauensperson nur willkommen sein, wenn man ihr die Bildung einer Narbe am Halse gänzlich ersparen kann. Uebrigens stehen gerade diese Fälle, wo die Tracheotomie als solche nicht nöthig ist, meist an der Grenze der Indicationen zur Laryngofissur; andererseits sind aber auch solche Fälle gar nicht selten, wo man trotz der Nothwendigkeit der Tracheotomie nach derselben ganz gut ohne Laryngofissur, durch endolaryngeale Eingriffe, oder durch Eingriffe von der Trachealfistel aus zum Ziele kommen kann.

Was die speciellen Indicationen zur Laryngofissur betrifft, muss ich vor Allem 1) die gutartigen Neubildungen des Kehlkopfes erwähnen. Dieselben können nur ausnahmsweise die Indication zur Laryngofissur abgeben. In der Regel nämlich können sie ganz leicht endolaryngeal entfernt werden. Somit ist bei ihnen die Laryngofissur nur dann indicirt, wenn die endolaryngealen Eingriffe nicht zum Ziele führen. Ein solcher Fall kann z. B. dann (aber auch nicht in der Regel) vorkommen, wo diese Neubildungen trotz wiederholter endolaryngealer Eingriffe in kurzer Zeit und in immer grösserer Menge recidiviren, was besonders bei Papillomen leicht der Fall sein kann (Fall 3). Noch eher tritt die Indication zur Laryngofissur auf, wenn gutartige Neubildungen, sei es infolge ihres tieferen Sitzes (Fall 4, 25), sei es infolge ihrer Grösse und besonders ihrer breiten Basis, sich nicht mehr für endolaryngeale Eingriffe eignen. Die Erleichterung, die wir jetzt durch Cocaïn bei endolaryngealen Eingriffen gewonnen haben, beschränkt dieses Gebiet der Indicationen beträchtlich, so dass ich in Fällen dieser Art die Laryngofissur nur da für erlaubt halte, wo entweder der zu tiefe Sitz der Neubildungen die endolaryngeale Entfernung derselben ganz illusorisch, oder die Grösse und vielleicht noch die entsprechende Gestalt des Neoplasmas die Entfernung des grössten Theiles desselben endolaryngeal gleich im Anfang unmöglich macht, und wo dann noch infolge einer Reaction nach den endolaryngealen Eingriffen eine Stenose des Kehlkopfes zu befürchten ist. Das Letztere ist besonders dann der Fall, wenn man grosse und breit aufsitzende Wülste zu zerstören beabsichtigt. Doch braucht man gewöhnlich diese reactive Schwellung nach endolaryngealen Eingriffen nur da zu fürchten, wo der Kehlkopf schon ursprünglich durch das Neoplasma verengt war, wo also eine geringe reactive Anschwellung die Stenose bedeutend vergrössern könnte. In solchen Fällen scheint es mir besser, gleich die Tracheotomie und dann die Laryngofissur mit Excision der Neubildung vorzunehmen. Bei einem hierher ge-

hörigen Falle aus meiner eigenen Praxis habe ich wegen eines an der hinteren Kehlkopfwand breit aufsitzenden und den Kehlkopf beinahe gänzlich obturirenden Fibromes, welches schon eine Stenose höchsten Grades verursacht hatte, die Tracheotomia suprathyreoidea ausgeführt. Heute hätte ich in diesem Falle nach der Tracheotomie die Laryngofissur mit Excision der Neubildung vorgenommen, und Patientin hätte sicher in 2 bis 3 Wochen gesund entlassen werden können. Gerade in solchen Fällen sehe ich heute eine strenge Indication zur Laryngofissur. Damals aber war ich mit der Operation weniger vertraut, und deshalb zog ich es vor, das Neoplasma allmählich mit Galvanocauter durch die Trachealfistel auszubrennen. Die Sache ging anfangs sehr leicht vor sich, da, solange die Neubildung gross genug war, das Ausbrennen beinahe blindlings ohne Gefahr vorgenommen werden konnte. Später aber, als nur noch kleine Reste von der Neubildung zurückgeblieben waren und diese noch dazu oben, d. i. ziemlich nahe den Stimmbändern sassen, war diese Operation etwas schwieriger und erforderte sowohl Geduld Seitens der Patientin, als auch Vorsicht meinerseits. Es war nämlich im Jahre 1883, wo die anästhesirende Wirkung des Cocaïns auf Kehlkopfschleimhaut noch nicht bekannt war. Zwar gelangte ich schliesslich auch auf diesem Wege zum Ziele, allein diese Behandlung brauchte über drei Monate bis zur Heilung, während die Laryngofissur sammt Verheilung der Trachealfistel nicht mehr als 2 bis 3 Wochen in Anspruch genommen hätte. Dazu kommt noch, dass auch ohne Laryngofissur der Patientin die Narbe am Halse doch nicht erspart werden konnte.

Einen anderen Fall hatte ich zu Ende 1884. Ich fand nämlich im Kehlkopfe neben Narben nach verheilten syphilitischen Geschwüren auch hyperplastische Wülste, die an der hinteren Kehlkopfwand, an den Taschenbändern, den Stimmbändern und unter den Rändern derselben sassen und in das Kehlkopflumen knotenartig hineinragten. Dadurch war zwar der Kehlkopf verengt, doch aber nicht in dem Grade, dass die Tracheotomie nothwendig geworden wäre; die Stimme jedoch war gänzlich erloschen. Ich fing nun an die mehr vorragenden Wülste mit der Störk'schen Guillotine abzutragen, dann die flacheren mit dem Galvanocauter abzubrennen. Dazu gebrauchte ich die parenchymatösen Injectionen von einer 5proc. Cocaïnlösung in Wasser. Nach einigen Monaten dieser Behandlung brachte ich den Kehlkopf zur normalen Weite und zu beinahe normalem Aussehen, indem man jetzt wenigstens die Stimm- und Taschenbänder an ihrer Gestalt erkennen konnte, wogegen man früher im Kehlkopfe nur ein System von Erhebungen und Vertiefungen sah. Dem entsprechend gewann der

Kranke auch seine Stimme wieder, die sogar ganz laut war, allerdings aber recht heiser klang. In einem solchen Falle wäre die Wahl der Methode frei. Man könnte nämlich den Kranken durch die Laryngofissur viel schneller von seinem Leiden befreien, man müsste aber dann eine im Vergleich mit den endolaryngealen Eingriffen schwerere Operation, d. i. die Laryngofissur sammt Tracheotomie vornehmen, nach der auch eine Narbe am Halse zurückgeblieben wäre. Bei endolaryngealen Eingriffen dauerte die Behandlung zwar bedeutend länger, war aber viel leichter für den Kranken und liess keine äussere Narbe zurück. Wäre ich aber in diesem Falle zur Tracheotomie genöthigt, so hätte ich mich viel leichter auch zur Laryngofissur entschlossen.

Fälle, wo reichliche Papillome in der Glottis selbst oder unmittelbar unter derselben eine, wenn auch grosse Stenose verursachen, erfordern in der Regel keine Tracheotomie, somit auch keine Laryngofissur. Es ist nämlich gewöhnlich gar nicht schwer, endolaryngeal, auch ohne Cocaïn, gleich beim ersten Eingriffe so viel von ihnen abzutragen, dass der Athem gleich leichter wird. Werden dann beim zweiten und dritten Eingriffe noch einige weitere Papillome entfernt, was gewöhnlich wegen der Weichheit dieser Wucherungen, die einmal gefasst leicht abgerissen werden, keinen Schwierigkeiten unterliegt, dann wird der Raum im Kehlkopf derartig erweitert, dass der Kranke bequem athmen kann. Dann lässt sich der Rest der Papillome lege artis, d. i. unter Anwendung des Cocaïns ruhig, wenn auch in mehreren Sitzungen abtragen. Dies war mein Verfahren im Fall 25, als der Kranke zum ersten Male zu mir kam, ebenso auch anfangs im Falle 4, bis ich nach Entfernung der in der Glottisgegend sitzenden Papillome andere in der Trachea entdeckt hatte. Ausnahmsweise kann aber die Nothwendigkeit der Tracheotomie auch bei Papillomen, die nur in der Glottisgegend vorhanden sind, eintreten. Besonders bezieht sich das auf kleine Kinder, wo die endolaryngeale Operation in der Regel unüberwindliche Schwierigkeiten antrifft, zumal da man bei Kindern mit der Anwendung des Cocaïns sehr vorsichtig sein muss und nicht alle Schwierigkeiten, denen man bei denselben begegnet, sich durch Cocaïn beheben lassen. Dazu gehört unser Fall 23, wo ich bei einem vierjährigen Mädchen wegen Kehlkopfpapillome die Tracheotomie und dann die Laryngofissur ausgeführt habe. Bei Erwachsenen könnte die Nothwendigkeit der Tracheotomie bei Papillomen, wie bereits erwähnt, nur dann eintreten, wenn der tiefe Sitz derselben auf Erfolg der endolaryngealen Eingriffe nicht viel rechnen lässt. In solchen Fällen könnte man aber

nach der Tracheotomie ebenso gut die Laryngofissur vornehmen, als auch die Papillome, theils durch den Kehlkopf, theils durch die Trachealfistel entfernen. Unser Fall 4 ist ein Beispiel für die erstere Methode. Sonst erinnere ich mich an einen Fall, wo ich wegen reichlicher und zum Theil tief sitzender Papillome, die eine bedeutende Stenose verursachten, die Tracheotomie vornahm, dann die Papillome in einigen Sitzungen theils durch den Kehlkopf, theils durch die Trachealfistel exstirpirte, worauf die Canüle entfernt wurde. Uebrigens pflege ich die Papillome, wenn auch die Dyspnoe gross ist, nur endolaryngeal zu operiren. Allerdings habe ich einmal einen Fall erlebt, wo ich bei einem siebenjährigen Knaben, der infolge eines grossen Papilloms an hochgradiger Stenose litt, nach einem misslungenen endolaryngealen Eingriffe mit Störk'scher Guillotine die Tracheotomie en masse mit einem Federmesser ausführen musste, trotzdem dass im Nebenzimmer für eventuelle Tracheotomie Alles schon vorbereitet war.[1]) Seit der Zeit pflege ich in entsprechenden Fällen während des endolaryngealen Eingriffes auch für eventuelle Tracheotomie immer vorbereitet zu sein.

Ausnahmsweise können auch ganz kleine gutartige Neubildungen nur wegen ihres Sitzes die Indication zur Laryngofissur abgeben. Zu solchen gehört unser Fall 6, wo ein kleiner Polyp im Interarythänoidealraume die Aryknorpel sammt den Stimmbändern so nahe aneinandergebracht hatte, dass er eine Stenose höheren Grades bedingte. In diesem Falle würden die endolaryngealen Eingriffe mit vielen Unannehmlichkeiten verbunden sein müssen. Es könnte schon die Pinselung des Kehlkopfes, besonders mit einer alkoholischen Cocaïnlösung, eine, wenn auch leichte Schwellung der Stimmbänder herbeiführen, wodurch die Stenose beträchtlich zunehmen müsste. Ohne Cocaïnanwendung könnte man auf sofortige Entfernung des Polypen kaum rechnen. Ausserdem war auch wenig Aussicht vorhanden, dass nach Entfernung desselben auch die Stenose zugleich behoben sein würde. Somit war das Gelingen der endolaryngealen Eingriffe zu wenig plausibel, und im Falle des Misslingens derselben hätte vielleicht die

1) Das Kind verlangte nämlich bald nach dem endolaryngealen Eingriff den Urin abzugeben und wurde von der Wärterin zu dem Zwecke weggetragen. Nach etwa 10 Minuten zurückgebracht, war es ganz athem- und pulslos, so dass ich keine Zeit zu verlieren hatte. Nach der Tracheotomie musste noch etwa eine Viertelstunde künstliche Respiration fortgesetzt werden. Später fand ich den Polypen nicht mehr im Kehlkopf; er muss also abgeschnitten worden sein, wurde aber aus dem Kehlkopfe mit dem Instrumente nicht herausgeholt und hat sich wahrscheinlich in der Glottis eingeklemmt. Es konnte auch das Kind bald ohne Weiteres decanülirt werden.

Tracheotomie schleunigst ausgeführt werden müssen. Es war daher in diesem Falle vortheilhafter, die Tracheotomie gleich auszuführen, und war dieselbe einmal ausgeführt, so schien es mir sicherer, die Laryngofissur und die Excision des Polypen derselben folgen zu lassen, als den Kranken den weniger sicheren Versuchen endolaryngealer Entfernung dieses Polypen auszusetzen, zumal da die gänzliche Ausrottung der Wurzel desselben, die ja eigentlich an dem Aneinanderbringen der Aryknorpel die Schuld trug, auf endolaryngealem Wege wenig wahrscheinlich erschien.

Ausser dem Sitz und der Gestalt ist aber auch die Natur der Neubildung nicht unberücksichtigt zu lassen. Hat man Gründe ein Sarkom zu diagnosticiren (Fall 4), oder neben den Papillomen ein Carcinom nur auch zu vermuthen (Fall 25), so nehme man lieber gleich die Laryngofissur vor. In unserem Falle 4 schlug ich dem Prof. Mikulicz die Laryngofissur vor, nicht wegen der Wucherungen an den Seitenwänden des Kehlkopfes unter der Glottis, die ich ganz gut endolaryngeal weiter entfernen konnte, auch nicht wegen der Wucherungen an der hinteren Trachealwand, die ja sonst nach der Tracheotomie sich ganz gut durch die Trachealfistel entfernen liessen, sondern hauptsächlich deswegen, weil die mikroskopische Untersuchung an den endolaryngeal herausgenommenen Stücken die typische Structur eines kleinzelligen Sarkoms erwies. Ebenso wurde die Laryngofissur im Falle 25 nicht wegen der tief sitzenden Papillome ausgeführt, die ganz leicht durch die Trachealfistel und mit Mühe wohl auch durch den Kehlkopf entfernt werden konnten, sondern wegen der wulstförmigen Auftreibung der Schleimhaut unter denselben, die eine Infiltration (carcinomatöse Infiltration) im Grunde der Papillome vermuthen liess.

So sehr im Allgemeinen die Methoden der endolaryngealen Operation wesentlich zur Verengerung des Gebietes der Indicationen zur Laryngofissur beitragen, so erweitert sich dieses Gebiet andererseits im gleichen Maasse mit den Schwierigkeiten, denen die endolaryngealen Eingriffe begegnen. So war auch dieses Gebiet in den Vorcocainzeiten weiter, als heutzutage, wo die sonst sehr seltenen Fälle, bei denen ehedem alle Bemühungen zu endolaryngealen Eingriffen an der Intoleranz des Kranken scheiterten, sich ohne jede Mühe bei Anwendung von Cocain spielend operiren lassen. Eine Ausnahme davon bilden die kleinen Kinder, bei denen endolaryngeale Eingriffe mitunter unüberwindlichen Schwierigkeiten begegnen. Hier kann, wie oben bemerkt, die Indication zur Laryngofissur viel eher eintreten, besonders wenn reichliche Papillome u. dgl. eine Dyspnoë verursachen,

die an und für sich schon die Tracheotomie erheischt (Fall 23). Dafür wäre ich allerdings nicht, dass man bei Kindern wegen eines kleinen Polypen, der nur die Stimme alterirt, gleich eine Laryngofissur vornehme. In einem solchen Falle kann man ruhig einige Jahre abwarten, um bei dem schon etwas älteren, somit auch vernünftigeren Kinde die Exstirpation des Polypen endolaryngeal vorzunehmen.

2. Die zweite Gruppe der Fälle, die zur Laryngofissur Anlass geben können, sind die hyperplastischen Processe der Kehlkopfschleimhaut, die zur Verengerung des Kehlkopfes führen. Diese Hyperplasien, wenn sie in Form einzelner circumscripter, knotenartig vorspringender Wülste auftreten, stehen bezüglich der Behandlung den Neubildungen näher, somit bezieht sich auf sie dasselbe, was soeben oben über gutartige Neubildungen angegeben worden ist. Dahin gehört auch der von mir erwähnte Fall von Schleimhauthypertrophie neben narbigen Einziehungen, den ich endolaryngeal behandelte. Je mehr diffus aber die Hyperplasie auftritt, je weniger knotenartig die hyperplastischen Wülste vorspringen, desto mehr Schwierigkeiten bieten sie den endolaryngealen operativen Eingriffen. Diese Schwierigkeiten werden noch grösser, wenn die Hyperplasie der Larynxschleimhaut zur Stenose geführt hat. Hier heisst es dann gewöhnlich nicht die Wahl zwischen der Laryngofissur und einer endolaryngealen Operation, sondern die zwischen der Laryngofissur und einer systematischen Dilatation zu treffen. Zu Fällen dieser Art gehört die schlechtweg sogenannte Chorditis hypertrophica inferior, die unter unseren Fällen am häufigsten zur Laryngofissur Veranlassung gab. Unter unseren Fällen sind es nämlich Fall 1, 11, 12, 13, 14, 20, 22, 29, 36, 41 mit dem typischen Bilde von Chorditis hypertrophica inf., Fall 24, 30, 34, 35, 38, wo neben dieser die Hyperplasie auch noch auf anderen Orten auftrat, Fall 7 und 8, wo die Hyperplasie hauptsächlich die Regio interarytaenoidea einnahm, und Fall 31 (Recidiv im Falle 8), wo neben der Sclerose inter arytaenoideis auch noch eine Hypertrophie der Stimmbänder und Hyperplasie der Schleimhaut an den Seitenwänden des Kehlkopfes vorhanden war.

In den leichteren Fällen dieses Leidens, bei denen trotz der Stenose die Tracheotomie noch nicht absolut nöthig ist, sollte man die systematische Dilatation mit Schrötter'schen Hartkautschukbougien versuchen. Auf diese Weise behandelte ich schon eine Reihe von Fällen mit gutem Erfolge, der meistens im Laufe einiger Monate, mitunter auch einiger Wochen zu erreichen ist. Allerdings kommt es mitunter vor, dass im Laufe der Dilatationsbehandlung, besonders im

Anfange derselben, die Nothwendigkeit der Tracheotomie eintritt, indem eine geringe reactive Schwellung, bei der schon von vornherein vorhandenen schmalen Spalte, die Stenose bedeutend vergrössern kann. So geschah es z. B. im Falle 1. Ungeachtet dieser, übrigens sich seltener ereignenden Eventualität, muss ich doch die systematische Dilatation mit Schrötter'schen Hartkautschukröhren in diesem Leiden sehr warm empfehlen, da man auf diese Weise die Stenose ohne Tracheotomie und in nicht sehr langer Zeit beheben kann. Ist die Stenose so gross, dass man auf ihre Dilatation mit Hartkautschukröhren nicht rechnen kann, sondern im Gegentheil das Auftreten eines suffocativen Anfalls nach den ersten Versuchen voraussehen muss, so schreite man lieber gleich zu der Tracheotomie. Ist nun einmal die Tracheotomie gemacht worden, sei es, dass man sie gleich für nothwendig erachtet und ausgeführt hat, sei es, dass man im Laufe der systematischen Dilatation dazu gezwungen war, sei es endlich, dass ein Patient mit bereits schon gemachter Tracheotomie sich vorgestellt hat, so kann man jetzt mehrere Wege einschlagen. Vor Allem ist es die systematische Dilatation mit Schrötter'schen Zinnbolzen, die man jetzt berücksichtigen muss. Es ist leicht begreiflich, dass man auf diese Weise nach ausgeführter Tracheotomie viel energischer dilatiren kann, als vor derselben mit den Hartkautschukbougien; die ersteren trägt ja der Kranke beinahe den ganzen Tag, während die letzteren kaum eine Viertelstunde, in den meisten Fällen jedoch nur einige Minuten vertragen werden. Diese Methode der Zinnbolzenbehandlung habe ich öfters, besonders früher, angewendet, und es gelang mir in der Regel, die Stenose binnen einiger Monate zu beheben. Es ist aber durchaus nicht gleichgültig, welcher Natur die hyperplastischen Wülste sind, die die Stenose bedingen. Hat man es mit einer reinen Schleimhauthypertrophie zu thun, wie sie meist neben Ozaena und Pharyngitis sicca vorzukommen pflegt (ein Krankheitsbild, welches von Störk als Blennorrhoe der oberen Luftwege definirt und beschrieben worden ist), so dauert die Behandlung nicht lange, und man kann in der Regel im Laufe von 3—4 Monaten das Kehlkopflumen zur normalen Weite ausdehnen. Anders verhält sich die Sache, wenn man es mit einer Hyperplasie des Bindegewebes zu thun hat, wie es in unseren Fällen mehrmals neben Rhinoscleroma vorkam, mitunter aber auch in solchen Fällen statt fand, in denen das Rhinoscleroma doch nicht sicher erwiesen werden konnte. Hier trotzt das schwielenartige Gewebe jeder Dilatation, oder wenigstens müsste dieselbe Jahre lang durchgeführt werden. Zu dieser Art gehören unsere Fälle 13, 14, 20, 30, 35. Hier war nämlich die Consistenz der

ausgeschnittenen Schleimhautpartien derartig, dass man auf Erfolg der dilatativen Behandlung kaum rechnen durfte.

Ein anderer Weg der Behandlung für die letztgenannten Fälle ist, die hyperplastischen Wülste nach ausgeführter Tracheotomie systematisch, theils durch den Kehlkopf, theils durch die Trachealfistel zu entfernen. Neben manchen scharfen Instrumenten, deren Gebrauch hier am Platze wäre, wie z. B. dem Messer, der scharfen Zange, dem scharfen Löffel u. dgl., dürfte doch der Galvanocauter in dieser Behandlung die wichtigste Rolle spielen. Mit diesem Instrumente kann man nämlich die hyperplastischen Wülste in mehreren Sitzungen gänzlich ausbrennen, ohne beim vorsichtigen Gebrauch desselben dem Kranken irgend einen Schaden zuzufügen. Diese Methode versuchte ich in einigen Fällen von Hyperplasie der Larynxschleimhaut und kam im Laufe von 2—3 Monaten zum Ziele. Ausserdem bediente ich mich mitunter des Galvanocauters, ebenso wie auch anderer Instrumente, von Zeit zu Zeit abwechselnd neben der systematischen Zinnbolzenbehandlung.

Die dritte Methode des Verfahrens in solchen Fällen stellt uns die Laryngofissur mit nachfolgender Excision der hyperplastischen Wülste dar. Meines Wissens war weiland Dr. Szeparowicz, Primararzt in Lemberg, der Erste, der bei sogenannter Chorditis hypertrophica inferior die Laryngofissur mit nachfolgender Excision der hyperplastischen Wülste vorgenommen hat. Seinem Beispiel folgend, führte sie Obaliński in unserem Falle 1 aus und gab mir zugleich den Anstoss zur häufigeren Vornahme dieser Operation, die damals bei uns (im Jahre 1879) noch als etwas Seltenes und nur ausnahmsweise Erlaubtes galt. Die, die Laryngofissur so sehr erleichternde Methode des Operirens bei herabgelassenem Kopfe trug wesentlich dazu bei, dass wir sie bei hyperplastischen Zuständen des Kehlkopfes immer häufiger vornahmen, wie dies aus den oben angeführten Krankengeschichten ersichtlich ist. Thatsächlich bildet diese Hyperplasie der Kehlkopfschleimhaut, und besonders in der Form der sogenannten Chorditis infer. hypertrophica, das Feld, auf welchem die Laryngofissur die grössten Triumphe feiern kann. Man erreicht hier nämlich mittelst einer ungefährlichen Operation in etwa 2 Wochen das, was sonst wenigstens einige Monate in Anspruch nehmen würde. Unter unseren Fällen war es nur der Fall 34, wo trotz zweimal wiederholter Laryngofissur der Kranke nicht decanülirt werden konnte. Er verblieb aber schon den ganzen Tag mit verkorkter Canüle, und die Decanülation hätte höchst wahrscheinlich bald vorgenommen werden können, wenn er nicht genöthigt worden wäre, die weitere Behandlung

zu unterbrechen. Es traten sonst in dem Falle die Recidive des ursprünglichen Processes ungemein schnell und hartnäckig auf. — Auf Grund eigener Erfahrung in Fällen dieser Art bin ich der Ansicht, dass man da, wo man schon zur Tracheotomie gezwungen ist, oder wo dieselbe schon vorher gemacht worden ist, sich lieber zur Laryngofissur entschliessen soll, als dass man die Zeit für mühsame, langwierige und nicht immer erfolgreiche Behandlung durch systematische Dilatation oder systematisches Ausbrennen hyperplastischer Wülste verliere. Dasselbe dürfte um so mehr für diejenigen Fälle gelten, wo man es mit einem harten sklerotischen Gewebe zu thun hat, wie es öfters bei Laryngoscleroma der Fall ist, was man also in jedem Falle von Rhinoscleroma vermuthen darf, wenn es sich auch nie sicher voraussehen lässt. Aber auch in diesen Fällen, wo neben dem Rhinoscleroma im Kehlkopfe noch weiche hyperplastische Wülste vorhanden sind, dürfte es für den Kranken vortheilhafter sein, wenn dieselben excidirt und hernach ihre noch etwa zurückgebliebenen Reste mit Thermocauter gründlich ausgebrannt werden, als wenn man sie durch systematisch ausgeführte Dilatation, oder partielle galvanocaustische Aetzung fortwährendem Reiz aussetzt.

Ebenso wie ein kleiner Polyp im Interarytänoidealraume die Aryknorpel sammt den Stimmbändern an einander bringen und dadurch Anlass zur Tracheotomie und Laryngofissur geben kann (Fall 6), kann auch die Hyperplasie des Bindegewebes in dieser Gegend auf dieselbe Weise eine Kehlkopfstenose höheren Grades herbeiführen, wie wir das im Falle 7 und 8 und abermals im Falle 31 gesehen haben. Hier ist nach meiner Ansicht die Laryngofissur mit nachfolgender Excochleation des hyperplastischen Gewebes streng indicirt. Die endolaryngealen Eingriffe vor der Tracheotomie wären hier (bei schon ganz ausgebildeter Stenose) sogar gefährlich; und selbst nach der Tracheotomie könnte man auf den Erfolg derselben doch nicht viel rechnen. Im Falle 7, wo ich das schwielenartige Gewebe bei der Laryngofissur nicht genug ausgiebig excochleirt habe, was auf endolaryngealem Wege jedenfalls noch viel weniger gelungen wäre, habe ich von der Operation keinen Erfolg gehabt. Dagegen erreichte ich im Falle 8, wo ich, schon durch den Fall 7 belehrt, die Excochleation viel intensiver vorgenommen habe, ein ziemlich dauerhaftes Resultat, da die Kranke erst 4 Jahre später mit Recidiv desselben Leidens in derselben Form zu mir kam (Fall 31), trotzdem dass andere Kehlkopftheile, wie z. B. die Stimmbänder, die Kehlkopfseitenwände und zuletzt auch die aryepiglottischen Falten und die Schleimhaut der Aryknorpel sich fortwährend im Zustande einer fortschreitenden Hyper-

plasie befanden. Ebensowenig dürfte dieser Zustand durch systematische Zinnbolzendilatation behoben werden können. Selbst ein ziemlich dicker Zinnbolzen würde hier, die nachgiebigen Stimmbänder bei Seite drängend, ohne grösseren Widerstand leicht durch die Glottisspalte eingeführt werden können, kaum würde aber der Bolzen entfernt werden, würden die Stimmbänder sofort in ihre frühere Lage zurückkehren und die Glottis wieder verengern. Dass aber ein Zinnbolzen das schwielenartige Gewebe zwischen den Aryknorpeln auszudehnen im Stande wäre, ist eben wegen der Nachgiebigkeit der Stimmbänder gar nicht anzunehmen. Um so weniger könnte man also einen Erfolg von der Dilatation mit Hartkautschukbougien hoffen.

Die Fälle, wo die Hyperplasie der Schleimhaut den vorderen Glottiswinkel einnimmt und auf diese Weise eine Art Schwimmhaut zwischen den Stimmbändern bildet, sollten nach meiner Ansicht, solange die Tracheotomie nicht indicirt ist, endolaryngeal behandelt werden. Es sind hier sowohl scharfe Instrumente, als auch Galvanocauter am Platze. Von den ersteren dürfte das Messer die häufigste Verwendung finden. Man findet aber diese vermeintlichen Membranen mitunter so dick, dass man durch das Anschneiden derselben gar nichts erzielt. In solchen Fällen erreicht man mehr durch Excochleation, wenn das Gewebe nicht gar zu derb ist. Schliesslich leistet hier auch der Galvanocauter gute Dienste, man muss nur mit ihm, solange die Stenose besteht, sehr vorsichtig sein, da dieselbe infolge einer reactiven Schwellung leicht bedeutend zunehmen könnte. Nachdem das hyperplastische Gewebe excochleirt oder ausgebrannt worden ist, muss man die sonst in der Regel stattfindende Rückbildung desselben zu verhüten trachten. Dazu eignen sich am besten die Schrötter'chen Hartkautschukbougien, mit denen die Glottisöffnung in entsprechender Weite erhalten werden kann. Ich habe ein 16jähriges Mädchen wegen dieses Leidens noch im Jahre 1878 als Assistent des Prof. Störk an dessen klinischem Ambulatorium auf diese Weise behandelt. Speciell wurde der scharfe Löffel und dann durch einige Monate die Hartkautschukbougien angewendet. Die Kranke sah ich dann im Jahre 1890 mit Recidiv desselben Leidens wieder. Laut ihrer eigenen Angabe jedoch war ihre Stimme durch mehr als 11 Jahre ganz gut und der Athem ganz leicht geblieben. Das Recidiv, das jetzt nur eine mässige Stenose verursachte, dürfte sich seit einem halben Jahre auszubilden begonnen haben. Mein Verfahren bestand jetzt im Anschneiden des Wulstes im vorderen Glottiswinkel und in nachheriger Dilatation mit Hartkautschukbougien. In vielen Fällen dieser Art, besonders wenn das Leiden noch nicht sehr vor-

geschritten ist, kann man sogar mit der Dilatation allein zum Ziele kommen. Ich habe wenigstens aus eigener Erfahrung einige solche Fälle zu verzeichnen. Ist aber das Leiden bis zu dem Grade gediehen, dass die Tracheotomie nothwendig geworden ist, dann kann man nach derselben entweder die Zinnbolzendilatation durchführen, oder theils endolaryngeal, theils durch die Trachealfistel, in ähnlicher Weise, wie oben angegeben, verfahren und erst nachträglich eine systematische Zinnbolzendilatation durchführen, oder aber zu der Laryngofissur mit Excision des hyperplastischen Gewebes schreiten. Auch im letzteren Falle dürfte eine nachträgliche Zinnbolzendilatation jedenfalls am Platze sein, um der eventuellen Rückbildung der Hyperplasie vorzubeugen. Unter unseren Fällen befindet sich keiner, wo die Laryngofissur wegen der Hyperplasie im vorderen Glottiswinkel ausgeführt worden wäre, ich möchte sie aber im entsprechenden Falle dann für angezeigt halten, wenn 1) die Tracheotomie indicirt, oder schon gemacht worden ist, und wo 2) die Dicke der hyperplastischen Membran dem endolaryngealen oder dilatativen Verfahren wenig Erfolg verspricht.

3. Die dritte Indication zur Laryngofissur können die nach verheilten Geschwüren oder Verwundungen zurückgebliebenen Narben abgeben. Auch hier möchte ich aber die Laryngofissur nur dann für angezeigt halten, wenn man auf endolaryngealem Wege zu keinem Resultate gelangen kann, oder wenn die Tracheotomie nöthig geworden ist. Sonst ist die operative, resp. die dilatative endolaryngeale Behandlung mit Schrötter'schen Hartkautschukbougien am Platze. Die Narben im Interarytänoidealraume haben hier dieselbe Bedeutung, wie die schwielenartigen Bildungen, die spontan entstanden sind, wie in den Fällen 7, 8 und 31. Hier halte ich die Laryngofissur mit Excision des Narbengewebes aus denselben Gründen wie dort für streng indicirt. Derselben dürfte dann eine systematische Dilatation mit Zinnbolzen durch längere Zeit folgen, um der Wiederkehr der Stenose vorzubeugen. Auf die Narben im vorderen Glottiswinkel, die die Stimmbänder mit einander nach Art einer Schwimmhaut verbinden, bezieht sich genau dasselbe, was oben bei der Hyperplasie des Gewebes an dieser Stelle angegeben worden ist. Bei leichterer Stenose oder einer wirklich membranartigen Verwachsung der Stimmbänder soll nämlich die Dilatation mit Hartkautschukbougien, sei es nach vorangegangenem Durchschneiden der Narbe, sei es (bei den leichtesten Fällen) auch unmittelbar, durchgeführt werden. Ist aber einmal die Tracheotomie nöthig geworden, so nehme man auch hier lieber gleich die Laryngofissur mit Excision des Narbengewebes und

nachfolgender Zinnbolzendilatation vor, als dass man sich auf die letztere allein verlassen sollte (Fall 42). Dasselbe gilt auch von circulären Narben, wenn sie eine stärkere Stenose verursachen. Diese müssen bei der Laryngofissur gänzlich ausgeschnitten werden, worauf durch längere Zeit fortgesetzte Zinnbolzenbehandlung dem Recidiv der Stenose vorzubeugen ist. Ist der Kehlkopf durch Narbengewebe gänzlich ausgefüllt, so dass er dadurch ganz unwegsam geworden ist, dann ist um so mehr die Laryngofissur mit nachfolgender Excision des Narbengewebes und Dilatation am Platze (Fall 2). Allerdings kann man, sowohl bei constringirenden Narben, als auch bei vollständiger narbiger Verwachsung des Kehlkopfes, wenn man das Narbengewebe einmal durchbohrt hat, auch mit der Zinnbolzendilatation allein zum Ziele kommen. Das zeigt sich auch an unserem Falle 9, wo ich in der Glottisgegend dauernd genügende Weite nur durch die Zinnbolzen erzielt habe. Man braucht aber gewiss viel längere Zeit, um eine dicke unnachgiebige Narbe durch Dilatation auszudehnen, als um die Rückbildung der Stenose durch dieselbe Dilatation zu verhüten, nachdem das ganze Narbengewebe schon ausgeschnitten worden ist. Es hängt hier natürlich sehr viel von der Dicke der Narbe ab, andererseits ist aber auch die Localisation derselben nicht ohne Belang. Die unmittelbar über der Canüle sitzenden Narben trotzen der Zinnbolzenbehandlung ungemein, indem zwischen der Convexität der Canüle und dem unteren Ende des Bolzens ein freier dem Drucke nicht ausgesetzter Raum bleibt, wo die narbigen Veränderungen, ebenso wie auch die hyperplastischen Wülste, unbehindert verbleiben, und wo sogar, wenn diese Stelle von Stenose frei ist, leicht Granulationswucherungen entstehen. Das ist der Grund, warum man neben Zinnbolzenbehandlung öfters auch zum scharfen Löffel, Galvanocauter u. dgl. Zuflucht nehmen muss. Unser Fall 9 illustrirt dies am besten. Durch consequente Anwendung der Zinnbolzen habe ich es zwar schliesslich dazu gebracht, dass der Kehlkopf in der Glottisgegend schon weit genug geworden war, während dagegen über der Canüle eine Stenose fortbestand, die jeder dilatativen Behandlung trotzte, so dass sie schliesslich erst durch Laryngofissur behoben werden konnte. In diesem Falle war allerdings noch ein Umstand, der die Stenose begünstigte: Es war nämlich eine Einknickung an der Grenze der hinteren Kehlkopf- und Luftröhrenwand vorhanden, die auch nach gänzlicher Ausschneidung des Narbengewebes an und für sich eine kleine Stenose an dieser Stelle verursachen müsste. Es ist bekannt, dass diese Einknickung in der Regel entsteht, wenn die Canüle lange Zeit getragen wird. Es wird nämlich

die nachgiebige hintere Trachealwand durch die Canüle zurückgedrängt, weshalb der untere Rand der Ringknorpelplatte einen Vorsprung über die Convexität der letzteren bildet. Auf diesen Zustand hat schon Türck in seinem Werke aufmerksam gemacht. Diese Einknickung ist indessen an und für sich ganz unschädlich und verursacht selbst bei den Kindern keine Stenose, wenn sich dazu nicht noch andere, die Ausbildung einer Stenose begünstigende Bedingungen hinzugesellen. In unserem Falle 9 war es die dicke Narbe, die diese Einknickung zu einem höheren Grad ausgebildet hatte. Die Stenose wurde nun durch Ausmeisselung eines keilförmigen Stückes in der hinteren Platte des Ringknorpels gänzlich aufgehoben, indem auf diese Weise sowohl an Raum gewonnen, als auch der höchste Vorsprung der Einknickung beseitigt wurde. Ueberdies wurde dadurch in dem ringförmigen Narbengewebe ein tiefer und breiter Einschnitt gemacht, der die Rückbildung einer circulären Narbe nichts weniger als begünstigen dürfte. Und alles das wurde erreicht, ohne dass das Knorpelgerüste des Kehlkopfes dabei einen Schaden zu erleiden brauchte. Auf Grund dieses Falles muss ich nun dieses Verfahren in allen solchen Fällen empfehlen, wo diese Einknickung an der hinteren Wand, aus was für einer Ursache immer, so hohen Grad erreicht, dass sie eine Stenose verursacht oder zur Entstehung einer solchen wesentlich beiträgt.

Hat man es mit einer obturirenden narbigen Membran über der Canüle zu thun, so kann man wegen ihrer Localisation nach Durchbohrung derselben nicht viel auf die Dilatation mit Zinnbolzen rechnen. Viel praktischer scheint es mir, die ganze Membran zu excidiren und die auf diese Weise künstlich gemachte Lichtung durch Tamponade offen zu erhalten. Das Anschneiden des unteren Randes des Schildknorpels in der Mittellinie kann die Excision der Membran wesentlich erleichtern, es ist aber nicht nöthig, in solchen Fällen den ganzen Schildknorpel zu spalten. Es ist also in Fällen dieser Art eine Laryngofissura incompleta mit Excision der Membran angezeigt, wie ich dies im Falle 16 ausgeführt habe. Es wurde schon oben erwähnt, dass der Excision des Narbengewebes eine systematische Dilatation folgen muss. In Fällen einer narbigen Verwachsung oder Verengerung am unteren Theile des Kehlkopfes, d. i. unmittelbar über der Canüle, reicht zu diesem Zwecke eine längere Zeit systematisch fortgesetzte Tamponade aus. Auf Dilatation mit Zinnbolzen hingegen kann man hier aus den oben angeführten Gründen nicht viel rechnen. Dagegen ist die Zinnbolzendilatation da am Platze, wo die Stenose, oder auch die gänzliche Obstruction, die Glottisgegend,

oder den Kehlkopf von der Glottis bis zur Canüle betrifft. In solchen Fällen ist sie aber auch unentbehrlich.

4. Die vierte Indication zur Laryngofissur bilden Traumen, bei denen, seien es theilweise abgerissene Schleimhautlappen, seien es gebrochene und zusammengefallene Knorpel das Kehlkopflumen verengern. Die ersteren wird man vielleicht auf endolaryngealem Wege, oder wenn die Tracheotomie ausgeführt worden ist, durch die Trachealfistel entfernen können. Die Laryngofissur wäre also erst dann indicirt, wenn die oben genannte Methode nicht zum Ziele führt. Bei den Fracturen, besonders wo das Knorpelgerüste eingesunken ist, soll man, wie Gurlt richtig hervorgehoben hat, die Laryngofissur vornehmen und durch Tamponade die Knorpelfragmente gerade richten und fixiren. Den Misserfolg, den ich im Falle 18 gehabt habe, glaube ich dem Umstande zuschreiben zu müssen, dass ich nicht alsogleich die Laryngofissur vorgenommen hatte. Ich wurde später doch zu derselben gezwungen, konnte aber jetzt, trotz Tamponade und 5 Monate dauernder Zinnbolzendilatation, die Knorpelfragmente nicht mehr in ihre richtige Lage zurückbringen.

5. Die fünfte Gruppe der Fälle, die zur Laryngofissur Anlass geben können, sind die im Kehlkopfe eingekeilten Fremdkörper, wenn es nicht gelingt, dieselben endolaryngeal oder eventuell durch die Trachealfistel zu entfernen. Als Beispiel dieser Art steht unter unseren Fällen der Fall 9, wo das bei der ersten Laryngofissur eingeführte Rohr endolaryngeal nicht wieder entfernt werden konnte und deshalb die Laryngofissur zum zweiten Male vorgenommen werden musste.

6. Die sechste Gruppe der Fälle, bei denen die Laryngofissur angezeigt sein kann, bilden die Carcinome des Kehlkopfes, bei uns durch den Fall 19, 25 und 39 vertreten. Dass der Erfolg bei der Laryngofissur mit der Excochleation der Neubildung in solchen Fällen weniger sicher und dauerhaft ist, als bei der halbseitigen Heineschen Resection, oder bei der totalen Exstirpation des Kehlkopfes, ist selbstverständlich. Es können ja bei der ersteren Operation Reste der Neubildung viel leichter zurückgelassen werden, die dann Anlass zu schnellem Recidive geben, als bei einer partiellen oder totalen Kehlkopfexstirpation. Trotzdem muss ich in frischen Fällen die Laryngofissur für angezeigt halten, indem man durch dieselbe dem Kranken einen erträglichen Zustand verschaffen und dadurch die Nothwendigkeit einer totalen Exstirpation wenigstens auf einige Zeit aufschieben kann. In unserem Falle 19 war die totale Exstirpation des Kehlkopfes erst ein halbes, im Falle 25 beinahe ein ganzes Jahr nach

der Laryngofissur nothwendig, trotzdem dass im Falle 19 das beginnende Recidiv sich schon 3 Wochen nach der ersteren Operation zeigte. Dieses halbe, resp. ganze Jahr lebten doch die beiden Patienten mit ihren Kehlköpfen und ohne Cantile und erlangten nach der Operation einen leichten Athem. Um so mehr muss ich nun die Laryngofissur in jenen Fällen empfehlen, wo das Neoplasma noch klein ist, und sogar nicht minder da, wo die Diagnose noch nicht ganz sicher gestellt werden kann und nur ein begründeter Verdacht auf Malignität der Neubildung vorhanden ist. Ein schnelles Recidiviren der vermeintlich gutartigen Neubildung, das Auftreten wulstartiger Erhebungen oder Verdickungen der Kehlkopfschleimhaut unter oder neben den Papillomen (Fall 19 und 25), die Abnahme der Beweglichkeit der einen Kehlkopfseite (Fall 39) oder die Beeinträchtigung der Beweglichkeit an beiden Seiten (Fall 19), das sind Zeichen, die den Verdacht auf ein Carcinom erwecken, wo sie nicht schon zur sicheren Diagnose ausreichen. In solchen Fällen muss ich entschieden der Laryngofissur das Wort reden. Zeigt es sich dabei, dass man es dennoch nur mit einer gutartigen Neubildung zu thun hat, so erleidet der Kranke keinen Schaden; die Neubildung kann nur um so gründlicher entfernt werden, und die ganze Operation fällt viel leichter aus, als es bei einem Carcinom der Fall wäre. Findet man dagegen ein Carcinom vor, so ist es um so besser für den Kranken, wenn es früher entfernt wird. Zeigt sich aber bei der Laryngofissur, dass das Carcinom zu verbreitet ist, als dass man es mit Excochleation gründlich entfernen könnte, so kann man noch immer die Heinesche Resection oder auch die totale Exstirpation des Kehlkopfes sofort nachfolgen lassen. Zu der ersteren kann man sich relativ leichter entschliessen, da der Kranke nach derselben in einem erträglichen Zustand, d. i. ohne Cantile und mit einer ziemlich guten Stimme verbleiben kann. Nach der totalen Exstirpation des Kehlkopfes dagegen ist der Zustand des Kranken gewiss nicht beneidenswerth, indem er keine Stimme besitzt und durch die Cantile athmen muss. Die Sprechcantile, so sinnreich sie auch von Gussenbauer und Bruns angegeben worden ist, kann doch die natürliche Stimme bei Weitem nicht ersetzen. Die Kranken sind mit ihr meistens nicht zufrieden und wollen sich lieber ohne dieselbe behelfen, da sie es schliesslich doch dazu bringen, dass sie auch ohne Sprechcantile vernehmbare Laute hervorbringen. Deshalb muss man es wohl bedenken, ob man sich zur totalen Exstirpation des Kehlkopfes entschliessen soll, und ob es im concreten Falle nicht besser wäre, vorerst die Laryngofissur mit Excochleation auszuführen und die totale Exstirpation des

Kehlkopfes erst für den Eintritt eines Recidivs aufzusparen. Im letzteren Falle kann man, wenn auch das Recidiv sicher bevorsteht, dem Kranken einen noch ganz erträglichen Zustand erhalten, bevor man zur Exstirpation des Kehlkopfes schon wirklich gezwungen wird. Dieser Ansichtspunkt sollte um so mehr berücksichtigt werden, als auch nach einer noch so frühzeitig vorgenommenen totalen Kehlkopfexstirpation das Recidiv doch immer und auch in nicht sehr langer Zeit einzutreten pflegt.

7. Die siebente Gruppe der Fälle, wo die Laryngofissur angezeigt sein kann, bildet die Tuberculose des Kehlkopfes. Als Heryng zuerst die chirurgische Behandlung der tuberculösen Kehlkopfgeschwüre befürwortet hatte, fand die neue Methode viele Gegner unter den Laryngologen, da man die tuberculösen Veränderungen im Kehlkopfe für ein „noli me tangere" zu halten gewohnt war. Ich muss gestehen, dass ich diese Methode, ebenso wie die meisten Laryngologen mit Skepticismus begrüsste und mich nicht bald entschliessen konnte, dieselbe bei meinen Kranken zu versuchen. Allmählich aber entschloss ich mich, dieselbe in geeigneten Fällen mit aller Vorsicht doch zu versuchen, und wendete sie immer häufiger an, bis ich in die Lage kam, mir eine eigene Meinung über dieselbe ausbilden zu können. Dieser will ich hier vor Allem Ausdruck geben. Ich theile nicht die enthusiastischen Ansichten Heryng's, dass man ohne Rücksicht auf den Zustand der Lungen den Kehlkopf chirurgisch behandeln kann und soll, um dem Kranken wenigstens in dieser Hinsicht seinen Zustand zu erleichtern. Ich habe nämlich in den Fällen, wo der tuberculöse Process in den Lungen progressiv war, nie einen Erfolg aus der chirurgischen Behandlung der tuberculösen Veränderungen in der Glottis gesehen. Wenn mitunter nach Abtragung unebener tuberculöser Infiltrate in der Glottisgegend die Stimme für kurze Zeit etwas besser wird, so ist das nur ein vorübergehender und sehr unwesentlicher Effect, der allerdings zur Tröstung des Kranken, nicht aber zur wirklichen Verbesserung seines Zustandes beitragen kann. So ausgiebig man auch in solchen Fällen excochleirt, bringt man es doch nicht zur Vernarbung der Geschwüre, indem tuberculöse Infiltrate wenigstens theilweise immer zurückbleiben und sich dann auf die excochleirten Partien verbreiten. Anders zwar verhält sich die Sache in solchen Fällen, wo man das ganze tuberculöse Infiltrat sammt einem benachbarten Saum vom gesunden Gewebe abtragen kann. In solchen Fällen kann man ohne Rücksicht auf den Lungenzustand, wenn nur die nach dem Eingriffe zurückbleibende Wunde sich ausschliesslich im gesunden Gewebe befindet, in kurzer Zeit eine vollständige

Vernarbung erzielen. Die Schwierigkeit liegt aber darin, dass man bei Weitem nicht immer bis an das gesunde Gewebe vordringen kann. Handelt es sich um ein tuberculöses Geschwür am Rande der Epiglottis, welches mitunter dem Kranken grosse Schmerzen beim Schlucken verursacht, da kann man allerdings mitunter das Geschwür sammt der benachbarten Partie gesunden Gewebes abtragen (wozu das Krause'sche Instrument sehr gut passt), oder mit dem Galvanocauter abbrennen und eine vollständige Heilung an dieser Stelle erzielen. In einem Falle habe ich Gelegenheit gehabt, eine solche Heilung über 3 Jahre nach vorgenommener galvanocaustischer Ausbrennung eines tuberculösen Geschwüres am Rande der Epiglottis zu constatiren. Es war nämlich nach 3 Jahren nur ein vernarbter Defect an dieser Stelle zu sehen. Leider sind in der Glottis die Verhältnisse bei Weitem nicht so günstig, wie etwa am Rande der Epiglottis, wo ein scharf begrenztes Infiltrat, welches nicht weit über den Rand derselben greift, sonst auch nur selten vorzukommen pflegt. In der Glottisgegend findet man in der Regel mehr diffuse tuberculöse Infiltrationen, deren Grenzen in der Tiefe zu bemessen, wir keine Anhaltspunkte haben, und wenn man auch an einem Stimmband eine ganz begrenzte tuberculöse Infiltration vorfindet (was nur ausnahmsweise vorkommt), so wird man sich doch nicht so leicht entschliessen, einen Theil des Stimmbandes (in der Querrichtung) abzuzwicken, wie man das mit der Epiglottis unbekümmert machen kann. Anders verhält sich die Sache in denjenigen Fällen, wo das Lungenleiden keine Tendenz zum Fortschreiten zeigt, oder wo man gar eine allmählich fortschreitende Besserung in den Lungen constatirt, wie man es jetzt bei Kreosotgebrauch nicht ganz ausnahmsweise zu sehen Gelegenheit hat. In solchen Fällen habe ich mehrmals durch chirurgische Behandlung der Kehlkopfgeschwüre auch in der Glottisgegend gute Resultate erzielt, indem es mir nach mehrmaligen Eingriffen gelungen ist, dieselben zur Vernarbung zu bringen. Aber selbst hier war ein guter Erfolg nicht immer erreichbar. Ich habe nämlich viele Fälle zu verzeichnen, wo trotz energischer Eingriffe die Verheilung der Geschwüre selbst bei relativ günstigem Zustande in den Lungen nicht erreicht werden konnte. Ebenso wie beim Stationärbleiben des Lungenprocesses habe ich selbstverständlich auch in jenen Fällen gute Erfolge zu verzeichnen, wo ich in den Lungen gar nichts Abnormes nachweisen konnte, und somit der tuberculöse Process nur auf den Kehlkopf beschränkt zu sein schien. Auf Grund dieser Erfahrung halte ich die chirurgische Behandlung der Kehlkopftuberculose nur dann für indicirt, wenn 1) in den Lungen entweder keine Infiltration nachzuweisen ist oder dieselbe,

wenn auch vorhanden, sich verkleinert, oder längere Zeit in demselben Zustande verbleibt, oder wenigstens sehr langsam und mit langdauernden Unterbrechungen fortschreitet; 2) wenn die tuberculösen Veränderungen im Larynx so circumscript auftreten, dass sie leicht gründlich und unter Mitnahme eines Theils des benachbarten gesunden Gewebes eliminirt werden können. Es betrifft dies nur Kranke, deren Ernährungszustand noch ziemlich gut ist und die noch fieberfrei sind. Was die tuberculösen Veränderungen im Kehlkopfe selbst anbelangt, halte ich die chirurgische Behandlung besonders in jenen Formen für angezeigt, wo dieselben nur vereinzelt, scharf vom gesunden Gewebe abgegrenzt, mitunter auch tumorartig auftreten und sich nur sehr langsam verbreiten. Je zahlreicher sie auftreten, je mehr diffus sie erscheinen, je weniger geschwulstartig sie vorragen, je mehr sie sich in die benachbarten Schleimhautpartien verbreiten, je schneller sie sich ausgebildet hatten und je mehr Neigung zum Zerfall sie zeigen, desto weniger kann man auf einen Erfolg der chirurgischen Therapie rechnen. Ich muss noch betonen, dass selbst in denjenigen Fällen, wo der Erfolg dieser Therapie ausbleibt, der Kranke, wenn er überhaupt nach den oben angeführten Gesichtspunkten zur chirurgischen Therapie geeignet war, an den misslungenen Eingriffen gewöhnlich keinen Schaden erleidet (natürlich wenn dieselben entsprechend ausgeführt werden). Es kommen aber auch Fälle vor, wo man ohne Rücksicht auf den Lungenzustand und auf die schnelle Verbreitung der Lungentuberculose zur chirurgischen Therapie Zuflucht nehmen muss. Es können nämlich manchmal tuberculöse Geschwüre im Pharynx, an den Spitzen der Aryknorpel und am freien Rande der Epiglottis so schmerzhaft sein, dass die Kranken gar nicht schlucken können und lieber verhungern, als dass sie sich zum Essen bewegen liessen. In solchen Fällen soll man, wie es richtig Heryng betont, vor einer ausgiebigen Excochleation, resp. Abtragung eines Epiglottistheiles u. dgl. nicht zurückschrecken: mit einer frischen Wunde schluckt der Kranke viel leichter als früher, und diese Erleichterung dauert gewöhnlich einige Wochen an, so dass die Kranken dieses Verfahren dem fortwährenden Morphium- oder Cocaïngebrauch vorziehen und später auf wiederholte Anwendung desselben selbst drängen.

Diesem von mir gegenüber der chirurgischen Behandlung der Kehlkopftuberculose eingenommenen Standpunkte entsprechend, bin ich der Ansicht, dass unter Umständen in derselben auch die Laryngofissur mit nachfolgender Excochleation oder Excision der infiltrirten Partien am Platze sein könnte. Es leuchtet von selbst ein, dass man auf diese Weise oft leichter und sicherer, als durch endolaryngeale

Eingriffe das erkrankte Gewebe gänzlich zu entfernen und bis an das gesunde vorzudringen im Stande ist. Wenn man noch dazu die frische Wundfläche mit Milchsäure, Chlorzink oder Thermocauter tüchtig geätzt hat, dann kann man um so sicherer sein, dass dieselbe bei der Operation selbst nicht mit Tuberkelbacillen inficirt wurde, und andererseits kann man hoffen, dass die etwa zurückgebliebenen Bacillen oder etwaige Reste des tuberculös erkrankten Gewebes auf diese Weise mortificirt und dadurch unschädlich gemacht worden sind. Auf Grund des oben Angeführten könnte man versucht sein, das Gebiet für die Indicationen zur Laryngofissur auf Kosten derjenigen zur endolaryngealen chirurgischen Behandlung bei Kehlkopftuberculose etwas mehr auszudehnen. Es darf jedoch andererseits nicht unberücksichtigt bleiben, dass man sich im Allgemeinen viel leichter zu endolaryngealen Eingriffen, als zur Laryngofissur entschliessen kann, zumal man a priori keine Sicherheit hat, dass die Operation auch von Erfolg begleitet sein wird. Aber selbst nach einer erfolgreichen Operation lässt sich doch nie voraussehen, ob sich nicht bald frische tuberculöse Infiltrationen, sei es an alten, sei es an neuen Stellen, ausbilden werden. Bleiben nun die endolaryngealen Eingriffe erfolglos, so ist doch damit dem Kranken kein grosser Schaden zugefügt worden; stellt sich bald nach denselben ein Recidiv ein, so können sie eventuell unbesorgt wiederholt werden. Wenn man aber mit der Laryngofissur zu keinem Resultate gelangt, so hat man eine nicht ganz gleichgültige Operation umsonst vorgenommen; und tritt gar nach der Laryngofissur bald Recidiv ein, so wird man sich doch nicht so leicht zur Wiederholung dieser Operation entschliessen können. Somit ist nun das Gebiet der Indicationen zur Laryngofissur, sowohl bei den leichteren und für chirurgische Therapie mehr passenden, als auch bei den weniger leichten und für chirurgische Eingriffe überhaupt weniger geeigneten Fällen wesentlich beschränkt. Die besten Erfolge habe ich mit Hülfe der endolaryngealen Eingriffe gewöhnlich bei den Veränderungen am Rande der Epiglottis, dann an den wahren Stimmbändern und im Interarytänoidealraume gehabt. Abgesehen von der ersten, bei der die Laryngofissur gar nicht in Betracht kommt, hätte ich gewiss bei den anderen durch die Laryngofissur noch bessere Resultate erzielt. Im speciellen Falle kann ich aber doch nie halbwegs sicher auf Erfolg nach der Laryngofissur rechnen, und wenn ich diesen Erfolg erreicht hätte, könnte ich doch den Gedanken nicht unterdrücken, dass vielleicht derselbe auch auf endolaryngealem Wege hätte erreicht werden können. So erklärt es sich, warum ich bis jetzt die Laryngofissur nur zweimal bei Kehlkopftuberculose vorgenommen habe. In

beiden Fällen war ich nämlich vor Allem zur Tracheotomie gezwungen, und nachdem diese schon einmal gemacht worden war, konnte ich mich auch viel leichter zur Laryngofissur entschliessen. Ein Tuberculöser, wenn er einmal tracheotomirt zu werden braucht, hat nicht viel Aussicht mehr, seine Canüle je los zu werden. Die einzige Hoffnung in dieser Hinsicht bietet ihm nur noch die Laryngofissur, und wenn sie auch nicht sicher zum Ziele führt, so ist sie doch in solchen Fällen vollkommen berechtigt. Auch hier aber muss man die Localisation, die Ausbreitung u. dgl. der Geschwüre berücksichtigen. Wo keine Aussicht vorhanden ist, das Erkrankte gänzlich entfernen zu können, soll lieber die Operation unterbleiben, da man von ihr gar nichts zu hoffen berechtigt ist. In vielen Fällen müsste man ja den ganzen Kehlkopf exstirpiren, wenn man den ganzen Krankheitsherd entfernen wollte, und selbst dann würden noch viele andere Herde in den Lungen zurückbleiben. Es eignen sich daher für die Laryngofissur in erster Reihe alle diejenigen Fälle, in denen die tuberculösen Veränderungen in der Glottisgegend localisirt sind, sich nicht weit von derselben ausbreiten und zur Nothwendigkeit der Tracheotomie geführt haben. Das sind also die Veränderungen an den Stimmbändern und im Interarytänoidealraume, vor Allem aber die unter den Rändern der wahren Stimmbänder, die mehr oder weniger auf die Seitenwände des Kehlkopfes übergreifen. Diese letzteren, besonders wenn sie in Form von Granulationen auftreten, können sehr leicht eine Stenose höheren Grades herbeiführen und damit zur Tracheotomie Anlass geben. Man dürfte auch nach Entfernung derselben bei der Laryngofissur mehr auf Erfolg rechnen können, als da, wo die Geschwüre vorhanden sind und die Stenose durch ein Oedem unter den Rändern der Stimmbänder, oder gar durch eine Perichondritis bedingt ist. Dass man übrigens die Laryngofissur nur bei relativ gutem Zustande der Lungen vornehmen darf, ist selbstverständlich. Von meinen zwei Fällen passte eigentlich keiner für die Laryngofissur. In dem ersteren (Fall 10) fand ich die tuberculösen Geschwüre bei Weitem mehr verbreitet, als ich es a priori vermuthen konnte; in dem zweiten war die Lungentuberculose sehr vorgeschritten und noch dazu eine rechtsseitige Perichondritis cricoarytaenoidea vorhanden. Trotzdem erreichte ich in dem ersten Falle wenigstens diesen Erfolg, dass der Kranke nach der Operation sich wesentlich besser fühlte, mit verstopfter Canüle athmen konnte und noch 1½ Jahr am Leben blieb. In dem zweiten Falle schien der Effect der Operation auch nicht ganz ohne Werth zu sein, die Reaction nach derselben war sehr gering, und die Patientin erlag der zu weit vorgeschrittenen

Lungentuberculose. Die zwei Fälle, so wenig definitiven Erfolg ich in denselben sah, dienen mir als Beweis dafür, dass man die Laryngofissur auch bei Tuberculösen wagen kann, wenn das Leiden nicht schon zu sehr vorgeschritten ist, und dass man selbst in Fällen sehr ausgebreiteter Geschwüre, dem Kranken, wenn auch keinen grossen Nutzen, so doch auch keinen Schaden durch die Operation zufügt. Somit darf man besonders in denjenigen Fällen, wo der Lungenzustand sowie das allgemeine Befinden halbwegs gut ist, vor der Laryngofissur nicht zurückschrecken, wenn schon wegen der Dyspnoe die Tracheotomie nöthig geworden ist und die tuberculösen Infiltrate im Kehlkopfe derart sind, dass sie operativ gründlich entfernt werden können. In solchen Fällen wird man durch die Laryngofissur dem Kranken gewiss auch einen wesentlichen Nutzen bringen können.

8. Eine weitere Indication zur Laryngofissur kann in jenen Fällen gegeben sein, in welchen nach einer abgelaufenen Perichondritis eine Stenose des Larynx zurückgeblieben und infolge dessen die Decanülation unmöglich gemacht ist. Der Verlauf und das Endresultat einer Perichondritis ist bekanntlich nicht immer gleich, was theilweise von der Localisation und der Ausbreitung des entzündlichen Processes, theilweise auch von der Natur desselben abhängt. So führt nicht jede Perichondritis zur Stenose des Kehlkopfes, und in den Fällen, wo es dazu gekommen ist, kann auch mitunter nach dem Ablaufen der Perichondritis auch die Stenose von selbst zurückgehen. Als Beispiel für das erstere brauche ich nur unseren Fall 5 zu erwähnen, wo es trotzdem, dass die ganze rechte Schildknorpelplatte sich im Eiter förmlich badete, sich noch dazu eine Geschwulst von der Grösse und Gestalt eines Fingerhutes in der Glottisgegend befand, doch zu keiner Stenose höheren Grades kam und die Tracheotomie eigentlich mehr pro laryngofissura als ex necessitate gemacht worden ist. In zweiter Richtung interessant ist ein anderer Fall, der mir einmal passirte. Im April 1884 kam zu mir ein Patient mit hochgradiger Dyspnoe. Ich fand die rechte Kehlkopfseite ganz unbeweglich, die linke war nur kleiner Excursionen fähig. Die beiden Aryknorpel und die aryepiglottischen Falten waren geschwellt, ebenso war auch starke Schwellung unter den Rändern der Stimmbänder und an den Seitenwänden des Kehlkopfes vorhanden, so dass nur eine schmale schlitzförmige Spalte unterhalb der Glottis für die Luft zurückgeblieben war. Ich diagnosticirte Perichondritis cricoarytaenoidea (idiopathica), machte die Cricotomie und liess den Kranken den Ablauf der Entzündung abwarten. Längere Zeit sah ich ihn nachher nicht. Im Anfange des Jahres 1886 konnte Patient, allerdings nur mit Mühe bei

zugestopfter Canüle athmen. Ich fand damals keine Schwellung im Kehlkopf, der rechte Aryknorpel blieb ganz unbeweglich, während der linke schon normale Excursionen machte. Bei der Untersuchung durch die Trachealfistel sah ich einen bräunlichen Fremdkörper, der in der Schleimhaut an der hinteren Wand eingebettet war. Ich zog ihn nun heraus und fand, dass es die ganze verknöcherte und nekrotisirte, übelriechende hintere Platte des Ringknorpels war. Nachher zog ich noch zwei Stücke dieser Art heraus, die ich nach ihrer Grösse und dreieckigen Gestalt für die Uebergangstheile von der Platte zum Arcus erklären musste. Somit blieb dem Patienten aus seinem Ringknorpel blos der Bogen zurück, der auch bei der Cricotomie durchschnitten worden war. Der Kranke athmete jetzt so leicht, dass ich ihm nach einigen Tagen die Canüle entfernen konnte. Die rechte Seite blieb so wie früher unbeweglich, die linke normal beweglich. Die Stimme besserte sich jetzt noch mehr und bekam bald einen ganz normalen Klang. Diesen Fall kann ich mir nicht anders erklären, als nur durch die Annahme, dass das Perichondrium hinter der Ringknorpelplatte verknöchert war und dadurch eine neue Stütze für die Aryknorpel gebildet hatte.

Leider gehören solche glückliche Fälle zu den Ausnahmen. Wenn einmal Perichondritis zu einer solchen Stenose geführt hat, dass die Tracheotomie nothwendig geworden ist, so ist wenig Aussicht vorhanden, dass man nach dem Ablaufe derselben die Canüle ohne Weiteres entfernen können wird. In der Regel bleibt die Stenose für immer, wenn sie nicht künstlich behoben wird. Die Ursachen dieser Stenose können verschieden sein. Einen leichteren Grad derselben bilden diese Fälle, wo noch wenigstens der eine Aryknorpel seine Beweglichkeit behalten hat. Mitunter, wenn auch seltener, findet man diese Beweglichkeit an beiden Seiten erhalten. In solchen Fällen ist der Sitz der Stenose nicht in der Glottis selbst, die auch bei Beweglichkeit nur der einen Seite schon für den Athem breit genug ist, sondern unterhalb derselben und ist durch Hyperplasie der Schleimhaut, der Submucosa, wohl auch des Perichondriums an den Seitenwänden des Kehlkopfes bedingt. Bezüglich ihrer Form tritt nun die Stenose in diesen Fällen jener bei der sogenannten Chorditis hypertrophica inferior nicht unähnlich auf. Zu diesen Fällen gehören unsere: Fall 17, 26. 37. Im Falle 17 und 37 blieb die Beweglichkeit an beiden Seiten, im Falle 26 an der linken Seite erhalten. In allen war die Stenose nur durch Hyperplasie der Weichtheile unterhalb der Glottis (an den Seitenwänden und an der Vorderwand des Kehlkopfes) bedingt. In solchen Fällen kann man mit Schrötter'scher Zinn-

bolzendilatation öfters einen Erfolg erreichen, die Behandlung muss aber längere Zeit ununterbrochen fortgeführt werden, was die Geduld des Arztes und noch mehr die des Patienten sehr in Anspruch nimmt. Nach meiner Erfahrung muss ich diejenigen Fälle für sehr günstig halten, wo man nach ein Jahr dauernder Dilatation die Canüle entfernen kann. Es sind aber auch nicht alle Patienten im Stande, so lange auf Erfolg zu warten, und es geschieht häufig, dass der Kranke trotz des besten Willens die Cur unterbrechen muss. Andererseits ist der Erfolg der Zinnbolzenbehandlung auch in diesen Fällen nicht sicher, wo die Dilatation ohne Unterbrechung mehrere Jahre fortgesetzt werden kann. Es wird wohl von der Derbheit und Unnachgiebigkeit des hyperplastischen Gewebes unter der Glottis abhängen, ob die Dilatation kürzere oder längere Zeit zu dauern braucht, oder ob sie gar nicht zum Ziele führt. Unser Fall 26 bildet dazu den besten Beleg. Anfangs wurde die Behandlung deshalb unterbrochen, weil der Kranke, als Beamter, zu derselben nur seinen Urlaub ausnützen konnte. Später, als er nach Krakau transferirt wurde (was nur wegen der Cur auf Kosten eventueller Avancirung geschehen konnte), war zweimal nach einer neunmonatlichen Dilatation kein dauernder Erfolg zu constatiren. Die schwielenartigen hyperplastischen Gewebsstücke, die ich bei der Laryngofissur entfernt hatte, liessen kaum auf einen Erfolg, wenn auch nach mehrjähriger Dauer der Dilatation, rechnen.

Anders ist es mit der Laryngofissur. Im Falle 17 war der Kehlkopf nach derselben schon gut wegsam, und die Canüle hätte bereits entfernt werden können, wenn nicht die Complication Seitens der Luftröhre die Eingriffe durch die Trachealfistel nöthig gemacht hätte. Indessen entzog sich der Kranke selbst der weiteren Behandlung. Im Falle 26 habe ich allerdings durch endolaryngeale Eingriffe den Effect der Laryngofissur vervollständigen müssen. Allerdings war die Decanülation auch hier durch die Complication Seitens der Luftröhre verzögert, schliesslich aber wurde der Kranke einige Monate nach der Laryngofissur doch decanülirt. Uebrigens war in beiden Fällen die Complication Seitens der Luftröhre nur die Folge der lange in derselben verbliebenen Canüle, wäre also bei früher vorgenommener Laryngofissur gewiss nicht hinzugetreten. Im Falle 37, wo keine Complication stattfand, konnte auch die Decanülation kurze Zeit nach der Laryngofissur erfolgen. Aus diesen Fällen muss ich den Schluss ziehen, dass die Stenose nach abgelaufener Perichondritis, wenn sie hauptsächlich durch Hyperplasie des Gewebes an den Seitenwänden oder auch an der Vorderwand des Kehlkopfes bedingt ist, wenn man

also neben einer unterhalb der Glottis befindlichen Verengerung normale Beweglichkeit an beiden, oder wenigstens an der einen Kehlkopfseite findet, eine strenge Indication zur Laryngofissur darstellt, indem man mit Hülfe dieser Operation sicherer und viel schneller die Möglichkeit der Decanülation erreichen kann, als mit der Zinnbolzendilatation. Mitunter wird der Laryngofissur doch eine systematische Dilatation mit Zinnbolzen oder Kautschukbougien folgen müssen, um der Ausbildung einer schwimmhautähnlichen Narbe im vorderen Glottiswinkel und unter demselben vorzubeugen. Besonders wird es der Fall da sein, wo die Wülste an den Kehlkopfseitenwänden vorn mit einander confluiren. Die Verheilung ihrer Schnittflächen kann hier sehr leicht zur Bildung oben genannter Narbe Anlass geben. Deshalb pflege ich auch in allen solchen und ähnlichen Fällen nach der Laryngofissur den Tampon möglichst lange im Kehlkopf zu belassen.

Anders verhält sich die Sache, wenn die beiden Aryknorpel unbeweglich sind und infolge dessen die Stimmbänder in der Mittellinie constant verbleiben. Hier ist der Sitz der Stenose schon in der Glottis selbst. Allerdings fehlt in der Regel auch die Hyperplasie an den Kehlkopfseitenwänden nicht, so dass neben der Stenose in der Glottis auch noch eine zweite unterhalb derselben sich befindet, die mit der ersteren öfters ein Continuum bildet und gewöhnlich von der Glottis bis nahezu zur Canüle selbst reicht. Mitunter verbinden sich diese seitlichen Wülste vorn mit einander, so dass die Spalte dadurch auch von vorn verkürzt wird und deshalb von unten nicht mehr schlitzförmig, sondern rundlich und trichterförmig aussieht, was übrigens auch neben erhaltener Beweglichkeit der Aryknorpel der Fall sein kann. In Fällen dieser Art kann man durch die Dilatation mit den Zinnbolzen nicht viel erreichen. Ich wenigstens war noch nie so glücklich, auf diese Weise diese Stenose zu beheben. Oefters kann man zwar in solchen Fällen bis auf die dicksten Zinnbolzen gelangen, die sich nach längerem Gebrauch ziemlich leicht einführen lassen, nachdem die Stenose unter der Glottis schon behoben worden ist, sobald man aber den Zinnbolzen wegnimmt, kehren die Stimmbänder bald in ihre frühere Lage, d. i. in die Mittellinie zurück, und die Stenose in der Glottis bleibt genau so, wie sie vordem war. Die zwischen dem unteren Ende des Zinnbolzens und der Canüle sich bildenden Granulationen geniren bei der Behandlung wenig. Sie können von Zeit zu Zeit mit dem Galvanocauter oder mit scharfen Instrumenten entfernt werden. Die Unbeweglichkeit der Aryknorpel aber bildet einen unüberwindlichen Widerstand, den diese Fälle der

Dilatationstherapie bieten. Ich dachte nun, dass ich gerade in diesen Fällen durch die Laryngofissur gute Erfolge erzielen könnte, wenn ich dabei neben dem hyperplastischen Gewebe unter der Glottis auch noch das eine Stimmband möglichst tief ausschneiden würde. Auf diese Weise hoffte ich den Raum für die Luft zu gewinnen, ohne die Stimme wesentlich zu schädigen, da man mit blos einem Stimmband ziemlich gut sprechen kann. In den Fällen, wo die Stimme ganz erloschen wäre, dachte ich, könnten sogar beide Stimmbänder ausgeschnitten werden, indem auf diese Weise noch mehr Raum für die Luft gewonnen und durch die Taschenbänder sogar eine bessere Stimme gebildet werden kann, als durch ganz schlechte Stimmbänder. Auf Grund dieser Erwägungen nahm ich die Laryngofissur in den Fällen 27, 32, 40 und 43 vor. In den zwei ersteren schnitt ich das linke Stimmband, in dem dritten das rechte und in dem letzten die beiden Stimmbänder aus. Im Falle 27 konnte ich dann die Cantile wirklich bald entfernen. Ich sah den Kranken noch einige Monate nach der Decantilation und konnte mich überzeugen, dass er nicht schlecht athmet. Andererseits aber muss ich gestehen, dass ich mit dem Erfolg dennoch nicht ganz zufrieden war. Ich habe nämlich durch die Excision des linken Stimmbandes an Raum viel weniger gewonnen, als ich aus der Grösse der ausgeschnittenen Masse zu erwarten berechtigt war. Es blieb noch immer wie ein schmaler vorspringender Saum vom ausgeschnittenen Stimmband zurück, welcher sogar das Taschenband überragte. Infolge dessen war auch die Glottisspalte beim Athmen enger, als ich sie zu bilden beabsichtigte, und der Kranke, der sonst mit seinem Zustande zufrieden war, zeigte doch beim schnellen Gehen, Husten u. dgl. Zeichen einer leichten Stenose. Noch schlimmer erging es mir im Falle 32. Hier konnte zwar der Kranke bald nach der Laryngofissur ziemlich gut athmen, so dass ich ihm die Cantile entfernt habe. Bald aber fing die Glottisspalte an immer schmäler zu werden, und 3 Wochen nach der Laryngofissur musste die Tracheotomie wiederholt werden. Im Falle 40 konnte schon die Cantile gar nicht entfernt werden, indem die Glottisspalte viel enger ausfiel, als ich sie gebildet zu haben glaubte. Infolge dessen verblieb der Kranke nur den Tag über mit verstopfter Cantile und entfernte den Kork für die Nacht. Bald wurde aber die Glottisspalte noch enger, so dass Patient nunmehr auch bei Tage kaum einige Stunden mit verstopfter Cantile aushalten konnte. Der Erfolg der zum zweiten Male wiederholten Laryngofissur ist mir bis jetzt nicht bekannt. Ebensowenig kann ich jetzt über den Erfolg im Falle 43 berichten, wo die künstlich gebildete Glottisspalte jedenfalls zu eng

ausfiel und sich vielleicht erst durch Zinnbolzen erweitern lassen wird. Diese Misserfolge kann ich mir nur dadurch erklären, dass der Aryknorpel durch den Zug der noch übrig gebliebenen äusseren Bündel des M. arythyreoideus, sowie durch den M. cricoarytaenoideus lateralis nach einwärts rotirt wurde, wodurch die Reste des ausgeschnittenen Stimmbandes zur Mittellinie genähert wurden. In normalen Verhältnissen beschränken die MM. arythyreoidei, indem sie die Stimmfortsätze nach vorn ziehen, den Grad der Rotation, welche die Aryknorpel sonst infolge der Contraction der MM. cricoarytaenoidei laterales auszuführen gezwungen wären (schwächer wirkt auch der M. transversus dieser Rotation entgegen). Fehlt nun der grösste Theil des M. arythyreoideus und fehlen noch dazu seine inneren Bündel, so ist es leicht erklärlich, dass der M. cricoarytaenoideus lateralis den Aryknorpel um so mehr rotiren wird. Die Ausnahme davon dürften nur diejenigen Fälle bilden, wo diese Rotation wegen einer vollständigen und unnachgiebigen Ankylose schon ganz unmöglich geworden ist. Die Stimmfortsätze beschränken auch, indem sie sich an einander stützen, den Grad der Rotation nach einwärts. Hier aber, nachdem das eine Stimmband ausgeschnitten wurde, muss auch ein Theil des entsprechenden Stimmfortsatzes mit weggenommen worden sein, oder, wenn er auch zurückgelassen wäre, wird er, der ihn umgebenden Muskelfasern beraubt, zu nachgiebig sein, um die Rotation des Aryknorpels zu beschränken. Mit der Zeit kommt diese Rotation des Aryknorpels, die ursprünglich nur bei der Phonation bemerkbar ist, auch während der Respiration vor und scheint allmählich zuzunehmen; auf diese Weise kommen die Reste des Stimmbandes immer näher an die Mittellinie, so dass man bald beiderseits wirkliche Stimmbänder vor sich zu haben glaubt. Es scheint, dass diesem Uebelstande auch durch die Zinnbolzenbehandlung nicht viel abgeholfen werden kann; im Falle 40, wo ich diese Dilatation über 2 Monate consequent durchführte, sah ich doch keinen Erfolg, im Falle 43 wird sie noch zu kurz angewendet. Was die Stimme anbelangt, so fand ich meine Voraussetzungen vollständig bestätigt. Sie blieb in allen Fällen ziemlich gut, jedenfalls nicht merklich schlechter, als sie vor der Laryngofissur war.

Auf Grund dieser Fälle kann ich allerdings die Laryngofissur mit Excision des einen oder der beiden Stimmbänder bei Stenose nach Perichondritis, wo die beiden Aryknorpel ganz unbeweglich in der Mittellinie verbleiben, nicht besonders empfehlen. Andererseits aber fühle ich mich auch noch nicht berechtigt, mich gegen dieselbe entschieden auszusprechen. Der Effect derselben wird gewiss grössten-

theils davon abhängen, welcher Art die Ankylose der Aryknorpel ist. Je unbeweglicher der Aryknorpel, je vollständiger die Ankylose im Cricoarytänoidealgelenk ist, desto mehr dürfte man auf die Erhaltung der künstlich erweiterten Glottisspalte rechnen können, da sich dann der Knorpel um so weniger rotiren lassen wird.

Noch schlimmer stellt sich die Sache vor, wenn sich zu der Unbeweglichkeit der Aryknorpel noch ein Einsinken des Knorpelgerüstes des Kehlkopfes hinzugesellt. Ein Beispiel dieser Art stellt unser Fall 33 dar, wo ich bei der Laryngofissur sämmtliche Weichtheile an den Seitenwänden und der Vorderwand des Kehlkopfes sammt den wahren Stimmbändern ausgeschnitten habe. Der Effect der Laryngofissur war aber hier anfangs dennoch viel grösser, als in den drei letzterwähnten Fällen, da das künstlich gemachte Lumen für den Athem sich als ganz ausreichend erwies. Diesen Effect muss ich dem Umstand zuschreiben, dass ich die Weichtheile an beiden Seiten gar nicht geschont hatte, dieselben hatten aber auch für den Kranken keinen Werth mehr, und er könnte eher mit seinen Taschenbändern, als mit den Stimmbändern eine vernehmbare Stimme hervorbringen. Allerdings muss auch die Ankylose in den Cricoarytänoidealgelenken vollständig gewesen sein, weshalb die Aryknorpel nicht mehr nach einwärts rotirt werden konnten. Die später wiederum aufgetretene Verengerung wurde nur durch Neubildung vom Narbengewebe bedingt, während die Aryknorpel in der Auswärtsstellung verblieben sind. Man hätte also dieser secundären Verengerung durch consequente Zinnbolzendilatation höchst wahrscheinlich abhelfen können, wenn sich der Kranke von der weiteren Behandlung nicht zurückgezogen hätte. Zu dieser Art gehört auch unser Fall 42, wo neben dem Narbengewebe, welches von der Vorderwand auf die Seitenwände des Kehlkopfes übergehend das Lumen desselben so sehr verengte, auch noch eine Verengerung des Ringes der Cart. cricoidea bestand, wie es nicht selten nach Perichondritis der Fall zu sein pflegt. Dieser verengte Knorpelring pflegt auch der Dilatation unüberwindliche Schwierigkeiten zu bieten. Im Falle 42 verblieben die Stimmbänder und die Aryknorpel nicht in der Mittellinie, sie konnten sogar in dieselbe gar nicht gebracht werden, weil das dicke und starre Narbengewebe unter den Rändern der Stimmbänder sie daran hinderte. Nachdem dieses Narbengewebe bei der Laryngofissur sammt dem linken Stimmband entfernt worden war, fand ich die Aryknorpel und das rechte Stimmband, ebenso wie die Reste des linken, schon an einander genähert und anfangs ganz unbeweglich. Bald kehrte aber die Beweglichkeit zurück, und der Kehlkopf zeigte sich trotz der

kleinen Verengerung im Bereiche des Ringknorpels doch weit genug, um die Decanülation vornehmen zu können. Die letztere wurde nur wegen eingetretener Ferien und meiner Abreise für später verschoben. Nach den Ferien zeigte sich der Kehlkopf nur um ein wenig enger als zuvor. Jedenfalls zeigte dies eine partielle Rückbildung des Narbengewebes, weshalb ich mich zur Anwendung des Galvanocauters, der Doppelcürette und zuletzt der Zinnbolzen veranlasst sah.

Bezüglich des Eingesunkenseins des Knorpelgerüstes im Allgemeinen muss ich noch erwähnen, dass mitunter die hintere Ringknorpelplatte durch das starke Vorspringen ebenso wie die Verengerung des ganzen knorpeligen Ringes wesentlich zur Vergrösserung der Stenose beitragen kann. In solchen Fällen möchte ich die Ausmeisselung eines keilförmigen Stückes aus derselben vorschlagen, wie das im Falle 9 von Prof. Rydygier gemacht worden ist. Die über der Canüle eingesunkene Haut pflege ich bei der Laryngofissur gänzlich auszuschneiden (Fall 34, 42 und 43), wonach die Canüle höher zu liegen kommt, indem sich der untere Theil der Trachealfistel zusammenzieht.

Wenn ich mich nun im Allgemeinen bezüglich der nach Perichondritis zurückbleibenden Stenose aussprechen soll, so muss ich auf Grund eigener Erfahrung Folgendes behaupten: Im Allgemeinen kommt man in diesen Fällen früher und sicherer durch die Laryngofissur, als durch die Zinnbolzendilatation zum Ziele. Trotzdem kann in manchen Fällen nachträglich auch noch die Zinnbolzen- oder Kautschukbougiendilatation angezeigt sein; doch dürfte dieselbe nach der Laryngofissur viel weniger Zeit, als vor derselben erfordern. Uebrigens kommen Fälle vor, wo man gegen die Stenose nach Perichondritis weder durch Zinnbolzendilatation, noch durch Laryngofissur etwas auszurichten vermag, und in solchen Fällen möchte ich sogar die halbseitge Kehlkopfresection vorschlagen, da auf diese Weise der Kranke sowohl die Canüle loswerden, als auch eine ziemlich gute Stimme behalten kann.

Es wirft sich nun die Frage auf, ob die Laryngofissur mitunter nicht auch bei einer noch nicht abgelaufenen Perichondritis angezeigt sein könnte. Es kommt mitunter vor, dass man bei Tracheotomie, die man wegen einer Perichondritis vornimmt, unwillkürlich einen subperichondralen Abscess eröffnet, und noch häufiger eröffnet sich ein solcher einige Zeit nach ausgeführter Tracheotomie von selbst. Es ist gewiss um so vortheilhafter für den Kranken, je früher ein solcher Abscess eröffnet wird, und deshalb wäre ich der Ansicht, dass man bei Perichondritis an den Stellen, wo man einen begründeten Ver-

dacht auf eine Eiteransammlung hat, Probeeinschnitte, sei es durch den Kehlkopf, sei es durch die Trachealfistel, vornehmen sollte, ob es nicht zufällig gelingen würde, die Abscesshöhle zu eröffnen. Es ist mir aus meiner Studentenzeit ein Fall erinnerlich, wo ein Abscess an der vorderen Fläche der hinteren Ringknorpelplatte nach Entfernung der inneren Canüle sich durch das Fenster der äusseren in das Lumen derselben so sehr hineingedrängt hat, dass er sie gänzlich obturirt und dadurch einen Erstickungstod herbeigeführt hat. Eine frühzeitige Diagnose und Eröffnung des Abscesses hätte den Kranken sicher gerettet. Es ist nun der Gedanke naheliegend, dass man im Falle eines Abscesses bei Perichondritis, wenn man die Abscesshöhle weder von oben noch durch die Trachealfistel eröffnen kann (und diese Möglichkeit kommt seltener vor), die Laryngofissur vornehmen sollte, um dann am zerlegten Kehlkopfe den Abscess um so leichter eröffnen zu können. Dieser Ansicht gab ich auch Ausdruck, als ich auf dem V. internationalen Congress in Berlin in der laryngologischen Section den Vortrag über die Laryngofissur hielt. Indessen habe ich bis jetzt keinen Fall gehabt, wo ich mich zu diesem Verfahren entschlossen hätte.[1]) — Da nämlich der entzündliche Process dabei noch nicht abgelaufen, kann man auch kaum auf einen dauernden Vortheil aus der Laryngofissur für den Kranken hoffen. Würde nun eine solche Operation vor Ablauf des entzündlichen Processes ausgeführt werden, ohne einen dauernden Erfolg nach sich zu ziehen, so könnte sie leicht bei dem Patienten durch die erfahrene Enttäuschung in Misscredit gerathen, und er würde die Wiederholung derselben nach abgelaufener Perichondritis, wo sie wahrscheinlich doch nöthig sein dürfte und ihm vielleicht einen wirklich dauernden Nutzen bringen könnte, verweigern. Dazu kommt noch, dass man gewiss in vielen Fällen, wo man die Laryngofissur auf den blossen Verdacht eines Abscesses hin ausgeführt hätte, einen solchen ebensowenig vorfinden würde, wie vor der Operation. In solchen Fällen dagegen, wo ein Abscess bei der Laryngofissur leicht zu finden sein sollte, wird man ihn gewiss auch ohne dieselbe finden und eröffnen können. In beiden Fällen also wäre die Spaltung des Kehlkopfes überflüssig.

Eher ist die Laryngofissur am Platze bei protrahirten Fällen von Perichondritis, wo es neben einer langdauernden, oder an verschie-

1) Im Falle 28, wo ich die Laryngofissur wegen Kehlkopftuberculose neben Unbeweglichkeit und leichter Anschwellung des rechten Aryknorpels vornahm, war offenbar nur das Cricoarytänoidealgelenk ergriffen, welches ich zu eröffnen keinen Grund hatte. Sonst fand sich nirgends ein Eiterherd im Kehlkopfe vor, wie es auch von vornherein nicht anzunehmen war.

denen Stellen nach einander auftretenden Eiterung zur Hyperplasie des Gewebes im Kehlkopfe gekommen ist. Eine solche Hyperplasie pflegt hier diffus aufzutreten und breitet sich dann gewöhnlich an den Seitenwänden, oft auch an der Vorderwand des Kehlkopfes aus, wie das schon oben erwähnt worden ist. Mitunter führt sie aber zur Bildung mehr unregelmässiger, ja sogar schleimpolypenartiger Wucherungen, wie wir das im Falle 5 und 21 gesehen haben. (Im Falle 21 war eigentlich mehr eine unsymmetrische Eventration der beiden Sinus Morgagni vorhanden, die aber ein dem breit aufsitzenden Schleimpolypen ähnliches Bild darstellte.) Aber auch in solchen Fällen wäre es doch rathsam, abzuwarten, bis der Process abgelaufen sein wird, damit man es mit Endproducten der Perichondritis und nicht mit ihr selbst zu thun habe, wo man eigentlich nicht weiss, ob sich der entzündliche Process nicht noch weiter verbreiten wird. Indessen glaube ich, dass in Fällen, wo man die Ueberzeugung erlangt hat, dass eine eitrige Entzündung grössere Partien einnimmt, sich aber weiter nicht verbreitet, die Laryngofissur dennoch angezeigt sein könnte, und dies um so mehr, wenn schon die Tracheotomie gemacht worden war. Bei der Laryngofissur könnte man nämlich nicht nur den etwa noch nicht geöffneten Abscess spalten, sondern auch etwaige abgestorbene Knorpelstücke herausnehmen, vorhandene Wucherungen entfernen u. dgl., was für den Kranken nur nützlich sein dürfte. Das waren die Gründe, die mich bewogen haben, im Falle 5 die Laryngofissur anzurathen. Der Effect derselben blieb hier auch nicht aus, obwohl der Kranke bis zur vollständigen Genesung (schon nach der Decanülation) längere Zeit gebraucht hat. Dies darf jedoch nicht auffallen, wenn man bedenkt, dass durch die Laryngofissur der eitrige Process doch nicht mit einem Schlage beseitigt werden kann, wie dies mit den stenosirenden Wucherungen geschieht. Im Falle 21 habe ich eigentlich den eitrigen Process abgewartet, bevor ich mich zur Laryngofissur entschlossen habe. Interessant ist der Fall aber deswegen, weil es in demselben neben einer begrenzten Perichondritis thyreoidea externa noch auch zur Hyperplasie im Inneren des Kehlkopfes gekommen war, die sich in der Wulstung der Schleimhaut an den Seitenwänden des Kehlkopfes und in der Eventration der Sinus Morgagni manifestirte. Schon dieses Factum zeigt uns, dass in dem angeführten Falle der Process nicht lediglich in der begrenzten Eiterung an der Aussenfläche der linken Schildknorpelplatte bestand, sondern dass neben derselben das Perichondrium auch noch an anderen Stellen des Schildknorpels und sogar an den inneren Flächen der Platten und vielleicht auch an anderen Kehlkopfknorpeln mit-

betheiligt gewesen sein musste. Es scheint nämlich ein chronisch entzündlicher Process in demselben vorgegangen zu sein, der zur Verdickung des Perichondriums und Wulstung der benachbarten Schleimhaut geführt hat. Die Schwierigkeit, der ich in diesem Falle nach der Laryngofissur beim Zerlegen der Schildknorpelplatten begegnete, und die mir sonst niemals vorgekommen ist, dient mir auch als Beweis, dass die entzündlichen Veränderungen am Perichondrium sowohl ziemlich weit vorgeschritten, als auch weit ausgebreitet gewesen sein mussten, wenn dabei die Elasticität der Knorpel und ihrer gelenkigen Verbindungen (Articul. cricothyreoideae) so sehr gelitten hat. Uebrigens sahen wir auch bei der Laryngofissur das Perichondrium bedeutend verdickt. In solchen Fällen halte ich die Laryngofissur für angezeigt, wenn schon einmal die Tracheotomie nicht umgangen werden konnte, da man durch Excision des gewucherten Gewebes leicht wieder die normale Kehlkopflichtung herstellen kann. In unserem Falle war das Resultat allerdings nicht so günstig. Die Ursache davon lag aber darin, dass wegen der Schwierigkeit, den Kehlkopf gehörig zu zerlegen, die Beseitigung der eventrirten Sinus Morgagni für spätere endolaryngeale Eingriffe belassen wurde, denen sich die Patientin entzog. Nach meiner Meinung dürfte auch der Fall 15 als eine chronische nicht eitrige Perichondritis aufgefasst werden. Die Unbeweglichkeit der Aryknorpel, die Hyperplasie der Schleimhaut an denselben, ebenso wie an den aryepiglottischen Falten, die Schwellung der Trachealbänder, die Wucherung im vorderen Glottiswinkel, die ohne Ursache etwa 3 Wochen nach der Laryngofissur aufgetretene Schwellung an den Aussenflächen des Schildknorpels mit Verflachung seiner Kante scheinen meine Vermuthung zu bestätigen. Dass bei der Laryngofissur keine Perichondritis constatirt wurde, lässt dieselbe noch nicht ausschliessen; es könnten nämlich zu der Zeit die vorderen Partien des Schildknorpels noch verschont bleiben, während das Perichondrium an seinen hinteren Theilen und an den Aryknorpeln infiltrirt oder stark verdickt sein konnte.

XIII.

Besprechungen.

1.

Pathologisch-anatomische Tafeln nach frischen Präparaten. Herausgeg. von A. Kast und Rumpel. Aus den Hamburger Stadtkrankenhäusern. Kunstanstalt von Gustav W. Seitz, Wandsbek.

Das in Entstehung begriffene Werk, dessen zwei erste Lieferungen vorliegen, ist dem Wunsche der Herausgeber entsprungen, das reiche Sectionsmaterial der Hamburger Krankenhäuser im Bilde festzuhalten und so zur Belehrung weiterer ärztlicher Kreise und auch für den Unterricht in der pathologischen Anatomie verwerthbar zu machen.

Die farbigen Darstellungen sind nach frischen Präparaten naturgetreu gefertigt und besitzen gegenüber älteren Bildwerken der gleichen Art den Vorzug, durch den trotz der vollendeten Ausführung relativ geringen Preis auch dem Einzelnen zugänglich zu sein.

Die Wahl der Objecte ist geleitet von dem Vorsatz, sowohl seltene als besonders typische pathologisch-anatomische Befunde zu fixiren und aus den zunächst in beliebiger Reihenfolge erscheinenden Tafeln schliesslich einen systematischen Atlas zu schaffen. So erklärt es sich, dass in den zwei ersten Lieferungen Affectionen verschiedener Organe neben einander zur Darstellung gebracht sind: der fast vereinzelt dastehende Fall einer accessorischen Schilddrüse an der Zunge, das häufige Bild von Varicen des Oesophagus, von Zottenmelanose im Duodenum, ein Aneurysma der Pulmonalarterie in einer ulcerösen Lungencaverne u. s. w. Der Werth der colorirten Darstellung tritt besonders hervor an 3 Tafeln, deren eine frische Verätzung des Oesophagus, Magens und Duodenums durch Schwefelsäure in der charakteristischen Färbung, deren andere die ausgedehnte Narbenbildung in denselben Organen als Folgezustand des gleichen Processes wiedergiebt, während die dritte eine Gangrän des Pharynx und der angrenzenden Partien mit Uebergang auf den Keilbeinkörper zur Anschauung bringt, einen Process, dessen Ausdehnung nur an den Farbenveränderungen der Theile erkannt werden kann.

Das Interesse an den Abbildungen wird dadurch erhöht, dass denselben kurze Notizen über den Krankheitsverlauf und den allgemeinen Sectionsbefund der Fälle, welchen die Präparate entstammen, hinzugefügt sind.

Die nächsten Lieferungen sollen, der Ankündigung gemäss, die Veränderungen bei der Cholera asiatica bringen.

M. B. Schmidt, Strassburg.

2.

Transactions of the American Orthopedic Association. Vol. IV. V. Session. Philadelphia, publ. by the Association 1891. 396 Stn.

Das vorliegende Werk enthält den Bericht über die auf der 5. Sitzung der amerikanisch-orthopädischen Gesellschaft gehaltenen Vorträge meist hervorragender Specialisten und Chirurgen und giebt damit zugleich ein Bild der jetzigen Bedeutung und Verbreitung der orthopädischen Chirurgie in Amerika.

Weitaus die grösste Zahl der Vorträge beschäftigt sich mit der Pott'schen Krankheit, deren Diagnose, Prognose und Behandlung von den verschiedensten Seiten beleuchtet wird, wobei jedoch die Frage nach der besten Behandlungsmethode ebenso unentschieden gelassen wird, wie vorher.

Wenn Loveth bezüglich der Diagnose zwei grosse Gruppen von Krankheitssymptomen aufstellt, deren eine mit der Knochenzerstörung, die andere mit dem Muskelspasmus im Zusammenhang steht, so will Bartow die erstere ganz ausgeschlossen wissen dadurch, dass er schon vor Ausbildung einer Deformität der Wirbelsäule die Diagnose stellt; obgleich nach ihm genügende Merkmale vorhanden sind, die auf die Erkrankung der Wirbelsäule hinweisen, kommen bisher nur circa 5 Proc. aller Erkrankungen in diesem Frühstadium zur Diagnose und Behandlung.

Ueber Fälle von Verwechslung der Pott'schen Krankheit mit maligner Geschwulstbildung an der Wirbelsäule berichten Judson, Gibney und Howard Marsh; meist handelte es sich um Sarkome, die theils primär, theils secundär die Wirbel ergriffen und das Rückenmark comprimirt hatten. Auffallend war eine grosse Schmerzhaftigkeit und Steifheit der Wirbelsäule an den afficirten Stellen neben Paraplegia inferior, Urin- und Stuhlbeschwerden. Hinsichtlich der Altersverhältnisse der von der Krankheit Befallenen giebt Howard Marsh als das am meisten betroffene Alter das von 3—10 Jahren an, einzelne Fälle von 1 Jahr und darunter alten Kindern, desgleichen von 60—72jährigen Patienten, von schwangeren Frauen im mittleren Lebensalter führt derselbe Autor auf.

Hinsichtlich einer einheitlichen Behandlung sind auch diesmal die Vortragenden zu keinem definitiven Resultat gelangt, besonders bezüglich der Behandlung der Abscesse gehen die Anschauungen noch aus einander, doch tritt mehr eine conservative Behandlung hervor. Von vorzüglichen Erfolgen im Frühstadium der Erkrankung berichtet Bartow.

Ridlon äussert sich über das wenigstens in Amerika noch wenig beachtete Vorkommen syphilitischer Gelenk- und Knochenaffectionen, das wenigstens bei Kindern unter 3 Jahren im Gegensatz zu den tuberculösen Erkrankungen ein viel häufigeres ist, als bisher angenommen; so auch die Spondylitis syphilitica, deren Diagnose hauptsächlich auf der Anamnese und anderen gleichzeitigen Merkmalen, wie: Nasenkatarrh mit Bildung von Krusten, eitrige Otitis, Hornhauttrübungen, Hutchinson's Trias, Periostitis u. s. w. beruht.

Heilung ist bei der syphilitischen Erkrankung natürlich auch nur durch antisyphilitische Behandlung allein schon zu erzielen. Auch die Fälle, in denen im Gelenkeiter Tuberkelbacillen gefunden, glaubt der

Autor nicht lediglich auf tuberculöse Basis zurückführen zu müssen und giebt als Beweis einen Fall an, in dem syphilitische Gelenkerkrankung bestand und erst tuberculöse Infection hinzutrat.

Ueber die nach Kniegelenkresection oft eintretende Flexion des Obergegen den Unterschenkel ohne Beweglichkeit der Knochen berichtet Stapps; er glaubt die Ursache wenigstens bei vorausgegangener tuberculöser Entzündung der Gelenkenden in dem durch die um den tuberculösen Herd stattgefundene Congestion bewirkten Weichwerden des Knochengewebes suchen zu müssen.

Zahlreiche andere Vorträge, die sich hauptsächlich mit mechanischer Correction angeborener und erworbener Deformitäten, wie Klumpfuss, congenitaler Hüftgelenksluxation, Schlottergelenk nach Schulter- und Kniegelenkresection beschäftigen, müssen der beigefügten Illustrationen wegen im Original nachgelesen werden. Dr. C. Hagen.

3.

Dr. Julius Wolff, Das Gesetz der Transformation der Knochen. Berlin 1892. Verlag von Aug. Hirschwald.

Der erste Eindruck, welchen das vorliegende gross angelegte Werk bei dem Leser hervorruft, ist das der Freude über den vollendeten Gesammteindruck, welchen dasselbe schon in seiner äusseren Erscheinung erweckt. Grosses Format, wundervolle Abbildungen, ausgezeichneter Druck, kurz das Ganze erscheint würdig der Auszeichnung, welche die königlich preussische Akademie der Wissenschaften durch ihr Interesse für die Drucklegung des Werkes gewährte.

Es ist nicht einmal einem Anfänger in dem Studium der normalen und pathologischen Form der Knochen unbekannt, welche Verdienste sich Jul. Wolff schon erworben hat durch zahlreiche einzelne Arbeiten auf diesem Gebiete. Er hatte das Glück im Beginne seiner bezüglichen Studien, die Entdeckung des züricher Mathematikers Culmann von der mathematisch nachweisbaren und zu berechnenden Bedeutung der normalen inneren Architectur der Knochen benutzen zu können. Culmann hat an Präparaten des Anatomen H. v. Meyer erkannt, dass Verlauf und Anordnung der Spongiosabälkchen dieselben sind, wie bei den Linien, den sogenannten Zug- und Drucklinien, welche für die mechanische Wirksamkeit ähnlich geformter und functionell analoger Balken u. s. w. charakteristisch sind. An dem oberen Ende des menschlichen Oberschenkels ergab sich diese Analogie zuerst und am deutlichsten.

Es war ein wundervoller Fortschritt, dass nun die anatomische Gestalt der Knochen, ihre functionelle Leistung und die Anordnung ihrer Spongiosabälkchen eine mechanische, ja sogar streng mathematisch zu berechnende Grundlage bekam. Der Knochen, welcher bis dahin fast als etwas Todtes betrachtet wurde, war mit einem Schlage das wichtigste Gewebe geworden; er bot die Unterlage für das Verständniss von der mechanischen Leistung in ihrer Einwirkung auf die Form des Gewebes, resp. Organes.

Wolff hat diese Kenntnisse bekanntlich wesentlich gefördert, indem er zunächst die Darstellungsmethode verbesserte, eine Serie feiner Fournierblätter aus einem Knochentheil herstellend, an welchen er dann im Zusammenhang mit Culmann's mathematischen Darstellungen die rechtwinklige Kreuzung der Spongiosabälkchen, den neutralen Bälkchenverlauf in der neutralen Faserschicht des coxalen Femurendes und Anderes erkannte.

Das Resultat aller dieser von zahlreichen Forschern mit durchgeführten Studien war der Nachweis, dass die Natur den Knochen in ähnlicher Weise aufbaut, wie der Ingenieur eine Brücke: mit einem Minimum von Materialaufwand wird die zweckmässigste Form erreicht (Culmann). Umgekehrt besteht die Möglichkeit der mathematischen Vorausbestimmung feiner anatomischer Details am Knochen, und dieselbe hat sich als richtig erwiesen, — eine ganz besonders wichtige Stütze für die Richtigkeit der Lehre, gewissermaassen die Probe auf die Rechnung.

A priori konnte man erwarten, dass, die Richtigkeit der skizzirten Lehre vorausgesetzt, grobe Veränderungen in der Form der Knochen und dadurch in ihrer functionellen Leistung auch Veränderungen in der feineren Architectur der Knochenbälkchen nach sich ziehen müsse. An Fournierschnitten von Knochen, welche nach einer Fractur mit Dislocation geheilt waren, vermochten Wolff und nach ihm Andere den Nachweis zu führen, dass die Aenderungen in der feineren Architectur thatsächlich vorkommen, und dass sich dieselben von der Fracturstelle selbst bis an die Enden des Knochens, d. h. bis an seine Gelenkenden erstrecken. Diese Architecturumwandlungen nennt Wolff „Transformation" des Knochens. Das Regelmässige, das in dem Zustandekommen dieser Umwandlungen zu beobachten ist, das Gesetzmässige darin bezeichnet er als das Gesetz der Transformation.

Dieses ist der Inhalt des vorliegenden Werkes. An Knochen, deren statische Inanspruchnahme durch pathologische Störungen Veränderungen erlitt, an Thierpräparaten, an welchen experimentell absichtlich herbeigeführte Knochenveränderungen sich ergaben, wird die „Transformation" studirt und das Gesetzmässige derselben nachgewiesen. Specielle Darstellung erfahren Präparate von schief geheilten Fracturen, Ankylosen, rhachitischen Verkrümmungen, Deformitäten, Amputationsstümpfen, Thierpräparaten, welche künstlich gewonnen wurden; endlich werden auch klinische Erfahrungen (Klumpfuss) herangezogen.

Die Erklärung dieser grossartigen Veränderungen findet Wolff in dem trophischen Reiz der Function. Die geistvollen Erläuterungen von W. Roux finden hier die volle Anerkennung des Verfassers. Die Wirksamkeit der Natur ist hiernach nicht mehr als eine teleologische, sondern als eine mechanische aufzufassen: Es resultirt die Lehre von der functionellen Gestalt der Knochen.

In einer Zeit, in welcher die Lehre von dem interstitiellen Knochenwachsthum besondere Förderung erhielt, und in der Hand eines Forschers, der sich als besonderer Anhänger dieser Lehre zeigte, mussten alle diese Studien besonders erfolgreich sein. Heute wissen wir, dass die Lehre von dem Längenwachsthum der langen Knochen nicht im Sinne des interstitiellen Wachsthums aufrecht zu halten ist, dass vielmehr Apposition und

Resorption diese Längenentwicklung der Knochen hervorbringen. Bei ge nauerem Zusehen mögen aber auch diese Vorgänge in den Rahmen de Wolff'schen Transformationslehre hineinpassen.

Bei der Erklärung der Knochenformen und der Transformation de selben durch die Function im Allgemeinen wird es kaum Differenze geben. Früher, und von mancher Seite noch heute wird aber der Ei fluss von Zug und Druck auf das Zustandekommen der Knochenform i erste Linie gestellt. Von Wolff wird diese Lehre bekämpft, in einzelne Punkten wohl mit Recht, ob in allen Punkten und im Allgemeinen, mu doch noch dahingestellt bleiben. Weitere Forschung wird hier noch me Licht verbreiten müssen.

Die therapeutische Ausnutzung der „Transformationskraft" für d Heilungen schwerer Formen gewisser Deformitäten ist natürlich eine se vielseitig mögliche. Diese Consequenzen, wie auch andere rein wisse schaftliche für die Lehre vom normalen Knochenwachsthum, von der He lung der Knochenbrüche, von der Rhachitis, von den Deformitäten werde in ansprechender und origineller Weise durchgeführt. Das Studium dies Abschnitte des schönen Werkes wird mancherlei Anregung Jedem biete Aeusserst reizvoll ist auch der letzte Abschnitt des Werkes, worin Schlus folgerungen der gegebenen Darstellungen auf verschiedene Gebiete en halten sind.

Und so möge das Werk, welches mit allen Hülfsmitteln der Techn und der ganzen Liebe des unentwegt strebenden Forschers vollendet i zum Studium aufs Wärmste empfohlen sein. Belehrung und vielfac Anregung wird Jeder daran haben, selbst der, welcher nicht in all Einzelheiten zu gleicher Meinung sich überzeugen lässt.

Greifswald. Helferich.

Tafel 1.

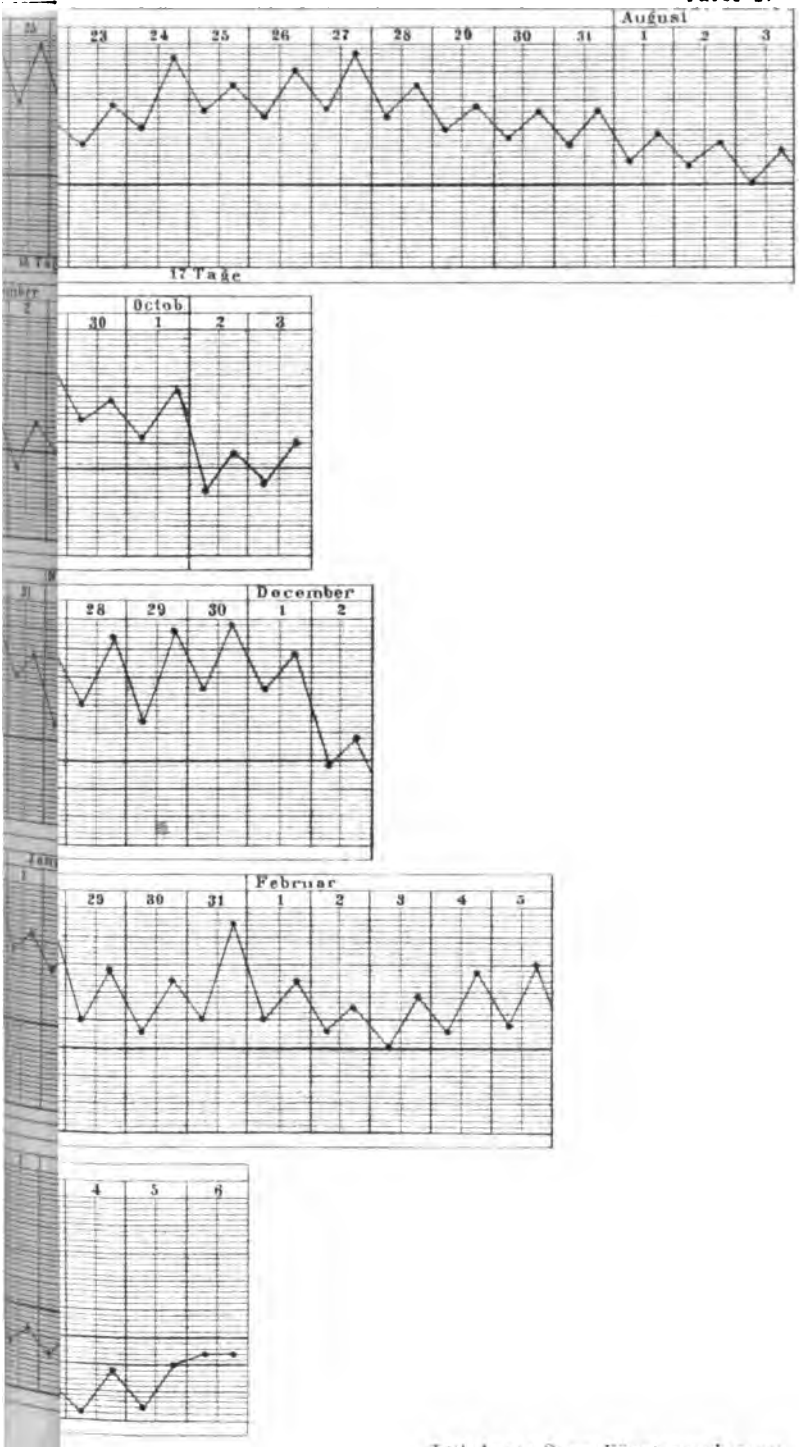

Lith Anst v Oscar Fürstenau, Leipzig

XIV.

Pathologisch-anatomische und klinische Untersuchungen zur Lehre von der Spina bifida und den Hirnbrüchen.

Von

Dr. Hildebrand,
Privatdocent der Chirurgie in Göttingen.

(Hierzu Tafel II—V.)

I. Zur pathologischen Anatomie der Spina bifida.

Schon in einer früheren Arbeit beschäftigte ich mich mit der Lehre von der Spina bifida, damals hauptsächlich vom Gesichtspunkt der operativen Behandlung der Rückenmarksbrüche; zu einer genaueren Erörterung der pathologisch-anatomischen Verhältnisse reichte das mir zu Gebote stehende Material nicht hin. Inzwischen ist letzteres ganz erheblich gewachsen, so dass ich jetzt wohl das genügende Fundament für eine Beurtheilung jener Fragen habe. Vielleicht erscheint es überflüssig, die Anatomie der Spina bifida noch einmal zu untersuchen, ist sie doch schon so oft Gegenstand, freilich sehr verschieden genauer Untersuchungen gewesen. Durch die ausgezeichnete Darstellung Recklinghausen's sind eine ganze Reihe neuer Gesichtspunkte in diese Frage gebracht worden, die mit Manchem, was bis dahin die Ansicht der Pathologen war, brachen und Anderes als Gesetz aufstellten. Durch diese Umwälzung, die so vortrefflich begründet war, schien die Sache definitiv klargestellt zu sein, aber trotz der eingehenden Untersuchungen Recklinghausen's fand sie doch nicht in allen Punkten allgemeine Anerkennung, wie der Artikel Marchand's über dieses Thema in der Realencyklopädie beweist. Eine weitere Bestätigung oder Nichtbestätigung derselben durch genau untersuchtes Material Anderer ist also nicht ganz ohne Werth. Ausserdem spricht sich Recklinghausen z. B. über das Wesen der Meningocele noch unbestimmt aus, weil er ungenügendes Material hatte, neigt sich aber auch hierbei einer Annahme zu, die den früheren Anschauungen darüber widerspricht. Hierin eine Entscheidung her-

beizuführen, kann nicht bedeutunglos sein. Es ist mir daher doch vielleicht möglich, durch Mittheilung der Resultate einer genauen Untersuchung neuen Materials, einen wenn auch bescheidenen Theil zur Lösung jener Fragen beizutragen. Ausserdem bieten verschiedene Fälle sehr interessante Verhältnisse dar.

Mein Material setzt sich zusammen 1) aus einer Anzahl von Präparaten, die durch Operationen gewonnen wurden; 2) aus Präparaten, die Herr Prof. Orth die Güte hatte, mir aus der Sammlung des pathologischen Instituts zur Verfügung zu stellen. Jene sind also nicht vollständig, sie bestehen nur aus den amputirten Säcken. Daraus erwuchsen mir manche Schwierigkeiten, weil Vieles durch Combination festgestellt, reconstruirt werden musste, was anderenfalls durch directe Beobachtung erkannt worden wäre. Andererseits hatte ich dadurch Präparate, die ich ganz frisch in die Hände bekam und frisch den Härtungsproceduren unterwerfen konnte.

I. Rhachischisis sacralis. [1])

Gespalten die drei obersten Kreuzbeinwirbel, so dass das Os sacrum eine nach hinten offene Rinne bildet. Darüber länglich ovaler Defect normaler Haut, von der Länge etwa von 3 1/2 Cm. und 2 1/2 Cm. Breite. In diesem Bereiche wird die Oberfläche des Körpers von einer zarten, weissen Haut gebildet, die der Wirbelrinne aufliegt und seitlich direct in die normale äussere Haut übergeht. Auf dieser zarten Haut liegt nun wieder in der Mittellinie eine unebene, strangförmige flache Masse, die nach oben sich in das Rückenmark fortsetzt und zwar so, dass man von dieser Masse aus direct in den Centralkanal gelangt. Diese flache medulläre Schicht hat etwa die Ausdehnung von 1 1/2—2 Cm. von oben nach unten, in der Mitte von 1 Cm. Breite. Die Oeffnung, mit der sie in das Rückenmark übergeht, liegt etwa 1/4 Cm. von dem Uebergang jener zarten Haut in die normale äussere Haut. Unten sieht man keine Oeffnung, hier hört die medulläre Schicht einfach auf, und man sieht unterhalb von ihr wieder jene zarte Haut, die noch etwas weiter unten wieder in die normale Haut übergeht. Macht man einen queren Schnitt durch die Mitte jener medullären Schicht, durch die Häute und durch den Knochen, so findet man folgende Verhältnisse: Zunächst sieht man den querovalen Querschnitt des Wirbelkörpers, seitlich schliessen sich an diesen an die Wirbelbogen, die in verticaler Richtung nach hinten stehen. Diese Wirbelbogen sind mit dem Körper durch bindegewebige Massen verbunden, ihre Enden sind knorpelig. In dieser so geformten Wirbelrinne liegt zunächst gefässhaltiges Fettbindegewebe, darüber eine derbe weisse Membran, die über die Wirbelbogen nach aussen sich in das subcutane Bindegewebe einsenkt. Ueber derselben folgt eine sehr zarte, aber deutlich isolirbare Membran von gleichem Verlauf, und darüber eine wieder etwas derbere Haut, die auf ihrer Dorsalseite das medulläre Gewebe trägt und sich

1) Von dieser Sorte hätte ich noch mehrere Präparate beschreiben können. Da sie aber alle ganz übereinstimmend beschaffen sind, so habe ich es unterlassen.

ebenfalls in das Subcutangewebe einsenkt. Diese letzte Haut ist an den Seiten dünner als in der Mitte. Die Epidermis reicht etwas weiter nach innen über die Wirbelbogen hinein. Nach aussen von den verticalen Wirbelbogen sieht man Muskelfasern.

Myelomeningocelen.

II. Sehr enormer Hydrocephalus internus. In der Gegend der Lendenwirbel sieht man in der Mitte des Rückens eine leichte Hervorwölbung in der Ausdehnung von etwa 4 Cm. Länge und 3 Cm. Breite und etwa 1 Cm. Höhe des Gipfelpunktes. Auf der Höhe der Geschwulst besteht die Decke aus einem circa 2 Cm. langen und 1 1/2 Cm. breiten rothbraunen, sammtartigen, von Epidermis freien, wunden Gewebe, an das sich dann nach aussen bläulich-rothe, dünne Epidermis anschliesst, etwa in der Ausdehnung von 1 Cm., dann wird die Haut aussen normal. Die Wirbel der Brustwirbelsäule fühlen sich normal an, ebenso der 1. und 2. Lendenwirbel, dagegen ist der 3., 4. und 5. Lendenwirbel und das Kreuzbein in der Mittellinie gespalten. Die Proc. spinosi stehen etwa 2 Cm., stellenweise 1 1/2 Cm. aus einander. Der Spalt der Wirbelsäule hat die Form eines länglichen Ovales. Ein Querschnitt durch die Wirbelsäule in der Spaltgegend zeigt, dass die Wirbel aus dem bis auf einen schmalen Saum verknöcherten Körper bestehen, an den sich theils schräg nach aussen hinten, theils senkrecht in die Höhe auf jeder Seite ein länglicher Knochen ansetzt. Auch dieser ist von einem Saum von Knorpel umgeben. Die Verbindung mit dem Wirbelkörper besteht aus Bindegewebe. Ein Processus spinosus ist nicht zu sehen. Am oberen Ende jener rothen Partie dringt eine Sonde nach oben innen, wie es scheint, in das Rückenmark des oberen Theiles ein; ebenso am unteren Ende. Man sieht auch oben den quer verlaufenden Rand der Dura. Dura injicirt, das peridurale Gewebe ist etwas blutig infiltrit. — Auf einem Querschnitt mitten durch die rothe Masse und durch den Knochen sieht man, dass nach vorn von ersterer ein Hohlraum liegt, dessen ventrale Begrenzung eine zarte Membran ist, während die dorsale Decke eben von jener rothen Masse, die auf einer dünnen Haut liegt, gebildet wird. An der Seite findet man in regelmässigen Abständen Stränge, Nerven, die aus der rothen Rückenmarksmasse entspringen, den Hohlraum durchziehen, sich dann je ein lateraler und ein medialer vereinigen und an der zarten ventralen Membran angelangt dieselbe durchsetzen. Dann durchdringen sie noch eine derbere Membran und gelangen in schräger Richtung nach vorn aussen durch die Wirbel. Jene erwähnten Membranen gehen nach aussen direct in das subcutane Bindegewebe über; die ventrale derbe Membran lässt sich deutlich von dem Periost der Wirbel abgrenzen.

Zum besseren Studium der Lageverhältnisse der einzelnen Theile zu einander nimmt man den gesammten Inhalt des gespaltenen Rückgrates mit der angrenzenden Partie der Haut und der Musculatur im Zusammenhang heraus und macht dann nach Einbettung Querschnitte. Dabei zeigt sich dann folgendes Bild. Die rothe Masse auf dem Dorsum besteht aus Rückenmark, welches nach den Seiten zu direct in das Epithel der Haut übergeht. Die Rückenmarkssubstanz liegt nackt zu Tage, ist ziemlich gefässreich, stark von Rundzellen infiltrirt. Auf der ventralen Seite ist

diese Rückenmarksubstanz von wohlausgeprägter Pia bekleidet, welch letztere ziemlich viel Gefässe führt und seitlich ganz direct in den Theil des subcutanen Bindegewebes übergeht, der dicht unter dem Epithel liegt. Von der Vorderseite des Rückenmarkes gehen verschiedene Stränge aus, und zwar zunächst der Medianlinie auf jeder Seite ein Nervenstrang, der die Pia durchbricht; weiter nach aussen folgt jederseits ein schmaler, derber bindegewebiger Zapfen, der von der Pia seinen Ursprung nimmt, wohl das Lig. denticulatum. Und schliesslich sieht man noch weiter nach aussen, fast da, wo das Rückenmark in das Epithel übergeht, noch eine Nervenwurzel abgehen, die sich in einem nach vorn convexen Bogen nach vorn medianwärts wendet, um nahe der Mittellinie die vorher erwähnte Nervenwurzel zu treffen und dann in die Dura einzudringen. Diese Dura durchsetzt die Nervenwurzel in nach aussen schräger Richtung und verdickt sich hier innerhalb der Dura durch Bildung des Ganglion spinale. Bekleidet sind diese Nervenwurzeln von einem Fortsatze der Pia und ventralwärts von Arachnoides, welch letztere direct unter der Pia im subcutanen Bindegewebe entspringt, an dieser Nervenwurzel entlang läuft und in der Mittellinie als eine sehr zarte Membran sichtbar wird. Unterhalb der Arachnoides entspringt die Dura aus dem subcutanen Bindegewebe und geht als derber Strang nach der Mittellinie; hier ist sie stark verdickt. In diesem verdickten Theil liegen die Nervenwurzeln mit den Ganglien. Nach vorn von der Dura zu beiden Seiten des verdickten Theiles befindet sich lockeres Bindegewebe mit grossen Venenräumen. — In histologischer Beziehung bieten die einzelnen Theile nichts Besonderes dar. Das Rückenmark hat, abgesehen von nicht unbedeutender Rundzelleninfiltration, die gewöhnliche Beschaffenheit, es ist reich an Gefässen, besteht aus Neuroglia und grossen Ganglienzellen; in der Peripherie sieht man einen Ring von markhaltigen Nervenfasern, die durch Pal'sche Färbung deutlich gemacht worden. Pia, Arachnoides und Dura haben dasselbe Gewebe, das subcutane Bindegewebe als Mutterboden, sie sind histologisch, abgesehen von der verschiedenen Zartheit, nicht wesentlich different. Pia und Dura bestehen aus derben Bindegewebszügen, während die Arachnoides viel zarter ist. Diese ist stellenweise stark rundzellig infiltrirt, in der Mittellinie zwischen den beiden Nervenaustritten besteht sie aus zwei dünnen Platten, die durch zarte Bälkchen verbunden sind. Das Ganglion spinale liegt innerhalb der Dura und hat viele grosse Ganglienzellen, deren Begrenzungshaut deutliche längliche Kerne hat. Eigenthümlich ist die enorme Dicke der Dura auf der volaren Seite. — Dies Aussehen haben Schnitte aus der Mitte der Cyste; nach oben und unten zu ändert sich das insofern, als aus der Platte der Rückenmarksubstanz durch Zusammenschliessen ein rundliches Organ, das Rückenmark wird. In gleicher Weise schliessen sich nach oben und unten hin allmählich auch die Häute zusammen, indem sie sich vom Subcutangewebe ablösen. So findet ein allmählicher Uebergang in die normalen Verhältnisse statt.

III. Foetus im 8. oder 9. Monat etwa, mit rechtsseitigem Klumpfuss, linksseitigem Pes valgus und Klumphänden.

Kleiner Sack in der Kreuzbeingegend. Defect im letzten Lendenwirbel und ganzen Kreuzbein. Die Ränder der Knochenspalte stehen

etwa 1 1/2 Cm. weit von einander. Der Defect im letzten Lendenwirbel aber ist überbrückt durch eine derbe, weissliche Membran. Letztere grenzt den Defect oben mit einer concaven Linie ab, dadurch ist er rundlich. Aus dem Rückgratskanal tritt das Rückenmark, von Pia bedeckt, hervor, etwa 1 Cm. weit, und inserirt sich dann innen an die Haut an. An dem Rückenmark sieht man eine Anzahl nach oben recurrirender Nervenfasern. Die Dura ist vorn nicht geschlossen, sie heftet sich oben an den concaven Abschluss der dorsalen Wirbeldecke und schlägt sich mit ihren Rändern nach aussen um nach dem subcutanen Bindegewebe hin. Dasselbe macht auch die Arachnoides; nur beginnt der Spalt erst etwa 1 Cm. weiter unten. Der obere Rand der Arachnoides heftet sich an die Hautinnenfläche an. Noch etwas weiter unten verbindet sich der obere Spalt der Pia mit dem Rand der äusseren Haut. An den Seiten schlagen sich sowohl Arachnoides als Pia nach aussen um, um ins Subcutangewebe überzugehen. Auf der Pia liegt im Bereich des Spaltes ein dünnes krümeliges Gewebe auf, in der Ausdehnung von etwa 3 Cm. Länge und 1 Cm. Breite, welches direct mit dem Rückenmark in Verbindung steht. An dieser Uebergangsstelle sieht man eine Oeffnung, die direct in den Rückenmarkskanal führt. Dieser Theil der Pia, der mit der Area medullo-vasculosa versehen ist, bildet den Gipfel des Sackes, von ihm aus gehen Nerven unbedeckt und frei nach vorn, um dann durch Arachnoides und Dura hindurch zu treten. Diese beiden liegen in diesem Bereiche dicht auf einander, weit getrennt von der Pia. Nach unten endigt das Rückenmark mit der Area medullo-vasculosa und tritt nicht wieder geschlossen in den Kreuzbeinkanal ein.

IV. Hydrorhachis dorsolumbalis mit einem bis dicht unter die Haut reichenden spindelförmigem Sacke.

Brustwirbel, Lendenwirbel und Kreuzbein in einem Stück. Spalt beginnend am 11. Brustwirbel, bis zum Kreuzbein incl. reichend. Sack in der Mitte aufgeschnitten. Die äussere Sackwand besteht aus einer glatten Membran, die an der Peripherie in normale mit Haaren besetzte Haut übergeht. Die Wirbelrinne ausgekleidet mit einer dünnen Schicht von Weichtheilen, die von einer glatten Haut überzogen ist. Das Rückenmark hört etwa in der Höhe des 9. Brustwirbels auf als dicker Strang und fasert sich dann auf, indem es sich an die Hinterseite des Wirbelkanals anlegt und von da an nach hinten geht, etwa in der Höhe des 2. Lendenwirbels die hintere Sackwand erreichend. Auf der Innenseite des Sackes sieht man mit der Sackwand im Bogen verlaufend eine Reihe von zarten Strängen, die von dem Sackgipfel längs der Sackwand schräg nach unten nach dem Wirbelkörper zu verlaufen. Sie liegen nach innen zu nicht frei, sondern gedeckt durch eine zarte Membran. Die Pia und Arachnoides gehen in die hintere Sackwand über, während die Dura die Wirbelrinne auskleidet. Man sieht deutlich, wie der ventrale Theil der Arachnoides im oberen Theil des Sackes schräg nach hinten unten verläuft und auf der ventralen Seite der Pia angelangt sich dieser anlegt und somit die innerste Auskleidung des Sackes hier und an den Seiten bildet.

V. Spina bifida.

Kleinapfelgrosser Sack, dessen Wand von sehr verschiedener Dicke ist. Der periphere Theil hat etwa in der Ausdehnung von 1—1 1/2 Cm.

die Dicke von 4 Mm.; der centrale Theil dagegen ist bis auf bestimmte, noch besonders zu erwähnende Theile ausserordentlich dünn. An diesem Sack hängt das Rückenmark. Jener periphere Theil des Sackes zeigt aussen normal erscheinende Haut mit Haaren, jener centrale dagegen ist glatt, ohne Haare, wie eine seröse Haut. Die Spitze des Sackes ist etwas nach oben zu eingezogen, genabelt; dies entspricht dem Ansatz des Rückenmarkendes auf der Innenseite. Betrachtet man den Sack von der Innenseite, so sieht man hier einen zweiten inneren Sack, der von einer dünnen glatten Haut gebildet ist. Natürlich ist er etwas kleiner. Oben an der Grenze zwischen der äusseren und der inneren Membran der Sackwand mündet das Rückenmark zwischen beiden ein, von dem aus nach beiden Seiten hin sich feine Stränge, wohl Nerven, zwischen den zwei Membranen verästeln. Untersucht man nun genauer, in welcher Weise sich die Rückenmarkshäute zu den Sackwänden verhalten, so findet sich Folgendes. Man kann deutlich sehen, wie der dorsale Theil der Dura mit der Innenfläche der äusseren Sackwand in dem peripheren Theil, da wo normale Haut ist, in Verbindung tritt, während der dünne Theil jener äusseren Sackwand und der innere Sack von dem ventralen Theil der Pia und Arachnoides gebildet wird. Der dorsale Theil jener beiden weichen Rückenmarkshäute endigt ringsherum in dem Subcutangewebe des peripheren Theiles des Sackes. Vom ventralen Theil der Dura sieht man an dem Sacke nichts.

Nehmen wir nun das Wesentliche aus diesen Befunden heraus. Der erste Fall stellt eine typische sogenannte Hydrorhachis dar. Man sieht in den nach hinten offenen Rückgratskanal. Die Wirbel bestehen aus einem Wirbelkörper und je einem vertical oder schräg nach aussen stehenden Wirbelbogentheil, die bindegewebig unter einander verbunden sind. Offen liegen in der Tiefe dieser Rückgratsrinne die Rudimente des Rückenmarks. Man kann von hier aus das Rückenmark direct nach oben, eventuell nach unten hin verfolgen, wo es dann vollständig geschlossen und wo es normal ist. Zwischen dem Rückenmark und der Knochenrinne der Wirbelsäule befinden sich mehrere Schichten von Membranen, die über den seitlichen Knochenrand sich herüberschlagen und in das subcutane Bindegewebe sich fortsetzen. Diese Membranen sind dicht unter dem Rückenmark die Pia, dann die zarte Arachnoides und schliesslich die derbe Dura. Zwischen Arachnoides und Pia laufen Nervenstränge. An diesen Fall, der eine sogenannte Rhachischisis darstellt, schliessen sich die folgenden Fälle zwanglos an; stellen sie doch dieselbe Missbildung dar, nur noch einen Schritt weiter entwickelt. Wir haben es in diesen Fällen nicht mehr mit einer Rinne zu thun, sondern mit einem cystischen Tumor. Infolge der Bildung dieser Cysten sind die Verhältnisse der einzelnen Theile zu einander klarer. Auf der Höhe der Cysten liegt offenes, nacktes Rückenmark, das seitlich direct an das

Epithel der Haut stösst, welch letztere in grosser Ausdehnung defect ist. Dieses Rückenmark ist also dorsalwärts gedrängt oder gehoben, es schwebt als Decke ausgespannt über der offenen Wirbelrinne und entbehrt auf der Dorsalseite jeglicher Bedeckung. Ventralwärts ruht es unmittelbar auf der Pia, die sich von dem subcutanen Bindegewebe der einen Seite frei zu dem der anderen Seite erstreckt. Sie liegt also nicht der Wirbelrinne auf, sondern ist durch einen mehr oder weniger grossen Hohlraum von der Arachnoides und Dura getrennt. Letztere beide gehen auch von dem subcutanen Gewebe der einen Seite zu dem der anderen über, aber sie liegen, wie in jenem ersten Fall, der Knochenrinne auf. Es sind demnach die Rückenmarkshäute nur auf der Ventralseite vorhanden. Entsprechend dieser Lage der Häute ist auch der Verlauf der Nerven, von denen je einer an dem lateralen Ende der Rückenmarksplatte, und je einer mehr medialwärts auf der ventralen Seite derselben entspringt und beide convergent von hinten nach vorn verlaufen, um sich dann an einander zu legen, die Arachnoides zu durchsetzen und dann schräg nach aussen unter Bildung des Ganglion spinale durch die Dura zu dringen. Zwischen beiden Nerven liegt das Lig. denticulatum. Dieses Vorhandensein des lateralen Nervenstranges und dieser Verlauf der Nerven ist ein Beweis dafür, dass nicht etwa die dorsale Hälfte des Rückenmarks fehlt, sondern dass dieses wohl vorhanden ist, jedoch so gelagert, dass das innerste nach aussen dorsalwärts gekehrt ist, und also das äussere mit der Pia ventralwärts liegt. Die Pia hat eine ganz analoge Lage. Dies beweist auch der directe Uebergang der Pia in das subcutane Bindegewebe. Dasselbe gilt auch für die Arachnoides und Dura.

Ueber die Anatomie dieser Fälle kann nach dem Vorhergesagten absolut kein Zweifel herrschen. Es handelt sich unbedingt um einen Spalt in der Haut, im Wirbel mit Fehlen des Dornfortsatzes, einen Spalt im Rückenmark, so dass die Innenfläche dorsalwärts zu Tage liegt, während die Aussenfläche ventralwärts gekehrt ist. Entsprechend ist ein Spalt in den Häuten des Rückenmarks vorhanden. Interessant ist es, an diesen Fällen zu sehen, wie die Rückenmarkshäute direct in die Züge des subcutanen Bindegewebes übergehen. Es ist das ein Beweis dafür, dass die Häute nicht defect sind, sondern sich von ihrem Muttergewebe nicht abgetrennt haben und infolge dessen unvereinigt ungeschlossen geblieben sind. Der Sitz der Flüssigkeit war in den verschiedenen Fällen verschieden, also auch die Betheiligung der Arachnoides an dem Sack. Sowohl in Fall II als III war zwischen Pia und Arachnoides ein Hohlraum vorhanden,

während in Fall IV und V der Hydrops zwischen den Blättern der Arachnoides, resp. in einem Maschenraum der Arachnoides sass, wie ihn Fall II z. B. aufweist. Es bestand also die dorsale Sackwand in einen Falle nur aus Pia und Rückenmark, in dem anderen aus Rückenmark, Pia und einem Blatt der Arachnoides.

Myelocystocelen.

I. Kind mit Bauchblasenspalte.

Mannsfaustgrosser Sack mit breiter Basis in der Kreuzbeingegend, bis etwa 2 Cm. vom Anus reichend, etwas mehr nach rechts sitzend. Der Sack wird von anscheinend normaler Haut bedeckt, an keiner Stelle sieht man narbige oder verdünnte Haut. Durch einen Längsschnitt wird der Sack eröffnet, und dabei zeigt sich, dass er nur Flüssigkeit enthält. Die Wand des Sackes ist circa 1—1 1/2 Mm. dick und zeigt auf der Innenseite eine etwas unebene krümelige, bräunlichgelbe Oberfläche. Die Sackwand ist an allen Stellen gleichmässig beschaffen, nirgends ziehen Stränge durch den Sack. Nach Entleerung der Flüssigkeit sieht man in der Tiefe eine Oeffnung von etwa 1 Cm. Durchmesser. In derselben tritt eine krümelige Masse hervor, die wie zerfallenes Rückenmark aussieht. Von dieser Stelle aus kommt man direct in den Rückgratskanal, und zwar in den Pialsack. Dicke Nervenstränge, die Cauda equina treten von der ventralen Seite des Rückenmarks hier in den Wirbelkanal zurück. Circa 3 Cm. weit nach unten von dem Rückenmarksstumpf liegt die ventrale Wand des Sackes noch platt auf der Unterlage auf. Um den Uebergang des Rückenmarks in den Sack genauer zu studiren, verlängert man den Längsschnitt weiter nach oben, und dabei lässt sich denn zunächst constatiren, dass die Arachnoides ganz direct sich in die Innenwand des Sackes fortsetzt. Etwas höher oben, etwa 1 1/2 Cm., wendet sich die Dura nach hinten, um circa 2—3 Cm. weiter unten die Arachnoides zu treffen und sich auch ihrerseits an der Bildung der Sackwand zu betheiligen. Dadurch dass diese beiden Häute zunächst nicht ganz mit einander verlaufen, ist zwischen ihnen hinten ein separater Sack entstanden, der aussen von der Dura gebildet wird, die, nachdem sie sich etwa 3 Cm. weit vom Rückenmark entfernt hat, umbiegt und sich an der Arachnoides anheftet. In gleicher Weise wie die Arachnoides verläuft die Pia, die die Innenseite jener bedeckt. Während man in dem grossen Sack nichts von Nervensträngen sieht, kann man in dem Sack zwischen Dura und Arachnoides sehr deutlich mehrere lange Nerven bemerken, die von der Sackwand aus nach oben verlaufen und sich in den Rückgratskanal begeben. Weiter findet man, dass der Knochenspalt zwar noch weiter nach oben reicht, als wie nach der Grösse jener Oeffnung für das Rückenmark scheint, dass aber oben die Lücke durch eine derbere, fascienartige Membran überbrückt ist, die sich sehr deutlich isoliren lässt und dicht den Wirbelbogenrudimenten aussen aufliegt. Das innere Wirbelperiost geht ebenfalls in diese Membran über. Die Wirbelspalte erstreckt sich auf den untersten Lendenwirbel und das Kreuzbein und ist circa 1 1/2 Cm. breit. Die Membrana reuniens ist etwa 2 Cm. lang und aussen bedeckt von einem dicken Fettklumpen.

Bei der mikroskopischen Untersuchung der Sackwand ergiebt sich Folgendes: An Schnitten von dem Gipfel des Sackes sieht man aussen ausgebildete Haut mit deutlichen Schweissdrüsen, darunter Subcutangewebe mit Fett, und dann eine sehr deutlich abgegrenzte, aus schmalen, parallel verlaufenden, längs gerichteten Fasern gebildete Membran. Diese besteht also aus ziemlich dünnen welligen Bindegewebsfasern. Dann folgt eine sehr dünne Schicht, in der Gefässe, zum Theil recht weite und dünnwandige, enthalten sind. Die innerste Schicht bildet eine ganz dünne schmale Lamelle, die gelblichbraun aussieht, an der man aber histologisch nichts Rechtes mehr erkennen kann; doch hat man den Eindruck, als ob es sich um zerfallene Rückenmarksmasse handle.

II. Cyklopische Doppelmissgeburt. Eventration beider und Spina bifida der einen. Adhäsionen der Eihäute in der Nabelgegend.

Die Spina bifida ist ganz analog gebaut der eben geschilderten. Knochenspalt in der unteren Lendenwirbelsäule und dem Kreuzbein. Sack so gross wie etwa ein Borsdorfer Apfel. Sackwand aussen von normaler Haut gebildet, innen eine bräunliche, ziemlich glatte, ab und zu krümelig unebene Membran. In der Tiefe des Sackes die Vorderwand des Rückenmarks sichtbar. Sackhals von etwa 1 1/2 Cm. Durchmesser. Der Sack sitzt breitbasig auf. Am unteren Ende des Sackes findet sich unter der Haut etwas Muskel. Die Häute und das Rückenmark betheiligen sich in ganz gleicher Weise an der Bildung des Sackes wie in dem vorhergehenden Fall. Auch die mikroskopische Untersuchung der Sackwand ergiebt ganz dieselbe Beschaffenheit.

Greifen wir jetzt wieder das Wesentliche dieser 2 Fälle heraus, so handelt es sich um grosse Säcke in der Kreuzbeingegend, deren Wand, abgesehen von der dünnen Rückenmarksschicht, aus Pia, Arachnoides und normaler Haut besteht. Es sind also Ausstülpungen des Rückenmarkes selbst und seiner Häute nach hinten, und zwar des untersten Endes, denn von der ventralen Seite aus sieht man kein Rückenmark, sondern die Cauda equina in den Rückgratskanal zurückkehren. Die Dura ist defect, doch erscheint sie auch etwas verlängert, indem sie sich eine Strecke weit auf den Sack hin erstreckt. Nebenbei ist noch zwischen Dura und Arachnoides eine kleine Cyste entstanden. Die Bildung der Säcke und ihren Austritt ermöglichte ein Spalt in dem Kreuzbein und dem unteren Lendenwirbel. Es handelt sich also um einen Spalt des Kreuzbeins und der Dura, um Bildung eines Sackes innerhalb des Rückenmarks, der Pia und Arachnoides, welch letzterer durch den Knochenspalt unter die Haut getreten ist, mit einem Wort um eine Myelocystocele. Infolge der Grösse der Säcke und ihres dadurch bedingten Gewichtes, das einen Zug nach unten ausübt, ist wohl das Rückenmark aus dem Kanal herausgezerrt worden. Weiter ist wohl durch diese andauernde Lagerung jene Verlöthung der ventralen Sackwand mit der Unterlage zu Stande

gekommen. Die der Innenwand anhaftende Rückenmarksubstanz ist zum Theil wohl auch durch die permanente Bespülung mit Wasser reducirt worden.

III. In der Lumbalgegend sitzt ein kinderfaustgrosser Sack mit breiter Basis, der eine äusserst dünne Wandung hat, wie von Seidenpapier. An der Basis wird die Sackwand bis circa 1 1/2 Cm. weit nach innen von normaler Haut gebildet; an letztere setzt sich dann die äusserst dünne übrige Sackwand an. Diese ist durchsichtig, von feineren Gefässen durchzogen. Vom Inneren des Sackes hatte man bei der Exstirpation folgendes Bild: Der Sack besteht aus zwei Fächern; in der Scheidewand, die von oben nach unten verläuft, liegen zwei Stränge von je Strohhalmdicke, die beide oben aus dem Wirbelkanal kommen und nach unten in demselben verschwinden. An der Kuppe des Sackes sind beide Stränge ausgedehnt mit der Haut verwachsen. Bei dem Lösen dieser Verwachsung bleibt der eine, dessen beide Enden schon deutlich sichtbar waren, als Schleife erhalten, der andere bekommt durch das Ablösen ein freies oberes Ende; dem Aussehen nach sind beides Nerven, vielleicht stellen sie das Rückenmark dar. An dem Spalt sind die drei untersten Lendenwirbel betheiligt. Nach der Exstirpation sieht man, dass die Sackwand innen von einer ganz dünnen zarten Membran gebildet wird, welche in der Mittellinie etwa eine Unterbrechung erleidet; hier sitzt jener dicke Strang von nervöser Substanz, der etwa 2 Cm. weit geschlossen verläuft und dann sich gablig theilt. Man hat den Eindruck, als ob auch dieser Strang auf der Innenseite von jener Membran, die den Sack innen auskleidet, überzogen gewesen wäre. Hier hat auch jene oben erwähnte Scheidewand gelegen. Der Strang zeigt auf dem Durchschnitt deutlich ein Lumen, und zwar ist die Grösse dieses Lumens an verschiedenen Stellen sehr verschieden, an manchen von 1/3 Cm. Durchmesser, an anderen von 1/2 Cm., an anderen ist überhaupt kein Lumen zu sehen, es geht also nicht durch den ganzen Strang; das ist in den untersten Theilen der Fall, da ist der Strang solid. Auch die Form dieses Lumens ist sehr verschieden. Auf dem Durchschnitt hat der Strang durchaus das Aussehen von Rückenmarkssubstanz; nach aussen davon sieht man noch an allen Stellen eine dünne Membran verlaufen.

Die mikroskopische Untersuchung von Querschnitten durch jenen Strang und die Haut ergiebt Folgendes: Die Epitheldecke ist mässig dick, glatt; Haut ohne Papillen, ohne Drüsen, kein subcutanes Fettgewebe, sondern welliges, parallel-faseriges, circuläres, geschichtetes Bindegewebe mit ab und zu eingestreuten Gefässen. Darunter liegt eine dorsalwärts offene Rinne von Rückenmarksubstanz. Diese Rinne ist in der Mitte ungefähr durch eine spornartig nach aussen prominirende Masse von der gleichen Substanz in zwei Rinnen getrennt, welche letztere zum Theil durch lockeres, gefässreiches Bindegewebe ausgefüllt sind. Letzteres sendet stellenweise Gefässe in das Rückenmark hinein. Das Rückenmark zeigt Neuroglia, Ganglienzellen verschiedener Grösse und Form; zahlreiche markhaltige Nervenfasern. Mit der Pal'schen Färbung lässt sich ein sehr schönes Faserwerk derselben nachweisen. In dem Bindegewebe zwischen Rückenmark und Epithel liegen eine Menge rundlicher und ovaler abgegrenzter Stücke von Rückenmarksubstanz. — Untersucht man die Sackwand nach

rechts und nach links von diesem mittleren Strang, so findet man dieselbe bestehend aus einer Epitheldecke, darunter eine schmale Schicht derben Bindegewebes, dann folgt etwas lockeres, maschiges, zartes Bindegewebe, und schliesslich eine gleichmässige, dünne Schicht medullären Gewebes. Diese bildet die Innenwand des Sackes in allen seinen Theilen. Sie besteht aus einem zarten Netzwerk feinster Fäserchen, welchen grosse rundliche Zellen mit grossem Kern, stellenweise auch grössere ovale Zellen wie Ganglienzellen eingelagert sind. Das Protoplasma dieser Zellen ist undeutlich zart, krümelig.

Auch dieser Fall zeigt, wie die vorhergehenden, einen geschlossenen Sack, der sich über einem nach hinten offenen Rückgratskanal erhebt. Letzterer ist dadurch nach aussen vollständig abgeschlossen; es führt keine Oeffnung hinein. Dieser Sack ist ebenfalls vollständig von Epithel überzogen. Ich sage Epithel und nicht Haut, denn das subcutane Gewebe mit seinen drüsigen Organen fehlt in einem grossen Stück dieses Sackes. In diesem Bereich ist die bedeckende Schicht sehr dünn, die Epitheldecke glänzend, glatt. Nirgends tritt aber das Rückenmark direct an die Oberfläche, eine dünne Schicht von Bindegewebe, das nach dem mikroskopischen Befund als die stark verdünnten weichen Häute zu erkennen ist, trennt dasselbe überall vom Epithel. — Die Form jenes mittleren Stranges, der eine nach hinten offene Doppelrinne an Rückenmarksubstanz darstellt, legt den Gedanken nahe, dass es sich um einen Spalt der Pia und des Rückenmarks selbst handele, welche nach hinten vorgewölbt wären. Eigenthümlich wäre dann nur, dass auf dem Sack aussen keine Oeffnung zu finden ist, die in das Rückenmark führt, und zweitens müsste dann die innerste Schicht des Sackes von Pia resp. Arachnoides gebildet sein, nicht von Rückenmarksubstanz. Ferner müssten dann vom Rückenmark ausgehende Nervenstränge sichtbar sein, die durch den Sack frei hindurchgingen oder an seinen Seiten entlang. Das ist aber nicht der Fall. Der Umstand aber, dass die innerste Sackwand von Rückenmarksubstanz gebildet wird, giebt eine andere Deutung an die Hand, dass es sich um eine sackartige Erweiterung des Rückenmarkes selbst handele. Kann das hier vorliegen? Nun, ich glaube, diese Annahme würde alle Verhältnisse genügend erklären. Schwierigkeiten bereitet nur jener Strang von Rückenmarksubstanz, der in der Dorsalwand des Sackes liegt. Wir müssen uns dann vorstellen, dass die Erweiterung des Rückenmarks im Wesentlichen die vorderen und seitlichen Partien betroffen hat, während die hinteren erhalten blieben. Epithel des Centralkanals sieht man an keiner Stelle; es könnte ja aber bei der starken Ausdehnung verloren gegangen sein oder aber die Höhlenbildung ist in der Rückenmarks-

substanz vor sich gegangen, unabhängig vom Centralkanal, wie bei Syringomyelie. Diese Erklärung ist, glaube ich, nicht ganz von der Hand zu weisen, um so mehr, als ja solche Höhlenbildungen, freilich von geringerer Grösse und mehr in den hinteren Theilen, gar nicht so selten zur Beobachtung gelangen. Die Form des erhaltenen Stranges ist wohl nur zufällig eine so rinnenförmige, vielleicht auch dadurch erzeugt, dass die erhaltene Rückenmarksubstanz abnorm gewuchert ist. Noch ein Moment könnte man verwerthen: bei der Operation wurde ein Strang ausgeschält und in den Kanal reponirt, während infolge der Abtrennung des Sackes mit dem anderen Strang eine Lähmung der linken unteren Extremität auftrat. Eine gewisse Beziehung der abgetrennten Theile zu den motorischen Partien muss also wohl bestehen, aber ein bestimmter Schluss lässt sich doch daraus noch nicht ziehen. Jedenfalls müssen wir für die Auffassung dieses Falles wohl den Umstand maassgebend sein lassen, dass die innerste Schicht der Sackwand aus Rückenmarksubstanz besteht, und dass keine Nervenstränge den Sack durchziehen. Daher möchte ich ihn als eine Myelocystocele bezeichnen.

IV. Kinderfaustgrosse, länglich-ovale Cyste der Kreuzbeingegend. Kreuzbein nach hinten offen. Die Sackwand ist an den Seiten dick, auf der höchsten Stelle äusserst verdünnt. An der Basis ein etwa 1½ Cm. breiter Saum von normaler Haut. In der Mitte eine Fläche von fast Thalergrösse, die sehr glatt und silberglänzend ist. Diese zeigt nichts von der Beschaffenheit der äusseren Haut; sie erscheint sehr dünn, wie eine seröse Membran. Im Sack zwei Fächer, durch zarte Membranen gebildet, zwischen welchen von der Kuppe des Sackes ein Bündel von Strängen verläuft, an welchem ein rechteckiges Gewebsstück hängt von etwa 1 Cm. Breite, 1½ Cm. Länge und ⅙ Cm. Dicke, das aussieht wie Rückenmarksubstanz. Bei genauerer Untersuchung des Präparates findet sich, dass man es nicht mit einer Cyste, sondern mit zwei Cysten zu thun hat, von denen die eine von etwa Wallnussgrösse direct mit jenem Stück Rückenmark in Verbindung steht, die andere daneben liegt. Zwischen beiden Cysten verlaufen jene Stränge.

Die mikroskopische Untersuchung ergiebt Folgendes:

1. Schnitte von der Basis, wo noch normale Haut vorhanden ist. Schon makroskopisch, besser bei Lupenvergrösserung, sieht man eine deutliche Eintheilung der Schnitte in 3 Theile:

1) Aeussere Epitheldecke.
2) Subcutanes Bindegewebe.
3) Eine dünne, gewellte, runzelige Innenhaut.

Bei Lupenvergrösserung sieht man weiter, dass zwischen dieser Innenhaut und dem subcutanen Bindegewebe ein lockeres, maschiges Bindegewebe liegt.

Mikroskopische Untersuchung. Epitheldecke normal, mit Papillen, verhältnissmässig nicht viel Schweissdrüsen, ziemlich viel Gefässen. Kein

subcutanes Fettgewebe, sondern derbes, in grossen Bündeln sich kreuzendes Bindegewebe, ziemlich gefässreich, dann kommt eine Schicht kernreichen, gefässreichen Bindegewebes, von lockerem Gefüge, und innen eine dünne, aus etwa drei Fasern bestehende Membran, die gerunzelt und gewellt ist, während das Bindegewebe peripherwärts nicht gewellt und viel lockerer gebaut ist. An einer Stelle findet sich in dem lockeren Bindegewebe nahe der Innenhaut eine schmale, länglich-ovale Gewebspartie, die durchaus das Aussehen von Neurogliagewebe hat, ein zartes Netzwerk von feinen und feinsten Fasern, in demselben rundliche Kerne, stark tingirt (Hämatoxylin), und um diese Kerne ein undeutlicher, hellerer, blassgrauer, grosser Hof von verschiedener Form. Die ganze Partie ist dunkler gefärbt. Die feinen Fasern des Neurogliagewebes gehen in die Bindegewebsfasern über.

Die Partie, wo der dicke Theil äusserer Haut in die dünne übergeht, hat folgende Beschaffenheit.

Epitheldecke mit Papillen, gefässreich, darunter derberes Bindegewebe mit Schweissdrüsen; dann wird das Epithel glatter, Schweissdrüsen sind nicht mehr vorhanden; das Bindegewebe wird dünner und parallel faserig geordnet, so dass schliesslich unter dem Epithel noch eine Schicht von etwa 4—10 paralleler Fasern liegt. In dieser an einigen Stellen grosse und viele Gefässräume.

Die Untersuchung der anscheinenden Nervenstränge und Rückenmarkstheile ergab Folgendes:

Es handelt sich in der That um Rückenmarkssubstanz von der Dicke von etwa 2 Mm. Man sieht in der Neuroglia Ganglienzellen von sehr verschiedener Grösse und Form mit grossem Kern, fein granulirtem Protoplasma und verschiedenen Fortsätzen. Auf der ventralen Seite dieser Rückenmarkspartien sieht man an vielen Schnitten gleichsam einen Saum von parallel geordneten, vertical stehenden Zellen, die vielfach stark an cylindrische Zellen erinnern; sie haben einen auffallend gut tingirten Kern. Sie stehen ausserdem noch ziemlich regelmässig parallel neben einander. Man möchte an die Cylinderepithelien des Centralkanals denken. Letzterer müsste dann nur, wegen der platten Form des Rückenmarksstückes, eine bedeutende Erweiterung erfahren haben. Ausserdem sieht man aber in allen Schnitten nahe dem ventralen Rand an einer Stelle ein Lumen, das mit cubisch-cylindrischen Stellen ausgekleidet ist und sehr stark an den etwas erweiterten Centralkanal erinnert. Dorsalwärts ist das Rückenmark von einer Schicht paralleler Bindegewebsfasern von Pia bedeckt, die an verschiedenen Stellen Gefässe mit Bindegewebe in das Mark hineinschickt; auf diese Piaschicht folgt eine lockere Bindegewebsschicht mit Gefässen, darauf nach aussen eine derbere aus parallelen Fasern bestehende Membran. Aus dem Rückenmark sieht man an verschiedenen Stellen Nerven austreten, die die Häute durchsetzen und die jenen Strang bilden. Am Ende dieses Stranges findet sich eine kleine Anschwellung, die bei der mikroskopischen Untersuchung sich als das Ganglion spinale herausstellt, denn sie besteht im Wesentlichen aus Ganglienzellen, die von ziemlich bedeutender Grösse mit grossem Kern in einem Maschennetzwerk von kernreichem Bindegewebe liegen. Auf der Aussenseite dieses Nervenstranges ist wiederum eine Membran zu sehen, die aus einer An-

zahl parallel verlaufender Bindegewebsfasern besteht, die grosse Aehnlichkeit hat mit der Haut, welche die innerste Auskleidung jener vorhin beschriebenen Cyste bildet.

Bei der Untersuchung der Wand jener Cyste, welche direct mit jenem Rückenmarksstück zusammenhängt, ergab sich, dass diese Cyste eine durchaus andere Beschaffenheit hat, als die zuerst beschriebene. Es zeigt sich nämlich, dass die innerste Schicht jener Cyste aus demselben medullären Gewebe besteht, wie es oben von dem kleinen Stück Rückenmark beschrieben wurde. Nach aussen wird dieses Rückenmarksgewebe von einer mässig dicken, ziemlich viel Gefässe führenden Membran bedeckt, der weiter nach aussen noch eine zweite dünnere, zartere folgt, die nur durch wenige zarte Bälkchen mit ersterer verbunden ist.

Es handelt sich in diesem Falle also um die Bildung zweier neben einander liegender Cysten, die durch den Spalt des Kreuzbeines nach hinten aussen getreten sind. Die beiden Cysten liegen dicht neben einander, so dass sich ihre Wände zum Theil berühren. Aus der angegebenen histologischen Beschaffenheit der Wände geht hervor, dass die eine Cyste zweifellos aus Rückenmarkssubstanz gebildet ist, während die andere aus einer Bindegewebsmembran besteht. Bedeckt ist die Rückenmarkscyste von zarten Häuten, die ich als Pia und Arachnoides deute, von Dura sieht man nichts. Wir haben also eine Ausstülpung der hinteren Rückenmarkswand, der Pia, der Arachnoides vor uns, während die andere Cyste wohl nur eine Ausstulpung einer Rückenmarkshaut darstellt. Die Beschaffenheit der auskleidenden Membran lässt nur die Frage offen, ob sie als Arachnoides oder Dura aufzufassen ist. Man könnte ja vielleicht auch daran denken, dass auch diese Cyste eine Ausstülpung des Rückenmarks sei, dass aber die medulläre Substanz verloren gegangen sei; dann würde aber doch wenigstens noch Pia vorhanden sein. Das ist aber nicht der Fall, denn die innerste Membran kann wegen ihres Mangels an Gefässen und des einheitlichen parallelen Verlaufes ihrer Fasern nicht als Pia gedeutet werden. Die Dünne und Zartheit der Fasern, ihre geringe Zahl würde für Arachnoides sprechen. Man müsste sich also vorstellen, dass ein Spalt der Knochen und der Dura besteht, dass durch diesen Spalt Arachnoides, Pia und Rückenmark als ein Sack ausgetreten sind, dass dann weiter noch auf einer Seite die Arachnoides oder die Dura von der Unterlage abgehoben worden wäre und noch eine zweite Cyste sich gebildet hätte. Wäre es Arachnoides, dann könnten zwei Fälle vorliegen: entweder sie wäre auf dieser Seite ganz von der Pia abgehoben und verliefe wie die äussere Haut, dann wäre der eine Theil der Rückenmarkcyste unbedeckt von Arachnoides, oder sie bekleidete diese ganz

und hätte sich dann erst nach hinten geschlagen und eine Cyste gebildet. Wäre es Dura, dann ist nur der eine Fall anzunehmen, da die Dura ja die Myelocystocele nicht bekleidet, sondern defect ist. Was gegen die letztere Annahme spricht, das habe ich schon erwähnt. Dafür spräche vielleicht die Analogie der ersten zwei Fälle dieser Reihe. Es ist meines Dafürhaltens Arachnoides. Gegen die erstere Annahme des Verlaufes der Arachnoides wäre anzuführen, dass man deutlich sieht, wie da, wo die Cysten sich berühren, eine ausgesprochene doppelte Wand vorhanden ist. Die histologische Untersuchung der Theile bestätigt das auch. Man sieht, wie nach aussen von dem Nervenstrang mit dem Ganglion spinale noch eine Membran liegt von gleicher Beschaffenheit wie die andere bindegewebige Cystenwand. Noch ein weiterer Umstand kommt hinzu. Die Ganglia spinalia können doch nur ausserhalb des Arachnoidealsackes liegen, selbst wenn sie, wie in diesem Falle, wegen ihrer Lage vielleicht Ganglia aberrantia sind, wie solche Recklinghausen beobachtet hat. Wir können deshalb wohl die ganze Bildung so auffassen, dass eine Myelocystocele vorhanden ist bei Spalt der Dura und des Knochens und daneben eine Meningocele, gebildet zwischen Arachnoides und Pia.

V. Apfelgrosse Cyste im gefüllten Zustand. Fast durchweg mit normaler Haut bedeckt, die nur an einer Stelle nahe dem Gipfel des Sackes ein weissliches Aussehen hat, wie eine Narbe. Betrachtet man die Geschwulst von innen, so sieht man zunächst einen flachen Cystenhohlraum im Innern, der von einer glatten Membran ausgekleidet ist. Etwa in der Mitte des Tumors prominirt nach unten eine fast kirschgrosse Geschwulst in der Cyste, welche ein Aussehen hat wie Hirnsubstanz. Nach aussen davon sieht man eine Oeffnung von etwa 1 Cm. Durchmesser, durch welche man in eine tiefergelegene Höhle eindringt. Man schneidet nun die ganze Geschwulst nach beiden Seiten etwa 2—3 Cm. weit auf derartig, dass der Schnitt jene Oeffnung erweitert, die prominirende Geschwulst in der Mitte durchtrennt und den tiefen Sack auch nach der anderen Richtung hin spaltet. Auf diese Weise wird auch jene ersterwähnte flache Cyste nach der Seite gespalten. Klappt man nun die beiden Hälften aus einander, so erhält man das Bild, wie es die Zeichnung wiedergiebt. Im Centrum ist ein wallnussgrosser Sack, dessen Gipfel verwachsen ist mit der äusseren Haut. Der Sack hat eine Wand von etwa $^3/_4$ Mm. Dicke. Er ist innen glatt, auf einer Seite sieht man einen $1\,^1/_2$—2 Cm. langen und 1 Mm. dicken Gewebsfaden die Höhlung durchsetzen; dieser Gewebsfaden nimmt seinen Ursprung von einer prominenten Stelle der Wand, welch letztere durch jene vorerwähnte Geschwulst erzeugt wird. Die Schnittfläche jener Geschwulst ist weisslich-gelbgrau, markig, sehr an Hirnsubstanz erinnernd. Auf der einen Seite sieht man über die Geschwulst mehrere stärkere Gefässe laufen, und in der Tiefe, nahe der

Umbiegungsstelle auf die Wand der äusseren Cyste, sitzt an einer Stelle ein eigenthümliches bräunliches bröckliches Gewebe auf. Das Bindegewebe um die Cyste herum ist ziemlich stark ödematös.

Die Reconstruction des Verhaltens der Geschwulst zu dem Rückenmark machte mir Schwierigkeiten, doch glaube ich sie in richtiger Weise hergestellt zu haben. Es handelt sich meiner Auffassung nach um einen cystischen Sack des Rückenmarks, der mit den bedeckenden Weichtheilen in der oberen Hälfte verwachsen, der im Uebrigen von Pia und Arachnoides überzogen ist. An der Unterseite des Sackes hat sich nach aussen eine Geschwulst entwickelt. Um diese Geschwulst herum ist ein flacher cystischer Hohlraum entstanden zwischen Arachnoides einerseits und Pia andererseits, während auf der anderen Seite die Häute an einander liegen.

Die Gründe für die Annahme dieser Verhältnisse liegen theils in dem makrokopischen Befund, theils in dem, was sich bei der mikroskopischen Untersuchung ergab. Zunächst hielt ich es für wichtig, festzustellen: Welche Beschaffenheit hat die innerste Sackwand, welche jene Geschwulst, und wie ist das Verhältniss beider zu einander? Ich machte deshalb Schnitte, die beide Theile trafen. Diese Sackwand besteht aus einer dünnen Schicht Rückenmarksgewebe: man sieht Neurogliafasern, Gliazellen, Ganglienzellen, Gefässe, nach aussen davon kommt eine lockere Bindegewebsschicht mit viel Gefässen, und nun folgt die Geschwulst, die auch aus Neuroglia von der Form eines Netzes sehr feiner Fasern besteht mit eingestreuten Glia- und Ganglienzellen verschiedener Form. Um diese Geschwulst herum geht wieder lockeres Bindegewebe mit Gefässen, die aussen zum Theil ziemlich gross sind. An verschiedenen Stellen jenes gefässreichen Bindegewebes, das ich als Pia anspreche, da es zu dem nervösen Gewebe in dem gleichen Verhältniss steht — es schickt z. B. Gefässe hinein u. s. w. —, sieht man kleinere und grössere rundliche Herde eines Neurogliagewebes. Das Verhältniss der Geschwulst zu der innersten Sackwand stellt sich nun nicht an allen Schnitten in der geschilderten Weise dar, sondern man sieht an anderen einen directen Zusammenhang der Sackwand mit der Geschwulst, vermittelt durch dasselbe Rückenmarksgewebe. Daraus geht hervor, dass die Geschwulst sich entwickelt hat von dem gliomatösen Gewebe der Sackwand. Sie hat aber kuglige Form und einen ziemlich dünnen Stiel, so dass ebenda, wo der Stiel der Geschwulst nicht vom Schnitt getroffen ist, es scheint, als ob kein directer Zusammenhang wäre. Aussen ist die Geschwulst von Pia überzogen, die stellenweise recht grosse Gefässe enthält. An einer Anzahl von Schnitten fällt es nun auf, dass auch aussen von jenem gefässreichen Bindegewebe (Pia), das die Geschwulst bedeckt, wieder ein schmaler Streifen gliomatösen Gewebes ist, welcher nach aussen zu cylindrische epitheliale Zellen mit deutlichen Kernen trägt; vielfach ist auch gar nichts von gliomatösem Gewebe mehr vorhanden; man sieht nur auf der Aussenseite von Gefässen oder gefässreichem Bindegewebe, das in den mannigfachsten Biegungen und Verzweigungen sich schlängelt, dieselben cylindrischen Zellen sitzen. Man wird dadurch an das Aussehen der Plexus chorioidei erinnert. In directer Verbindung stehen diese Partien nicht mit jenen andern nervösen Massen. Zweifellos sind es auch medulläre Massen und jene mit dem Cylinderepithelbesatz, wohl medulläre Substanz mit Central-

kanalepithel. Weiter erstreckte sich nun mein Interesse auf die Frage: Inwieweit sind die einzelnen Hirnhäute an den Wandungen des Sackes betheiligt? Schnitte, die ich an der Basis der Geschwulst anlegte, da wo der Sack abgeschnitten, ergaben folgenden mikroskopischen Befund. Haut mit Epithel, Haaren und viel Schweissdrüsen, kein subcutanes Fettgewebe, jedoch viel derbes Bindegewebe, dann eine dünne Schicht rundzellig infiltrirten Bindegewebes und dann noch eine breite Partie von maschig angeordnetem Bindegewebe, das aus ziemlich dicken Fasern besteht, jedoch nicht parallel angeordnet ist, das ab und zu Gefässe in sich birgt, nicht den derben Charakter hat, wie das Bindegewebe der Dura, sondern durchaus an die Arachnoidea erinnert.

Schnitte, die ich nahe dem Gipfel der Geschwulst durch die Haut und das darunter liegende Gewebe bis in die Rückenmarkssackwand hinein anlegte, zeigten das Bild, wie es Taf. IV, Fig. 6 treu wiedergiebt. Zu innerst findet sich eine dünne Lage Rückenmarkgewebes von derselben Beschaffenheit, wie ich es schon früher als Cystenwand beschrieben. Nach aussen davon dicht anliegend und allen Windungen folgend kommt eine etwa ebenso dicke Bindegewebsmembran, dann folgt eine schmale Schicht lockeren maschigen Bindegewebes mit ziemlich viel Gefässen und nach aussen davon eine etwas breitere Bindegewebsschicht von derberem gleichmässigem Gefüge, die deutlich abgegrenzt ist. Nach aussen sitzt dann eine schmale Schicht lockeren Bindegewebes mit Gefässen, und darauf folgt eine breite Zone lockeren Bindegewebes, die sich von dem ziemlich derben Subcutangewebe deutlich abhebt, das reich ist an Nerven oder Muskeln und Drüsen, und die bedeckende Epithelschicht. Die Deutung dieses Befundes ergiebt sich, glaube ich, durchaus zwanglos: zu innerst Rückenmark, diesem aufliegend Pia, diese durch eine lockere maschige Bindegewebsschicht mit einer derben Bindegewebsschicht verbunden, die ich als Arachnoides anspreche. Nach aussen davon maschiges Bindegewebe und Haut.

Schliesslich machte ich noch Schnitte von der Stelle, wo an den Rückenmarkssack aussen die Wand der anderen Cyste (der Rückenmarkhäute) stösst, an der Uebergangsstelle der Innenwand in die Aussenwand. Hier sah man deutlich, wie die Bindegewebsbalken, die die Aussenwand der Rückenmarkssackwand überziehen, an der Uebergangsstelle theilweise auch nach aussen umschlagen in die Wand jener äusseren Cyste. Schnitte, die durch jenen Strang innerhalb der Rückenmarkcyste gelegt wurden, ergaben nichts Besonderes weiter, als dass er aus Rückenmarkgewebe besteht. Nervenfasern finden sich nicht in der Sackwand.

Fassen wir nun noch einmal Alles zusammen, so handelt es sich also um die Bildung eines Sackes, dessen Wand aus Rückenmarksubstanz besteht, dessen Inneres also mit der Höhle des Rückenmarks communicirt. Von der Unterseite dieses Sackes hat sich aussen eine kirschgrosse Gliomgeschwulst entwickelt. Zwischen dieser, der Pia resp. dem Rückenmark und der Arachnoides hat sich eine zweite Aussackung gebildet, die also zwischen Arachnoides und Pia sitzt. Die Dura fehlt im Bereich des Sackes. An einer Stelle scheint noch

ein Stückchen Rückenmarkswand, das mit der Oberfläche der Geschwulst verwachsen war, durch die Operation mit weggefallen zu sein, ich denke dabei an jene oben beschriebenen epithelbedeckten Gefässe u. s. w. Daraus, dass oben jenes Epithel vorhanden ist, kann man schliessen, dass man an dieser Stelle die ganze Rückenmarkswand bis auf den Centralkanal hat, dass diese Wand also ganz ausserordentlich verdünnt ist, dass der Centralkanal also sehr stark erweitert ist, erweitert natürlich durch dieselbe Flüssigkeit, die jenen anderen Sack gebildet hat. Jener oberflächliche Hohlraum ist wohl zu Stande gekommen dadurch, dass die Gefässentwicklung auf dem Gliom sehr reichlich ist, dass durch die Lage der Theile zu einander eine Stauung und dadurch weiter eine Transsudation ausserordentlich begünstigt ist. Es wäre noch denkbar, dass das Gliom auch die Oeffnung in der Rückenmarkscyste verlegt hätte und infolge dieses klappenartigen Verschlusses die Stauung in der Cyste gewachsen wäre. Wenn auch die Innenwand der Cyste an keiner Stelle Epithel zeigt, so ist doch daraus, dass sich nebenan jenes Centralkanalsepithel findet, der Wahrscheinlichkeitsschluss zu machen, dass die Cyste entstanden ist infolge einer Erweiterung des Centralkanals. Alle Befunde deuten darauf hin, dass hier ein Spalt im Knochen und der Dura besteht, dass durch diesen hindurch infolge Erweiterung des Centralkanals das Rückenmark sich mit der Pia und der Arachnoides nach hinten hin ausgebuchtet hat. Auf einer Seite entstand dann das Gliom und um dieses herum eine Hervorwölbung der Arachnoides. Die Haut ist bis auf eine kleine Stelle normal.

VI. Spina bifida sacralis mit sehr weitem, in der linken Regio glutaea hervortretendem Sack. Exostose am 3. Lendenwirbel.

Brustwirbelsäule intact. Lendenwirbel vom 4. an gespalten, ebenso das Kreuzbein; letzteres in eine breite Platte verwandelt. Der Sack der Rückenmarkshäute erweitert sich nach unten zu einer weiten Höhle, die etwa 2 Zoll weit über das Steissbein hinunterreicht. Mannsfaustgrosser Sack, der, wie es scheint, von der weit ausgebuchteten Fortsetzung der Dura gebildet wird. Das Rückenmark geht von etwa dem 4. Lendenwirbel ab in der Mittellinie durch den Sack schräg nach hinten, um sich hier in der Sackwand zu inseriren. Durch diesen Strang wird der Sack in zwei Theile getheilt, namentlich auch dadurch, dass der Strang die äussere Sackwand in der Mittellinie nach innen zieht und zu beiden Seiten davon der Sack sich ausbuchtet. Etwa 1 1/2 Cm. unter diesem Strang läuft ein zweiter, im Wesentlichen aus zwei dicken Nervensträngen zusammengesetzter, von der dorsalen Seite des Wirbelkörpers in gleicher Richtung an die Sackwand. Hier sind diese zwei Nervenstränge nach der Sackwand zu stark kolbig angeschwollen. Zwischen diesen beiden Hauptsträngen und auch unterhalb des zweiten verlaufen noch mehrere

dünne lange Nervenstränge in derselben Richtung von der Wirbelsäule zu der Innensackwand. Diese Nervenstränge verlaufen alle gepaart, sie sind in ihrem ventralen Theil dicker, an der Sackwand dünner und getheilt. Ein directes Uebergehen des oberen Stranges in die unteren noch innerhalb des Sackes lässt sich nicht constatiren. Es macht den Eindruck, als ob alle Stränge ausser jenem ersterwähnten Haupstrang oben, der das Rückenmark darstellt, das in der Sackwand aufgeht, Nervenstränge seien, die, von diesem Rückenmark kommend, steil nach oben und vorn ansteigen. Ueberall ist der Sack von einer dünnen Membran überzogen, und zwar ist auf der ventralen Seite des Sackes die derbe Dorsalsackwand von einer dünnen, zarten Membran ausgekleidet, die von den Nervensträngen durchsetzt wird; diese gehen dann durch die Dura weiter. Diese Membran ist unschwer als directe Fortsetzung der Arachnoides zu erkennen. Ebenso sieht man, dass der dorsale Theil der Arachnoides in die dorsale Sackwand übergeht, ebenso wie die Dura. Untersucht man die Stelle, wo das Rückenmark in die Sackwand übergeht, so findet sich, dass auf der Aussenseite der Sackwand genau in der Mittellinie hier wieder eine Höhle gebildet ist, die von der Einmündungsstelle des Rückenmarks etwa 6 Cm. weit nach unten reicht und 2 Cm. breit und ebenso tief, also fast hühnereigross ist. Die Wand dieser Höhle ist bis auf den ventralen Theil ziemlich glatt, sie wird von einer glatten Membran gebildet. Der ventrale Theil jedoch zeigt Unebenheiten, die durch eine dünne Schicht maschig cavernösen Gewebes mit stark ausgeprägtem querem Verlauf der Fasern, das der glatten, die Höhle sonst bildenden Membran aufliegt, gebildet wird. Verfolgt man dieses maschige Gewebe nach oben, so kommt man direct in die Rückenmarkssubstanz; es ist also wohl mit Recht als medullo-vasculöses Gewebe aufzufassen. Zu beiden Seiten dieses Sackes ist zwischen ihm und dem dorsalen Theil jenes anderen zuerst beschriebenen grossen Sackes eine circa 2—3 Cm. dicke Fettmasse eingeschaltet, welche direct in das dicke Fettpolster übergeht, welches die äussere Decke jenes zweiten Sackes bildet. Innerhalb dieses letzten Fettpolsters sieht man eine dünne Schicht von längsverlaufenden Muskelfasern. Die Haut ist normal, mit Haaren versehen, zeigt nur ungefähr in der Mittellinie eine zweipfennigstückgrosse Narbe. Von Wichtigkeit war es, nun noch ein Verhältniss festzustellen, nämlich, von welcher Beschaffenheit die kolbigen Verdickungen jenes Nervenstranges waren. Es wurde zu dem Zweck ein Schnitt längs durch die Mitte des Stranges geführt. Auf der Schnittfläche fiel es auf, dass der untere Theil aus dünnen braunrothen längs verlaufenden Fasern bestand, die ganz das Aussehen von Muskelfasern hatten; unten sass ihnen dicht die den Strang umkleidende Membran auf, nach oben kam dann Fett, das sich direct in jene Fettmassen fortsetzte, von denen ich oben sagte, dass sie seitlich neben der Area medullo-vasculosa sassen. Weiter nach oben kamen dann weissglänzende Nervenstränge. Diese Muskelfasern verliefen längs durch den Nervenstrang, und dann längs auf der Aussenfläche des Dura-Arachnoidalsackes nach unten.

Die mikroskopische Untersuchung ergab als ganz zweifellos, dass die Fasern aus sehr deutlich quergestreiften Muskelfasern bestanden. Die mikroskopische Untersuchung der Wand des dorsalen Sackes zeigt, dass

die Wand nur aus einer dünnen Schicht derber Bindegewebsstränge besteht, die Gefässe hat, die ab und zu Zweige nach innen entsendet in das Sacklumen in gleicher Weise, wie die Pia diese Zweige in das Rückenmark einsenkt.

Dieser Fall ist ein recht complicirter, er bietet der Deutung manche Schwierigkeit. Zunächst besteht als sicher ein grosser Defect der unteren Wirbelsäule und des Kreuzbeines, ferner der Dura. Letztere ist in ihren vorderen und seitlichen Theilen mächtig ausgebuchtet, ebenso die Arachnoides. Zweifelhaft ist nun aber, ob die Arachnoides, ob die Pia und das Rückenmark gespalten oder ob letzteres zwar vereinigt, aber sackartig ausgebuchtet ist. Durch den Befund allein ergiebt sich nicht direct, ob wir es also mit einer Myelomeningocele oder mit einer Myelocystocele zu thun haben. Setzen wir den Fall, Letzteres läge vor, dann wäre die Arachnoides geschlossen, der ganze Befund liesse sich dann erklären. Nur eine Schwierigkeit bliebe bestehen: wie war es den Muskelfasern möglich, in die Nerven zu gelangen? Denn dann müssen wir annehmen, dass entweder die Fettansammlung und die Muskeln aussen von der Arachnoides sassen, sie hätten dann nicht zwischen sie und Pia und Nervenfasern gelangen können, oder es fand eine Verlagerung der Muskel u. s. w. — Keime statt, ehe das Rückenmark resp. die Pia geschlossen war. Dann dürfte aber kein Zusammenhang mehr bestehen zwischen den Muskelfasern der Nerven und denen aussen, wenigstens wenn die Arachnoides geschlossen angenommen wird. Dieser Zusammenhang besteht aber. Leichter würde jener Befund seine Erklärung finden, wenn wir auch eine Spaltung der Arachnoides annähmen, denn dann wäre es sofort verständlich, dass von den Seiten her Fett und Muskel zwischen sie und die Pia hineingewuchert wären, die dann weiter sich in die Nerven verbreitet hätten. Zeitlich wäre in diesem Fall die Möglichkeit eines solchen Hineinwucherns viel grösser gewesen. Freilich wäre wieder nicht so ohne Weiteres verständlich, wie die Pia mit dem Rückenmark als dorsale Höhle geschlossen sein kann. Um das zu erklären, müssten wir supponiren: entweder das Rückenmark hat noch die Tendenz zur Schliessung gehabt und ist durch nichts gehindert worden, oder jene Fettmassen haben sich in die Pia hinein- resp. zwischen sie und Arachnoides entwickelt und den dorsal gelegenen Theil der Pia und des Rückenmarks von dem subcutanen Gewebe abgehoben und so dorsalwärts umgeschlagen, dass sie sich vereinigen konnten. Die Ausbuchtung dieses so secundär zur Schliessung gelangten Pia-Rückenmarksackes kann dann später eingetreten sein. Das wären also zwei Möglichkeiten der Ent-

stehung. Der positive Befund spricht, wie ich schon sagte, für keine absolut, was ja auch nicht Wunder nehmen kann, da das Schlussresultat bei beiden ja schliesslich fast dasselbe sein kann. Immerhin möchte ich mich für die letzte Annahme aussprechen, namentlich mit Rücksicht auf die Beschaffenheit der Wand der dorsalen Cyste. Ich halte also den Fall für eine Myelomeningocele mit secundärer Myelocystenbildung und Transposition von Muskelfasern und Fettgewebe in die weichen Rückenmarkshäute resp. in die Nerven hinein. Nerven sieht man nicht an den Seiten der angenommenen secundären Myelocystocele, aus deren Verlauf man etwa die Richtigkeit dieser Annahme schliessen könnte. Es ist auch nicht wahrscheinlich, dass in diesem Punkt eine Verschiedenheit zwischen einer primären Myelocystocele und diesem Falle bestehen würde. Aus jener massigen, lipomartigen Entwicklung von Fett erklärt sich wohl auch der Befund, dass die Haut trotz der grossen Dehnung normal ist, was sie doch sonst in solchen Fällen nicht zu sein pflegt.

VII. Förster's Fall (Sitzungsberichte der Würzburger physikal. med. Gesellschaft X. Bd. 5. V) (nach Förster).

Hydrorhachissack in der Gegend des 4. und 5. Halswirbels, jedoch kein Wirbelspalt. Sack von Dura mater und Arachnoidea gebildet; die letztere verlässt bei *d* das Rückenmark und schlägt sich zu der Dura mater, um mit dieser im Verlaufe des Halses und des Sackes fest zu verwachsen.

Am hinteren Umfang des Rückenmarkes erhob es sich mitsammt den hinteren Nervenwurzeln zu einem konischen Auswuchse, welcher sich in einen soliden, cylindrischen Strang fortsetzt, der innerhalb des Sackes in eine spindelförmige Geschwulst ausging und mit der Wand des Sackes fest verwachsen war. Dieser merkwürdige einseitige Fortsatz des Rückenmarkes in der Höhle des Sackes war von der Pia mater bedeckt, welche anfangs sehr dünn war, am Ende der spindelförmigen Anschwellung aber sehr dick und zu einem fibrösen Strange wurde, durch welchen sich die Verwachsung mit der Wand des Sackes vermittelte. Am oberen Ende der Anschwellung gehen die Fasern der verdickten Pia mater aus einander und bilden einen spindelförmigen mit Serum gefüllten Raum. Die eigentliche Masse dieses Fortsatzes ist solid und besteht aus grauer Nervensubstanz, in welcher aber die feinkörnige Grundsubstanz sehr vorwiegt und die Zellen sehr spärlich sind; diese Masse steigt aus der Umgebung des Canalis medullo-spinal. empor; die weisse Substanz der hinteren Rückenmarksstränge erhebt sich an dem Conus etwas mit, geht aber nicht mit in den cylindrischen Fortsatz ein, so dass dieser als eine Hernie der centralen Substanz um den Canal. medull. spin. und des letzteren selbst anzusehen ist. Wandung des Sackes sehr dick, Dura so fest verwachsen, dass vielfach gar keine Grenze nachzuweisen ist.

So weit Förster. Meine Untersuchung des Präparates ergab noch Folgendes:

Der Sack ist meist 1/2 Cm. dick, ist aussen von normaler Haut, mit normalen Haaren bedeckt. Man sieht an keiner Stelle dünne glatte Haut, dieselbe ist überall dick und liegt dickem, derbem Bindegewebe auf. Jener vom Rückenmark ausgehende Strang ist, wie deutlich zu sehen ist, aus einer Anzahl längsgerichteter Lamellen von Bindegewebe zusammengesetzt, die in der Subcutis endigen, während die ihn umkleidende Membran in die innere Auskleidung des Sackes übergeht. Sie lässt sich deutlich weiter verfolgen durch den ganzen Sack bis zum Sackhals, wo sie in die zarte Haut übergeht, welche das Rückenmark mit der Pia überzieht, also die Arachnoides, während ihr anderes Ende an dem Strang nicht zu erkennen ist. Zwischen jenen oben erwähnten Lamellen jenes Stranges findet sich die von Förster erwähnte Cyste, und weiter nach dem Rückenmark zu graue Rückenmarksubstanz. Auf der rechten Seite ist jener Strang mit der Membran, die den Kanal auskleidet, verlöthet, der Arachnoides; weiterhin sind noch andere feine Verbindungsfäden zwischen dem Strang und der Sackwand vorhanden; doch ist der grösste Theil frei. Die Dura lässt sich von dem Wirbelkanal an durch den Sackhals weithin als sehr deutliche derbe Lamelle in der Sackwand continuirlich nachweisen, 1 1/2 Cm. ungefähr vom Sackgipfel jedoch kann man sie nicht mehr deutlich isoliren, da verliert sie sich in dem derben Bindegewebe der Sackwand, während die Arachnoides noch durchaus deutlich als innere Auskleidung des Sackes zu sehen ist.

Befund bei der mikroskopischen Untersuchung eines Stückes Sackrandes an der Spitze in Verbindung mit dem Ende des mittleren Stranges. Auf der Innenseite der Sackwand liegt eine Membran, die aus derben Bindegewebsfasern besteht, zwischen denen ab und zu Rundzellen infiltrirt sind. Diese Membran umgiebt auch den Pfeiler, der den Sack durchzieht, und zwar haben die Fasern ihre Richtung longitudinal von oben nach unten. Hinter dieser Membran kommt in dem Pfeiler eine ganz dünne, aus lockeren, schmalen Bindegewebsbündeln zusammengesetzte Partie, hinter welchen wieder dichteres, gefässreiches Bindegewebe mit Zügen von Nerven und Nervensubstanz sich finden. Die eigentliche Sackwand besteht ausser dieser derben Innenmembran auch aus etwas lockerem Bindegewebe und einer dickeren Schicht von derberem, festen, durchflochtenen Bindegewebe. Die Haut ist normal, Fettgewebe nicht vorhanden, jedoch Talg- und Schweissdrüsen, letztere zahlreich, und Haare eingelagert in derbes Bindegewebe. Die Innenwand des Sackes ist an der Basis in der Nähe des Sackhalses stark rundzellig infiltrirt, die Bindegewebsfasern nicht so derb, während die nach aussen davon folgende Dura aus recht derben breiten, gleichgerichtet verlaufenden Fasern zusammengesetzt ist.

Dieser Förster'sche Fall ist verschieden gedeutet worden. Während Förster, als er ihn beschrieb, ihn derart auffasste, dass er eine Ausstülpung sowohl der Dura wie der Arachnoides annahm und einen soliden Fortsatz des Rückenmarkes im Centrum dieses Sackes verlaufen liess, deutete Recklinghausen ihn wesentlich anders. Recklinghausen fasste ihn als eine cystische Ausstülpung

des Rückenmarks auf bei Defect der Dura; diese Rückenmarkscyste obliterirte durch den Druck von meningealen Cysten, die sich um diese Myelocyste herum entwickelte. So entstand ein scheinbar solider Rückenmarksauswuchs, der den Sack durchsetzt. Wäre die Annahme Förster's richtig, dann bildete also die Dura und die Arachnoides die Sackwände, an welche sich der Rückenmarksstrang mit der Pia anheftete; jene Häute müssten peripherwärts von der Anheftungsstelle verlaufen. Bestätigte der Befund die Deutung Recklinghausens', dann müsste, nach seiner sonstigen Annahme, die Dura defect sein und die Sackwand innen von Arachnoides gebildet werden, nur eine kurze Strecke weit auch wohl von Dura; die Arachnoides müsste an der Anheftungsstelle der Pia und des Rückenmarksstranges die Sackwand bilden; es würde sich also die Pia an die Innenfläche der Arachnoides anheften. Gehen wir nun unbeeinflusst und nur nach dem sich uns objectiv darbietenden Befund des Präparates an seine Deutung, so ergiebt sich Folgendes. Erstens zweifellos ist, dass die Arachnoides, wie Förster beschrieb, vom Rückenmark ab sich auf die Dura schlägt, zweifellos ist, dass diese beiden die Sackwand bilden in der Weise, wie oben angegeben, und zweifellos ist, dass das Centrum dieses Stranges gebildet wird von Rückenmarksubstanz, welche von einer bindegewebigen Membran umgeben wird, die sich nach Bildung einer Cyste an die Innenwand des Sackes ansetzt. Diese Thatsachen lassen sich mit jenen beiden Annahmen, der von Förster und der von Recklinghausen, durchaus vereinigen. Entscheidend für die ganze Auffassung scheint mir aber folgendes Factum zu sein, dass die Membran, welche den Sack innen auskleidet, auch den Strang aussen überzieht. Man sieht deutlich, wie an der Anheftungsstelle des Stranges die Bindegewebszüge von der Sackwand auf den Strang übergehen, bis zu dem Stiel verlaufen und ihn so total bekleiden. Da die Arachnoides in der Stielgegend auf die Sackwand als innerste Auskleidung übergeht, so müssen jene Bindegewebszüge Arachnoides darstellen oder letztere hat einen grossen Defect. So verlaufen kann aber die Arachnoides nur, entweder wenn sie defect ist, den Strang an seinem Hals umschliesst und hier so fest haftet, dass, als sie dann ausgestülpt wurde, sie sich hier nicht verschieben konnte, sondern gedehnt wurde und sich an den Strang anlegte. Oder wenn sie nicht defect war, aber ebenfalls an dem Strang so fest haftete, dass hier die Umschlagsstelle nach aussen entstand. Mit Bestimmtheit lässt sich aus dem Befund keine der beiden Möglichkeiten als thatsächlich vorhanden nachweisen. Es ist ja schon sehr merkwürdig, wie bei

dieser ausserordentlich kleinen Oeffnung in der Wirbelsäule ausser jener Hervorwölbung des Rückenmarks auch noch eine Ausstülpung von Rückenmarkshäuten zu Stande kommen konnte. In der Wirbelsäule besteht ja kein Defect, jedenfalls kein Totaldefect eines Bogens. Die Dura kann sich ebenso verhalten wie die Arachnoides, nur ist es nicht möglich, dass etwa die Arachnoides gespalten wäre, während die Dura geschlossen ist. Die Dura lässt sich ja eine Strecke weit in die Sackwand verfolgen, dann kann man sie nicht mehr abtrennen, dann lässt sich ihr Verlauf nicht mehr feststellen. Man sieht aber nur eine Membran, freilich eine breite, auf den Strang übergehen. Nun wäre ja auch noch denkbar, dass infolge der starken Dehnung die zarte Arachnoides defect geworden wäre oder der Defect derselben sich vergrössert hätte, dass jener Strang nicht von Arachnoides, sondern von der gleichverlaufenden Dura überzogen würde, dass nicht die Arachnoides und die Dura, sondern die Dura allein von der Sackwand auf den Strang überginge, weil sie vermöge ihres sehr viel derberen Gefüges dem Druck mehr Widerstand leistete. Dem histologischen Befunde nach wäre Letzteres durchaus möglich, haben doch jene parallel verlaufenden Fasern ein recht derbes Aussehen und bilden sie doch auf dem Strang eine recht feste Membran. Dann würde es auch ganz gut stimmen, was Förster über die Bekleidung jenes Stranges gesagt hat: „In der Höhle des Sackes war er von Pia mater bedeckt, welche anfangs sehr dünn war, am Ende der spindelförmigen Anschwellung aber sehr dick und zu einem derben fibrösen Strange wurde" u. s. w. Mit diesen Deutungen würde über die Natur jenes centralen Stranges nichts ausgesagt sein. Anders ist dies aber mit der Auffassung des Falles, die uns jetzt noch zu erwähnen übrig bleibt. Man kann auch Folgendes annehmen: Defect der Dura, Arachnoides, Pia, Rückenmark intact. Entstehen einer Myelocystocele dadurch, dass sich das Rückenmark cystisch erweiterte und mit Pia und Arachnoides sich durch den Defect in der Dura ausstülpte. Dann entstand eine cystische Ausstülpung der Arachnoides mit Dura um die Myelocystocele herum, welch' letztere rückgängig wurde. Bei der Entstehung dieser Meningocele bildete der Rand der defecten Dura die Umschlagsstelle. Es wäre nach dieser Deutung die Sackwand gebildet worden von Dura und Arachnoides, jener Strang aber von Arachnoides, Dura, Arachnoides Pia Rückenmark, von der Peripherie nach dem Centrum aufgezählt. Jene Rückenmarkscyste wäre so zu einem soliden Strang geworden. Das ist vielleicht, soweit man aus den kurzen Andeutungen erkennen kann, die Auffassung Recklinghausen's von diesem Fall. Die Beschaffenheit

des Stranges würde diese Deutung auch sehr wohl zulassen, da die Bekleidung des Rückenmarkes hier von mehreren deutlichen Lamellen gebildet wird. Fasst man den Fall so auf, dann finden alle Verhältnisse eine befriedigende Erklärung, während bei den vorher besprochenen Möglichkeiten die Deutung jenes Rückenmarkstranges auf erhebliche Schwierigkeiten gestossen wäre. Ich möchte darum auf Grund der erneuten Untersuchung des Präparates und aller jener Erwägungen die letzte Erklärung acceptiren.

Suchen wir nun wieder nach Mittheilung der einzelnen Befunde und der Deutung, die wir ihnen geben, das Wesentliche derselben zusammenzufassen, das uns das Recht giebt, sie in eine Gruppe zusammenzufassen. Das hervorstechendste Merkmal, das in allen den 7 Fällen vorhanden ist, und welches diese von den früher beschriebenen unterscheidet, ist, dass sie Ausstülpungen des Rückenmarks selbst darstellen.[1]) Dazu kommt weiter, dass in allen, und das macht sie noch ähnlicher, ausser diesem einen Sack, gebildet vom Rückenmark selbst, sich noch ein zweiter findet, dessen Wand aus einer der Rückenmarkshäute besteht. Jene Rückenmarkssäcke haben alle die Eigenschaft, dass sie sehr dünn sind, dass sie innen ziemlich glattwandig sind, dass keine Nerven innerhalb des Sackes verlaufen. Die Sackwand besteht innen aus einer dünnen, manchmal nicht ganz continuirlichen Schicht echten Rückenmarksgewebes. Bedeckt sind sie aussen von Pia und Arachnoides, während die Dura defect ist und den Sack nicht mit umkleidet. Von grosser Wichtigkeit ist die Frage: Ist jene Ausbuchtung des Rückenmarks das Resultat einer Erweiterung des Centralkanals, oder haben wir es mit einer Cystenbildung in der Substanz des Rückenmarks zu thun? Im ersteren Fall würde es sich blos um eine Erweiterung durch oder mit Flüssigkeitsansammlung handeln mit allmählicher Verdünnung der Wand, im anderen wohl eher um das Resultat degenerativer Processe nach Ablauf productiver, d. h. bestimmter gesagt um einen degenerativen Zerfall gliomatöser Wucherungen, wie man es für die Syringomyelie annimmt. Man könnte sich ja nun denken, dass diese Frage sehr einfach zu entscheiden wäre mit Hülfe des Epithels des Centralkanals. Ist Epithel auf der Innenwand des Sackes zu finden, dann ist die Frage wohl ohne Weiteres zu entscheiden. Ist aber keins vorhanden, ist dann sofort die Annahme gerechtfertigt, dass der Hohl-

1) Die Zahl der von uns beschriebenen Myelocystocelen ist recht bedeutend, wenn man bedenkt, dass diese Form bis zu Recklinghausen's Arbeit, in der 11 beschrieben wurden, fast ganz unbekannt war.

raum nicht den Centralkanal darstellt? Mir ist es nur in 2 Fällen gelungen, an einigen Stellen es nachzuweisen, in den anderen von mir untersuchten Fällen fand sich nichts. Dieser Mangel spricht aber durchaus nicht gegen den Centralkanal und für die andere Möglichkeit, denn es ist recht gut denkbar, dass bei solch grosser Erweiterung bei der ausserordentlichen Dehnung und Spannung das Epithel zu Grunde geht. Ausserdem waren verschiedene meiner Präparate doch schon so alt und durch die Bespülung mit Alkohol verändert, dass sie für die Entscheidung dieser Frage durchaus ungeeignet waren. Auf der anderen Seite kommt doch auch das Moment in Erwägung, dass die Wand jener Cysten sehr gleichmässig dünn ist und zwar nach dem Sackgipfel gleichmässig zunehmend dünn. Ist es wohl wahrscheinlich, dass dies durch Zerfall einer gliomatösen Wucherung entsteht? Zweifellos muss man, wie ich schon früher sagte, in dem 4. Fall an diese Entstehung oder wenigstens das gleichzeitige Bestehen dieses Processes denken, denn in diesem finden sich noch in dem Rückenmarksstrang unregelmässige Hohlräume, die durchaus nicht das ganze Rückenmark der Länge nach durchziehen, die kein Epithel als Auskleidung haben, die ihrer Gestalt nach viel eher wie Cysten in einem nichtpräformirten Raum aussehen. Auch der 5. Fall musste den Gedanken gerade an diese Entstehung sehr nahe legen, weil hier noch ein Gliom vorhanden ist. Aber gerade in diesem Fall fand sich neben der Hauptcyste eine Nebencyste, welche wohl direct in jene grosse Cyste übergeht, und diese hat das exquisiteste Centralkanalsepithel zum Theil direct auf Gefässen aufsitzend, wie bei dem Plexus chorioideus, zum Theil auf einer dünnen Schicht Rückenmarksubstanz. Ausserdem zeigt jenes Gliom nicht die geringsten Erscheinungen von Degeneration. Sehen wir uns doch auch einmal an, wie bei dieser Ursache die Cysten beschaffen sind. Es sind vielfach solche beschrieben, keine hatte nur annähernd solche Ausdehnung, meist waren sie höchstens kirschgross. Glattwandig waren sie freilich, aber die umgebende Rückenmarkswand war sehr verschieden dick, je nachdem eben die gliomatöse Wucherung gewachsen war; das Moment für die Entstehung jener gleichmässigen Wandverdünnung war eben nicht vorhanden, nämlich gleichmässiger Druck der wachsenden Flüssigkeit. Denn im letzten Falle nimmt sie stark zu, im ersten Fall nicht, im ersten Fall reicht sie nicht über das Aequivalent für den zerfallenen Tumor hinaus. Diese Erwägungen lassen mich doch an der Annahme festhalten, dass es sich trotz des Mangels von Centralkanalsepithel doch in den meisten Fällen um eine starke cystenartige Erweiterung desselben handelt. Auf die Möglichkeit

einer zu weiten Anlage des Centralkanals und einer dadurch schon gegebenen Vorbildung eines Hohlraumes brauche ich hier wohl nicht einzugehen.

Haben wir nun diese Thatsachen besprochen, so kommen wir jetzt weiter zu der Frage: Wie verhalten sich hierbei die Häute des Rückenmarks, wie die anderen bedeckenden Weichtheile? In allen Fällen können wir das Vorhandensein einer Pia, die dem ausgebuchteten Rückenmark dicht anliegt, constatiren, in allen Fällen ist die Arachnoides nachzuweisen und zwar nach aussen von der Pia; sie fehlt nirgends, nur ist sie gelegentlich mit der Pia zu einer Membran verschmolzen oder durch Flüssigkeitsansammlung von der Pia abgehoben, so dass also so noch Nebencysten entstehen. Die Dura dagegen ist nicht als Theil der Sackwand nachzuweisen, wenigstens nicht in den etwas peripher gelegenen Sacktheilen, namentlich aber nie auf der Sackhöhe. In 2 Fällen bildet sie eine kleine Nebencyste, in dem 5. Fall einen enorm grossen Sack vor dem Rückenmark. Wir müssen also annehmen, dass sie defect ist, dass sie meist schon in der Höhe, in welcher die Cyste abgetragen wurde, nicht mehr vorhanden war. Was nun die anderen Weichtheile betrifft, so konnte man in 3 Fällen sehen, dass an der Basis und ein Stück weit hinauf nach der Sackspitze zu die Haut in normaler Weise mit subcutanem Bindegewebe verbunden ist, freilich Fettgewebe ist nur wenig zu finden, meist nur Bindegewebe; dagegen sind aber Schweissdrüsen in ziemlicher Anzahl da, sehr wenig Talgdrüsen. Auf dem Gipfel des Sackes ist die Bedeckung der Cystenwand sehr gering, die Haut ist in 3 Fällen sehr zart, glänzend, dünn; subcutanes Bindegewebe findet sich so gut wie gar nicht, fast gar keine Hautdrüsen, kein papillärer Bau der äusseren Haut, sondern nur ein ganz glatter ebener Zug einer dünnen Schicht von Epithelien. Sollen wir die Haut dieser Partie mit dem Bindegewebe charakterisiren, so drängt sich uns ohne Weiteres der Vergleich mit einer Narbe auf; diese gleicht ihr vollständig, und suchen wir weiter nach einer Narbe, die nicht durch äussere Verletzung, sondern durch von innen her wirkenden Druck entsteht, nach einer so zu sagen subcutanen Narbe, so kommen wir ohne Weiteres zu dem Vergleich mit einer Stria. Könnte man nicht vielleicht denken, dass diese verdünnten Hautpartien entstanden wären analog den Striae gravidarum, nicht durch etwaige äussere Verletzungen? Diese Cysten sind ja oft sehr starkem Druck ausgesetzt durch starke pralle Füllung, man denke nur an die mächtige Spannung bei Hydrocephalus int.; häufig wechselt sie, bald nimmt sie ab, bald zu. Damit wären alle Bedingungen gegeben, solche Verletzungen zu Stande kom-

men zu lassen. Aber ausser dieser mehr mechanischen Erklärung könnte man noch eine entwicklungsgeschichtliche heranziehen. Man kann annehmen, dass ebenso wie die Wirbel, die Dura defect ist, auch das Mesenchym, soweit es das subcutane Bindegewebe über der Myelocystocele liefert, defect ist, dass sie infolgedessen nur an der Basis normal gebildet ist und weiter oben mehr oder weniger fehlt. Da die Dura ja an der Defectstelle nicht geschlossen ist, da sie also noch mit dem ihr entsprechenden Theil des subcutanen Bindegewebes resp. Mesenchyms in directem continuirlichem Zusammenhang steht, so muss ja nothwendiger Weise das subcutane Bindegewebe über der Myelocystocele etwas dünner sein; es besteht eben nur aus den der Arachnoides und Pia entsprechenden Theilen des Mesenchyms. Es würde sich also in diesen Fällen das Mesenchym nicht in gleicher Mächtigkeit zwischen Epithel und Rückenmarkshäute einschieben wie normal.

Beide Erklärungen sind möglich, ja am richtigsten ist es wohl, beide zu vereinigen. Jedenfalls haben sie für eine Anzahl Fälle viel mehr Wahrscheinlichkeit, als die Annahme von Narben durch äussere Verletzungen erzeugt. Ich sehe natürlich ab von jenen Fällen, in denen Ulceration bestanden hat und dadurch eine regelrechte Narbe zu Stande kam. In den 3 anderen Fällen hatte die Haut nicht das glänzende, zarte, dünne Aussehen, sondern war normal; subcutanes Fettgewebe war nur in 1 Fall nicht vorhanden, und das ist jener Fall, den Förster zuerst beschrieben hat.

Diese differenten Befunde an der Haut der Myelocystocelen lassen sich sehr gut mit einander vereinigen. Meiner oben erwähnten Annahme nach ist ja auch in den anderen 3 Fällen die Haut zunächst normal gewesen und erst später durch inneren Druck gedehnt und dadurch verändert worden. Ich bin also der Meinung, dass die Myelocystocelen normale Hautbedeckung haben, die erst secundär verändert werden kann.

Meningocelen.

I. Cyste vom Nacken etwa in der Höhe des 3. Halswirbels sitzend; schlaff, ungefähr von der Grösse eines Borsdorfer Apfels. Auf der Höhe der Cyste ist die Haut nicht normal, sondern dünner, glänzend, glatter, von vielen feinen Gefässen durchzogen; auch fehlen hier die Haare, während sie im peripheren Theil vorhanden sind. Man hat dadurch den Eindruck einer Narbe. Diese Hautstelle ist etwa thalergross; die übrige Haut normal. Bei der Excision sieht man, dass ein feiner Gang in die Tiefe führt nach dem Rückenmark zu. Die Innenwand ist glatt, glänzend, keine Nerven darin. Nach dem Durchschneiden bemerkt man, dass die Haut stark ödematös ist und an einer Stelle sogar eine Cyste enthält. Der Cystenraum an der Basis ist ziemlich klein, flach, der geschlossene

Hohlraum in dem peripheren Theil hat Kirschengrösse. Die Cyste an der Basis zeigt eine zarte dünne Membran als innerste Auskleidung, dahinter ist das Gewebe zart, maschig, mit einer Menge kleiner Hohlräume. Die obere Cyste hat eine glatte Innenwand. Die Wand der Geschwulst ist an der Basis, wo die Haut normal ist, etwa $^1/_2$ Cm. dick, oben auf dem Gipfel $^1/_3$ Cm.

Mikroskopischer Befund: Hautdecke an der Basis der Cyste normal, mit Papillen, Haaren, viel Schweissdrüsen, auch Talgdrüsen und Gefässen; auf der Höhe des Sackes die Haut sehr dünn, ohne jene Cuticulargebilde, blos eine einfache Epitheldecke, unter welcher sich eine derbe Bindegewebsschicht befindet, die namentlich da dicker entwickelt ist, wo die Haut nicht normal ist. Dem Gipfel der Geschwulst entsprechend ist das Bindegewebe ziemlich locker und lose und enthält viel Gefässe. Die hier gelegene Cyste hat eine deutlich abgegrenzte Wand, die aus 5—6 circulären Bindegewebsfaserzügen besteht. An einer Stelle springt ein Zapfen in das Lumen dieser Cyste hinein, der auch von derben Bindegewebsbündeln gebildet wird. Die Innenwand des basalen Cystenraumes wird von einer dünnen parallelfaserigen Wand (3—4 Fasern dick) gebildet, hinter welcher lockeres Bindegewebe mit viel und recht weiten Gefässen folgt.

II. Apfelgrosser Sack, dessen äussere Bedeckung aus Haut besteht; diese Haut ist in der Peripherie circa 2 Cm. weit gewöhnliche normale Haut, nach dem Gipfel zu glatte, haarlose. Das Fettpolster des Subcutangewebes ist in der Basis sehr entwickelt, dick. Innerhalb dieses Hautsackes liegt ein Hohlraum, der ausserdem noch von verschiedenen Membranen umgeben ist. Am meisten nach aussen liegt eine ziemlich dicke derbe Haut, die sich nach beiden Seiten hin nach aussen und innen hin gut isoliren lässt, die sich weit nach oben auf den Tumorgipfel verfolgen lässt. Darauf folgt nach innen zu eine weissliche Membran von ungefähr der gleichen Dicke von derbem Gefüge. Diese zweite Haut bildet die innere auskleidende Haut des ziemlich grossen Hohlraumes und lässt sich auch da, wo der verdünnte Hauttheil ist, deutlich als derbe Membran constatiren. Ausserdem aber wird der Hohlraum durch eine breite Scheidewand in zwei getheilt, so dass zwei Eingänge, zwei Cysten vorhanden sind; doch kleidet dieselbe Membran beide Säcke aus. Der Zwischentheil ist an manchen Stellen verdickt; im Sack mancherlei kleinere Ausbuchtungen, von dünnen Pfeilern unterbrochen. Schmale Gewebsbrücken verbinden vielfach die Sackwände unter einander. Innen an den Stellen, wo die beiden Cysten aneinanderliegen, zwei Wände; der dünnere Hauttheil liegt excentrisch. Jener Strang, der die Scheidewand bildet, geht nach ihm zu.

Mikroskop. Befund: Epitheldecke von normaler Beschaffenheit, wellig von mässiger Dicke, nicht häufig Papillenbildung; darunter eine dicke Schicht derben Bindegewebes in ziemlich regelmässiger Anordnung. Darin liegen viel Schweissdrüsen; mässig viel zum Theil weite Gefässe. Kein Fett, keine Talgdrüsen, keine Haare. Darunter eine dünne lockere kernreiche Bindegewebsschicht mit viel Gefässen; die innerste Schicht bildet eine 3—9fache Schicht breiter derber paralleler Fasern fertigen Binde-

gewebes von mässiger Dicke, die innen ausgekleidet erscheinen mit Endothel. Dieses parallelfaserige Bindegewebe hat schmale längsgestreckte Kerne, die innen in den Spalträumen liegen, nur selten auf den Fasern selbst; ausserdem sieht man ab und zu nahe dem Lumen viel grössere ovale ganz blasse Kerne, deren sonstige Beziehungen nicht deutlich sind: andere Stellen zeigen die innere Schicht der parallelen Fasern wesentlich dünner, circa 3—6 Lagen. Dann folgt wieder eine gefässreiche Schicht; kernreich von etwa gleicher Dicke und darauf welliges Bindegewebe, parallelfaserig, jedoch die Fasern nicht so derb und fest, mit sehr dünnen, langen Kernen, gefässreich, ziemlich deutlich abgegrenzt; darauf dann Bindegewebe, an vielen Stellen Fettgewebe enthaltend. Auf der Sackspitze hebt sich sehr deutlich die innere sehr derbe, starre, dicke Membran von dem subcutanen Bindegewebe der Haut ab.

An den grösseren Schnitten ist das Verhältniss so, dass man von innen und aussen Folgendes unterscheidet:

1) parallelfaserige Membran von sehr derbem Gefüge,
2) kernreiche, lockere, gefässreiche Schicht,
3) parallelfaserige Membran dünner und schwächer als 1,
4) parallelfaserige Bindegewebe kernreich, sehr reich an elastischen Fasern, reich an Schweissdrüsen und Gefässen,
5) Epitheldecke mit Papillen.

Man sieht nun schon makroskopisch an allen Stellen, wie die innerste derbe Membran (No. 1) sich deutlich abhebt von der übrigen Sackwand. Daraus erkennt man schon, dass jene den Rückenmarkshäuten angehört, diese den äusseren Bedeckungen.

III. Sack von einer Spina bifida. Etwa kleinapfelgrosser Sack von derber, fester Beschaffenheit von überall ziemlich gleichmässiger, circa $^1/_2$ Cm. betragender Dicke. Aussen wird der Sack gebildet von Haut, die an allen Stellen normales Aussehen hat, man sieht fast überall zarte Härchen der Haut entspriessen. An einer Stelle des Gipfels des Sackes sieht die Haut weisslich aus gegen die graue Umgebung. Hier nimmt man auch keine Haare wahr, doch scheint dies alles Macerationseffect zu sein. (Das Präparat ist alt.) Die Innenwand des Sackes wird gebildet von einer besonderen Membran mit glatter Oberfläche, von ziemlicher Dicke. Sie ist etwa 2 Mm. dick, grauer als die Haut mit Subcutis. Die innere Oberfläche ist etwas runzelig und zeigt an einigen Stellen, die in der Mitte gelegen sind, noch einen Ueberzug von einer dünnen zarten faserigen Membran, die keine besondere Structur erkennen lässt. Diese Membran lässt sich überall leicht von der Unterlage abstreifen. Ein Durchschnitt durch die Wand lässt sehr deutlich zwei scharf von einander abzugrenzende Membranen erkennen, die eine ist die Haut, die andere die Innensackwand, welche letztere wieder aus verschiedenen Lagen, die aber viel inniger zusammenhängen, besteht. Jene zarte innerste Haut ist vielleicht Arachnoides, vielleicht eine entzündlich entstandene.

Mikroskopisch: Die Wand besteht aus Haut mit nicht viel Papillen, aber mit Haaren, Talgdrüsen und Schweissdrüsen, ohne Fettgewebe. Statt letzteren derbes Bindegewebe mit glatten Muskelfasern. Dann folgt eine Zone stark rundzellig infiltrirten Bindegewebes, welches die Trennungs-

schicht gegen die Innenmembran bildet. Letztere besteht aus einer breiten Schicht parallelfaserigen Bindegewebes, das durch Rundzellenanhäufungen zwischen den Fasern ein maschiges Aussehen bekommen hat, während nach dem Lumen zu die Fasern sich dichter aneinanderlegen und dadurch den Eindruck einer derben isolirten Membran hervorrufen. Die Fasern sind derb. Auf der Innenseite liegt an einigen Stellen eine zarte fibrinöse Faserschicht auf.

IV. Spina bifida sacralis.

Angeborene Geschwulst von Strausseneigrösse in der Mittellinie des Rückens in der Gegend des unteren Lenden- und oberen Kreuzbeinwirbels. Die Geschwulst fluctuirt, ist völlig transparent, am freien Pole von dünner, zum Theil, wie es scheint, narbiger Haut überzogen. Nach Incision des Sackes sieht man aus einem für die Spitze des kleinen Fingers durchgängigen Loche in der Höhe des letzten Lendenwirbels ein Nervenbündel (Fil. terminale) aus dem Wirbelkanal austreten; von den Nerven liegen einige an der Wandung, andere ziehen frei durch die Höhle nach der Gegend des freien Poles und verbreiten sich dort in der Sackwand. Ein Zurückkehren derselben in den Wirbelkanal ist nicht zu constatiren. Die Nerven werden von der Sackwand abpräparirt und zurückgeschoben, ein grosses Stück des Sackes wird excidirt. Das Sectionsprotokoll sagt Folgendes aus: Der Rest des Sackes hat eine glatte, glänzende Oberfläche; in seiner Mitte befindet sich ein rundlich-ovaler, an der Oberfläche gerötheter, etwa dem Nagelglied des kleinen Fingers an Grösse entsprechender Körper, der aus dem Wirbelkanal hervorragt und sich als unteres Ende des Rückenmarks erweist, von dem aus Nervenstränge nach dem Wirbelkanal zurücklaufen. Neben diesem Körper gelangt man leicht mit der Sonde in den Sack der Dura mater spinalis hinein, welcher sich unmittelbar fortsetzt in die innere glatte Auskleidung der Wand des Bruchsackes. Die Pia mater des Rückenmarkes ist stark geröthet, zeigt aber keine ausgesprochenen Entzündungserscheinungen, auch das Mark selbst ist auf dem Durchschnitt, besonders in der grauen Substanz, blutreich. Mehrere Centimeter oberhalb der Stelle, wo das Rückenmark aus dem Wirbelkanal heraustritt, sieht man auf dem Durchschnitt desselben eine 1—1 1/2 Mm. im Durchmesser haltende Höhle, welche über 2 Cm. weit nach oben hin verfolgt werden kann. Diese Höhle liegt in den inneren und hinteren Abschnitten des rechten Seitenstranges und reicht bis dicht an das Hinterhorn hinan. Die Wirbelbögen der Lendenwirbel sind vollständig intact, der 1. Kreuzbeinwirbel zeigt an seinem oberen Ende eine schmale Vereinigung der Wirbelbögen, dann beginnt eine Spalte, welche schnell breit wird, an ihrer breitesten Stelle 1 1/2 Cm. misst, während die Länge 2 1/2 Cm. beträgt. Der untere Theil des Canalis sacr. ist nur durch eine fibröse Membran verschlossen.

Eigene Untersuchung des Präparates: Kleiner, gut wallnussgrosser Halbsack, von einer glatten Membran ausgekleidet. In ihm ein etwa haselnussgrosser Körper, der sich in das Rückenmark fortsetzt. Dabei ein Stück Rückenmark, bekleidet von den Häuten, sowohl Pia als Dura und Arachnoides. Diese gehen vom Rückenmark aus in die Sackwand über. Die Innenwand ist sehr dünn und zart. Die sich nach aussen

daran schliessende, ebenso scharf begrenzte Membran ist dicker, beide locker verbunden. Sackwand mit Haut an einer Stelle 3/4—1 Cm. dick. Ein 1 1/2 Cm. langes Stück glatten Rückenmarks von 3/4 Cm. Breite, 1/2 Cm. Dicke, blos von Pia bedeckt, ragt in den Sack hinein und setzt sich in eine rundliche Geschwulst fort, zu beiden Seiten mehrere Nerven, die am Ende bei a entspringen und frei neben dem Rückenmark durch die Oeffnung zurücklaufen. Am Ende des Rückenmarks sieht man also eine fast kirschgrosse Geschwulst von unregelmässiger Oberfläche und von einer Haut bedeckt. Diese Haut überzieht die Geschwulst und geht, indem sie ein circa 1 Cm. langes, 1 Cm. hohes ganz schmales Frenulum für die Geschwulst bildet, auf die Innenwand des Sackes über. Auf der rechten Seite des Frenulum läuft etwa 1/3 Cm. davon entfernt in dem ventralen Theil des Sackes ein ziemlich dicker Nerv von der Oeffnung aus nach unten und gedeckt von der zarten Innenmembran. Ebenfalls auf der rechten Seite geht rechts von dem Tumor aus ein etwa 4 Cm. langer Strang nach rechts oben nach der Sackwand und inserirt sich hier innerhalb eines Gebietes der Sackwand, wo noch normale Haut sich befindet und der Sack dick ist. Dieser Strang wird aussen von einem Gefäss begleitet, ist dünnwandig, häutig. Wenn man nun die Dura und die Arachnoides vom Rückenmark aus in den Sack verfolgt, so findet man 1) dass die Sonde vom Innern des Sackes durch die Oeffnung des Sackhalses nach dem Rückenmark hingeführt zwischen der Arachnoides und dem Rückenmark verläuft. Schneidet man die Sackwand ein bei c, so kann man aufs Deutlichste den Uebergang der Dura in die äussere und der Arachnoides in die innere Auskleidung des Sackes wahrnehmen. Diese zwei Membranen können im ganzen Umfang des Sackes, soweit er noch vorhanden ist, nachgewiesen werden. Um die Natur des Tumors und seinen Zusammenhang mit dem Rückenmark zu erkennen, macht man einen Längsschnitt durch das Rückenmark und den Tumor. Es zeigt sich nun, dass das Rückenmark mit einem abgerundeten Ende endigt, dass es, so scheint es makroskopisch, nicht in den Tumor übergeht. Der Tumor ist ziemlich fest und setzt sich aus mehreren, wie es scheint, durch bindegewebige Septen geschiedenen Theilen zusammen. Die mikroskopische Untersuchung jedoch ergiebt, dass das Rückenmark doch in den Tumor übergeht, und zwar liegt das Rückenmarkende in mehreren Schlingen zusammengelegt in dem Tumor. Umgeben ist es von derbem dickem gefässreichem Piagewebe. An verschiedenen Stellen sieht man auch mehrere Längs- und Querschnitte von Nerven. Das Rückenmark durchsetzt, wie aus der Figur ersichtlich, unten den Tumor und bildet mit der aus derbem welligem Bindegewebe bestehenden Pia gleichsam einen Knäuel. Auf der Aussenseite der Pia sitzt ein lockeres Gewebe Arachnoides und darauf eine ziemlich dünne, aus zarten Fibrinfäden bestehende Maschenmembran; zwischen den Maschen ab und zu Rundzellen. Die Rückenmarkshäute sind reich an ziemlich grossen Gefässen. Jeder Nerv ist umgeben von einer starken Pialscheide. Die Entstehung dieser Cyste, die man wohl füglich eine Meningocele nennen kann, ist sehr einfach zu denken. Stellt man sich einen Hydrops im Subarachnoidalraum vor, dann giebt es eine starke Ausbuchtung nach der Rückengegend, weil der hemmende Knochen fehlt. Es buchten sich die Häute aus, das

Rückenmark ist secundär mit hineingezogen worden. Es braucht ja nur eine Verwachsung des Rückenmarks mit der Sackwand bestanden zu haben, dann folgte die Medulla dem Zug des sich vergrössernden Sackes und wurde als Schlinge hineingezogen. Bei der Operation wurden diese Verwachsungen gelöst; nun legte sich das Filum terminale in einigen Schlingen und Windungen zusammen, verwuchs infolge der Entzündung des Sackes zu einem Knäuel und bildete so scheinbar einen Tumor.

V. Der kleinhühnereigrosse cystische Tumor sass in der Gegend des 3. oder 4. Lendenwirbels und hat einen Stiel von der Dicke etwa eines Zeigefingers. Die kleine Cyste ist von intacter Haut überzogen. Die Wand hat meist eine Dicke von etwa $^1/_2$ Cm., an einer Stelle jedoch 1 Cm. Bei der Exstirpation zeigt sich, dass die Haut und das Subcutangewebe ziemlich stark verdickt und ödematös ist. Nach Durchschneidung dieser Schicht kommt man auf einen dünnwandigen Sack, aus dem sich beim Anschneiden klare Flüssigkeit entleert. Eine enge Communicationsöffnung führt aus diesem kirschgrossen Sack in einen zweiten ebensolchen, der ebenso wie der erste ganz glatte Wandungen zeigt, nur an einer Stelle verläuft aus der Tiefe ein zartes Gefäss in die Sackwandung. Nervenfasern sieht man nicht. Die Communication mit dem Rückgratskanal ist nur klein.

Mikroskopischer Befund: Die Haut ist überall normal, mässig dicke Epithelschicht, normale Papillen, viel Schweissdrüsen in ziemlich kernreichem, derbem Bindegewebe. Die Ausführungsgänge der Schweissdrüsen langgezogen, nicht gewunden. Bindegewebsbündel nicht parallel, sondern durchflochten. Unter dieser drüsenreichen Schicht folgt eine Zone lockeren Bindegewebes mit weiten, klaffenden Lumina, dann eine recht kernreiche Schicht mit viel kleinen Gefässen ohne regelmässigen Bau und schliesslich innen eine derbere Membran von parallel verlaufenden Fasern. Diese Schicht ist deutlich abgegrenzt, ziemlich dick, es liegen etwa 12 Fasern neben einander. Diese Fasern sind durchaus parallel und haben einen länglichen Kern.

VI. Meningocele.

Sack von der Grösse etwa eines Borsdorfer Apfels in der Gegend des 10.—12. Brustwirbels. Beim Husten u. s. w. vergrössert er sich stark und pulsirt, wie es scheint. Spalt im Knochen schmal, etwa $1^1/_2$ Cm. breit. Haut normal, jedoch an einer Stelle eine kleine Narbe, vielleicht von einer Punction herrührend. Die bedeckende Haut fühlt sich sehr dick an. Nach Eröffnung des zarten Innensackes sieht man in der Mitte eine Art Scheidewand. Maschiges Gewebe bildet die Innenschicht, von zarter Consistenz und weisslicher Farbe. Das Rückenmark sieht man in der Tiefe des etwa 2 Cm. langen und $1—1^1/_2$ Cm. breiten Spaltes liegen; von seiner Dorsalseite geht ein dünner, bindegewebiger Strang nach dem Gipfel des Sackes, in dem ein Gefäss enthalten ist. Eine vollständige Scheidung in zwei Säcke findet nicht statt. Vielleicht sind diese Adhäsionen nur Residuen von der Punction. Das Rückenmark scheint intact zu sein. Auf dem Durchschnitt sieht die Sackwand dick und saftig aus. Auf der Innenseite liegt noch eine zarte Membran, die, leicht gekräuselt, verschiedene Taschen und Buchten bildet.

Mikroskopischer Befund: Normale Haut überall, mit Papillen, viel Schweissdrüsen, Talgdrüsen und Haaren. Kein subcutanes Fettgewebe, jedoch derbes, mannigfaltig durchflochtenes Bindegewebe von ziemlicher Dicke. Darauf folgt eine Schicht von etwa 1/3 Cm. Dicke, die sich makroskopisch schon deutlich von dem subcutanen Bindegewebe abhebt, durch ihr glasiges, etwas durchscheinendes Aussehen. Mikroskopisch besteht diese Schicht aus derben, sehr breiten, homogenen, sklerotischen Bindegewebsfasern, die ab und zu von kernreichem, spindelzelligem Bindegewebe durchflochten sind. Von dieser Schicht trennen sich nach innen zu breite Bindegewebszüge derselben sklerotischen Natur ab und bilden eine schmale Schicht für sich, die ein ähnliches Aussehen hat wie jene.

Allen diesen 6 Fällen ist zunächst gemeinsam, dass sich in der Sackwand nichts von Rückenmarksbestandtheilen findet, dass dieselbe, abgesehen von der äusseren Haut u. s. w., nur aus Rückenmarkshäuten gebildet wird. Freilich in der Art und Weise, wie sich diese Häute an der Sackwand betheiligen, bestehen Verschiedenheiten: während Fall 1, 2, 3, 5 nur eine Membran sowohl an der Basis als auf der Sackhöhe als Auskleidung zeigen, haben die anderen 2 Fälle zwei; freilich ist es in Fall 4 nicht nachgewiesen, dass diese Membranen auch auf der Sackspitze vorhanden waren. In dem ersten Fall ist ausser der Haut nur eine Membran noch als Sackwand vorhanden, und zwar eine recht zarte, mit zum Theil maschigem Gefüge, die man unbedingt für Arachnoides ansprechen muss. Freilich müssen wir hierbei noch die Frage erledigen: Welche Bedeutung hat jene kleine Cyste in dem peripheren Theil des Sackes? Die Wand derselben ist so gleichmässig aus parallelfaserigem Bindegewebe zusammengesetzt, dass man bei der sonstigen Lage der Dinge doch nicht ganz ohne Berechtigung daran denken könnte, dass sie vielleicht eine abgeschlossene Cyste der Dura darstellt. Dagegen spricht freilich, dass man sonst von Dura nichts nachweisen kann. Man sieht keine Dura in der Wand der basalen Cystenwand und sieht auch keinen Verbindungsstrang etwa zwischen der Cyste und der maschigen Arachnoidealauskleidung der basalen Cyste, der doch nicht ganz verschwunden sein könnte. Ich muss es daher doch für nicht sehr wahrscheinlich halten, dass diese Cyste duralen Ursprunges ist. Bestand in jenem 1. Fall die Sackwand nur aus einer Membran und der Haut, und konnte diese Innenmembran infolge ihrer zarten Structur ohne Weiteres in Connex gesetzt werden mit der Arachnoides, so ist das bei den anderen Präparaten 2, 3 und 5 nicht der Fall. Bei diesen stand uns ebenfalls nur der Sack zur Verfügung; infolgedessen muss die histologische Beschaffenheit der Sackwand die Entscheidung hierüber geben. Und nach dem angegebenen mikroskopischen Befund

scheint es mir sehr wohl berechtigt, diese Innenmembran als Dura zu deuten. In dem 3. Fall ist blos eine deutliche Membran vorhanden, die Sackwand ist hier gebildet von Haut, sehr derbem subcutanen Bindegewebe und einer derben Innenmembran, die stark mit Rundzellen infiltrirt war, so dass die Zwischenräume zwischen den Fasern ganz damit angefüllt sind. Wenn auch nach dem Lumen zu die Bindegewebsfasern dichter aneinanderliegen, so bilden sie doch mit den peripherer gelegenen eine einheitliche Schicht. Freilich könnte man ja auch denken, dass infolge der Entzündung des Sackes, für welche die Rundzelleninfiltration spricht, eine Verwachsung zweier Membranen stattgefunden hätte. Dann würden aber doch die Bindegewebsfasern etwas different geblieben sein. Da letztere durchweg sehr derb sind, möchte ich diese Membran doch auch für Dura halten. Der 2. und 5. Fall liegen am einfachsten. Sie zeigen als innere Auskleidung des Hautsackes eine ziemlich dicke Membran, die aus derben parallelen Bindegewebsfasern besteht. Sie ist wohl ohne Weiteres als Dura zu deuten.

Nun kommen wir zur Betrachtung der zweiten Gruppe, die etwas anders gebaut ist. Während in den Präparaten der ersten nur eine Membran überhaupt in dem Sack, soweit er bei der Operation gewonnen wurde, nachweisbar war, sind in den Fällen dieser an der Basis stets 2 deutlich abzugrenzen, 2 Membranen, die man unbedingt für Dura und Arachnoides ansprechen muss. Wenn freilich auch in dem 4. Falle nicht der ganze Sack vorhanden ist, so ist das Präparat dadurch werthvoll, dass der Zusammenhang mit dem Rückenmark und seinen Häuten erhalten ist. Der Befund, der den directen Uebergang der Dura und Arachnoides in je eine entsprechende Membran der Sackwand constatirte, der deutet doch unbedingt darauf hin, dass die Dura sich ebenfalls in ausgedehnter Weise an der Bildung des Sackes betheiligt hat, wie die Arachnoides. Ueberall in der erhaltenen Sackwand sind die beiden Membranen nachzuweisen, wenn wir auch nicht, da das Präparat defect ist, das Vorhandensein beider Membranen auf der Sackspitze constatiren konnten. Der letzte Fall zeigt als innere Auskleidung des Sackes eine sehr dicke ödematöse Partie Bindegewebe in Längsfaserrichtung, die mikroskopisch aus sehr breiten sklerotischen Bindegewebsfasern bestehen; auf der Innenseite sitzt eine zarte gekräuselte Haut, die dieselbe Beschaffenheit hat und mit jener ersten Schicht zusammenhängt. Wegen der ausserordentlichen Derbheit der Fasern möchte ich jene Membran für Dura und die innerste für Arachnoides halten. Ich glaube also nach dem Mitgetheilten, dass in einem Fall die Arachnoides, in 3 Fällen die

Dura, in 2 Fällen beide Membranen den Sack der Meningocelen gebildet haben.

Noch einen Punkt muss ich berühren, das ist das Verhalten der Haut. In 4 Fällen war die den Meningealsack bedeckende Haut in ganzer Ausdehnung normal mit Papillen, viel Schweissdrüsen, weniger Talgdrüsen und Haaren versehen. Subcutanes Fettgewebe war in keinem Falle vorhanden; statt dessen diente derbes Bindegewebe mit viel glatten Muskeln den drüsigen Gebilden als Lager. In den anderen 2 Fällen jedoch war die Haut auf der Sackseite nicht normal, sondern glatt, glänzend, ohne drüsige Gebilde, die Epithelschicht verdünnt ohne Papillen. Ueber das Wesen dieser Veränderungen habe ich schon früher gesprochen. Hier möchte ich nur noch erwähnen, dass in diesen beiden Fällen (No. 1 und 2) die Sackwand da, wo die Veränderungen bestanden, durchaus nicht verdünnt war, und dass der Sack nicht mehr sehr gespannt gewesen war.

Zum Schluss dieses Beitrages zur pathologischen Anatomie der Spina bifida möchte ich das Wesentliche aller meiner Befunde zusammenstellen und es in Beziehung setzen zu dem, was auf Grund der Arbeiten anderer Autoren, namentlich Recklinghausen's und Marchand's, jetzt die herrschende Ansicht ist. Die Untersuchungen Virchow's, die früheren Arbeiten Marchand's, Koch's, Hofmokl's, Ranke's u. A. sind von Recklinghausen in seiner klassischen Arbeit ausgiebig gewürdigt worden. Ich werde mich deshalb nicht ausführlicher mit ihnen beschäftigen, sondern hauptsächlich mit der Recklinghausen's und der neuen Marchand's.

Die Verhältnisse stellen sich, wenn ich von den schwersten Störungen zu den leichtesten fortschreite, in sehr einfacher, natürlicher Weise dar. Zunächst finden sich Fälle, in denen ein oder mehrere Wirbel hinten gespalten sind, ebenso die Häute und das Rückenmark nach hinten offen ist, und auch die Rückenweichtheile in verschiedenem Grade in der Mittellinie nicht vereinigt sind. In diesen Fällen gehen, wenn die Präparate gut erhalten sind, die Enden der Haut in die seitlichen Enden des Rückenmarks über, indem das Epithel an das Rückenmark selbst grenzt, und die Rückenmarkshäute finden ihre seitliche Fortsetzung in entsprechenden Lagen des subcutanen Bindegewebes. Nur eine Modification dieser Störung stellt es dar, wenn durch Flüssigkeitsansammlung vorn zwischen Arachnoides und Pia das Rückenmark mit der Pia nach hinten vorgewölbt ist. Abgesehen von dieser Richtungsänderung und dieser grossen Trennung der einzelnen Häute stimmt die Anatomie dieser Form mit der der ersteren durchaus überein. Der Sack wird also von der ventralen

Fläche der Pia gebildet, eventuell von einem Blatt der Arachnoides. In diesen Fällen ist also der eigentliche Sack nur von den Rückenmarkshäuten gebildet, allein an der Basis ist äussere Haut vorhanden. — Es folgen nun die Fälle, wo ebenso wie in den vorhergehenden Knochen und Dura offen sind, wo jedoch das Rückenmark, Pia und Arachnoides vollständig geschlossen sind. Hier ist der Sack mit Epithel bedeckt in ganzer Ausdehnung und auch zwischen Sack und Epithel eine Bindegewebsschicht vorhanden. In diesen Fällen kann nun Flüssigkeit sich ansammeln innerhalb des Centralkanals; dann wird die hintere Wand des Rückenmarks, der Pia, der Arachnoides und die Haut nach hinten als Sack vorgestülpt, oder der Hydrops entsteht im Subarachnoidealraum, dann buchtet sich die hintere Wand der Arachnoides und die Haut vor. Im ersteren Falle sprechen wir von einer Myelocystocele, im zweiten von einer Meningocele. — Endlich ist blos der Knochen gespalten, alles Uebrige aber geschlossen, dann können durch einen Hydrops subarachnoidealis die hintere Wand der Arachnoidea und der Dura zusammen, oder durch einen Hydrops subduralis die hintere Wand der Dura allein sammt der Hautdecke cystisch vorgebuchtet werden. Beides sind Formen der Meningocele. — Das sind die Typen, die sich mir bei der Untersuchung herausgebildet haben. Durch secundäre Veränderungen und durch Combination mehrerer dieser Typen wird noch eine grössere Mannigfaltigkeit in der Erscheinungsform der Spina bifida erzeugt, wie sie unsere Präparate ja reichlich darbieten.

Allen unseren Fällen, mit Ausnahme eines einzigen, ist es gemeinschaftlich, dass ein oder mehrere Wirbel gespalten waren. Die Form des Spaltes in seiner Gesammtheit war, vom Dorsum aus gesehen, meist eine spitz-ovale; die Länge sehr verschieden, während die Breite zwischen 1½—2½ Cm. an der breitesten Stelle variirte, wenn ich absehe von den Fällen, in welchen das ganze Kreuzbein gespalten und dementsprechend der Spalt viel breiter war. Vorwiegend die untere Lendenwirbelsäule und das Kreuzbein waren an den Spalten betheiligt. In der 1. Gruppe war der Sitz der Spina bifida ausschliesslich in diesem Theil, nur in einem Fall war auch der 11. und 12. Brustwirbel gespalten. Dasselbe fanden wir bei fünf Fällen der 2. Gruppe; eine Myelocystocele jedoch hatte ihren Sitz in der Mitte der Halswirbelsäule; desgleichen war in dem Förster'schen Fall die Hernie in der Halswirbelsäule ausgetreten zwischen 4. und 5. Bei den Meningocelen war das Verhältniss ein sehr anderes. Von fünf Fällen, deren Sitz mir bekannt war, stammten nur zwei aus der Lenden- und Kreuzbein-

gegend[1]), dagegen war in 1 Fall der 5. Halswirbel, in einem 2. der 7. Halswirbel und 1. Brustwirbel und in einem 3. der 10.—12. Brustwirbel gespalten. — An dem einzelnen Wirbel sieht man den Körper intact; letzterem schliesst sich auf jeder Seite der Bogen an, der in einem stumpfen Winkel mit dem Körper verbunden ist, jedoch stets nur durch eine bindegewebige, knorpelige Masse. Die Bogen sind kurz; vom Dornfortsatz ist nichts zu sehen. Manchmal wird der Spalt oben und unten durch eine derbe Membran geschlossen, die mit dem inneren und äusseren Periost zusammenhängt. In einem einzigen Falle sass die Wirbelspalte etwas mehr seitlich, das war eine Myelocystocele.[2])

Die Rückenmarkshäute bieten, abgesehen von dem, was ich schon über ihren Verlauf bei den verschiedenen Formen der Spina bifida sagte, nichts Besonderes dar. Sie können verdickt, verdünnt sein und können durch Bindegewebsfasern und -stränge mit einander sich verbinden und so Taschen und Nischen bilden. Das Rückenmark selbst zeigt verschiedene Veränderungen. Neben der Spaltung bei Myelocelen und der Cystenbildung im Centralkanal bei Myelocystocele finden sich noch Höhlenbildungen ausserhalb des Centralkanals gelegen und abnorme Wucherungen grauer Substanz. Die Nerven sind meist normal, der Verlauf aber ist je nach der Form der Spina bifida sehr verschieden. Während es für die einfachen Meningocelen und die Myelocystocelen charakteristisch ist, dass kein Nerv im Innern des Sackes sich findet, gehört dies bei den Myelocelen zum gewöhnlichen Bild. Nur wenn Verwachsungen vorhanden waren, fanden wir Nerven in Meningocelensäcken, bei Myelocystocelen verliefen sie, und zwar die hinteren Wurzeln, naturgemäss innerhalb der Sackwand, während sie bei den Myelocelen von dem medianen Theil des Sackes nach dem Wirbelkanal mitten durch den Sack ihren Lauf nahmen, oder, falls der Hydrops in der Arachnoidea sass, beide Wurzeln erst eine Strecke in der Wand des Sackes verliefen und dann vereinigt Arachnoidea und Dura durchsetzten. Im letzteren Fall sind die Nerven von Arachnoides überzogen. — Schliesslich muss ich noch das Verhalten der Haut besprechen. In 7 Fällen war die Haut in ganzer Ausdehnung vollständig normal, in 3 Fällen, den

1) Ich betone dies, weil Koch in seinen Mittheilungen S. 47 sagt: Das Vorkommen der einfachen meningealen Cysten im Bereich der Wirbelsäule halte ich vorerst ebenfalls nur für das untere Ende des Kreuzbeines erwiesen. Aehnlich äussert sich auch Marchand. Realencyklopädie 89.

2) Eingehendere Studien über die Knochenverhältnisse bei der Spina bifida konnte ich nicht machen, da die Präparate meist erhalten werden mussten.

Myelocelen, entbehrte der mediale Theil des Sackes durchaus des Epithels, während die übrigen 6 Fälle wenigstens überall eine Epithelbedeckung hatten. Subcutanes Fettgewebe fehlte in dem grössten Theil der Fälle, nur in dem basalen Theil des Sackes fand es sich häufiger. Statt dessen war etwas derbes, straffes Bindegewebe vorhanden, das den zahlreichen Schweissdrüsen als Lager diente. Talgdrüsen und Haare fanden sich nur in geringer Zahl. Vielfach fehlte die Papillenbildung der Haut fast ganz.

Im Allgemeinen glaube ich sagen zu können, je weitreichender die Spaltung ist, desto geringer ist die Haut auf dem Sack entwickelt, und umgekehrt. Und das aus sehr begreiflichen Gründen. Wenn die Rückenmarkshäute, statt sich zu schliessen, noch ganz direct in das subcutane Bindegewebe übergehen, dann ist von dem letzteren nichts frei, was sich zwischen Epithel und Rückenmark einschieben könnte, abgesehen davon, dass eine Epithelbedeckung des Rückenmarks nicht möglich scheint. Je mehr Häute sich schliessen, um so mehr Bindegewebe kann sich über den geschlossenen Häuten vereinigen. Danach müsste man bei Meningocelen mit geschlossener Dura am ehesten normale Haut antreffen. Ausserdem kommt aber hierfür gewiss noch in Frage, wann die Cystenbildung eingetreten ist, ob zu einer Zeit, wo die Haut schon gut entwickelt war, und zweitens, ob die Flüssigkeitsansammlung in dem Sack sehr bedeutend und damit die Dehnung der Haut sehr gross war.

Von unseren 7 Fällen, die normale Haut aufwiesen, waren 4 Meningocelen mit geschlossener Dura, 2 Myelocystocelen und 1 Myelomeningocele mit secundärer Myelocystenbildung. Letztere war complicirt mit einem Myolipom, die anderen beiden waren wohl erst spät gewachsen, abgesehen davon, dass sie ihren Sitz in der Kreuzbeingegend hatten, wo vielleicht die seitlich gelagerte massige Musculatur und das Fett bei den Spalten näher zusammenrückt und so eine dickere Schicht bildet. Daraus erklärt sich wohl, dass die Haut normal geblieben war.

Für alle, die mit den einschlägigen Arbeiten vertraut sind, ergiebt sich aus dieser kurzen Uebersicht, dass meine Beobachtungen und meine Auffassung derselben, soweit sie die Rhachischisen, die Myelocelen, die Myelocystocelen betreffen, in den Hauptpunkten übereinstimmen mit dem, was Recklinghausen in seiner mehrfach erwähnten Arbeit gelehrt hat. Ich sehe dabei ab von Nebenfragen, z. B. dass ich die Flüssigkeit bei Myelocelen nicht immer innerhalb der Arachnoides, d. h. zwischen 2 Blättern derselben, sondern auch zwischen Pia und Arachnoides gefunden habe, dass ich durchaus

nicht in allen Fällen von Myelocystocelen Epithel auf der Innenseite des Sackes nachweisen konnte, dass der Procentsatz von Myelocystocelen, die combinirt waren mit Bauchblasendarmspalte, bei uns lange nicht so hoch war wie bei Recklinghausen. Wir hatten unter 11 Fällen [1]) nur 4, während er unter 11 Fällen 10 fand. Ich kann also der Behauptung Recklinghausen's, dass bei Myelocystocelen fast constant eine Bauchblasendarmspalte vorhanden sei, nicht zustimmen. Marchand dagegen ist zum Theil anderer Meinung, nimmt er doch eine Form von Myelocelen an, bei welchen das Rückenmark sich zwar auch in die Innenseite des Sackes inserirt, ohne jedoch hier gespalten und nach aussen geöffnet zu sein. Derartige Formen sind mir nicht zu Gesicht gekommen. Aber über eine Form der Spina bifida habe ich mich durchaus abweichend geäussert, und speciell in einer Frage, das ist die: Wie ist das Verhalten der Häute bei Meningocele? Auch für diese nimmt Recklinghausen ja als höchst wahrscheinlich an, dass die Dura defect sei und die Hauptmasse des Sackes von Arachnoides gebildet werde. Er sagt S. 427: „Sogar für die richtigen Meningocelen, über welche ich allerdings aus eigener Anschauung nicht aburtheilen kann, scheint mir die gewöhnliche Deutung, dass die äussere Schicht der Sackwand die ausgedehnte Dura mater sei, noch lange nicht über allen Zweifel erhaben. Die bezüglichen Angaben beweisen allerdings unbedingt, dass man makroskopisch die Dura mater vom Halse des Sackes her in die äussere Wandung des Tumors verlaufen sah, aber auf seiner Höhe wurde eine richtige Dura, soweit mir bekannt, niemals als besondere, von der bedeckenden äusseren Haut deutlich isolirbare, fibröse Membran, hier vielmehr als mit der äusseren Bedeckung untrennbar verschmolzen vorgefunden" u. s. w. Lassen wir dies einmal als Thatsache gelten. Wenn die Dura auf der Sackspitze nicht mehr nachweisbar oder richtiger nicht mehr isolirt nachweisbar ist, welche Zustände können dann vorliegen? Die Dura kann fehlen, sie kann aber auch nur durch Verdünnung nicht mehr ganz als solche kenntlich sein, sie kann mit der Arachnoides oder der Haut verwachsen sein, z. B. durch Entzündungsprocesse. Welche Gründe sind vorhanden, um gerade einen Defect der Dura anzunehmen? Ehe ich darauf eingehe, möchte ich zunächst fragen: Welche Mittel haben wir in einem Falle, wo die Sackwand nur von einer Membran ausgekleidet wird, zu entscheiden: ist diese Membran Dura oder Arach-

1) Darunter sind auch 4 Fälle, die im Anhang aufgeführt sind, mitgerechnet.

noides? wenn wir sie nicht makroskopisch auf eine von beiden zurückführen können. Wodurch unterscheiden sich diese Membranen? Hier kann nur die histologische Beschaffenheit in Frage kommen. Schwalbe sagt über diese in seinem Lehrbuch der Neurologie: „Die Dura besteht aus dicht verflochtenen Bündeln fibrillären Bindegewebes. An manchen Stellen lässt sich makroskopisch eine Hauptrichtung der Bindegewebsfaserung unterscheiden. In der Dura des Rückenmarks ist dieselbe longitudinal." — „Die Spinnewebenhaut des Rückenmarks besteht aus einer dünnen Lage longitudinal verlaufender paralleler Fibrillenbündel, die hier und da schmale Spalträume zwischen sich freilassen", und nach Toldt sind die Fasern der Arachnoides zarter und feiner als die der Dura. Also die Faserrichtung ist dieselbe, nur besteht die Arachnoides aus einer dünneren Lage zarterer Fibrillen, als die Dura. Es kann somit bei der Differentialdiagnose zwischen diesen beiden Membranen nur die Faserbeschaffenheit und die Dicke der Schicht zur Entscheidung herangezogen werden. Und diese werden auch die Entscheidung geben, wenn die Sackwand intact ist. Nun muss man aber bedenken, dass diese Fasern manchmal nicht mehr normal sein werden; ja dass gerade die Sackspitze, als der höchste Punkt, am ehesten Veränderungen aufweisen wird, denn diese Partie hat den höchsten Druck auszuhalten, diese Partie ist auch infolge des Drucks auf die Gefässe am schlechtesten ernährt; ist sie ja doch auch am weitesten von den grösseren Ernährungsarterien entfernt, und diese Partie ist auch am meisten Verletzungen von aussen ausgesetzt, die bei der Dünne der Wand doch sehr leicht die Innenmembran in Mitleidenschaft ziehen können. Ich komme darum zum Schluss, dass, wenn die Dura eine weite Strecke an der Sackwand sich nachweisbar betheiligt, dann aber nicht etwa ein directes Aufhören derselben beobachtet wurde, sondern sie sich nur an der Sackwand nicht mehr isoliren und deutlich darstellen liess, daraus durchaus nicht folgt, dass keine vorhanden ist. Recklinghausen nimmt nach S. 429 an, dass die Arachnoides bei Meningocele die Sackwand bilde. Dabei führt er aber folgenden Fall an S. 428: „Bei einer kindskopfgrossen, länglichen, fast cylindrischen Meningocele, die sich bei einem Manne als Ausstülpung der linken vorderen und mittleren Schädelgrube in die linke Gesichtshälfte und Schläfe entwickelt hat, kann ich die Dura mater wohl auf eine grosse Strecke verfolgen, aber in der tiefst gelegenen Stelle, da, wo die äusseren Weichtheile in ein weiches Fibromgewebe aufgegangen sind, liegt nach dem Schädelinneren hin nur dieses Gewebe zu Tage, ist keine Dura

mater nachzuweisen." Es war also auch keine Arachnoides nachzuweisen. Wie bildete diese dann den Sack?

Ist nun etwa die Dura zu fest, zu dick, zu kräftig, zu elastisch, als dass sie so stark gedehnt werden könne? Man denke nur an die enorme Dehnung bei Hydrocephalus internus. Ausserdem sollte ich meinen, dass, wenn die Dura so weit gedehnt werden kann bei defectem Zustande, dass sie einen grossen Theil der Sackwand mit Ausnahme der Sackspitze auskleidet, dass sie es dann auch kann, wenn sie nicht defect ist. Wäre die Dura nicht recht dehnbar, dann müsste man doch meinen, dass bei dem starken Längenwachsthum der Wirbelsäule gegenüber dem des Rückenmarks die defecte Dura eher nach innen gezogen würde. Dann ist es ja sehr gut möglich, dass die Dura vielleicht schwächer ist als normal, dass sie durch einen starken Flüssigkeitserguss, durch die stärkere Durchfeuchtung an Widerstandskraft gegen Druck, an Elasticität verliert und dadurch dehnbarer wird.

Auch die Entwicklungsgeschichte giebt uns keine Gründe für jene Annahme; denn man kann nicht behaupten, dass die Entwicklung der Dura in so innigem Zusammenhang mit der des Knochens stünde, dass ein Spalt im Knochen nicht denkbar wäre, ohne einen Spalt der Dura. Uebrigens führt Recklinghausen selbst als XVIII. einen Fall von Spina bifida occulta an, bei welchem „da, wo eine 3 Cm. lange und 12 Mm. breite Lücke in den Wirbelbögen vorhanden war, die durch eine derbe Membran gedeckt war, die geschlossene Dura mit dem Rückenmark unter dieser Membran lagerte ohne Ausbuchtung". Ich glaube aus alledem schliessen zu können, dass es keine erheblichen Gründe giebt, die es unwahrscheinlich machen, dass die Dura geschlossen sein kann. Wir können also demnach rein theoretisch drei Arten von Meningocelen annehmen: entweder solche, bei denen die Dura allein hervorgebuchtet war, zweitens solche, bei denen Dura und Arachnoides die Sackwand bildeten, und drittens solche, bei denen die Dura defect ist und die Arachnoides den Sack bildet. Nicht unwesentlich für die Beurtheilung der Frage, welche dieser drei Arten wohl thatsächlich zur Beobachtung kommen werde, scheint mir die Frage zu sein: In welchen Räumen der Rückenmarkshäute werden überhaupt Hydropsien beobachtet? Zweifellos ist der Hydrops im Subarachnoidalraum der häufigste; es hat somit die Recklinghausen'sche Theorie etwas Bestechendes; ist es doch sehr plausibel, dass, wenn die Dura, wie angenommen, defect ist, dass es dann einem etwaigen Hydrops des Subarachnoidalraums viel we-

niger Schwierigkeiten wird machen können, die Arachnoides herauszudrängen, als wenn die Dura dieselbe noch deckt.

Andererseits muss man sich aber doch fragen: Ist es sehr wahrscheinlich, dass die Dura soweit mit herausgezogen würde, wie z. B. in dem Recklinghausen'schen Fall, wenn sie nicht vollständig geschlossen wäre? Liegt es nicht näher, anzunehmen, dass blos die Arachnoides durch den Duraspalt hindurchträte und gedehnt würde, dass die Dura aber zurückbliebe? Thatsächlich betheiligt sie sich aber in ausgedehntem Maasse an der Sackbildung. Wenn man nun dazu bedenkt, dass so enorme Dehnungen bei Hydrocephalus vorkommen, die sich auch auf die Haut, den Schädel, die Dura u. s. w. erstrecken, wenn man ferner sich erinnert, welche mächtige Ausdehnung der Dura man gelegentlich bei Spina bifida, z. B. in Fall VI unserer Myelocystocelenpräparate, findet, so bedeutend, dass man sehr wohl die Koch'sche Annahme für richtig halten könnte, dass die Dura abnorm weit angelegt ist, ich meine, dann wird es uns auch als möglich erscheinen, dass bei Meningocelen eine solche Dehnung vorkommen kann. — Wenn nun auch der Hydrops subarachnoidalis mindestens viel häufiger ist, ja wenn auch wohl mit Recht das Vorkommen eines Hydrops subduralis von manchen Autoren ganz abgeleugnet wird, so hat es doch absolut nichts Merkwürdiges, wenn unter Umständen in dem Subduralraum sich Flüssigkeit ansammelt; ist er doch nachgewiesenermaassen (Schwalbe, Key-Retzius) ein echter Lymphraum, sind doch seine Wände von einer continuirlichen Schicht von Endothel ausgekleidet.

Vielleicht sind bei Spina bifida die Verhältnisse günstig für das Zustandekommen eines Hydrops subduralis in dem Sack, vielleicht wird die sonst geringe Flüssigkeitsmenge durch „einen activen Reizzustand" (Virchow, Geschwülste. S. 172) gesteigert. Vielleicht ist aber auch das erste Moment für die Ausstülpung der Haut ein anderes. Ist aber einmal ein Theil hervorgebuchtet, dann kommt es zur Absonderung von Flüssigkeit in den Sack, zu Stauung, zu Transsudation. Oft ist der Sackhals ziemlich eng, dadurch die Communication mit dem Rückgratskanal sehr schmal, so dass bei gesteigerter Secretion der Druck in dem Sack recht beträchtlich werden kann, und andererseits, wenn die Communication etwas weit ist, wie stark wird bei Hustenanfällen, beim Pressen der Sack durch die Flüssigkeit gespannt, so dass ein schlaffer, dickhäutiger Sack zu einer prallgefüllten dünnen Blase wird.

Ich habe mich bis jetzt einfach auf den Standpunkt gestellt, als ob die Anwesenheit von Dura auf der Sackspitze nicht nachgewiesen

sei. Nun glaube ich aber doch, dass meine Präparate das Vorhandensein der Dura bei bestimmten Formen der Meningocele beweisen. [1]) Ausserdem möchte ich aber auch noch einige Stellen aus den Beschreibungen anderer Autoren anführen, die doch eigentlich sicher darthun, dass Dura die Sackwand bildete. Ich wähle einige markante Fälle aus.

Zunächst der Fall von Wolf-Schultze. Da heisst es:

„Bei der Abtragung der Cyste zeigte sich, dass ein grosser aus Haut und Dura mater bestehender Sack vorliegt, in dem ein zweiter ebenfalls nur Flüssigkeit enthaltender Arachnoidalsack sich findet, der mit dem Durasack durch verschiedene Fäden zusammenhängt."

Und nach der Operation bei der Section:

„In dem vom Rückenmark aus nach hinten ziehenden Strang, der sich nach der Haut zu sehr erheblich erweitert und zu der Grösse einer kleinen Wallnuss anschwillt, lässt sich als äusserste Umhüllung Duragewebe nachweisen. Den Hauptinhalt der geschilderten Anschwellung des Duralsackes bildet grobfaseriges Bindegewebe" (Prof. Schulze).

Ich führe weiter an den Fall von Fleischmann:

Section: „Die schichtenweise Durchtrennung des hydropischen Sackes ergab folgende Hüllen: zu äusserst verdünnte, von erweiterten Gefässen durchzogene Haut, darunter eine lockere, bindegewebige Ausfüllmasse, hierauf eine feste fibröse, innen glatte Membran von Liniendicke, bestehend aus zwei Schichten. Dieselben liessen sich deutlich trennen und setzten sich mittelst eines feinen Isthmus direct mit den Rückenmarkshüllen in Verbindung, so zwar, dass die innere zarte Haut in die Arachnoidea, die äussere dicke in die Dura mater spinalis überging. Auch die mikroskopische Untersuchung bestätigte diese Auffassung u. s. w."

Tourneux et Martin sprechen sich folgendermaassen aus: „Dans les fissures spinales à hydrorhachis externe, la membrane fibreuse, qui tapisse intérieurement la poche, se présente l'arachnoïde et la dure mère soudées ensemble. Nous avons en effet, montré, qu'au niveau du bord supérieur de la tumeur la séreuse arachnoïdienne disparaissait par accolement de ses deux féuillets et qu'il ne persistait au delà qu'une seule membrane fibreuse résultant de la fusion interne avec la dure mère."

---

1) Die Arbeit war schon zum Druck abgeschickt, als mir ein Fall in die Hände fiel, an dem man deutlich den Uebergang der Arachnoides und der Dura in die zwei Membranen der Sackwand constatiren konnte; an dem man ferner feststellen konnte, dass diese beiden Membranen überall den Sack bilden, überall deutlich zu isoliren sind. Im Anhang führe ich diesen Fall mit anderen auf.

Schmielau, Inaugural-Dissertation. Würzburg 1889.

Neugeborenes Kind, trägt unterhalb des Nackens eine gestielte Cyste genau in der Mittellinie. Cyste nicht prall gespannt. Das Kind schrie, wenn das Gewicht der Cyste an dem Stiele zog. Der Stiel ging durch eine Oeffnung, die den Proc. spinosi entsprach, in die Tiefe. Exstirpation der Cyste nach Abbinden des Stieles. Die Flüssigkeit stimmte mit dem Liquor cerebrospinalis in der Zusammensetzung überein. Die Cystenwand bestand aus zwei leicht trennbaren Häuten, welche, durch ganz feine, bindegewebige Adhäsionen verbunden, eine capillare Spalte zwischen sich lassen. Bei mikroskopischer Betrachtung stellt sich heraus, dass die obere Schicht aus der äusseren Haut besteht, deren Gefüge durch die Dehnung und entzündlichen Vorgänge zwar sehr verändert ist, indem ein kernreiches Bindegewebe vorherrscht und das subcutane Fettgewebe fehlt, die aber vereinzelte Haare mit Haarbalgdrüsen und Schweissdrüsen erkennen lässt. Die innere Schicht ist eine rein bindegewebige, äusserst straff und fest, und sicher als Dura mater anzusprechen. Die innere Schicht kleidet die Cyste in der ganzen Ausdehnung aus.

In neuester Zeit haben sich meines Wissens nur de Ruyter und Marchand über diesen Punkt geäussert: Nach Ersterem soll in seiner 2. Figur, die zu undeutlich ist, um es mit Sicherheit sehen zu können, das Rückenmark mit Pia und Arachnoides an normaler Stelle sein; die Cyste nur von Dura gebildet sein, ebenso nach der Erläuterung zu der Abbildung. Freilich sagt de Ruyter an anderer Stelle, aber nur ganz beiläufig ohne jegliche genauere Angabe seines positiven Befundes, dass er auf der Sackspitze nie habe Dura nachweisen können.

Auch Marchand ist anderer Meinung, als Recklinghausen; sagt er doch „die Meningocelen communiciren mit dem Subduralraum. Die Dura lässt sich in den Sack verfolgen, hier ist sie stark verdickt, aber weiter nach aussen fest vereinigt mit den äusseren Bedeckungen. Eine besondere Arachnoidalschicht lässt sich in der Regel nicht nachweisen, dagegen treten durch die Communicationsöffnung entweder einzelne oder mehrere Nerven, welche in der Wand verlaufen oder frei durch die Höhle hindurchziehen, zuweilen auch schlingenförmig umbiegen.“ Die Meningocele anterior, die Marchand beschrieben hat, wurde auch aus Duragewebe gebildet. Ich glaube somit, auch die Literatur giebt genügende Stützen für meine Ansicht über die Sackwand der Meningocelen.

Lässt man diese Befunde als richtig gelten, dann stellt sich das Resultat mit Rücksicht auf unsere Frage so: In allen 5 Fällen wurde in der Sackwand Dura nachgewiesen. Im Fall Schulze-Wolf,

de Ruyter und Schmielau bildete die Dura allein den Sack, im Fall Tourneux und Fleischmann mit der Arachnoidea zusammen. Im letzteren Fall waren beide deutlich zu isoliren, im Fall Tourneux waren beide Häute auf der Sackspitze verschmolzen. Von Schulze und de Ruyter ist über die Sackspitze der Duralsäcke nichts Besonderes gesagt; ich habe keinen Grund, anzunehmen, dass sie sich anders verhalten hätte, als die übrige Sackwand. Im Fall Schmielau fand sich die Dura überall.

Während also die Vorgänger Recklinghausen's für alle Formen der sackartigen Spina bifida annehmen, dass die Dura mater intact sei, stellte Recklinghausen den Satz auf: „Bei allen Spinae bifidae trägt nicht nur die knöcherne Hülle, sondern auch jedesmal die Dura mater einen Defect." Beide Ansichten sind meiner Meinung nach nicht richtig, factisch liegen die Verhältnisse so:

Den weitgehendsten Spalt zeigt die Myelocele; da ist der Knochen, die Dura, die Arachnoides, die Pia und das Rückenmark gespalten, resp. unvereinigt. Sie stimmt im Bau durchaus mit der Rhachischisis post. überein. Dann folgt die Myelocystocele. Bei ihr ist der Knochen, die Dura gespalten, Arachnoides, Pia und Rückenmark aber geschlossen. Aus derselben Defectbildung kann sich auch die eine Form der Meningocele entwickeln, deren Wand nur aus Arachnoides besteht (Recklinghausen).

Schliesslich ist nur der Knochen gespalten, Dura, Arachnoides, Pia und Rückenmark vereinigt. Dann kann die Dura allein als Sack ausgebuchtet werden, die Flüssigkeit sitzt im Subduralraum (Marchand), oder die Dura und Arachnoides wird ausgebuchtet, die Flüssigkeit sitzt im Subarachnoidalraum.

Wir haben also eine continuirliche Reihe von der Rhachischisis post. mit Spalt aller Theile bis zur Meningocele mit Spalt blos des Knochens.

Wiederholt habe ich bei dem Versuch, die Anatomie dieser Missbildungen verständlich zu machen, auch ätiologische Momente kurz erwähnen müssen, ohne mich jedoch ausführlicher darüber auszusprechen. Namentlich wurde der Hydrops der Häute u. s. w. wiederholt in diesem Zusammenhange genannt. Um aber nicht missverstanden zu werden, möchte ich jetzt noch ganz kurz meinen Standpunkt in dieser Frage charakterisiren. Zweifelsohne muss man 2 Dinge

zunächst streng unterscheiden: 1. wodurch entsteht die Spaltung der verschiedenen Theile, 2. wodurch entsteht der cystische Tumor. Vielleicht ist es eine und dieselbe Ursache, vielleicht, und das ist mir wahrscheinlicher, zwei. Jedenfalls ist die erste Frage bis jetzt noch nicht vollständig befriedigend beantwortet, während die zweite Frage vielleicht ihre Antwort erhält durch die Annahme des Hydrops der Häute und des Rückenmarkes als treibendes Moment, wenn auch Koch und Marchand sich gegen diese letztere Annahme mit manchen Gründen gewendet haben. Eine bestimmte Meinung über diese Dinge auszusprechen, bin ich nicht in der Lage.

ANHANG.

Die Arbeit war schon zum Druck abgeschickt, als ich im hiesigen anatomischen Institut noch eine Anzahl von Spina bifida-Präparaten fand, die mir von Herrn Prof. Merkel gütigst zur Verfügung gestellt wurden; ausserdem erhielt ich von Herrn Prof. Orth hier noch die frische Leiche eines mit Spina bifida behafteten Neugeborenen. Ich lasse hier die makroskopischen Befunde der ersteren kurz folgen und ebenso auch den genaueren mikroskopisch festgestellten Befund des zuletzt erwähnten Falles.

I. Spina bifida. 6—7 monatlicher Embryo. Bauchspalte, Mangel der Gallenblase. After verschlossen.

In der Kreuzbeingegend ein Sack von der Grösse eines Borsdorfer Apfels. Spalt der unteren Lendenwirbel und des Kreuzbeins etwa 1 Cm. breit.

Der Sack ist von normaler Haut bedeckt. Nach Spaltung des Sackes erkennt man eine sehr deutliche Membran, welche allenthalben den Sack auskleidet. Sie ist von der Haut durch ein wasserreiches, sulzig-gequollenes Bindegewebe getrennt. Auf der Innenseite ist sie nicht glatt, nicht glänzend, sondern mit einer gelbbräunlichen krümeligen Masse belegt. Diese Membran geht mit einer Oeffnung, die etwa die Kuppe des kleinen Fingers aufnimmt, direct in das Rückenmark mit seinen weichen Häuten über. Jene krümelige Masse ist auf der Sackspitze am dünnsten, nach jener Oeffnung zu dicker; sie geht direct in die Rückenmarksubstanz über, während die Arachnoides und Pia in jener Membran des Sackes ihre Fortsetzung finden. Die Dura ist in der Sackwand nicht nachweisbar; sie ist defect. Es handelt sich also um eine Myelocystocele der unteren Lendenwirbel- und Kreuzbeingegend.

II. Spina bifida.

Sack, der breit über den oberen Lendenwirbeln aufsitzt. Er enthält 2 Säcke, von denen der eine, obere, dünnwandig ist und auf der Innenseite krümelige Massen enthält, während der andere, darunterliegende, glattwandig ist. Jener obere geht mit jener krümeligen, bräunlichen Masse direct in die Rückenmarksubstanz über, während seine übrige Wand mit der Pia und der Arachnoides zusammenhängt resp. von ihnen gebildet

wird. Jener untere Sack besteht aus einer Membran, der Arachnoides. Die Dura ist im Bereich des Sackes defect. Der Fall stellt also eine Combination von Myelocystocele mit Meningocele arachnoidalis dar.

III. Spina bifida.

Spalt der unteren Lendenwirbel und des Kreuzbeins. Sack von normaler Haut bedeckt, dickes Subcutangewebe. Innen ein zarter Sack, der wohl den weichen Rückenmarkshäuten angehört. In der Tiefe des Sackes sieht man Reste von Rückenmarksubstanz, während die übrige Sackwand frei davon ist. Man gelangt vom Innern des Sackes direct in die Rückenmarksubstanz, sowohl nach oben als nach unten. Auf der ventralen Seite ist der Sack von Arachnoides bekleidet. Die ventrale Wand ist wohl durch die Schwere des Sackes dorsalwärts ausgebuchtet, das Rückenmark herausgezerrt. Von der ventralen Sackwand sieht man eine Reihe Nerven nach vorn ziehen zur Dura. Die Dura geht auf der Dorsalseite in den Spalt hinein, sie haftet an der Umrandung und bildet für sich mit der Arachnoides auch einen kleinen seitlichen Sack. Es handelt sich in diesem Falle wieder um die Combination einer Myelocystocele mit einer Meningocele duralis.

IV. Spina bifida der Nackengegend.

Sack von Apfelgrösse im Nacken. Aus einer relativ kleinen Oeffnung hängt ein dünnwandiger Sack heraus, aus zwei deutlich separirbaren Häuten bestehend. Auf der Innenwand lagert krümelige, bräunliche Masse, die direct mit der Rückenmarksubstanz communicirt. Sie sitzt auf einer zarten Membran auf. Bei genauerer Untersuchung der Sackwand findet man 1) eine dünne epitheliale Haut, direct in Zusammenhang mit der umgebenden Haut, 2) eine zarte Membran, die Arachnoides, 3) eine weitere zarte Membran, die Pia, der innen die krümelige Masse aufsitzt. Nach unten von diesem Sack findet sich eine ausgedehnte offene Spalte des Rückenmarks, durchaus von der Beschaffenheit der gewöhnlichen Rhachischisis post. Diese Rhachischisis post. communicirt mit einer engen Oeffnung mit der darüber gelegenen Myelocystocele.

V. Neugeborenes. Bauchspalte. Blasenspalte. Klump- und Plattfuss. Skoliose.

Auf dem Rücken sitzt ein gut kindskopfgrosser dünnwandiger breitbasiger Sack, der die untere Hälfte der Wirbelsäule einnimmt. Er reicht bis zum Steissbein nach unten, seitlich bis zu den Trochanteren und liegt mehr auf der rechten Seite. Circa $^1/_2$ Liter goldgelbe klare Flüssigkeit bildet seinen Inhalt. Der Sack ist überall von Haut bedeckt, die jedoch auf der prominentesten Gegend des Sackes in der Ausdehnung eines Handtellers etwas dünner ist als die umgebende, gegen welche sie sich ziemlich scharf absetzt. Die dickere Haut macht mehr den Eindruck von normaler Haut. In der Sackwand sieht man viel Gefässe. Nach Spaltung des Sackes sieht man, dass er aus mehreren Häuten besteht. Innen findet sich eine sehr zarte Membran mit sehr viel Gefässen, die ein dichtes Netz bilden. Zwischen Haut und dieser Membran sitzt noch eine dünne Membran. Die Innenwand ist in der Gegend der Sackspitze ziemlich

glatt, nach der Basis zu wird sie aber immer unebener; hier hat sie einen rothbraunen Belag. In der oberen Hälfte der Basis des Sackes finden sich auf der Innenseite zwei etwa bohnengrosse längsgestellte Wülste, die zwar mit einander in Verbindung stehen, jedoch in der Mittellinie durch eine Längsfurche getrennt sind, welche aber nicht durchgeht. Diese Wülste haben ein braunrothes Aussehen und zeigen jeder einen längs verlaufenden weissen Streifen, der etwa ½ Cm. von der Mittelfurche nach unten zieht. Von der Mittelfurche aus laufen in querer Richtung Gefässe. Nachdem man das Rückgrat oberhalb des Sackes auch gespalten, sieht man deutlich, wie die Dura auch in die Sackwand übergeht, kann jedoch nicht mit blossem Auge verfolgen, wie weit sie geht. Man bemerkt weiter, dass die Arachnoides und die Pia sich an der Bildung des Sackes betheiligen. Auf einem queren Schnitt, den man durch die Mitte jener Rückenmarkwülste und durch den ganzen Sack führt, sieht man nun, wie das cystisch erweiterte Rückenmark die Innenwand des ganzen Sackes bildet; man sieht deutlich, wie jene Wülste sich in dünner Schicht direct in jene dünne Innenhaut fortsetzen. Jene Wülste ruhen auf einer Membran, die ebenfalls in die Sackhüllen übergeht. Diese Membran ist um etwa 1 Cm. weit nach hinten abgehoben von der deutlich erkennbaren zarten Arachnoides, die seitlich auch in die Sackhüllen übergeht, indem sie sich dicht an die Pia anlegt. Zwischen dieser Membran ziehen Nervenpaare, die von einer zarten Haut umhüllt sind. Das Gewicht des Sackes hat wohl das Rückenmark mit der Pia herausgezerrt, so dass auf der ventralen Seite ein Hohlraum zwischen Arachnoides und Pia entstanden ist, etwa von der Grösse der Rückenmarkrinne im Querschnitt. Dicht unter der Arachnoides liegt die derbe Dura, die in das Fettbindegewebe übergeht. Dieses Fettgewebe hat sich an der Basis der Cyste stellenweise zwischen die Arachnoides und Dura geschoben. In die eigentliche Sackwand geht die Dura nicht über. Nach der Härtung in Müller'scher Flüssigkeit erkennt man, dass die Sackwand resp. das Rückenmark und seine weichen Häute stellenweise so verdünnt sind, dass deutlich nach innen die Fettläppchen durchscheinen. Die mikroskopische Untersuchung stimmt in ihren Resultaten mit der eben gegebenen Darstellung überein. Jene Längswülste im Innern des Sackes bestehen aus Rückenmarksubstanz, die auf der emporgehobenen Pia ruht. Man findet in der Rückenmarksubstanz, namentlich im peripheren Theil, viel markhaltige Nervenfasern, theils quer, theils längs getroffen, viele recht grosse Ganglienzellen mit grossem Kern und Kernkörperchen und mehreren Fortsätzen und zartes Neurogliagewebe. Dabei ist es von viel Gefässen und Bindegewebe durchsetzt, das stellenweise die innere Oberfläche des Sackes erreicht. Darauf beruht vielleicht jener weisse Streifen, der, wie ich angab, auf jenen Wülsten zu sehen war. In der Kerbe zwischen jenen beiden Wülsten findet man stellenweise noch recht schönes Cylinderepithel in einfacher Reihe; das ist aber die einzige Stelle, wo ich es noch nachweisen konnte. Im Uebrigen findet sich auf der Innenfläche des Sackes nur noch an wenigen Stellen etwas von Rückenmarksubstanz; meist besteht die Wand aus den weichen Rückenmarkshäuten, die untrennbar verschmolzen sind, also auf der Sackspitze nicht isolirt nachweisbar sind. Das subcutane Fettgewebe ist sehr verdünnt, die Haut

ohne Papillen, jedoch mit Schweissdrüsen, ohne Haare. Die Rückenmarkshäute sind von normaler histologischer Beschaffenheit. Die aus dem Rückenmark kommenden Nerven sind von einer bindegewebigen Scheide umgeben, zwischen Arachnoides und Dura findet sich an einer Stelle ein Spinalganglion mit schönen deutlichen grossen Ganglienzellen.

VI. Spina bifida. Kurzer Hals. Kurzer Rücken. Sack in der Gegend der unteren Halswirbel und der oberen Brustwirbel.

Man sieht an dem Spirituspräparat eine kirschgrosse Geschwulst von unregelmässiger Oberfläche, umgeben von sackartig emporgehobener Haut, die in scharfem unregelmässigem Rande sich von dem centralen Tumor absetzt. Längsschnitt durch die Geschwulst. Man erkennt, dass der Tumor von Rückenmark gebildet wird, das im Bogen schlingenförmig nach hinten gewendet ist. Doch ist der Tumor dicker als das zusammengelegte Rückenmark. Auf seiner Hinterseite sieht man die Nervenwurzeln vom Rückenmark abgehen, von einer zarten Haut überdeckt, also der Arachnoides. Von Dura sieht man nichts. An dem Tumor nichts mehr zu erkennen, nur Krümel. Stellenweise oben und unten ist das prolabirte Rückenmark, wie es scheint, noch von einer zarten Haut überzogen. Der Spalt ist etwa für eine Fingerkuppe durchgängig. Wenn es auch schwer ist, an dem Präparat noch etwas Genaues zu erkennen, so wird es doch wohl richtig gedeutet, wenn ich es auffasse als eine wenig ausgedehnte Myelocele mit starkem Prolaps des Rückenmarks.

VII. Spina bifida der Lendenwirbelgegend. Säugling.

Wirbelkanal geöffnet. In der Höhe der Spina post. sup. sieht man einen fast apfelgrossen Sack mit etwa fingerdickem Stiel, der aus zwei deutlichen überall getrennten Membranen besteht, die ganz deutlich in die Arachnoides und Dura übergehen. Es ist also an allen Stellen des Sackes überall sowohl Dura als Arachnoides nachweisbar. Die Haut an dem Sacke fehlt. Das Rückenmark und die Pia haben nichts mit dem Sack zu thun. Das ist wohl ein ganz sicheres Präparat von Meningocele, deren Sack in ganzer Ausdehnung aus Dura und Arachnoides besteht.

Unter diesen relativ kurz mitgetheilten 7 Fällen befinden sich 5 Myelocystocelen, von denen 4 am unteren Ende der Wirbelsäule, 1 am Hals sassen. 2 Fälle waren sicher combinirt mit Bauchblasendarmspalte, bei den anderen liess sich das nicht feststellen. Mehrere der Myelocystocelen waren combinirt mit Ausbuchtungen der Meningen. Alle waren sie von Arachnoides und Pia bekleidet, während die Dura defect war. Der einzige Fall, der zu mikroskopischer Untersuchung geeignet war, zeigte in dem ventralen Theil des Sackes auf der Innenseite Rückenmarkssubstanz mit allen ihren Bestandtheilen, namentlich viel Ganglienzellen, während in dem dorsalen Theil nur stellenweise etwas nachweisbar war. Dabei fand sich an einer Stelle als innere Auskleidung schönes Cylinderepithel vom Centralkanal. Der 6. Fall war

wahrscheinlich eine Myelocele mit schlingenförmigem Vorfall des Rückenmarks, während der letzte Fall eine Meningocele war, deren Sackwand in der deutlichsten Weise überall aus Dura und Arachnoides bestand. Die Resultate dieser Untersuchung stimmen durchaus mit dem überein, was ich oben schon über meine Befunde gesagt habe.

II. Die Combination von Hirn- und Rückenmarksbrüchen mit Geschwülsten.

Dass Hirn- und Rückenmarksbrüche combinirt mit Tumoren vorkommen, ist eine bekannte Thatsache. So sind namentlich Lipome und Angiome in dieser Verbindung beschrieben. Recklinghausen hat in seiner schon mehrfach erwähnten Arbeit über Spina bifida verschiedene Fälle von Lipomen, die von anderen Autoren beobachtet wurden, zusammengestellt, so von Athal Johnson, von Chiari, Jefferson, Bergmann, M. Reiner, Drachmann, Mair und Bartels. Ferner hat de Ruyter vor 3 Jahren aus der Bergmann'schen Klinik eine Anzahl von Lipomen in Verbindung mit verschiedenen Formen der Spina bifida beschrieben. Es sind also eine ganze Reihe bekannt, seien es nun Lipome des subcutanen Bindegewebes, die bis auf die unbedeckte oder cystenartig ausgesackte Dura reichten, wie z. B. in dem Fall von Athal Johnson, seien es Lipome der Rückenmarkshäute selbst, wie sie de Ruyter beschrieb. Ebenso wurden auch verschiedene Angiome mitgetheilt; freilich sind es nicht immer eigentliche Tumoren, sondern mehr angiomatöse Umwandlungen des Bindegewebes der Sackwand oder zwischen Sackwand und Haut; so führt de Ruyter Fälle von Cavernomen auf; auch Berger macht die Angabe, dass die Hypertrophie der Haut mit Reichthum an Gefässen, die den Uebergang zu wahren Angiomen darzustellen schienen, schon öfters beschrieben seien. Ebenso berichtet Sperling in seiner Dissertation über Fälle von Angiomen in Verbindung mit Hirnbrüchen, die von Dohrn, Wallmann und Lyon beobachtet wurden. Auch Lymphangiome wurden beobachtet, freilich viel seltener; Bergmann[1]) führt einen Fall von cavernösem und cystischem Lymphangiom an, welches eine kleine Myelocele deckte.

In gleicher Weise sind fibröse Umwandlungen an dem Bindegewebe der Meningocelensäcke wiederholt gesehen worden, die die Form von Geschwülsten angenommen hatten. Einen exquisiten Fall dieser Art theilt Bärensprung mit. Die Spina bifida-Geschwulst

1) Berliner klin. Wochenschrift 1884.

selbst enthielt keine Höhle, keine Flüssigkeit, sie war aussen von der normalen Haut bekleidet, welche in der Mitte einen durch ein Geschwür entstandenen Defect von der Grösse eines Viergroschenstückes mit sinuösen Rändern zeigte. Unmittelbar unter der Cutis und sehr innig mit ihr verwachsen folgte eine feste fibröse Substanz, welche da, wo die Haut zerstört war, zu Tage lag. Diese Substanz machte den Kern der Geschwulst aus und hatte die Gestalt einer runden Scheibe von nahe 2 Zoll Durchmesser und ½ Zoll Dicke. Von ihrer vorderen Fläche ging ein dünner Stiel aus, der in die Wirbelspalte eindrang und von der Cutis noch durch eine ansehnliche Fettschicht getrennt war u. s. w. Verschiedene hierher gehörige Fälle beschreibt Berger. Auch Dolbeau's Fall ist hierher zu rechnen. In ihm waren die Hüllen einer Encephalocele durch Bindegewebsvermehrung und Infiltration mit Flüssigkeit zu einer Dicke von 1½ Cm. angeschwollen. Unser Fall Nr. 1 der Meningocelen zeigt ähnliche Verhältnisse, nur mit dem Unterschied, dass, abgesehen von der bedeutenden Bindegewebsvermehrung in dem peripheren Theil der Wand eine fast kirschgrosse Cyste sich vorfand, die selbst derbwandig innerhalb von derbem Bindegewebe lag. — Ein recht merkwürdiger Fall von Mischgeschwulst, ein Fibromyolipom, war für Recklinghausen der Ausgangspunkt zu einer höchst interessanten Betrachtung der Entstehung gewisser Geschwülste des Rückenmarks. Der Fall war kurz folgender:

25jähriger Mann mit neuroparalytischem Geschwür des Fusses, Klumpfuss und Hypertrichosis sacrolumbalis, Spina bifida occulta. Nach der Ablösung der Haut erscheint die Fascia lumbodorsalis intact und findet sich in ihr an der Stelle der tiefsten Einsenkung, die genau in der Mittellinie gerade über dem Anfang des Kreuzbeins gelegen ist, ein scharf geschnittener Spalt, durch welchen ein 5 Mm. breiter, aus fibrösem Fettgewebe gebildeter Strang, kaum adhärirend den fibrösen Spalträndern, hindurchzieht und in die im Sacralkanal enthaltenen Weichtheile direct übergeht. Der Spalt ist von regelmässig elliptischer Gestalt und liegt genau an der Stelle des Proc. spin. spurius des 1. Sacralwirbels. In der Mittellinie ist die hintere Wand des Sacralkanals von oben bis unten nirgends knöchern, vielmehr nur durch eine derbe fibröse Bandmasse gebildet, während die lateralen Theile der Kanalwand aus richtigen Knochen bestehen. Jene wie Fettgewebe erscheinende Masse drängt das Rückenmark gegen die vordere Kanalwand, verdeckt dasselbe hinten und seitlich, bettet im übrigen Sacralkanal die Nerven der Cauda equina grösstentheils ein. Dies Fettpolster reicht auch intradural weiter, durchsetzt die weichen Rückenmarkshäute von hinten her, erhebt sich nach oben hin von der Aussenfläche des Rückenmarks, sitzt aber doch der dorsalen Seite untrennbar auf, indem es dasselbe an seinen Seiten umgreift, ventralwärts verschiebt und deformirt. Ausserdem sind eine Menge Züge und

Paquete quergestreifter Muskelchen vorhanden, die meist in reichliches Fettgewebe eingebettet mit den Nerven der Cauda equina in innigster Beziehung sind. Diese aus Fettzellen, Bindegewebszügen und Muskelbündeln bestehende Masse schmiegt sich dem Rückenmark nicht nur von aussen an, sondern geht mit ihm die festesten Verbindungen ein u. s. w.

Grosse Aehnlichkeit mit diesem Fall hat unser VI. Präparat von den Myelocystocelen insofern, als auch bei diesem grosse Fettmassen gefunden wurden mit Zügen von exquisit quergestreiften Muskeln innerhalb der offenen Rückgratshöhle und zwar in innigem Connex mit Nerven zwischen den weichen Häuten einerseits und dem Rückenmark und den Nerven andererseits gelegen. Es unterscheidet sich unser Fall nur dadurch, dass die Myelomeningocele noch deutlich vorhanden war, nicht durch den Tumor zur Rückbildung gebracht, wie in dem von Recklinghausen veröffentlichten Fall. Für die Entstehung auch unseres Tumors müssen wir die Erklärung, die Recklinghausen gegeben hat, heranziehen, dass die Gewebskeime in früh embryonaler Zeit durch eine Lücke in der embryonalen Umhüllung des Rückenmarks in das Innere des Rückgrats, zwischen die Rückenmarkshäute transponirt wurden. Die Lücke im Knochen hat sich ja in unserem Fall als mächtiger Spalt erhalten.

Bis jetzt haben wir nur Geschwülste erwähnt, deren wesentlicher Bestandtheil fertiges Binde- und Muskelgewebe, Fett und Gefässe war, und damit ist unser Gebiet fast erschöpft, wenn wir absehen von Teratomen[1]), die auch in Verbindung mit Spina bifida beobachtet wurden; nur eine Gruppe fehlt noch, die in Combination mit Spina bifida vorkommt: das sind die Geschwülste, die ihren Ursprung nehmen von den specifischen Bestandtheilen des nervösen Centralorgans selbst, dem Hirn und Rückenmark, resp. solche, welche eine ähnliche histologische Beschaffenheit haben wie jene, ohne dass sie jedoch immer in directem Zusammenhang mit denselben stehen müssten. Sie sind ausserordentlich selten.

In meiner früheren Arbeit über die operative Behandlung der Hirn- und Rückenmarksbrüche beschrieb ich einen Fall von Hydrencephalocele, combinirt mit Gliom der Dura mater. Es war das ein ganz merkwürdiger Fall von höchst interessanter histologischer Beschaffenheit. Nun hat es der Zufall gewollt, dass mir noch zwei Tumoren des Rückenmarks in Verbindung mit Spina bifida in die Hände fielen. Es hat deshalb wohl ein gewisses Interesse, wenn ich

1) Virchow, Monatsschrift f. Geburtskunde 1857. — Schreiber, Deutsche Zeitschrift für Chirurgie. Bd. XI. — Rizzoli, Annal. de la societ. de medic. de Gand 1877.

diese Fälle zusammen auch von diesem Gesichtspunkt aus betrachte, mit Berücksichtigung ähnlicher Fälle aus der Literatur.

Die Krankengeschichte und der Befund jenes früher beschriebenen Falles lautete folgendermaassen:

S., E., 14 Tage altes Kind. Patientin ist mit der Geschwulst auf der Stirn geboren, befand sich sonst seit der Geburt normal; hat keine Erscheinungen gehabt, die auf Gehirnalterationen schliessen liessen, nahm gut Nahrung u. s. w. Die Geschwulst ist seit der Geburt kaum gewachsen. In der Höhe des Nasenrückens ist bei sonst normaler Configuration des Schädels eine mittelfaustgrosse Geschwulst inserirt, welche die ganze Nase, zum Theil auch die Augen verdeckt. Jedoch werden bei entsprechender Vorziehung des Tumors sowohl die Augen als auch beide etwas weit auseinanderstehenden Nasenlöcher sichtbar. Die ganze Geschwulst besteht in einem Sack, gebildet aus verdünnter Haut, die an der Oberfläche eine Längsnarbe, ähnlich dem Abdruck einer Sutur, aufweist. Der Sack selbst ist durchscheinend, enthält ziemlich viel Flüssigkeit, ausserdem aber feste Theile in der Tiefe. Das Innere des Sackes scheint durch eine nicht grosse Oeffnung mit dem Schädelinnern zu communiciren, genau lässt sich das Loch nicht abtasten. Bei der Palpation und Compression auch der festeren Theile zeigt das Kind keinerlei Abnormitäten, speciell keine Reizerscheinungen, so dass die Annahme, dass alle festeren Theile Gehirn seien, mindestens nicht sehr wahrscheinlich ist. Die Geschwulst zeigt keine Pulsation, keine respiratorischen Bewegungen, der Inhalt lässt sich nicht in den Schädel zurückdrängen.

28. October Operation. Spaltung des Hautsackes nach Aufheben einer Falte; zuvor wurden mit dem Troicart etwa 60 Grm. klare Flüssigkeit abgelassen. Dabei traten keinerlei Cerebralerscheinungen auf. Nach einem ergiebigen Schnitt kommen die festen Theile in der Tiefe der Geschwulst zum Vorschein. Dieselben erscheinen als die mit der Pia verwachsenen Vorderlappen des Gehirns, die an den Windungen und Furchen anscheinend normal configurirt sind. Da das Gehirn bis über die Fossa Sylvii extracraniell zu liegen scheint, so glaubt man von weiteren Maassnahmen absehen zu müssen und näht die Wunde des Sackes wieder zu. Jodoform, Borlint, Pflasterverband.

Die Temperatur steigt immer mehr.

4. November. Ohne dass weitere cerebrale Erscheinungen eingetreten wären, erfolgt heute früh der Tod. In den Tagen vorher hatte sich der Hautsack noch stärker mit Flüssigkeit gefüllt. Die Temperatur war in den letzten beiden Tagen etwas gefallen (39,5 °).

Die Section ergab Folgendes:

Das Kind trägt an der Wurzel der Nase einen gut apfelgrossen, kugeligen Tumor, welcher von einer bläulichen Haut überzogen ist. Von der Nase sieht man nur die weit auseinanderstehenden Nasenlöcher an der unteren Seite des Tumors. Nach Wiedereröffnung der Operationswunde stösst man unter der circa 1/2 Cm. dicken Haut mit subcutanem Gewebe auf ein eiteriges Exsudat, welches eine weiche, röthliche, von grösseren Gefässen überdeckte, mit Furchen versehene und somit der Oberfläche des Gehirns ähnlich sehende Masse überzieht, welche stellen-

weise noch fest mit der bedeckenden Haut verbunden, an der Seite aber bei der Operation in grösserer Ausdehnung losgelöst war. Diese kugelige Masse hing durch einen Stiel, welcher in einer circa 1 ½ Cm. im Durchmesser haltenden Oeffnung im Schädel lag, mit der rechten Grosshirnhemisphäre zusammen. Diese Oeffnung lag an der Berührungsstelle des Siebbeines und der Nasenbeine in der Mitte des Schädels, aber doch mehr nach der rechten Seite hin, so dass der Sichelfortsatz der Dura sich mehr an der linken Seite des Oeffnungsrandes inserirte. Die linke Hemisphäre liess sich unverletzt aus der vorderen Schädelgrube herausheben, doch war die Pia an der Spitze des linken Frontallappens in der Nähe des Loches etwas mit der Dura verwachsen. Eine genauere Untersuchung des Stieles an der Spitze der rechten Hemisphäre ergab, dass derselbe aus Gehirnsubstanz bestand, welche einen kanalartigen Fortsatz des rechten Seitenventrikels umschloss. Der Stiel ging in eine wallnussgrosse, etwas unregelmässig gestaltete Blase über, welche gleichfalls eine Wand aus Gehirnsubstanz besass, und deren Höhle durch den Kanal am Stiele mit dem Seitenventrikel zusammenhing. Diese Encephalocele lag lose befestigt und nur am Stiele etwas fester verbunden in einem glattwandigen Hohlraum im Innern jenes apfelgrossen, weichen Tumors, welcher an der Oberfläche zwar hirnähnlich aussah, auf Durchschnitten sich aber als eine solide, markige, stellenweise geradezu gallertartig aussehende Neubildung erwies. Die Encephalocele war mit Pia überzogen, und die glatte Wand der Höhle, in welcher sie lag, war die directe Fortsetzung der Dura mater des Gehirns, soweit sich dies an dem schlecht erhaltenen Präparat constatiren liess.[1]) Das Gehirn selbst zeigte im Uebrigen keine gröberen Veränderungen, nur waren die Ventrikel, besonders der rechte Seitenventrikel, etwas weit und enthielten gelblich gefärbte Flüssigkeit. Die Plexus und die Tela choroid. waren eiterig infiltrirt und verdickt, die Pia mater dagegen zeigte keine entzündlichen Veränderungen.

Die Organe der übrigen Körperhöhlen waren nicht wesentlich verändert.

Mikroskopische Untersuchung des Tumors.

Bei der Untersuchung kleiner Stücke der frischen Geschwulst sah man hauptsächlich ein Filzwerk feinster Fäserchen, mit eingestreuten, theilweise recht grossen Zellen. Die genauere mikroskopische Untersuchung eines kleinen in Müller'scher Flüssigkeit gehärteten Stückes des Tumors führte zu folgenden Resultaten: Die Geschwulst besteht aus zwei Theilen: einer dünnen, circa 1 Mm. dicken Rindenschicht und einer etwas weicheren inneren Schicht, die beide schon makroskopisch zu differenziren sind. Auf radiär geführten Schnitten erkennt man, dass jene Rindenschicht im Wesentlichen aus zwei Bestandtheilen sich zusammensetzt. Der eine Theil ist fertiges Bindegewebe in geringer Menge, das eine grosse Anzahl sehr nahe aneinanderliegender Gefässe enthält. Aussen und innen bildet das Bindegewebe in dünner Lage die Grenze jener Rindenschicht, die in ihm enthaltenen Gefässe verlaufen parallel zur Oberfläche. Diese beiden Bindegewebslagen stehen durch dünne Züge von Bindegewebe in

1) Es wurde mit demselben ein Versuch bez. einer neuen Conservirungsmethode gemacht, der leider misslang.

Verbindung, in dem auch, meist jedoch etwas kleinere Gefässe verlaufen. So sind grosse Hohlräume zwischen jenem gefässreichen Bindegewebe gebildet, die mit eigenthümlichen rundlichen Gebilden angefüllt sind; letztere sind der zweite Bestandtheil der Rindenschicht. Die Wandungen der Gefässe sind stark verdickt, die grösseren haben einen starken Mantel zellig-fibrösen Gewebes, während die kleineren von rundlichen und spindelförmigen Zellen in grosser Zahl umgeben sind. Jene rundlichen Gebilde bestehen der Hauptmasse nach aus einem sehr feinfaserigen Bindegewebsmaschenwerk, das sich direct an das Bindegewebe um die verdickten Gefässwandungen herum anzuschliessen scheint, und in dessen Maschen zahlreiche rundliche Zellen von ziemlicher Grösse liegen. Die Zellen haben einen oder zwei mit Hämatoxylin u. s. w. tingirbare Kerne, während der übrige Zellleib ganz homogen ist und sich nicht färbt. In diesen rundlichen Gebilden sieht man auch vereinzelte kleine Gefässe. Der innere Theil des Tumors steht mit dem äusseren in directer Verbindung durch eine Anzahl Gefässäste, welche sich von den Gefässen der äusseren Schicht in den inneren Theil einsenken und dort in eine Unzahl feiner und feinster Gefässe zerfallen. An diesen kleinsten Gefässen erscheinen die Wandungen nicht verdickt, doch sieht man um dieselben Lymphscheiden, während um die kleineren an manchen Stellen ein Zellmantel liegt, der an den bei Angiosarkomen erinnert. Ausser diesen zahlreichen Gefässen besteht der innere Theil noch aus einer krümeligen Intercellularsubstanz, in der wieder jene vorerwähnten Zellen eingelagert sind. Diese drei Bestandtheile sind dicht unter einander vermischt und bieten ein Bild dar, das dem von Gehirnsubstanz oder besser noch von Hirngliomen sehr ähnlich erscheint. Der Unterschied beider Schichten des Tumors besteht daher, abgesehen von der verschiedenen Beschaffenheit und Verhalten der Gefässe, im Wesentlichen darin, dass in der äusseren Schicht die einzelnen Bestandtheile sehr scharf getrennt und abgetheilt sind, während sie in der inneren unter einander vermischt sind. Ganglienzellen, Nervenfasern, Axencylinder waren nicht nachzuweisen. Weder die Weigert'sche, noch die Pahl'sche Färbung ergaben ein Resultat.

Die Diagnose lautet in diesem Falle Hydrencephalocele, die innerhalb eines grossen Glioms der Dura mater gelegen ist. Das Gliom hat sich in der Dura mater, resp. vielleicht zwischen ihren beiden Blättern entwickelt. Als ich früher diesen Fall beschrieb, glaubte ich, es wäre ein Unicum. Nun habe ich wieder in der Literatur nach ähnlichen Fällen gesucht, und da fand ich denn einen Fall, der wohl als Pendant zu unserem dienen kann. Es ist ein von Talko im 50. Bd. des Virchow'schen Archivs S. 538 beschriebener. Ich referire ihn hier kurz:

Talko Virch. Arch. 50 p. 538.

Angeborene Geschwulst in der Gegend der Nasenwurzel von der Glabella bis zu den innern Winkeln der Augenlider reichend. Bedeckende Haut wie die anliegende Haut. Consistenz halbweich, ziemlich elastisch; Oberfläche glatt. Bei der Section findet sich, dass unmittelbar über der

Nasenstirnnaht (Sut. nasofrontalis) auf der Mittellinie sich in den Stirnbeinen eine fast runde Oeffnung befand. Der Stiel der Geschwulst drang durch die knöcherne Oeffnung in die Schädelhöhle. Auf der inneren Oberfläche des Stirnknochens drang die dicht hier anliegende Dura mater in die Oeffnung, vor welcher sie in der Geschwulst einen mit Gehirn angefüllten Sack bildete. Letzterer stand mit der linken Cerebralhemisphäre durch den Stiel der Geschwulst in Zusammenhang. Es wurden darin Gehirnwindungen bemerkt, und seine Oberfläche war von einem weichen spinnenwebeartigen Häutchen bedeckt. In dem Bruchsacke wurden nur einige Spuren von Flüssigkeit entdeckt; fast die ganze Höhlung desselben war mit Gehirn angefüllt. Die rechte Gehirnhälfte hatte mit der Cerebralhernie nichts zu thun, dagegen mündete ein Theil der linken durch die Oeffnung im Knochen nach aussen und bildete da eine wallnussgrosse Geschwulst. Die ziemlich tiefliegende Cerebralhernie war durch dicke (mehr als 1 Cm.) Hüllen geschützt. Die Farbe dieser aus zusammengeflossenen Hauttheilen des subcutanen Zellgewebes, der Muskeln und des Bruchsackes bestehenden Hülle war überall gleichmässig weisslich, die Dichtigkeit überall dieselbe. Auf der Schnittfläche schien sie fleischig zu sein. Ein von Virchow bereitetes makroskopisches Präparat zeigte in der äusseren Umhüllung reichliches Schleimgewebe und Muskelfasern, in der inneren von der Pia mater ausgehenden Wucherung eine dichte Anhäufung eines losen gefässreichen, hauptsächlich aus Spindelzellen bestehenden Gewebes von dem Bau des gewöhnlichen arachnoidealen Sarkoms. Bei einer früher vorgenommenen Punction hatte man etwas blutige Flüssigkeit entleert, in der sich ausser Blutbestandzellen hie und da einzelne und in Gruppen kleine runde Zellen fanden; die feinkörnigen Zellen hatten ein rundes, ovales und sogar spindelförmiges Aussehen; ihr Inhalt bestand ausser den Kernen noch aus anderen ovalen, helleren Körnern mit Contouren, welche wiederum kleine Kügelchen enthielten; in einer von den Zellen wurden bis zu acht solcher Kerne gefunden. Ausserdem war eine Zelle mit der anderen noch durch ein faseriges Gewebe verbunden, woraus ein Ausläufer ausging.

Dieser Talko'sche Fall stimmt in dem makroskopischen Bild ausserordentlich mit unserem überein; nur ist der Tumor nicht so gross, und ausserdem war in meinem Fall zwischen Haut und Geschwulst noch Flüssigkeit angesammelt, die ja bei einer Punction entleert wurde. Aber im Uebrigen sind sie sehr ähnlich, beides Hydrencephalocelen der Stirngegend, in beiden Fällen, die Hirnbrüche von Pia überzogen, während die Dura den Sack um die vorgestülpten Gehirntheile bildet, in beiden Fällen findet sich in der Dura ein Tumor, der in unserem sich als Gliom resp. Gliosarkom erwies, während bei Talko die Diagnose nicht sehr bestimmt lautet und der Bau als dem eines arachnoidalen Sarkomes ähnlich bezeichnet wird. In der Beschreibung dieses Falles stimmt nicht mit einander, dass der Tumor einerseits innerhalb der Dura gesessen haben soll, wie dies ja auch die Zeichnung andeutet, andererseits aber auch von der Pia aus ge-

wachsen sein soll, die ja nach der Beschreibung an der Bildung der Sackwand für die Encephalocele gar nicht betheiligt ist, sondern letztere einfach überzieht. Eine genauere histologische Diagnose wage ich nach dem Wenigen, was in der Beschreibung des Falles darüber gegeben worden ist, nicht zu stellen; ob es sich um ein einfaches Sarkom gehandelt hat oder vielleicht um ein Gliosarkom, ist ohne Weiteres nicht zu sagen; man möchte an letzteres eher denken, weil es eine congenitale Geschwulst ist.

Stimmte dieser Fall in seiner ganzen topographischen Configuration sehr mit unserem überein, so ist es in dem folgenden, einem von Arnold beschriebenen, mehr die histologische Beschaffenheit des Tumors und der Sitz desselben, der mich veranlasst, ihn hier zur Vergleichung folgen zu lassen.

Arnold V. A. 50. 482.

Neugeborenes Kind. Der ganze Innenraum der mittleren Schädelgrube wird durch eine ungefähr wallnussgrosse rundliche Geschwulst eingenommen. Der Durchmesser der Geschwulst beträgt circa 5 Cm. Die Geschwulst wird in ihrem ganzen Umfange von der Dura mater umschlossen, so dass sie zwischen zwei Blättern derselben von unten her eingeschoben erscheint. Das die obere Fläche der Geschwulst überziehende Blatt gleicht der inneren Lamelle der Dura mater, während der übrige Umfang der Geschwulst von einem Blatt umgeben wird, das mit dem äusseren Blatt der Dura mater übereinstimmt. Die Geschwulst ist an ihrer Oberfläche gefurcht, so dass sie einige Aehnlichkeit mit dem windungsarmen Gehirn eines Fötus darbietet. Sie wird von einer zarten, wie es bei makroskopischer Untersuchung scheint, bindegewebigen, Gefässe tragenden Haut überzogen, die nach innen Fortsätze abgiebt, welche einige und mehrere Millimeter tief in die Furchen zwischen den windungsartigen Erhöhungen eindringen. Das Verhältniss dieser Haut zu der darunter liegenden Masse ist, wie sich bei der Ablösung jener zeigt, der Art, dass sie sich stellenweise von dieser abziehen lässt. Die Substanz der Geschwulst sieht graulichweiss aus, ist infolge der Erhärtung in Spiritus brüchig und körnig geworden. Ein Unterschied von 2 Substanzen kann nicht nachgewiesen werden. Beim Auseinanderlegen der Geschwulst zeigt sich im Innern eine Höhlung, deren Wandung nach nach oben 1 Cm. Dicke hat. Die Innenfläche der Höhle erscheint uneben, höckerig, wulstig. Der am Boden der mittleren Schädelgrube befindliche Theil der Geschwulst verschmälert sich zu einem Stiel, der wenig über 1 Cm. dick ist. Derselbe durchbohrt in der Gegend der Wurzel des grossen Keilbeinflügels den Knochen und steht im Zusammenhang mit einer Geschwulst, die den oberen Raum des Schlundkopfes und den hinteren Theil der Mundhöhle auf der rechten Seite fast ganz ausfüllt und mit einigen papillenähnlichen Fortsätzen in die rechte Choane hineinragt u. s. w. Der Theil des Tumors, der ausserhalb des Schädels gelegen ist, besteht, wie die mikroskopische Untersuchung erweist, aus Fettgewebe, Muskelgewebe, Knorpelstückchen, Cysten mit Schleimdrüsen,

endlich in dem pharyngealen Theil des Tumors und dem Stiel an der Schädelbasis feinkörnige, kernhaltige Massen. Der in der mittleren Schädelgrube gelegene Tumor besteht zum grossen Theil aus feinkörniger zahlreiche Kerne enthaltender Grundsubstanz und zweitens aus zahlreichen, mässig weiten, sehr dünnwandigen Capillargefässen. Die erstere stellt sich als eine gleichartige Masse dar; die in ihr liegenden Kerne sind meist rund, gross, stark glänzend; grössere Zellen sind nur in spärlicher Zahl vorhanden, und es liegen dieselben in grossen Abständen getrennt durch feinkörnige Grundsubstanz. Auserdem sind Gefässe in grosser Zahl vorhanden. Sie haben meist den Charakter von Capillargefässen, sind dünnwandig und stellen durch zahlreiche Anastomosen ein enges Maschennetz dar. Die Geschwulst wird von etwas stärkeren, feine und spärliche Fibrillen enthaltenden Bindegewebszügen durchsetzt, die in sehr grossen Abständen sich verbinden und so ein Maschennetz mit weiten Räumen erzeugen. In diesen Septis liegen grössere Gefässe, in den von ihnen begrenzten Räumen ein Capillargefässnetz und die feinkörnigen, kernhaltigen Protoplasmamassen. Die die Geschwulst umhüllende Haut ist bindegewebiger Natur.

Diese Geschwulst wird von Arnold selbst als Gliom bezeichnet. Sie ist in ihrem äusseren Aussehen, der Aehnlichkeit mit dem Gehirn und in ihrer histologischen Beschaffenheit unserem Falle sehr ähnlich. Was sie bei diesem mikroskopischen Befund, abgesehen von ihren sonstigen, hier nicht hergehörenden Verhältnissen interessant macht, das ist der Sitz zwischen 2 Durablättern. Sie steht ganz ausser Zusammenhang mit dem Gehirn. Von Wichtigkeit für die Auffassung dieses Falles ist noch der Umstand, dass in der Schädelbasis ein Loch vorhanden ist, durch welches der äussere Tumor mit dem Innern des Schädels communicirt. Ehe ich jedoch darauf eingehe, will ich zunächst noch einen anderen Fall anführen, der vielleicht geeignet ist, etwas Licht auf die eigenthümliche Localisation jener Tumoren und ihre Entstehung zu werfen. Das ist die Beobachtung von Tourneux und Martin. Es handelt sich in diesem Fall um einen siebenmonatlichen Foetus mit Spina bifida und Hydrorhachis der Lendenkreuzbeingegend. Das Rückenmark setzt sich an dem Sackgipfel an und breitet sich da aus, während die ganze äussere Sackwand von Epithel bedeckt ist. Den Verlauf der Rückenmarksubstanz in der Sackwand beschreiben die Autoren nun folgendermaassen:

Au dessous de la lame fibreuse cutanée on rencontre une couche de substance nerveuse qui prolonge en quelque sorte la moelle epinère dans l'èpaisseur des parois de la poche. Cette couche n'est pas disparée en nappe continue et régulière, mais elle est traversée de distance en distance par des cordons lamineux qui accompagnent les vaisseaux sanguins; son épaisseur est du reste essentiellement variable

d'un point à un autre. Elle est formée par une substance finement réticulée offrant tous les caractères optiques de la névroglie et se colorant comme cette dernière en jaune sous l'influence du picro carnimate. Cette substance renferme de nombreux myélocytes facilement reconnaissables à leur forme ovoide ou sphérique et à l'absence de tout corps cellulaire nettement apparent; on y trouve en plus quelques cellules nerveuses en voie de développement. La limite de cette couche médullaire du coté de la lame dermique est parfois absolument tranchée; ailleurs les deux tissus se penètrent reciproquement, se fusionnent et l'on passe par une transition graduelle de la coloration jaune du tissu nerveux à la teinte rosée du faisceaux lamineux du derme. Profondément cette nappe médullaire repose sur la dure-mère, dont la sépare une couche de tissu cellulo-vasculaire analogue à celui de la pie-mère etc.

Aus dieser Beschreibung geht hervor, dass sich das Rückenmark also nicht in continuirliche Schicht ausbreitet, sondern sich in kleinen Haufen mit dem Bindegewebe der Sackwand durchflicht. Es sind also auf diese Weise isolirte Haufen von Neuroglia mit Myelocyten zu Stande gekommen, die innerhalb der fibrösen Sackwand liegen. Ganz ähnliche Bildungen sind mir in unseren Fällen auch 2 mal begegnet, in Fall 3 und 5 der Myelocystocelen. In der histologischen Beschaffenheit stimmen unsere Beobachtungen durchaus überein mit denen von Tourneux und Martin, ebenso auch im Sitz dieser isolirten Neurogliahaufen innerhalb der bindegewebigen Sackwand.

Halten wir jetzt einmal die Fälle zusammen, so findet sich ausserordentlich viel Uebereinstimmung. In allen Fällen Schädel- oder Rückgratsspalten, in allen Fällen offenbare Hirn- resp. Rückenmarksbrüche mit Ausnahme des Arnold'schen Falles, in allen Fällen isolirte Haufen von Neuroglia resp. Gliomsubstanz von geringer Grösse bis zu Wallnuss-, ja Kleinapfelgrösse, welche innerhalb einer derben bindegewebigen Rückenmarks- resp. Hirnhaut gelegen sind, die die Sackwand bildet. Ich musste oben zunächst sagen „mit Ausnahme des Arnold'schen Falles", denn so ohne Weiteres kann man ihn doch nicht zu einem Hirnbruch stempeln. Gesetzten Falls es wäre keine angeborene Schädelspalte der gewöhnlichen Art vorhanden gewesen, dann wäre jene Oeffnung im Schädel freilich sehr auffallend, und ich glaube daher ebenso wie Recklinghausen, dass ein Hirnbruch vorgelegen hat, der aber durch die Entwicklung des Tumors zur Rückbildung gekommen ist. Ob nun aber das mit einer Höhle versehene Gliom etwa diese zurückgebildete Hydrencephalocele dar-

stellt, wie Recklinghausen will, das scheint mir noch nicht absolut sichergestellt, denn ein directer Zusammenhang zwischen diesem Gliom und dem Gehirn existirte nicht, ein anderes Aequivalent für den Hirnbruch ist freilich auch nicht vorhanden. — Am plausibelsten erscheint es mir, wenn ich diese zuerst beschriebenen 3 entwickelten Fälle zusammenhalte mit jenen 3 zuletzt erwähnten von Tourneux und Martin und uns, dass sich jene entwickelt haben aus so kleinen Neurogliahaufen. Woher aber kommen diese Neurogliahaufen? Da die Hirn- und Rückenmarkshäute keine Neuroglia besitzen, da sich Gliome nur da entwickeln können, wo Neuroglia vorhanden ist, so liegt es nahe, zu vermuthen, dass sie von dem Hirn resp. dem Rückenmark herstammen. Und da in all diesen Fällen Störungen in der Entwicklung dieser Organe und ihrer Hüllen eingetreten sind, so ist es wohl das Natürlichste, anzunehmen, dass es bei diesen Störungen in der Entwicklung zu Absprengungen, Abschnürungen von Neurogliahaufen und Verlagerung in die Häute kam. Dort entwickelten sie sich dann weiter. Dass die Hirntheile vollständig waren, das beweist wohl nichts gegen diese Annahme; denn es brauchen ja nur ganz kleine Stücke abgesprengt zu werden. Man könnte sich denken, dass durch irgend einen Einfluss bei der Abtrennung des Medullarrohres von der Epidermis ein kleines Stückchen an letzterer sitzen bliebe und dann zwischen die von beiden Seiten einander entgegen wachsenden Mesenchymplatten zu liegen käme, aus denen später die Rückenmarkshäute sich entwickeln.

Wir kommen nun zu einer anderen Gruppe von Fällen, zu deren Betrachtung den Ausgangspunkt jene Myelocystocele giebt, die mit einem kirschgrossen, von der Aussenwand der Rückenmarksubstanz gewachsenen Gliom combinirt ist. Dieselbe ist im ersten Theil dieser Arbeit als V. Präparat der Myelocystocelen genauer beschrieben. Es handelt sich also im Folgenden um Spinae bifidae, combinirt mit Tumoren des Rückenmarkes selbst und zwar gliomatösen Tumoren. In der Literatur sind einige Beobachtungen niedergelegt von Spina bifida, die sich mit tumorartigen Auswüchsen des Rückenmarks vergesellschaftet hatten. Ich werde sie hier alle in den Kreis dieser Untersuchung ziehen, wenn sie auch zum Theil eine andere Deutung erfahren haben und auch von mir erfahren werden.

Musée Dupuytren Nr. 19, beschrieben von Debout und Bouchut.

Kind, circa 7—8 Jahre alt. Spalte im Bogentheil des 7. Brust-, resp. Nackenwirbels (vertebre dorsale). Durch diesen Spalt tritt die Dura mater in der Gestalt eines schmalen Halses nach aussen und erweitert sich jenseit desselben zu einer meningealen kugeligen Cyste, deren In-

neres mit Piagewebe ausgekleidet ist. Das Rückenmark hebt sich an Stelle der Bruchpforte winkelig von der Wirbelrinne ab, als wenn es in der Richtung der meningealen Cyste einen Zug nach aussen gegen deren Haut hin erlitten hätte. Die Bedeckungen der meningealen Ausstülpung bestanden aus Unterhautfettgewebe und aus derber Cutis.

Natorp. I.

Ein 6 Wochen alter Knabe trägt über dem 1.—5. Rückenwirbel eine kindskopfgrosse, elastisch gespannte und fluctuirende Geschwulst, die sich weder bei der Athmung, noch beim Schreien vergrösserte, gestielt erschien und von zum Theil sehr dünner Haut bedeckt wurde. Ein Druck auf die Geschwulst bewirkte keine Veränderung der Fontanellen am Kopf, noch irgend ein nervöses Symptom oder Schmerz. Exstirpation. Nach Spaltung des Hautsackes kam ein zweiter Sack zum Vorschein, der sich nach der Wirbelsäule hin in einen sehr dünnen Stiel verlängerte. Diese innere Geschwulst war gespannt, glatt, durchsichtig und von der Grösse einer Billardkugel. Als sie an ihrer Basis ebenso wie die Hauthervorbuchtung abgeschnitten wurde, sickerte aus einer kleinen Oeffnung an der Wirbelsäule ein wenig Serum hervor. Tod.

Section: Die Dornfortsätze des 7. Hals- und 1. Brustwirbels sind gespalten und begrenzen eine Oeffnung von dem Umfange einer grossen Erbse, durch welche die durchschnittenen Rückenmarkshäute hervorragten. Diese Häute füllten aber den Raum nicht vollkommen aus, sondern liessen in der Mitte eine kleine Oeffnung übrig, durch welche mittelst eines Tubus die Arachnoidea längs des Rückenmarks aufgeblasen werden konnte. Das Rückenmark selbst, dessen hintere Nervenwurzeln in die Knochenlücke hineinragen, war von hier bis zum 5. Rückenwirbel hinab gespalten, und durch diese Spalte hindurch konnte der oberhalb wie wahrscheinlich auch unterhalb der Geschwulst geschlossene Rückenmarkskanal mittelst Einblasens von Luft sichtbar gemacht werden. Nach der Abbildung in Froriep's Kupfertafeln scheint das Rückenmark nach hinten abgeknickt gewesen zu sein, derart, dass es in die Oeffnung der Wirbelsäule mit dem Knickungswinkel hineinragte.

Diese beiden Fälle sind die einfachsten von denen, die ich in der Literatur fand. Freilich wenn man nach der Beschreibung allein, die Natorp von seinem Fall giebt, geht, weiss man nicht, warum er hier aufgeführt wurde; die Abbildung jedoch in Froriep's Kupfertafeln lässt ihn als hier zugehörig erscheinen. Beide Fälle stimmen ganz überein. Sie stellen eine winklige Knickung des Rückenmarks nach hinten dar. Von einem eigentlichen Tumor findet sich nichts; jedoch wurde in keinem der Fälle ein Schnitt durch die Abknickungsstelle des Rückenmarks gemacht. Jene Abknickungen sind wohl, wie es ja auch schon in der einen Krankengeschichte vermuthet wurde, durch Zug entstanden. Es ist doch leicht möglich, dass zwischen dem Rückenmark resp. Pia und der Arachnoides Verwachsungen zu Stande kommen, die, sobald die Häute resp. die Arachnoides cystisch

ausgedehnt werden, an dem Rückenmark zerren. Sind sie fest genug, so wird das Rückenmark nach hinten gezogen und dadurch hinten leicht winklig abgeknickt werden. In unserem letzten Fall von Meningocele bestand eine solche Adhäsion zwischen Rückenmark und Arachnoides. Ob die Medulla spinalis etwa abgeknickt war, liess sich bei der Operation nicht constatiren. Störungen Seitens des Rückenmarks waren vorhanden. Koch fasst diesen Fall von Natorp als Myelocele auf und wendet sich gegen die Deutung als Meningocele, weil Veränderungen am Rückenmark vorhanden seien. Es fragt sich, ob das ein Grund ist. Die Veränderung, die vorhanden, besteht in einem Spalt des Rückenmarkes bei geschlossenen Häuten. Daraus brauchen wir nun doch noch nicht einen Schluss auf Myelocele zu machen. Koch nennt freilich die Entwicklungsanomalie Myelocele, bei welcher das Rückenmark sammt seiner Umhüllung scheinbar durch eine Lücke des Wirbelbogens hindurch unter die Haut getreten ist. Nach dieser Definition würden nun auch solche Fälle, wie z. B. unser vierter, von den Meningocelen zu den Myelocelen zu rechnen sein, bei denen doch offenbar die Betheiligung des Rückenmarks rein secundär war. Diese Fälle gehören zu den Meningocelen, und Myelocelen müssen die genannt werden, wo das Rückenmark primär betheiligt ist und zwar so, dass es in die Sackwand übergeht. Jener feine Spalt ist ein Residuum aus der Entwicklungszeit, das Rückenmark hat sich nicht ganz geschlossen, die Häute aber haben es gethan. Man kann, glaube ich, aus diesem Fall nur schliessen, dass eben bei Meningocelen auch noch Veränderungen des Rückenmarks aus der Entwicklungszeit vorhanden sein können. Der cystische Tumor wird aber von dem duralen Theil des Arachnoides resp. Dura, nicht von dem ventralen der Pia gebildet. — Nach dem Gesagten haben wir keinen Grund, in diesen Fällen an den Knickungsstellen Tumoren anzunehmen.

Verfolgen wir nun weiter, was sich in der Literatur bietet, so finden sich zunächst 2 Fälle von Sandifort.

Sandifort. Vol. IV. Tab. 66.

I. Fall. Sechsjähriger Knabe, der im mittleren Theil der unteren Nackengegend einen weichen, von Haut bedeckten Tumor hatte. Diese angeborene Geschwulst wuchs allmählich. Sie hatte eine breite Basis, zeigte auf dem Gipfel eine Narbe, die durch Eiterung entstanden war. Hob man den Tumor in die Höhe, so kam eine runde Oeffnung in den Bogen zweier Halswirbel zu Tage, die durch das Fehlen der entsprechenden Proc. spin. erzeugt wurde. Durch diese Oeffnung trat ein Theil des Rückenmarkes hervor. Rechter Arm abgemagert, pa-

ralytisch, Finger dieser Hand deform. Der Knabe starb im 13. Jahre an Schwäche.

II. Fall. Jüngerer Knabe mit etwas Hydrocephalus. Weiche, angeborene, schmalgestielte Geschwulst im Nacken, die von einem Chirurgen abgeschnitten worden war, wobei seröse Flüssigkeit abfloss. Collaps des Gehirns, Tod. Defect der Wirbeldorne des 3. und 4. Wirbels; durch diese Oeffnung tritt ein Theil des Rückenmarks, von seinen Häuten bedeckt, nach aussen. Von dem hinteren Theil der Dura mater geht eine bruchsackartige Ausstülpung durch die Oeffnung nach aussen, welche im Halstheil einen cylindrischen Fortsatz des Rückenmarks umhüllt. Auf der bei der Operation erzeugten Schnittfläche dieses Fortsatzes sieht man einige kleine Oeffnungen, aus welchen bei der Operation die seröse Flüssigkeit abfloss. Die hintere Hälfte des Rückenmarks zeigt von innen gesehen einen konischen Kanal, der oben weit ist und sich in die Basis des vorgefallenen Theiles des Rückenmarks erstreckt; es ist das wohl zweifellos der erweiterte Centralkanal.

Während der erste dieser Fälle in seiner anatomischen Beschaffenheit unklar bleibt, weil er nicht anatomisch untersucht wurde, und deshalb bei Seite gelassen werden muss, findet der 2. Fall Sandifort's eine Erklärung, die ihn als nicht zu unserer Frage in directer Beziehung stehend erscheinen lässt. Es handelt sich offenbar bei ihm um eine Myelocystocele. Der Centralkanal ist sowohl nach Beschreibung als nach Abbildung so weit und communicirt so breit mit dem in den Sack prominirenden Theil des Rückenmarkes, dass darüber kein Zweifel bestehen kann.

Ebenso wie der 1. Sandifort'sche Fall, ist der folgende von Natorp beschriebene nicht genau genug in anatomischer Beziehung untersucht:

Fast faustgrosse Geschwulst, die die untere Lenden- und Kreuzbeingegend fast ganz einnimmt. 4. Lendenwirbel gespalten, jedoch durch eine fibrocartilaginöse Membran vereinigt. 5. Lendenwirbel gespalten, der rechts gelegene Theil des Bogens fehlt fast ganz. Kreuzbein fast ganz gespalten. Hinter diesem 4. Lendenwirbel dringt die Dura mater hervor, um die innere Oberfläche des Tumors zu bilden. Die Arachnoidea hüllt das Rückenmark ein, welches länger und schmäler geworden, in den Tumor emporsteigt und auf der inneren Oberfläche, da, wo der Tumor am meisten prominirt, mit Hülfe der Arachnoidea mit der Dura verwachsen ist, nachdem es kurz vorher gleichsam als Ersatz eine Anschwellung gebildet hat. Die Nervenwurzeln nehmen, weil die Medulla stark gedehnt ist, nicht wie gewöhnlich oberhalb ihres Austritts, sondern unterhalb ihren Ursprung. Der Sitz der Flüssigkeit war zwischen Dura und Arachnoidea. Das Fettgewebe, welches zwischen Cutis und Dura mater in ansehnlicher

Menge vorhanden war, communicirte durch die Spalte mit jenem in dem Wirbelkanal. —

Aus diesem kurzen Referat des Falles ergiebt sich wohl als wahrscheinlich, dass es sich um eine Myelocele gehandelt hat, die mit einer Anschwellung des Rückenmarkes oberhalb der Insertion desselben an der Sackwand combinirt war. Leider ist im Text keine Angabe gemacht über die genauere Beschaffenheit dieser Anschwellung. Das Rückenmark scheint an dieser Stelle ebensowenig wie an anderer angeschnitten worden zu sein. Ob es eine solide Geschwulst gewesen ist, ob der Centralkanal erweitert war, ob die Geschwulst cystisch war und etwa mit dem Centralkanal communicirte, alle diese Fragen sind infolgedessen nicht beantwortet. Die Wahl des Ausdrucks „Bulbus" im lateinischen Text lässt aber vielleicht den Schluss zu, dass es sich überhaupt um eine gleichmässige Anschwellung des ganzen Rückenmarksquerschnittes gehandelt hat, nicht um eine circumscripte, isolirte. Jedenfalls ist auch dieser Fall nicht für unsere Frage zu verwerthen.

Schulze Wolf.

3 monatliches Kind. Hydromyelos und Hydrocephalus. Tumoren der Decke des 4. Ventrikels. Spina bifida cervic. Aus Haut und Dura mater bestehender, mit Flüssigkeit gefüllter Sack, in dem ein zweiter ebenfalls nur Flüssigkeit enthaltender Arachnoidalsack sich findet. Zwischen beiden verschiedene Fäden. Vom Rückenmark geht hinten eine etwa 6 Mm. breite, strangförmige Masse ab, welche in der Tiefe des Meningealsackes mit dessen Wand verschmolzen ist. In dem Meningealsacke bezw. dessen Wand sind Nervenfasern nicht mit Sicherheit nachzuweisen. Der strangförmige Fortsatz des Rückenmarks ist von der Arachnoides bedeckt. Starke Erweiterung des Centralkanals; in der Höhe jenes Fortsatzes sehr feine Spalte, welche die Hinterstränge vollkommen in zwei gleiche Theile trennt. Es ist somit, wie die Wirbelbogen, auch der hintere Abschnitt des Rückenmarks an dieser Stelle gespalten. Hinter das hintere Ende dieses Spaltes findet sich in der ganzen Höhenausdehnung jenes Stranges eine Nervenmasse angelagert, welche zum Theil von den angrenzenden Hinterstrangspartien durch bindegewebige Septa getrennt ist. Diese neugebildete Nervenmasse ist an Volumen auf dem Querschnitt an der Stelle ihrer grössten Ausdehnung etwa dem 3. Theile der gesammten Rückenmarkssubstanz in der Halsanschwellung an Umfang gleich zu setzen. Dieselbe ist aber keineswegs in ihrer ganzen Höhenausdehnung von dem Rückenmark getrennt, sondern geht in ihrem unteren Abschnitte direct in die Substanz der Hinter- und Seitenstränge des Rückenmarkes über, ist also als ein Stück Rückenmark anzusehen. In dem obersten Halstheile zeigt sich einfach eine mediane feine Spalte, die vom Centralkanal aus bis an die Pia greift und nach unten zu mit der schon geschilderten Längsspalte im unteren Halsmark zusammenfliesst. In dem vom Rückenmark aus nach hinten ziehenden Strang, der sich nach der Haut zu sehr erheblich erweitert und zu der Grösse einer kleinen Wallnuss anschwillt,

lässt sich als äusserste Umhüllung Duragewebe nachweisen. In der neugebildeten Rückenmarkssubstanz fehlen Ganglienkörper vollkommen, sie besteht aus Bindegewebe und sehr dünnen marklosen Nervenfasern.

Ueber diesen Fall habe ich freilich nach der von den Autoren gegebenen Beschreibung nicht klar werden können bis in alle Einzelheiten. Eine Abbildung wäre gerade in diesem complicirten Falle sehr werthvoll gewesen, sie fehlt aber. Namentlich weiss man nicht genau: wie verhält sich der vom Rückenmark ausgehende Strang zu der neugebildeten Nervenfasermasse? geht er von ihr aus, wie Recklinghausen annimmt, oder vom Rückenmark, wie Schultze sich ausdrückt? Denn wenn diese Nervenfasermasse auch als hyperplastisches Segment des Rückenmarks aufgefasst wird, so bleibt man doch bei jenem allgemeinen Ausdruck Rückenmark im Unklaren, von welchem specielleren Theil nun jener Strang entspringt. Und diese Thatsache ist nicht ohne Wichtigkeit für den Fall. Recklinghausen fasst ihn nach S. 269 als Myelocystocele auf, und eine Stütze erhält diese Annahme dadurch, dass Hydromyelie besteht; die Erweiterung des Centralkanals ist ja ziemlich beträchtlich. Andererseits ist gerade im Bereiche dieser Nervenfasermasse keine Erweiterung des Centralkanals vorhanden, sondern eine vollständige, in den letzteren hineinreichende Spalte. Dazu kommt, dass auch im 4. Ventrikel die Decke durch eine Schicht weisslicher, rückenmarksähnlicher Substanz von ½ Mm. Dicke, welche aussen überkleidet ist von gefässreichem, losem, maschigem Bindegewebe, gebildet ist. Ferner erschien an einzelnen Stellen diese Decke des 4. Ventrikels erheblich verdickt, in der Form kleiner, bis 5 Mm. im Durchmesser haltender, weicher markiger Tumoren, welche sich als abnorm gestaltete Theile des Kleinhirns ergeben. Auch an vielen anderen Stellen zeigte die Lappung des Kleinhirns erhebliche Abweichungen von dem gewöhnlichen Verhalten. Wenn man dies zusammennimmt, so liegt doch wohl die Vermuthung nahe, dass durch irgend einen Einfluss Störungen im Schluss des Medullarrohres vorgekommen sind, dass dabei Verlagerungen, Absprengungen der Substanzen des Rückenmarks und des Gehirns zu Stande gekommen sind. Der mikroskopische Befund spricht auch dafür, dass diese Partien sich dann auch in histologischer Beziehung nicht vollständig entwickelten. Ein etwa erweiterter, geschlossener, seitlicher Rückenmarkssack findet sich nicht. Ferner wird keine Angabe gemacht, dass in jener Nervenmasse ein Hohlraum gewesen sei. Und weiter ist aus den übrigen Verhältnissen nicht einzusehen, wie die Myelocystocele, die etwa früher bestanden hätte, jetzt obliterirt sein sollte, es ist kein Grund

dazu vorhanden, wie etwa in dem Recklinghausen'schen Fall. Dazu wird die Angabe gemacht, dass ein geschlossener Duralsack vorhanden gewesen wäre. Das spräche gegen die Annahme einer Myelocystocele, denn bei letzterer ist die Dura stets defect. Sind also die Angaben richtig, dann würde meine Auffassung des Falles so lauten: es handelt sich zunächst um eine Meningocele mit Flüssigkeitsansammlung unter der Dura und unter der Arachnoides, ferner um Anomalien des Rückenmarks, die in Hydromyelie, in theilweiser durchgehender hinterer Spaltung des Rückenmarks und Absprengung eines Stückes des letzteren mit eventueller Hyperplasie bestehen.

Es bleibt mir nur noch ein Fall aus der Literatur zu betrachten übrig. Das ist der Fall von Bärensprung, den ich kurz aufführen will.

Ein 2 Zoll breiter Tumor über einer schmalen Spalte des Dornfortsatzes des dritten Brustwirbels mit einer Art Stiel von 1 Zoll Dicke, von normaler Haut überzogen. In dem äusseren Tumor ein fibröser Kern in Gestalt einer runden halbzölligen Scheibe, welche dorsalwärts von der Ulceration blossgelegt war, ventralwärts aber in den Dornfortsatzspalt einen dünnen und mitten im ansehnlichen subcutanen Fettgewebe des Stieles steckenden Fortsatz schickte. Der letztere war hohl, die Höhlung begrenzt von einer doppelten Wandung, der nachweisbaren Ausstülpung der harten Rückenmarkshaut und der Arachnoidea, die unter sich und mit dem fibrösen, zwiebelartig geschichteten Tumorgewebe deutlich verschmolzen waren, während sie in dem Stiele noch als gesonderte Membranen zu unterscheiden waren. Alsdann bildete das Rückenmark an seiner hinteren Seite einen der Ausstülpung der Häute entsprechenden stumpfen Kegel, dessen Spitze bis in die Knochenspalte reichte. Derselbe bestand vorzugsweise aus einer örtlichen Zunahme der grauen Substanz, welche zugleich von weicher Consistenz war. Die hinteren Stränge folgten dieser Anschwellung, waren aber aus ihrer regelmässigen Lage gebracht und erschienen wie aufgefasert, indem die graue Substanz zwischen die einzelnen Bündel eindrang. Die vorderen Stränge nahmen an der Bildung des Kegels keinen Antheil. Sonst ganz normales Rückenmark, normale Nervenwurzeln. In dem Sacke der Arachnoidea fand sich nur eine geringe Menge von seröser Flüssigkeit.

Nach dieser Beschreibung liegt zunächst eine Meningocele vor, die aus Dura und Arachnoides gebildet wird, die beide unter einander verwachsen sind. In der Meningocele war wenig Flüssigkeit. Zu diesem cystischen Tumor gesellt sich noch Seitens des Rückenmarkes eine kleine Geschwulst, die von der grauen Substanz des Rückenmarkes ausging, in einer örtlichen Zunahme derselben beruhte und vollständig solid war. Ich glaube, diesen Fall kann man einfach zu den Gliomen rechnen. Ich finde keinen Grund, der es verbietet, diese Deutung zu geben. Es existirt keine Verbindung zwischen dem Rückenmark und der Arachnoides, da Flüssigkeit in dem Arachnoidalsack gefunden wurde.

Der Centralkanal ist nicht im Geringsten erweitert, jener Fortsatz ist durchaus solid; also wozu ihn als eine Myelocystocele bezeichnen? Bärensprung belegte ihn selbst mit dem Namen einer Hernia medull. spinalis. Zweifelhaft ist die Richtigkeit seiner Annahme, dass die Ursache derselben in dem Mangel des natürlichen Widerstandes an der Stelle des offen gebliebenen Wirbelbogens beruhe. Die histologische Beschaffenheit des Tumors würde durchaus zu der Diagnose Gliom passen, ebenso der Sitz desselben.

Wenn ich jetzt noch folgende Notiz über einen Fall von Marchand hinzufüge, die er in seinem Artikel über Spina bifida in der Realencyklopädie giebt, so ist Alles zusammengestellt, was aus der Literatur etwa in den Kreis der Betrachtung gezogen werden musste. Marchand fand nämlich die unzweifelhaften Reste einer Spina bifida cervicalis als zufälligen Befund an der Leiche einer älteren Frau in Gestalt eines dünnen von der Dura gebildeten Stranges zwischen Rückenmark und Hinterwand des Spinalkanals, nebst unregelmässiger höckeriger Form des Rückenmarkes an dieser Stelle. Es liegt nahe, aus dieser letzteren Beschreibung auf das Vorhandensein von Gliomen zu schliessen. Ueberblicken wir noch einmal all das Gegebene, so stellt sich das Facit der Untersuchung so, dass ausser unserem Fall nur der von Bärensprung beschriebene sicher eine gliomatöse Neubildung repräsentirt, dass ausserdem vielleicht der Fall Förster[1]), Schultze Wolf und Marchand so gedeutet werden können, während die anderen theils unbestimmt sind, theils einfache, durch Zug bewirkte Abknickungen des Rückenmarks darstellen.

Wiederholt sind wir im Laufe dieser Untersuchungen auf die Frage gestossen: in welchem Zusammenhang steht die Entwicklung jener Tumoren zu den betreffenden Spaltbildungen am Rückgrat oder Schädel? Wie wir für jene in die Hirn- resp. Rückenmarkshäute verlagerten Gliome angenommen hatten, dass sie vielleicht bei der Bildung der Spalte dadurch entstanden seien, dass kleine Partikel des Hirns oder Rückenmarks abgesprengt und in die Häute verlagert seien, so können wir auch für die zweite Gruppe der Gliome in der Rückenmarksubstanz selbst annehmen, dass sie ihre Entstehung congenitalen Störungen bei der Bildung und beim Schluss des Medullarrohres verdanken, wie man es ja auch für die Entstehung der abnormen Configuration der grauen Substanz bei Syringomyelie annimmt. Es können Anomalien in der Bildung und der Vertheilung der grauen

1) Ich beschrieb ihn als 7. Fall der Myelocystocelen im ersten Theil meiner Arbeit.

Substanz auftreten, die dann der Ausgangspunkt für die Entwicklung der Gliome sind. In fast allen Fällen waren ja auch sonstige Störungen am Hirn oder Rückenmark vorhanden. —

Zum Schluss dieses Aufsatzes möchte ich noch auf einen Fall unserer Sammlung[1]) aufmerksam machen, bei dem wir einen Tumor des Rückenmarks vermutheten, bei dem sich aber diese Vermuthung, als wir genauer untersuchten, nicht bestätigte. Wir fanden eine Geschwulst, die dadurch entstanden war, dass das Rückenmark mehrere Schlingen bildete, die unter einander verklebt waren und so zu einem Knäuel vereinigt wurden, das von einer Membran überzogen wurde. Im Uebrigen stellte der Sack eine Meningocele dar.

III. Die operative Behandlung der Spina bifida cystica.

Die radicale Behandlung der Spina bifida gewinnt, wie die freilich spärlichen Mittheilungen in der Literatur erkennen lassen, entschieden an Ausdehnung. Wenn auch die Verfechter der Punctions- und Injectionsmethoden durch grosse Zahlenreihen einestheils die relative Ungefährlichkeit zu beweisen suchen, wenn sie auch darzuthun streben, dass die Heilungen auch bei dieser Methode dauernde sind, so hat sich trotzdem die Morton'sche Behandlung in Deutschland wenigstens nicht einbürgern können. Sie war die einzig berechtigte Methode zu einer Zeit, in der man weder die Folgen der Operation einigermaassen in der Hand hatte, noch die Anatomie der vorliegenden Missbildung vollständig kannte. Das ist anders geworden, und wir sind darum auch zu radicaleren Methoden vorgeschritten, die sich im Wesentlichen als 2 darstellen: die eine, welche das Entfernen des Sackes auf stumpfen Wege durch Abschnüren oder Abquetschen bezweckt, wie es durch die einfache und die elastische Ligatur, durch die Klemmapparate bewirkt wird, die andere, die in der Excision des Sackes besteht. Selbstverständlich musste es bei allen diesen Methoden, welche den Sack in irgend einer Form entfernten, von grosser Wichtigkeit sein, dass man die vorliegenden anatomischen Verhältnisse beurtheilen konnte. Das genauere Studium der Anatomie der Rückenmarksbrüche hat ja nun ganz bestimmte Formen ergeben, die sich deutlich und scharf unterscheiden lassen. Zunächst aber nur auf dem Sections- oder Operationstisch. Vor der Eröffnung des Sackes hat diese Unterscheidung manchmal ihre recht grossen Schwierigkeiten. Wenn wir uns die Beschaffenheit der Myelocele,

1) Er ist als 4. Fall der Meningocelen im ersten Theil dieser Arbeit beschrieben.

der Meningocele, der Myelocystocele ins Gedächtniss zurückrufen, so ergiebt sich von selbst, dass es am leichtesten sein wird, die ersten beiden zu unterscheiden, schwer jedoch die letzten beiden. Das äussere Aussehen der Myelocele ist gewöhnlich stark different von dem einer Meningocele: bei jener ersten die Zona medull. vasc., die Zona epith. seros., bei dieser meist normale Haut; dann das Fühlen derber Massen im Sack resp. der Sackwand, die nicht vollständige Transparenz bei Durchleuchtung, Erscheinungen Seitens des Centralorgans bei stärkerem Druck auf den Sack, das alles lässt uns in typischen Fällen die Entscheidung leicht treffen; anders ist es aber, wenn die Fälle nicht so dem Schema entsprechen und, wenn es sich um die Unterscheidung von Myelocystocelen und Meningocelen handelt. Vor der Recklinghausen'schen Arbeit hielt man Myelocystocelen für sehr selten, aber in der genannten konnte derselbe schon 11 Fälle aufführen, während unter unseren 25 Fällen von Spina bifida allein 12 Myelocystocelen sind, und was noch mehr heissen will, davon sind 3 durch Operation gewonnen unter einer Zahl von 8 operirten. Aus diesen wenigen Zahlen geht wohl die ausserordentliche Bedeutung zur Genüge hervor, die diese Form hat für die praktische Beurtheilung. Es fragt sich nun: wie können wir diese Form der Rückenmarksbrüche unterscheiden von anderen? Die Hautbedeckung ist vielfach bei Myelocysten normal, also ebenso wie bei Meningocelen; wenn sie aber anormal ist, dann ist die Veränderung meist dieselbe wie bei Meningocele, ebenso unregelmässig; ist sie ja doch nicht dadurch erzeugt, dass Pia zu Tage liegt wie bei Myelocelen, sondern meiner Ansicht nach ein Product sehr starker Dehnung. Transparent ist der Sack auch, da die Rückenmarkswand meist so dünn ist, dass es makroskopisch oft recht schwer ist, sie von einer Rückenmarkshaut zu unterscheiden. Festere Theile finden sich gewöhnlich nicht darin, ebenso bei Meningocele nicht. Nur ein Punkt kann die Wahrscheinlichkeitsdiagnose unterstützen, das ist das Vorhandensein oder Fehlen von nervösen Erscheinungen. Nun giebt es aber, wie ich schon früher erwähnt habe, Meningocelen mit schweren Läsionen des Rückenmarkes und damit auch schweren nervösen Erscheinungen und umgekehrt Myelocystocelen ohne jegliche Symptome Seitens des Rückenmarkes. Der Sitz beweist, wie aus meinen Untersuchungen hervorgeht, nichts; die Grösse der Communicationsöffnung kann auch nicht als differentielles Moment dienen, da auch bei Myelocystocelen recht enge Oeffnungen in der Wirbelsäule vorkommen können, wie z. B. im Fall Förster, wo überhaupt kein Wirbel gespalten war. Somit wird also eine sichere Unterscheidung für den

einzelnen Fall recht schwer gemacht. In einigen Fällen von Myelocystocele gelingt es, durch Druck auf den Sack eine höhere Spannung im Schädel zu erzeugen, die an den Fontanellen fühlbar wird. Dies kann man als Entscheidung gegen Meningocele gebrauchen, bei der dieses Symptom nicht beobachtet wurde.

Es ergiebt sich aus diesen differentiell-diagnostischen Betrachtungen für uns, dass wir wohl in vielen Fällen eine Meningocele von einer Myelocele unterscheiden können, dass es aber vielfach Schwierigkeiten machen wird, dieselbe von einer Myelocystocele zu differenziren. Wenn nun aber dieser Standpunkt anerkannt wird, dass wir bis jetzt noch nicht die verschiedenen Formen der Spina bifida am Lebenden in allen Fällen sicher unterscheiden können, dann müssen wir auch sofort zugeben, dass damit eine Einschränkung gegeben ist für die Anwendung von Methoden, welche auf weitere Klarstellung der vorliegenden anatomischen Verhältnisse verzichten, wie es die Rizzoli'sche, die Weber-Schatz'sche Klammermethode, die Metallligatur Oldoini's, die elastische Ligatur Cologneseʼs, Capellini's, Leroyenne's u. A. thun. Diese Methoden dürfen nicht angewendet werden bei allen in ihrer Anatomie unklaren Fällen und bei Myelocelen. Diese können in radicaler und rationeller Weise nur behandelt werden, wenn man sie incidirt. Durch die Incision kommt man in der anatomischen Diagnose weiter und kann danach die weiteren Maassnahmen wählen. Freilich auch auf diese Weise, das müssen wir zugeben, werden wir nicht über alle Fälle ganz aufgeklärt. So gelingt selbst dann nicht immer die Unterscheidung einer Myelocystocele von einer Meningocele, wie dies die Casuistik beweist. Vor 2 Jahren sind die Indicationen für die Operation der Spina bifida von de Ruyter in seinem Bericht über die Bergmann'schen Fälle erheblich eingeschränkt worden. Er schliesst alle jene Fälle von der Operation aus, 1) wo den Kamm entlang in der Medianlinie des Meningocelensackes der Rückenmarksrest zieht und von demselben die Nerven der Cystenwand anliegend zu den entsprechenden Intervertebrallöchern hinziehen, 2) solche Cysten, durch welche Rückenmark und Nerven frei zur Kuppe hinziehen und dort fixirt sind; also die Myelocelen. Ausserdem sind für ihn auch die Myelocystocelen kein Gegenstand der Operation. Es bleiben also der Hauptsache nach nur die Meningocelen geeignet für ein operatives Vorgehen. So sehr ich nun auch mit diesem anatomischen Standpunkt als Grundlage für die Beurtheilung der Operabilität der Spina bifida übereinstimme, so möchte ich doch diese Indicationsstellung durch Berücksichtigung einiger wichtiger anderer, den klinischen Symptomen entnommener

Gesichtspunkte modificiren. Das entscheidende Moment muss meiner Ansicht nach sein, ob schwere Erscheinungen Seitens des Rückenmarks vorhanden sind, ob also Lähmungen der Extremitäten, der Blase, des Mastdarmes bestehen. Solche Fälle sind unbedingt von der Operation ausgeschlossen. Ist das aber nicht der Fall, dann kann an uns nur die Aufgabe herantreten, dass wir nicht einfach nach einem Schema Alles operiren, sondern je nach der Form, die wir vor uns zu haben glauben, die Operation modificiren. Gehen wir zunächst auf den ersten Punkt ein, so drängt sich mir die Frage auf: welchen Zweck hat es, wenn wir eine Myelocele diagnosticiren und es sind schwere Rückenmarkserscheinungen da, diese Myelocele zu operiren? Die Rückenmarksymptome sind die Folge des Defects an Rückenmarksubstanz; der kann durch keine Operation ersetzt werden, der ist also bleibend. In keinem Fall sind bis jetzt nach der Operation irgend erhebliche Verbesserungen in diesen Verhältnissen eingetreten. Soll man unter solchen Umständen durchaus die Cyste beseitigen, um das Kind am Leben zu erhalten? Der Arzt hat doch gewiss nicht die Aufgabe, à tout prix das menschliche Leben zu erhalten. Solche Fälle soll man ruhig sterben lassen; das ist besser als durch schön ausgedachte Methoden ihr Leben noch zu verlängern; Krüppel bleiben sie doch. Sind aber keine Lähmungen vorhanden, dann steht die Sache ganz anders, dann muss man sich sagen, das Leben des betreffenden Individuums ist doch etwas werth, es lohnt sich der Mühe. Es handelt sich nur darum, eine geeignete Operationsmethode zu finden, die nützt, ohne zu schaden. Eine gewöhnliche Excision des Sackes würde das Kind zu schwer schädigen und hat es gethan, ja selbst in Fällen, wo man auf die Abschälung des Rückenmarkes im gewöhnlichen Sinne geachtet hat. Ganz in gleicher Weise muss man meiner Ansicht nach verfahren bei Myelocystocelen, während man wohl die Meningocelen fast alle ohne Ausnahme einfach excidiren kann; schadet man doch damit nichts. Dass nun diese operative Behandlung kein so einfach zu lösendes Problem ist, das sieht man an der Menge von Modificationen der Operationsmethoden, die angegeben worden sind. Zwei Indicationen hat man gewöhnlich genügen wollen mit der Operation, erstens der Beseitigung des Sackes und zweitens dem dauernden Verschluss der Spalte. Die erste Aufgabe ist zunächst in der einfachsten Weise gelöst worden, man hat die Säcke einfach weggeschnitten und den Rest genäht, sei es, dass man vorher kreuzweise Nadeln durch den Stiel steckte oder wie Cavagnis eine elastische Ligatur vorher um den Stiel der Cyste legte. So ist man Meningocelen gegenüber verfahren. Bei Myelo-

celen und solchen Meningocelen, wo Nerven im Sack waren, da wurde es nur so modificirt, dass man die Nerven, eventuell das Rückenmark von der Sackwand abzulösen suchte vor der Excision des Sackes. Nun, bei einer Meningocele lässt sich gewöhnlich Alles, was in dem Sack etwa an nervösen Bestandtheilen enthalten ist, leicht ablösen, weil sie eben nur anliegen, nur secundär verwachsen sind mit der Innenwand des Sackes. Man präparirt zunächst den Hautsack von dem Meningealsack ab, macht dann eine Punction des letzteren und stellt fest, ob etwa Nerven im Sack sind und wo dieselben sind, und excidirt dann diesen Sack unter Schonung der Nerven, indem man letztere vom Sack ablöst, eventuell mit einem Streifen Sackwand in Zusammenhang lässt und reponirt. Das weitere Verfahren bespreche ich später. Vor der Eröffnung des Sackes den Stiel abzubinden oder mit der elastischen Ligatur abzuschnüren, halte ich nicht für zweckmässig, weil man selten ganz bestimmt sagen kann, ob nervöse Bestandtheile im Sack enthalten sind oder nicht. —

Schliesst man nach dem Vorhergesagten die Fälle von Myelocelen aus, bei denen schwere Störungen Seitens des Rückenmarkes vorliegen, wie Lähmungen der unteren Extremitäten u. s. w., so bleiben doch noch eine Anzahl Fälle übrig, wo derartige Dinge nicht vorhanden sind. Was soll man mit diesen anfangen? Behandeln wir sie in derselben Weise wie die Meningocelen, nun dann müssen, wie aus den anatomischen Verhältnissen klar hervorgeht, fast immer die vom Rückenmark abgehenden Nerven, ja das Rückenmark, eventuell die Cauda equina zum Opfer fallen. Das ist gewiss nicht gleichgültig, da diese nervösen Partien doch durchaus noch functioniren. Man müsste also anders vorgehen, will man überhaupt etwas thun. Ich hatte mir gedacht, man könnte vielleicht die Haut vom Sack abpräpariren, so dass der ganze Sack epidermisfrei würde, dann eine Punction des Meningealsackes machen und das Wasser ablassen, dann den Meningealsack in die Rückgratshöhle hineindrängen und die Muskeln und die Haut darüber schliessen. Gelegenheit zur Ausführung hatte ich noch nicht, da erhielt ich Bayer's Arbeit, aus der ich ersah, dass derselbe eine ähnliche Idee verfolgt und in einer Reihe von Fällen auch praktisch ausgeführt hat. Uebrigens gab Koch schon für die Myelocele sacralis an: man solle dasjenige Segment des Hornblattes umschneiden, welches nicht unterfüttert und mit dem Conus verwachsen sei. Die nachbarliche, auf solche Weise natürlich zu gleicher Zeit wund gemachte Haut muss dann sofort über dem Conus lineär vereinigt werden, so dass das Rückenmark sammt den sacralen Nerven wirbelwärts von derber, widerstandsfähiger Haut zu liegen

kommt. Bayer verfuhr folgendermaassen: Nachdem er die zur schliesslichen Deckung nothwendige Haut in Form zweier seitlicher Lappen von der Basis des Cystensackes bis zu seinem Stiel abpräparirt hatte, wobei Verletzungen des Sackes sorgfältig vermieden wurden, umschnitt er die Zona medullo-vasculosa rings und erhielt sie so mit den zu ihr herabsteigenden und von ihr abgehenden Rückenmarksantheilen im Zusammenhang. Hierauf wurde der übrige Spina bifidasack, soweit man ihn zur Bedeckung des Rückenmarks brauchte, von der rings um die oben herausgeschnittene Zona restirenden Haut befreit, entsprechend zugeschnitten und über dem hineinversenkten Rückenmark vernäht. Vor der Excision der Zona orientirt man sich durch Inspection des Sackes von einem in die Wand der Cyste (gewöhnlich ist es die unterste Wand der Cyste, welche frei ist von Nerven) präparando geführten Längsschnitt aus über die inneren Verhältnisse. Sollte man bei diesem Revisionsschnitte auf nervöse Elemente stossen, so setzt man ab und versucht von der entgegengesetzten Seite her vorsichtig präparirend einzudringen; irgendwo kommt man schon, ohne Nerven zu verletzen, hinein. Diese Operation ist relativ leicht ausführbar in jenen Fällen, wo von dem entlang dem Kamme der Cyste ziehenden Rückenmarksreste Nerven frei durch die Cyste gegen den Wirbelkanal hinziehen; wir machten in unseren Fällen die Wahrnehmung, dass die so conservirten Rückenmarkstheile ohne Quetschung oder bedenkliche Knickung sich in situ erhalten lassen. In jenen Fällen, in denen das Rückenmarksende mit seinen Nervenschleifen oder seinen letzten Ausläufern in der Wand des Sackes selbst verlaufen war (Fälle 2, 6, 8, 10, 12), gelang die Ablösung von der Sackwand immer, wenn man nur die Arachnoidea, welche selbst ein ziemlich derbes und resistentes Gefüge zeigte, weit wegnahm. Von 2 Fällen liegen die mikroskopischen Befunde der Sackreste vor (Chiari) und lehren, dass die Ablösung vollständig gelungen war, ohne dass nervöse Elemente in der Wand zurückgelassen worden wären. — Ich halte diese Methode durchaus für rationell, weil sie sich stützt auf die anatomischen Verhältnisse der Myelocele und weil sie infolgedessen Schädigungen vermeidet und die Entfernung des Sackes zu Stande bringt. Entsprechend meinen vorher ausgesprochenen Ueberzeugungen bin ich der Meinung, dass diese Methode Verwendung finden sollte bei allen Myelomeningocelen, wo keine Lähmungen bestehen. Ich bin aber ebenso der Meinung — und darin stimme ich nicht mit Bayer überein —, dass es keinen Zweck hat, durch die Anwendung dieser Methode Kinder mit Myelocelen und schweren Lähmungen künstlich am Leben zu erhalten.

Das Loos solch' krüppelhafter Individuen ist doch wirklich ein schreckliches; wozu dafür die Kinder erhalten? In keinem der Fälle Bayer's sind die Lähmungen nach der Operation besser geworden; längere Zeit fortgesetzte elektrische Behandlung blieb ohne Effect. Ist das wirklich ein erstrebenswerthes Resultat zu nennen, wenn es heisst: Wunde geheilt, das Kind bewegt die Oberschenkel, Incontinenz? wenn 2 Jahre später der Bericht über das Kind lautet: dass es einen Stützapparat für beide untere Extremitäten und einen Recipienten hat; „nur die Füsse, Blase und Rectum sind paralytisch."

Solche Kinder soll man in Ruhe lassen; man soll sie ohne Operation sterben lassen; je eher sie sterben, desto besser. Unter den 14 Fällen Bayer's sind 4 solche, die schon vor der Operation gelähmt waren und es auch nachher blieben, soweit sie nicht (2 Fälle) nach der Operation starben. Die 4 Fälle wären meiner Ansicht nach richtiger unoperirt geblieben. Dagegen hat er 8 Fälle operirt, in denen vor der Operation keine Lähmungen bestanden und nach der Operation auch keine auftraten und die dauernd von ihrem Sack und der aus demselben drohenden Gefahr befreit waren. Ich meine, das ist immerhin ein recht erheblicher Erfolg. Freilich muss ich noch einschalten, die Fälle Bayer's sind in ihrer anatomischen Beschaffenheit nicht ganz gleichwerthig. Bei genauer Untersuchung der Krankengeschichten ergiebt sich, dass von diesen 8 Fällen 6 sicher Myelocelen im Sinne Recklinghausen's waren. Die Zahl wird also nicht erheblich herabgemindert, und damit bleibt der Erfolg bestehen; es ist doch damit eine Methode gegeben, mit der man sonst so aussichtslose Fälle operiren kann. Man könnte ja vielleicht einwerfen, hätte man in diesen Fällen den Sack einfach weggeschnitten, so wäre vielleicht auch keine Lähmung aufgetreten, weil er keine wichtigen Rückenmarkstheile überhaupt enthielt. Widerlegen lässt sich dies nicht mit absoluter Bestimmtheit, es ist aber nicht sehr wahrscheinlich.

Wir kommen schliesslich zu der letzten Form der cystischen Spina bifida, der Myelocystocele. Nach Recklinghausen sind zwar die Individuen mit Myelocystocelen meist auch noch mit einer Bauchblasenspalte behaftet; sie würden danach überhaupt kaum in Frage kommen für die operative Behandlung. Er fand unter seinen 11 Myelocystocelen nur 1, bei der die Bauchhöhle normal geschlossen war. Unsere Erfahrungen darüber sind andere, sind doch unter unseren 12 Myelocystocelen 6, die keine solche Spalte hatten, die längere Zeit gelebt haben, bei denen also die Erörterung der Operationsfrage durchaus ihre Berechtigung hat. Die Ansichten

der Autoren sind verschieden darüber, ob man sie operiren soll oder nicht. De Ruyter erklärt sie für nicht bestimmt zur Operation, ebenso Bayer. Unsere Erfahrungen sind andere. A priori muss man sich sagen, dass es jedenfalls etwas sehr Riskantes ist, die hintere Wand des cystisch erweiterten Rückenmarkes wegzuschneiden, wenn sie auch oft zu Papierdünne reducirt ist, ja so weit, dass stellenweise überhaupt nichts mehr vom Rückenmark zu finden ist, wie z. B. im Fall V des Anhangs zum I. Theil. Auf der anderen Seite lehrt uns die Erfahrung, dass die Gefahr denn doch nicht so gross ist. Unter unseren letzten 8 operirten Fällen waren 3 sicher nachgewiesene Myelocystocelen; sie wurden ganz wie Meningocelen operirt. Zwei sassen in der Lendenkreuzbeingegend, eine im Nacken. Das Resultat in 2 Fällen war derart, dass wir keine directen unangenehmen Folgen unseres Thuns beobachteten, im 3. Fall jedoch trat eine Lähmung eines Beines auf, die dem Kinde blieb. In diesem Fall schnitt ich einen Strang, der der Hinterwand des Cystensackes innen ansass, quer durch. Das hätte vermieden werden können. In keinem der Fälle war die Diagnose vor der Operation gestellt worden; sie war aber auch am Präparat makroskopisch schwer zu stellen. Wenn ich mir unsere Präparate ins Gedächtniss zurückrufe und mich frage: hätte man diese Fälle überhaupt operiren können, und wie würde man es in rationeller Weise gethan haben? so muss ich sagen, bei dieser enormen Verdünnung der inneren Rückenmarkssäcke, wie sie in den beiden ersten Fällen vorhanden war, kann ich mir nicht denken, dass irgend ein Nachtheil infolge der Excision des Sackes aufgetreten sei. Sind die Kinder nicht gelähmt, dann glaube ich bei solcher Verdünnung daraus schliessen zu können, es ist von der Myelocystocele kein wichtiger Theil des Rückenmarks in Mitleidenschaft gezogen, und dann kann ich die Säcke auch wegschneiden. Man könnte ja vielleicht in solchen Fällen die Operationsmethode so modificiren, dass man zunächst von dem Sack vorsichtig die Haut bei Seite präparirte, den Sack punctirte und nun durch genaue Untersuchung feststellte, ob noch dickere Stränge in dem Sack vorhanden sind. Ist das der Fall, dann entleert man die Flüssigkeit aus dem Sack, sucht den letzteren in den Rückgratskanal zu reponiren und näht darüber die beschnittenen Hautlappen zusammen, im anderen Fall schneidet man auch den inneren Sack weg. Freilich wird man selten dazu kommen, so planmässig vorzugehen, weil ja, wie schon mehrfach gesagt wurde, die Differentialdiagnose zwischen Myelocystocele und Meningocele häufig nicht zu stellen ist. Will man überhaupt an der Spina bifida operiren, dann wird es einem immer passiren können, dass

man eine Myelocystocele als Meningocele wegschneidet, und dass man dadurch auch gelegentlich eines der Kinder schädigt. Der gleiche Vorwurf trifft aber auch die anderen Methoden, wie elastische Ligatur und Jodglycerininjection u. s. w. Auch Bayer ist Gegner der Operation der Myelocystocele. Man kann diesem Standpunkt die Berechtigung nicht absprechen, namentlich nicht, wenn etwa starker Hydrocephalus besteht, dann haben wir, soweit unsere Erfahrungen reichen, gar keine Sicherheit, ob die Hydromyelie zu Ende ist, ob die Operation etwas nützt. Ist das aber nicht der Fall, dann muss man sich doch fragen: soll man eine Anzahl Kinder nicht retten, weil man vielleicht eines oder das andere schädigt?

Die erste Forderung, die wir an die operative Behandlung der Rückenmarksbrüche stellen, die Beseitigung der Cyste, wäre mit diesen Methoden erfüllt. Wir kommen nun zu der zweiten Forderung, die dahin geht, einen so festen Verschluss des Lochs in der Wirbelsäule zu schaffen, dass Recidive nicht eintreten können. Man begnügte sich zunächst bei der Excision damit, dass man den verkleinerten Durasack wieder nähte und darüber die Haut auch so vereinigte, dass sie eine flache Brücke über dem Defect bildeten. Mit dieser Methode erzielte man auch in einer Anzahl von Fällen vollkommen dauernde Erfolge, wie dies z. B. 2 unserer früheren Fälle absolut beweisen, die ich 5—6 Jahre nach der Operation gesehen habe. Mehr Sicherheit gewährt es vielleicht, wenn man noch, wie Robson es that, die Muskeln über dem Defect mit der Naht zusammenzog. Da man aber doch noch Recidive fürchtete, so bestrebte man sich, Methoden zu finden, die Recidive unmöglich machten, indem eben eine so feste Barrière geschaffen wurde, dass sie dem Drucke nicht nachgab. Denn es ist der innere Druck der Flüssigkeit, der die Recidive hervorruft. Ist der Hydromyelus oder der Hydrops der Häute abgelaufen, dann tritt meiner Ansicht nach kein Recidiv auf, dann genügt jene einfache Verschlussmethode, ist das aber nicht der Fall, dann buchtet sich die Haut allmählich wieder vor, sie verdünnt sich wieder, und in einiger Zeit ist der Sack wieder da. Abgesehen davon aber wird diese Stelle doch leicht, wenn auch kein Recidiv eintritt, ein locus minoris resistentiae sein. Um dies zu verhindern, sind in den letzten Jahren eine Anzahl Methoden angegeben worden, die alle auf plastischem Wege in den Defect eine feste Wand zu implantiren suchen. Der Erste, der auf diesem Gebiete eine plastische Operation machte, ist wohl W. Koch gewesen. Freilich war sie nicht für eine Spina bifida cystica bestimmt, sondern für eine Rhachischise, die sich von den mittleren Brustwirbeln

bis zu dem Steissbein erstreckte. Auf dringenden Wunsch der Eltern machte er eine plastische Operation, indem er nach Exstirpation der ödematösen Massen des Defects denselben mit doppeltgestielten Hautfascienlappen aus der Lendengegend verschloss. Die Wunden heilten per primam, und das Kind überlebte die Operation 8 Wochen. Dieser Weg wurde in neuester Zeit auch von Bayer weiter verfolgt, indem er folgendes Verfahren einschlug: „Ist der meningeale Sack der Spina bifida bis zu seinem hohlen Stiel überall freigelegt und nach Excision wieder über dem Rückenmark geschlossen, so wird durch Verlängerung der äusseren Schnittenden nach oben und unten und weitere Abpräparirung der Hautlappen die Fascia lumbodorsalis auf circa 2 bis 3 Cm. rings um den Cystenstiel resp. die Wirbellücke blossgelegt und aus dieser Fascie und der darunter liegenden Substanz der Musc. sacrolumbales zu beiden Seiten des verkleinerten Sackes je ein halbmondförmiger Lappen geschnitten, so breit und lang, dass er gegen die Mitte ungeklappt den Sack zur Hälfte hinreichend deckt. So liegt die glatte fasciale Fläche der Lappen ventralwärts gekehrt vom Sacke, ihre wunde Muskelfläche sieht frei nach hinten: durch ihre mediane Nahtverbindung entsteht eine den Wirbelspalt fest verschliessende Muskelwand" u. s. w. Auch diese Methode hat gute Erfolge gehabt. Ein anderer Gedanke war es, den Dollinger verfolgte, und dem er auch praktische Gestalt gab. Bei Gelegenheit der Operation einer Meningocele liess er nämlich der Exstirpation des Sackes eine Knochenplastik folgen. Der Fall ist folgender:

J. Dollinger. Hydromeningocele spinalis lumb. geheilt durch Exstirpation des Sackes und osteoplastischen Verschluss der Wirbelöffnung. Wiener med. Presse 1886 No. 7.

Ein 5jähriges Mädchen, das bei der Geburt in der Gegend des Dornfortsatzes des 5. Lendenwirbels eine nussgrosse Geschwulst hatte, trug nunmehr im Bereich der Lendenwirbel und des Kreuzbeins eine breitbasige, gespannte, durchscheinende Geschwulst von 36 Cm. Umfang. Dabei bestanden spastische Contracturen beider Füsse, die in Klumpfussstellung standen, und Incontinentia urinae et alvi. Diese Begleiterscheinungen verschwanden nach einer stattgehabten Punction und traten erst wieder auf mit Füllung des Sackes. Bei der Operation wurde der Sack zunächst gespalten; es zeigte sich, dass die innere Auskleidung desselben von einer Fortsetzung der Dura mater, die durch eine in der Gegend des 5. Lendenwirbels gelegene Oeffnung hervortrat, gebildet wurde. Durch diese Oeffnung traten auch einige feinere und ein 3 Mm. dicker Nerv hervor. Exstirpation des Sackes, Abschneidung des Nerven, Naht des Loches in der Dura, die, von dem Rande der Oeffnung losgelöst, sich in den Wirbelkanal zurückzog. Der Proc. spin. des 5. Lendenwirbels fehlte, die beiden Hälften des Wirbelbogens endeten frei in der Musculatur. Nach entsprechender Umschneidung wurden die beiden Bogenhälften an

ihrer Basis so weit eingestemmt, dass sie sich einbrechen und danach gegen die Mitte hin bis zur Berührung nähern liesen. Dieselben wurden durch Naht vereinigt. Danach Hautnaht. Die vereinigten Knochenenden verheilten p. prim., an der Haut erfolgte die Heilung nach nekrotischer Abstossung eines thalergrossen, dünnen Stückes. Der Urin konnte nach der Operation bis zu einer Menge von 100—150 Gr. gehalten werden. Fusscontractionen traten nicht wieder auf.

Nun, es erhellt wohl aus den anatomischen Verhältnissen sofort, dass man mit Hülfe dieser Methode gewiss in einer Anzahl von Fällen die Knochenspalte erheblich wird verkleinern können, dass es aber doch nur selten gelingen wird, sie vollständig zu schliessen. In unseren Präparaten waren die Wirbelbogen nie so lang, dass man sie hätte nach Einmeisselung mit ihren oberen Enden in Berührung bringen können. Immerhin ist eine Verkleinerung der Spalte dadurch unbedingt zu erzielen, und das ist schon ein erheblicher Gewinn. In ähnlicher Weise ging Senenko vor; er verfuhr folgendermaassen.

W. N. Senenko. Tageblatt des III. Congresses russischer Aerzte. St. Petersburg 1889. C. Bl. f. Chir. 89. 445.

Nach Ausschälung der Geschwulst wurden längs den Rändern des ganzen Kreuzbeins zwei Längsschnitte bis auf den Knochen gemacht, die zwei Finger breit nach innen von der Ileo-sacralverbindung verliefen, und darauf in der Richtung gegen den Boden des offenen Kanals, wo sich der Sack der Geschwulst befand, 2 Knochenplatten (Brücken) circa 2 Cm. weit, bestehend aus den Resten der Bogen und der Protuberantia post., abgemeisselt, nach oben und nach unten hin von der Verbindung mit der Aponeurose gelöst und nach innen zu bis zur vollständigen Berührung mit einander verschoben. 3fache Etagennaht der Ränder der Knochenspalten, der Aponeurose und der äusseren Decken. Heilung per primam. Der ausgeschälte Sack enthielt einen Theil der Cauda equina, und es wurden bei der Operation einige Zweige der Sacralnerven durchschnitten. Trotzdem war das Resultat ein recht befriedigendes, nach 4 Monaten stellte die hintere Fläche des Kreuzbeins eine gleichmässige Knochenmasse dar, auf Druck unempfindlich. Urin und Koth wurden gut gehalten; die Atrophie der Muskeln der unteren Extremitäten schwand, und Patient geht ohne Ermüdung.

Noch weiter ging Botroff, indem er von den anstossenden Beckentheilen Knochen entnahm und in den Defect implantirte. Er beschreibt den Fall so:

Botroff in Moskau. C. Bl. 92. No. 22.

Knabe von 8 Jahren. Spina bifida. Myelomeningocele sacralis. Der länglichrunde Sack hatte an der Basis einen Durchmesser von 5 Cm., die Höhe betrug 7 Cm. Bei Druck entleerte sich der Sack zur Hälfte, worauf Schmerzen und Schwindel. Seit der Geburt vollständige Incontinentia urinae et alvi. Operation: Durch 2 sichelförmige Schnitte wird ein Theil der Hautdecken des Sackes entfernt; mehrere Nervenstränge

der Cauda equina und das untere Ende des Rückenmarks, die mit der Innenfläche des Sackes verwachsen waren, wurden 1 Cm. von dieser Innenfläche abgeschnitten und in den Wirbelkanal versenkt. Die Oeffnung im Wirbelkanal liess den Zeigefinger passiren. Exstirpation der Membran, die den Sack von innen auskleidet. Nun vom oberen Winkel der Hautwunde anfangend, Schnitt nach rechts und oben längs dem Rande der Crista ossis ilei, Glutaeus max. eine Strecke weit vom Knochen abpräparirt, nach aussen geschoben und nun Abmeisselung eines Knochenstücks von der Crista ossis ilei, 3 Cm. lang, 2 Cm. breit, 1 Cm. dick, so dass die mit Periost bedeckte Lamelle von innen, wo ein Theil des M. erector trunci seinen Anfang nimmt, mit dem Nährboden mittelst Weichtheilen im Zusammenhang bleibt. Dieser Knochenlappen wurde nun in der Weise über den Knochendefect heruntergeklappt, dass die mit Periost bedeckte Oberfläche dem Wirbelkanal, die spongiöse Oberfläche des Knochens nach aussen zugekehrt ist. Rand des Defectes angefrischt, Knochenlappen hineingepasst und mit 2 Catgutnähten befestigt. Hautwunde vernäht, unten ein Drain. Bauchlage und Abfluss von Cerebrospinalflüssigkeit. Nach 2 Monaten vollkommene Consolidation des transplantirten Knochenstückes mit dem Os sacrum. Dasselbe ist gar nicht beweglich. Elektrische Behandlung der Incontinenz, Sphincter ani wesentlich gebessert, Sphincter vesicae wenig.

Ausser diesen Versuchen, die man mit Entnahme des Materials zur Plastik von denselben Individuen machte, stellte man noch solche an mit thierischem Material. Die Ersten, die in dieser Weise vorgingen, waren Robson und Hayes. Sie transplantirten Periost von Kaninchenknochen.

Ein[1]) sechstägiges Kind hatte eine halbschwaneneigrosse Geschwulst einer Spina bifida, über welcher die Haut geröthet war und zu bersten drohte. Robson machte einen senkrechten Schnitt an jeder Seite der Geschwulst und präparirte sehr sorgfältig die Haut von den Meningen ab. Nachdem diese freigelegt, incidirte er dieselben, jedoch so, dass die Vereinigungsstelle der Lappen nicht mit der der Hautwunden zusammenfiel. Die Cauda equina lag nach Entleerung der Flüssigkeit frei auf dem Grunde des eröffneten Wirbelkanals. Nun vereinigte Robson die seröse Oberfläche der Meningen in ähnlicher Weise wie bei Peritonealoperationen. Inzwischen hatte ein College von einem eben getödteten Kaninchen das Periost des Stirnbeins und eines Femurs unter Spray abgelöst. Dieses Thierperiost wurde mit seiner osteogenen Schicht auf die Meningen placirt, und über ihm wurden die Hautlappen vereinigt. Glatte Heilung. Nach 4 Monaten verrieth nur eine flache Einziehung und eine lineäre Narbe den Sitz der Geschwulst. Wenn auch der Verschluss des Wirbelkanals durch Knochenbildung nicht eingetreten war, so glaubt der Verfasser doch durch sein Verfahren eine dickere Bedeckung erzielt zu haben.

1) Mayo Robson, A new operation for spina bifida. Brit. med. Journal 1883. März.

Schliesslich entnahm man auch Knochen den Thieren und implantirte sie. In dieser Weise gingen Perier und Berger vor; sie legten Stücke vom Schulterblatt eines Lapins auf den Defect.

M. Berger. Gazette médic. de Paris. 1892 No. 21.

Kleines Mädchen von 7 Wochen. Spina bifid. lumbal. Geheilt durch Transplantation einer Knochenplatte vom Schulterblatt eines jungen Lapins. Vor 5 Monaten Operation. Jetzt noch vollständig geheilt. Zweifellos ist das transplantirte Stück resorbirt, jedoch scheint es als Substrat gedient zu haben für ein solides Gewebe, welches vielleicht später der Sitz von Ossification werden konnte.

Alle Autoren erzielten mit ihren Methoden gute Erfolge: der Wirbelkanal blieb dauernd geschlossen. Wenn in den Fällen von Robson und Berger auch kein knöcherner Verschluss erreicht wurde, so glauben die Verfasser durch ihre Verfahren doch eine dickere Bedeckung erzielt zu haben; es deckt sich also das Resultat mit denen, die man bei Transplantationen von Periost überhaupt gehabt hat, sowohl an der Nase als bei Hernien u. s. w. In den Fällen von Knochenplastik von demselben Individuum fand sich an der Stelle des Defectes eine feste knochenharte Platte. Freilich wurden nach keiner Methode viele Patienten operirt, sondern nur vereinzelte.[1])

Immerhin kann wohl kein Zweifel mehr bestehen, dass man auf diesem Wege einen definitiven knöchernen Verschluss der Wirbelsäule erreichen kann. Am einfachsten verfährt man, glaube ich, wenn man eine Osteoplastik machen will, so: Bei den Defecten der Lumbal- und Kreuzbeingegend macht man, entsprechend der König'schen Nasen- und Schädelplastik, einen Haut-Muskel-Knochenlappen aus dem Darmbein, den man in den Defect legt. Sitzt der Defect in der Brustwirbelsäule, dann stehen für den oberen Theil die Schulterblätter, für den unteren die Rippen für Entnahme von Knochenlappen zur Verfügung. Doch möchte ich betonen, dass dies immerhin recht eingreifende Operationen sind und wohl kaum geeignet, Verwendung zu finden bei kleinen Kindern. Die Patienten von Dollinger, Bohoff waren schon 5 resp. 8 Jahre alt. —

Ich habe nun den Versuch gemacht, aus der Literatur alle Fälle von Exstirpation der Spina bifida cystica zusammenzustellen, um so

1) Es ist zwar in dem Referat des Centralblatts für Chirurgie über die Laplace'sche Arbeit, „Spina bifida treatment 1891" u. s. w. nach Laplace angegeben, Baird hätte nach Robson operirt und auf 20 Fälle 16 Heilungen, Zenenko nach derselben Methode auf 30 Fälle 24 Heilungen. Ich habe diese Fälle Baird's und Zenenko's, die nach Robson operirt wurden, nicht gefunden. Da mir die Originalarbeit Laplace's nicht zur Verfügung stand, konnte ich auch nicht erfahren, welchen Quellen er diese Angabe entnommen.

vielleicht ein Urtheil zu gewinnen über die Resultate. Zunächst muss ich betonen, dass ich die Fälle vor dem Jahre 1870 nicht berücksichtigt habe; sind sie doch aus der vorantiseptischen Zeit; sie können deshalb nicht als gleichwerthig für die Beurtheilung der Frage betrachtet werden. Auch sind sie wiederholt schon zusammengestellt worden, so von Reali und Wernitz in ihren Dissertationen. Ferner glaube ich nicht, dass es mir gelungen ist, wirklich alle veröffentlichten Fälle zusammenzutragen, da dieselben sehr zerstreut sind und wir durchaus nicht alle Journale besitzen; ich habe deshalb häufig aus den Referaten im Centralblatt für Chirurgie, in Schmidt's Jahrbüchern, im Centralblatt für die medicinische Wissenschaft, in der Revue de chirurgie u. s. w. schöpfen müssen. Selbstverständlich entspricht die Zahl der veröffentlichten Fälle auch durchaus nicht der Zahl der Operirten, denn schlechte Resultate werden wohl häufig nicht publicirt werden. Es sind nur 3 Krankenhäuser, aus denen alle Fälle, die operirt worden bis zur Zeit der Veröffentlichung, gute und schlechte, bekannt gegeben wurden; sie sind darum auch mit einer hohen Ziffer vertreten: das ist die Göttinger Klinik mit 13 Fällen, die Bergmann'sche mit 7 und die Bayer'sche mit 13 Fällen. Leider sind die anatomischen Daten in den Fällen der Literatur häufig so ungenau, dass eine Classificirung der Fälle nach verschiedenen Typen absolut unmöglich ist.

Dass die Operation gegen früher sehr an Gefährlichkeit verloren hat, das geht eclatant aus unseren Operationserfolgen hier hervor. In meiner früheren Arbeit veröffentlichte ich 5 Fälle von Spina bifida, davon überstanden nur 2 die Operation, daran schlossen sich in den letzten Jahren 8 Fälle, die alle ohne Ausnahme zur Heilung gelangten. Von 13 Fällen also 10 Fälle geheilt, darunter die letzten 8 Fälle. Ich spreche jetzt nur von dem Operationsresultat bezüglich der Mortalität. Unter den von v. Bergmann und de Ruyter publicirten Fällen der Bergmann'schen Klinik aus den Jahren 1885, 1887, 1888, 1889 überstanden 3 die Operation, also von 7 Fällen 3 geheilt.[1]) Bayer, der ebenfalls eine grössere Zahl operirte, hat unter seinen 13 Fällen 3 Todesfälle nach der Operation, also das gleiche Resultat wie die Göttinger Klinik. Ausser den oben aufgeführten 33 Fällen habe ich noch 55 andere in der Literatur auffinden können, abgesehen von 20 Fällen aus der vorantiseptischen Zeit. Von diesen 55 Fällen sind 54, von denen man die Operationsresultate weiss; von diesen wurden 41 geheilt. Nimmt man diese Zahlen

1) Seitdem sind, soviel ich weiss, keine Fälle weiter von dort publicirt worden.

mit jenen 33 Fällen der ersten Gruppe, von denen 23 geheilt wurden, zusammen, so ist also schliesslich das Resultat: von 87 Fällen sind 64 geheilt und 23 gestorben. Irgend einen erheblichen Werth messe ich diesen Zahlen nicht zu, weil man ja bei jener letzten Serie von Fällen gar nicht weiss, ob alle Operirten, auch die Gestorbenen, mitgetheilt sind. Immerhin kann man daraus entnehmen, dass eben eine Anzahl die Operation übersteht und, was noch wichtiger ist, dauernd geheilt wird, wie wir später sehen werden. Als Todesursache ist in den meisten Fällen Meningitis oder Erschöpfung infolge zu grossen Verlustes von Cerebrospinalflüssigkeit angegeben; in einigen Fällen auch Pneumonie, Bronchitis oder Enteritis. 11 Krankengeschichten erzählen, dass Liquor cer. spinalis nach der Operation längere Zeit abgeflossen sei, was in einigen Fällen aber nach mehreren Tagen aufhörte. Von Bayer sowohl wie von den anderen Operateuren, die zum Schluss der Wunde ein plastisches Verfahren angewendet haben, wird in keinem Fall etwas derartiges angegeben. Es ist doch nicht unwahrscheinlich, dass jene letzteren Methoden mehr Schutz gewähren, indem sie einen solideren Verschluss hervorrufen. Uebrigens wurde von Marchand[1]) auch nach einfacher Punction dauernder Abfluss von Liquor cerebrospinalis beobachtet, der den Tod des Kindes herbeiführte. Da der Liquor cerebrospinalis eine eiweisshaltige Flüssigkeit ist, so ist es sehr plausibel, dass ein stärkerer Abfluss derselben die Kinder nicht unerheblich schwächen kann. Erklärte ich schon für die Beurtheilung der Leistung der Methode bezüglich der Mortalität die Zahlen der ersterwähnten 3 Kliniken für wichtiger, so muss ich das auch bei der Erörterung der Frage, inwieweit diese Operationen dauernd dem Patienten etwas nützten. Der Hauptsache nach lassen sich nur die Fälle der ersten Gruppe für diesen Zweck verwenden. Von unseren 10 Fällen, die die Operation überstanden, lauten die definitiven Resultate folgendermaasen: Von der Operation bis zur Zeit der Erkundigung sind verflossen:

in	1	Falle	. . . . .	12 Jahre
=	1	=	. . . . .	$10^1/_2$ =
=	1	=	. . . . .	4 =
=	1	=	. . . . .	3 =
=	2	=	. . . . .	2 =
=	1	=	. . . . .	$^3/_4$ =
=	1	=	. . . . .	3 Monate.

In allen diesen Fällen leben die Patienten, sind vollkommen gesund, und die Operationsstelle zeigt kein Recidiv. 1 Fall starb bald nach

1) Revue de chirurgie 1891.

der Entlassung, und 1 Fall lebte zwar noch 3 Monate nach der Operation, hat aber ein Recidiv; dies Kind hatte gleichzeitig einen schweren Hydrocephalus. Es blieben uns also immer 8 volle Erfolge, d. h von 13 Operirten sind 8 dauernd geheilt.

Aus den Bayer'schen Krankengeschichten geht Folgendes hervor: Es lebte

1 Fall 4 Jahre nach der Operation, aber paralytisch wie vorher
1 = 2 = = = = = = = = =
1 = 1 Jahr = = = aber Hydrocephalus
1 = ½ = = = = ganz gesund ohne Lähmung
1 = 4 Monate = = = = = = = =

Ein Fall lebte 2 Jahre nach der Operation, starb dann an Influenza, ein anderer Fall starb 6 Monate nach der Operation an einer acuten Krankheit, während 2 schon 8 Wochen nach der Operation starben. Es leben also jetzt noch 6, von diesen freilich 2 mit unveränderter Paralyse der Beine, Blase und Mastdarm und 1 mit Hydrocephalus. Ein Recidiv hat keiner bekommen, bei allen war der Defect von einer derben Masse ausgefüllt. Im Uebrigen habe ich in der Casuistik nur sehr wenig über die Dauer der Heilung angegeben gefunden. Die Fälle von Robson, Senenko befanden sich 4 Monate nach der Operation gesund und ohne Recidiv, die 2 Fälle Ceci's und der Robson's 3 Monate, der Berger's 5 Monate, der Davidson's 9 Monate und der Hasselmann's 4 Jahre. Alle sind gesund und alle ohne Recidiv. Im Ganzen muss man aber doch sagen, dass die Sterblickeit solcher Kinder auch nach der Operation nicht gering ist. — Ueber Recidive ist fast gar nichts in den Krankengeschichten mitgetheilt, sie müssen also selten auftreten, oder die Patienten wurden nicht lange genug nach der Operation gesehen. In einem unserer Fälle konnten wir es beobachten. Die allerwenigsten der Fälle sind mit osteoplastischen Methoden operirt worden. Daraus könnte man wohl den Schluss ziehen, wenn wirklich Recidive selten sind, dass dieser Grund nur selten die Indication für eine osteoplastische Operationsmethode abgiebt, dass für die meisten Fälle die gewöhnliche Operation der Excision des Sackes mit Naht, der Rückenmarkshäute, der Fascie und Muskeln, der äusseren Haut genügt. Sie wird nur dann nicht genügen, wenn der Hydrops der Rückenmarkshäute und des Rückenmarks nicht abgelaufen ist. — Besserungen der nervösen Erscheinungen, die etwa vor der Operation bestanden, wurden nie beobachtet.

Werfen wir nun zum Schluss einen kurzen vergleichenden Blick auf die Resultate der 2 hauptsächlichsten Behandlungsmethoden der

Spina bifida, so stellt sich das Verhältniss so dar: Nach dem Bericht der London Clinical Society wurden bei der Jodglycerinbehandlung Morton's von 71 Kindern 35 geheilt, 5 blieben ungeheilt und ungebessert, 4 besserten sich wenig und 27 starben. Die gleichen Zahlen führt Laplace an, während Morton selbst in 71 Fällen, die er selbst sammelte, 83 Proc. Heilungen fand und in 29 Fällen, die er selbst behandelte, 19 mal Heilung und 10 mal Tod beobachtete. Das waren also

Nach dem Bericht d. Clin. Soc. Lond.	49,3 %	Heilung und	38 % Tod
= Morton's Sammlung	83 %	=	
= = eigenen Fällen	65,5 %	= und	34,5 % Tod
	66 %	Heilung und	34 % Tod.

Dagegen hatte nach Laplace Baird mit der Robson'schen Excision des Sackes u. s. w. auf 20 Fälle 16 Heilungen, Senenko auf 30 Fälle 24 Heilungen, das macht in beiden Fällen 80 Proc. Die von mir zusammengestellten 87 Fälle geben 64 Heilungen und 23 Todesfälle, die sich so vertheilen:

König	13 Fälle	10 Heilungen	3 Tod	= 76,9 %	Heilung	23,1 %	Tod
Bayer	13 =	10 =	3 =	= 76,9 %	=	23,1 %	=
die übrigen	61 =	44 =	17 =	= 72 %	=	28 %	=
	87 Fälle	64 Heilungen	23 Tod	= 73,5 %	Heilung	26,5 %	Tod

Aus dieser kurzen Zusammenstellung geht jedenfalls so viel hervor, dass die Excisionsmethode bezüglich der Mortalität allermindestens ebenso ungefährlich ist, wie die Jodglycerininjection Morton's. Dazu kommt, dass durch sie viel sicherer und rascher die Beseitigung des Leidens erreicht wird.

Casuistik.

Die Fälle von Spina bifida, die in vorantiseptischer Zeit mit Exstirpation behandelt wurden, sind in der Dissertation von Reali „Ueber die Behandlung der angeborenen Schädel- und Rückgratsbrüche und ihren Ausgang" und in der Dissertation von Wernitz „Ueber Spina bifida. Dorpat 1881" mitgetheilt. Ich will sie hier nur mit dem Namen der Operateure aufführen. Krieger, Paye, Magenannts bei Meckel, Hoffmann, Sandifort, Reiner, Holmes, Henderson, Nélaton, Dubourg 3 Fälle (nach Bouchut), Newbigging, Nott, Sherwood, Childs, Böhmer, Günther, Johnson, Rayer, Demme 5 Fälle. Der erste Fall, der in der Zeit der Antisepsis und mit Verwendung derselben operirt wurde, ist der von Wilson, Glasgow, med. Journ. IV, 1. Nov. 1871. Die Operation bestand freilich nur in einer Incision in den

Sack, unter dem Schutze von Carbolantisepsis. Es kam Heilung zu Stande. In gleicher Weise behandelte Billroth[1]) einen Fall mit Spaltung des hydrorhachischen Sackes und nachfolgender Naht.

Die Fälle der Göttinger Klinik.

1. 3 Tage altes Kind. Gänseeigrosse congenit. Geschwulst in der Gegend des unteren Lenden- und 1. Kreuzbeinwirbels. Meningocele. 30. März 1881. Abtragung des Haut- und Durasackes, nachdem einige Nervenfäden, die vom Rückenmark zum Sack gehen, abgelöst und reponirt worden sind. Naht der Reste des Sackes und der Haut. Heilung. Nach 12 Jahren noch constatirt.

2. 1jähriges Kind. Angeborene Geschwulst von Strausseneigrösse in der Gegend der unteren Lenden- und oberen Kreuzbeinwirbels. 29. Nov. 1881. Spaltung des Sackes. Abpräpariren der Nerven, die an die Sackwand gehen. Excision eines grossen Stückes des Sackes. Naht. Drainage. Meningocele mit einer Schlinge des Rückenmarkes. 3 Tage später todt. Keine ausgesprochenen Entzündungserscheinungen.

3. 5wöchentliches Kind. Kleinapfelgrosse, congenitale Geschwulst der Lendenwirbelgegend. 10. August 1882. Excision eines ovalären Stückes aus dem Sack. Im Sack das untere Ende des Rückenmarkes mit den Ausläufern. Asymmetrie beider Rückenmarkshälften. Spaltung des Rückenmarkes. Myelomeningocele. 12. August 1882 Tod.

4. 3. Monat. Spina bifida mit kleinfaustgrossem Sack oberhalb des Kreuzbeins. 18. Januar 1884. Operation. Spaltung der Haut des Sackes. Es finden sich 2 Säcke. In der Wand des einen Nerven. Excision des Sackes. Naht. 21. Januar 1884 Tod. Eiterung.

5. Spina bifida des 4. und 5. Lendenwirbels. Congenitaler cystischer Tumor. Meningocele. 25. Nov. 1882. Spaltung des Sackes. Es gingen Nervenfäden in den Sack hinein, liefen entlang der Sackwand und dann wieder zurück. Ablösen der Nerven. Excision des Sackes, Naht der Dura und der Haut. Drainage. Heilung. $10^1/_2$ Jahre später noch vollkommen geheilt und gut.

F. F. 8 Wochen alt.

2. Juli 1889. Angeborene etwa pfirsichgrosse, gestielte Geschwulst, welche in der Höhe des 2. oder 3. Lendenwirbels der Mittellinie des Rückens aufsitzt. Die Haut über der Geschwulst ist leicht gefaltet und verschiebbar, zeigt Fluctuation und soll sich zeitweise stärker gefüllt haben. Bei Druck Schmerzempfindlichkeit. Keine Lähmungserscheinungen. Gut entwickeltes Kind. 3. Juli. In Narkose Geschwulst am Stiel abgetragen. Unter der Haut befindet sich ödematöses Gewebe, auf welches ein sanduhrförmiger Sack folgt, welcher vermittelst engen Kanals mit dem Rückenmarkskanal communicirt. Im Sack, der ziemlich derb ist, befindet sich Flüssigkeit, die klar ist. Verschluss der Wunde mittelst tiefer Nähte. Jodoformotiverband. 4. Juli. Etwas Fieber, unruhig. Appetit gut. 5. Juli. Temperatur abgefallen. Wunde sehr gut. 5. Juli. Geheilt entlassen. Herbst 1891. Gesund in jeder Beziehung. Sommer 1893 gesund.

1) Chirurgische Klinik 1860—1876 nach Löbker.

A. K., 3/4 Jahre. 6. Mai 1890.

Patient mit einer hühnereigrossen Geschwulst im Nacken geboren. Status. Gutgenährtes Kind. Auffallend grosser Schädel mit stark prominirenden Tub. frontalia und parietalia, weiten Fontanellen. Blassrothe, 1 Cm. breite und 2 Cm. lange, scharf umgrenzte, nicht prominirende Hautstelle vom rechten, oberen Augenlid sich auf die Stirn erstreckend. Auf Druck verschwindet die Farbe. Entsprechend dem letzten Hals- und ersten Brustwirbel sitzt eine pilzförmige, breitgestielte, hühnereigrosse Geschwulst. Die Oberfläche in Dreimarkstückgrösse blauroth gefärbt, mit zahlreichen erweiterten Gefässen und von massenhaften halbgelösten Epidermisschuppen bedeckt. Die Haut des Tumors an dieser Stelle stark verdünnt, aber verschiebbar. Die Geschwulst fühlt sich lappig und weichelastisch an. Ob sie sich auf Druck verkleinert, ist zweifelhaft. Tumor gut durchscheinend. Spalt in der Wirbelsäule nicht fühlbar. Im Stiel scheinen Stränge nicht vorhanden zu sein. Kind sonst normal.

Operation. 8. Mai 1890. Narkose. Umschneidung an der Basis. Theils scharfe, theils stumpfe Auslösung bis auf den bleifederdicken Stiel. Letzterer durchstochen mit Catgutnadel. Nach zwei Seiten hin unterbunden. Tumor davor abgeschnitten. Dabei fliesst etwas klare gelbliche Flüssigkeit aus. Stumpf mit Catgut vernäht. Desinfection. Jodoformverband. Tiefgreifende Seidennähte. Die Cyste besteht aus Cutis, derber äusserer und innerer weicher Haut (Dura und Arachnoides), ist fächerig ohne Nerven. Im Wirbel kein Spalt gefunden. Communication mit dem Rückenmarkskanal nur sehr eng. 18. Mai. Heilung per primam. Geheilt entlassen.

Herbst 1891. Kind gesund. Keine Geschwulst mehr. Narbe kaum sichtbar. Alle Bewegungen gut, aber schwach. Das Kind fängt erst mit 2 1/4 Jahre an zu laufen. Sommer 1893 gesund.

B., Minna, 3 1/2 monatliche Arbeiterstochter, B. 20. October 1890.

Das Kind ist mit einer Geschwulst in der Kreuzbeingegend geboren. Die Geschwulst wuchs, zu gleicher Zeit nahm der Umfang des Kopfes stark zu. Die Haut, welche die Geschwulst bedeckt, verdünnte sich allmählich. Status. Blasses, etwas unentwickeltes Kind. Enorm grosser hydrocephalischer Kopf. In der Gegend der unteren Lendenwirbel und des Kreuzbeins befindet sich ein kugliger Tumor von der Grösse eines mittleren Apfels. Der Tumor sitzt mit breiter, etwa 5 markstückgrosser Basis auf, ist cystisch. Die Haut auf der Höhe der Geschwulst ausserordentlich verdünnt und macht durch den klaren Cysteninhalt den Eindruck von geöltem Seiden- oder Pergamentpapier. An den Seitentheilen ist die Geschwulst von dicker derber Haut bedeckt, die an einzelnen Stellen von feinen Gefässen durchzogen ist. Die Geschwulst ist prall elastisch gespannt und wird beim Schreien so prall, dass man bei der Dünne der Haut ein Platzen befürchten muss. Von Contractionen und Lähmungen nichts zu bemerken.

Operation. 21. October 1890. Narkose. Lagerung so, dass der Steiss erhöht ist. Genaueste Desinfection. Punction der Cyste, Entleerung der Flüssigkeit, die hellgelb ist; dann breites Aufschneiden

in der Längsrichtung. Man sieht in einen mehrfächerigen Hohlraum hinein, der direct mit dem Rückgratskanal communicirt. In der Cyste mehrere Scheidewände von zarter Beschaffenheit, die mit der Dura des Rückenmarks zusammenzuhängen scheinen. Einzelne Nervenfasern gehen auch vom Rückgratskanal nach der Spitze der Cyste. Man excidirt nun den Sack ringsum und näht die Reste, die recht derb sind, durch zahlreiche Nähte exact zusammen. Verband mit Jodoformgaze und Collodium. Darüber Gaze, Watte, Binde. Es wurden circa 60 Ccm. Flüssigkeit abgelassen. Es zeigt sich, dass der Rückgratskanal von dem unteren Lendenwirbel an offen ist, also im Kreuzbein eine offene Rinne ist. Verlauf durchaus gut. 3. November entlassen. Bald nachher gestorben.

K., Hermann, 6½ wöchentlicher Fabrikaufsehersohn, G. 7. April 1891. Patient mit einer Geschwulst im Nacken geboren, die sich seitdem vergrössert hat. Status. Weichelastische, hühnereigrosse, breit gestielte Geschwulst, etwa dem 5. Halswirbel dann aufsitzend. Auf der Spitze der Geschwulst narbenähnliche Haut, der von der Basis entferntere grössere Theil des Tumors ist mit glatter, stark verdünnter Haut von bläulicher Farbe, der übrige Theil mit normaler Haut bedeckt. Die Grenze zwischen beiden Hautarten ist scharf.

Operation. 7. April. Narkose. Schichtweise circuläre Durchschneidung des Stiels 1 Cm. über der Basis. Geschwulst hohl, leer, innen glattwandig. Ein halbstrohhalmdicker Gang scheint in den Wirbelkanal sich fortzusetzen. Flüssigkeit entleert sich nicht aus der Tiefe. Sondirt wird nicht. Naht zuerst des inneren Sackes mit Catgut, der inneren Haut mit Seide. Nahtlinie liegt quer. Absolut glatter Verlauf. 18. April. Entlassen.

Herbst 1891. Kind gesund. Narbe fest. Nichts Abnormes sonst. Jetzt gesund.

W., Auguste, 5 wöchentliche Arbeiterstochter.

Patientin mit einer Geschwulst im Nacken geboren, die sich seither nicht verändert hat. Status. Sehr kleines, sonst gesundes Kind. Hühnereigrosse, weiche breitgestielte Geschwulst in der Mitte der Halswirbelsäule, auf Druck sich etwas verkleinernd. Die periphere Hälfte der Geschwulst blaugefärbt, der übrige Theil mit normaler, stellenweise narbiger Haut bedeckt.

Operation. 26. Mai 1891. In Narkose Geschwulst vorsichtig quer abgeschnitten. Enthält keine ans Rückenmark gehende Stränge. Communication nach dem Wirbelkanal, soweit sichtbar, etwa für den Zeigefinger durchgängig. Sondirt wird nicht. Schluss des inneren Sackes mit Catgut, der Haut mit Seide, Narbe liegt quer. Watteverband. Blutung ziemlich reichlich. Kind sehr blass. Das Innere der Geschwulst ist fächerig, glattwandig, mit 2 halbbohnengrossen Prominenzen, welche auf dem Querschnitt wie Gehirnsubstanz aussehen. Verlauf fieberlos. Vom 2. Tage an stärkerer Ausfluss von Cerebrospinalflüssigkeit aus einem Stichkanal. Dies dauert einige Tage an. Wunde p. prim. geheilt. Nur aus dem einen Stichkanal Secretion von Cerebrospinalflüssigkeit. 3. Juni. Auf Wunsch der Mutter entlassen.

2 Jahre später geheilt. Gesund.

L., F., 4monatliche Maurerstochter, E. 17. August 1891.

Patientin mit Tumor der Lumbalgegend geboren, der sich langsam vergrösserte. Patientin konnte stets alle Glieder bewegen, nur im rechten Bein traten oft Zuckungen auf. Status. Leidlich genährtes Kind. Gut hühnereigrosse Meningocele der Lendenwirbel mit breitem Wirbelspalt. Bedeckung sehr dünn und glänzend, an der Peripherie normale Haut etwa 1 Cm. breit. Im Sack deutlich fühlbare Stränge.

Operation. 18. August. Narkose. Punction. Ausfliessen der Flüssigkeit. Rand mit der Scheere umschnitten. Besteht aus zwei Fächern, in der Scheidewand liegen zwei Stränge von je Strohhalmdicke, von denen der eine oben aus dem Wirbelkanal kommt und nach unten in denselben verschwindet, der andere geht nach unten in den Kanal, sein Verlauf nach oben ist nicht sichtbar. An der Kuppe des Sackes sind beide Stränge mit der Haut verwachsen. Bei dem Lösen dieser Verwachsung bleibt der, dessen beide Enden schon sichtbar waren, als Schleife erhalten, der andere bekommt durch das Ablösen ein freies Ende; dem Aussehen nach sind beide Nervenfasern und stellen vielleicht das Rückenmark dar. An dem Spalt scheinen drei Wirbel betheiligt zu sein. Schluss der Wunde durch Seidennähte. Am 3. und 5. Tage nach der Operation hohes Fieber. Gleich nach der Operation keine Bewegung im linken Bein. Nach 3—4 Tagen keine Bewegungen der Arme. Gleichzeitig stark fluctuirende Vorwölbung an der Stelle der grossen Fontanelle. Kind kann 8—9 Tage nicht saugen. Durch Einfliessenlassen von Milch erhalten. Allmählich lässt die Spannung der grossen Fontanelle nach. Das Kind wird wieder munterer und saugt seit dem 27. August wieder. Es treten auch wieder leichte Bewegungen in beiden Händen und auch im linken Bein ein. Das rechte Bein wurde immer gut bewegt. Das Kind lag die ersten 3 Tage auf dem Bauche, später auf der Seite. Kopf nach unten. Die Wunde bleibt immer trocken; per primam geheilt. 29. August. Trotz Abrathen weggeholt.

November 1891. Kind lebt. Es ist wieder eine Geschwulst da, halbgänseeigross. Narbe noch fest. Arme und das rechte Bein gut beweglich, linkes Bein lahm, um 2—3 Cm. kürzer. Hydroencephalie.

W., M., 5½ jähriger Tagelöhnerssohn, B., Kreis Warburg.

Der Knabe hat eine congenitale Geschwulst auf dem Rücken. Früher soll er keine Beschwerden von seinem Leiden gehabt haben, da sich aber in letzter Zeit Bewegungsstörungen bemerklich machten, so wurde am 2. Juli 1892 eine Jodjodkalilösung injicirt, wonach sich der Tumor ziemlich verkleinert haben soll. Kräftiger Knabe. Am Beginne der Lendenwirbelsäule findet sich in der Medianlinie des Rückens eine von normaler Haut überzogene, hühnereigrosse Geschwulst, die fluctuirt. Die Spannung derselben wechselt, bei Gehversuchen, bei Pressen u. s. w. ist sie prall gespannt. Der Proc. spin. des 9. Brustwirbels noch deutlich zu fühlen, der des 10. undeutlich, an Stelle des 11. und 12. fühlt man eine ziemlich schmale Spalte. Durch diese Spalte lässt sich die Geschwulst fast ganz reponiren. Letzteres, sowie überhaupt die Betastung ist schmerzhaft. Er kann nicht auf dem Rücken liegen. Patient geht unsicher, schwankend. Kein Hydrocephalus, Fontanellen geschlossen.

Operation. 12. August 1892. Schnitt über die Geschwulst, so dass ein schmaler mit der Geschwulst verwachsener Hautstreifen in der Mitte mit fortfällt. Ablösung des Tumors von der Haut, bei dieser Gelegenheit wird der Geschwulstsack angeschnitten, und es entleert sich viel helle klare Flüssigkeit. Der eröffnete Sack hat eine recht glänzende Innenfläche. In der Tiefe des Sackes sieht man das Rückenmark, von dem in der Medianlinie ein von Pia überzogener zarter Strang durch den Meningocelensack hindurchzieht und sich an der gegenüberliegenden Wand ansetzt. Dieser wird durchschnitten, hat keine nervösen Elemente. Der abgelöste Sack wird nun gestielt und abgeschnitten. Naht der Sackreste mit Catgut. Dann werden die seitlich davon liegenden Muskeln mit derbem Catgut über dem Spalt vernäht und schliesslich durch tiefgreifende Seidennähte die Wunde geschlossen. 9. September. Geheilt entlassen. Patient geht unsicher und klagt über Schmerzen im Rücken. Sommer 1893 gesund.

H., A., 7wöchentliche Knechtstochter.

23. Februar 1893. Angeborene cystische fistulöse Geschwulst in der Gegend des dritten Lendenwirbels. Meningocele. Spalt der Wirbelbogen. Exstirpation. 5. März 1893. Geheilt entlassen. Jetzt geheilt.

Bergmann'sche Klinik de Ruyter. Langenbeck's Archiv. 40. 1890.

1. Myelocystocele der linken Sacralgegend von Gänseeigrösse. Haut normal. Kind normal, $1^1/_2$ Jahr alt. 5. November 1887. Spaltung der Haut über der Geschwulst, diese lässt sich stumpf aus ihrer Umgebung ausschälen. Bei dem Versuch, den Stiel der Geschwulst (Lipom) zu erreichen, fliesst eine reichliche Menge klarer Flüssigkeit aus. Die Flüssigkeit stammt aus einer in den breit klaffenden Wirbelkanal sich fortsetzenden Cyste. Naht dieser Wunde. Naht der äusseren Wunde. Ausfluss von Liquor. 11. November. Pneumonia. Meningitis levis vertebralis.

2. 1jähriges Kind. 1. September 1888. Congenitale Geschwulst über der Mitte des Kreuzbeines. Querschnitt durch die Haut, Ausschälen eines Lipoms, wobei Liquor ausfliesst, ohne dass man eine Cystenwand gesehen hatte. Naht der Ausflussöffnung. Amputation des Lipoms. Naht der Hautwunde. Ausfluss von Liquor. 9. September. Tod. Enteritis fallic.

3. $^1/_2$jähriges Kind. Wallnussgrosse Geschwulst über dem Kreuzbein. Haut der Geschwulst intact. 28. Januar 1889. Abtragung des Sackes oberhalb einer elastischen Ligatur. Der untere Wundwinkel tamponirt, der obere genäht. Die Wunde sieht gut aus, fast ganz geheilt, niemals Ausfluss von Liquor. 7. März. Brechruhr. 9. März. Tod. Myelomeningocele complicirt mit einem Lipom.

4. Pflaumengrosse Geschwulst der Sacralgegend, congenital bei einem 2monatlichen Kind. 8. März 1889. Abtragung über einer elastischen Ligatur. Tamponade. Naht. In der Nacht nach der Operation plötzlicher Tod. Myelomeningocele.

5. $^1/_2$jähriges Kind mit congenitaler Geschwulst der Sacralgegend von Taubeneigrösse. Haut normal. 28. September 1887. Abtragung der Cyste über einer Ligatur. Naht der Cystenwand. Hautwunde im unteren Winkel tamponirt. 5. October. Entlassen.

6. 5monatliches Kind. 12. Juli 1888. Meningocele des Halses und Encephalocele biceps. Elastische Ligatur. Abtragung. Naht der Wunde. 15. Juli. Tod.

Bergmann. Chirurgencongress 85.

Meningocele der oberen Kreuzbeinwirbel. Exstirpation der mehr als mannesfaustgrossen Geschwulst. Heilung.

K. Bayer. Prager medicinische Wochenschrift.

1. 22. Januar 1889. 10 Tage alter Säugling mit apfelgrosser Meningomyelocele der Lumbosacralwand. Präparation zweier seitlicher Lappen aus der Hautoberfläche der Geschwulst und Freilegung des Stieles. Eröffnung des Sackes in Bauchlage des Kindes. Die Cauda equina wurde vom Sack abgelöst und in die Mulde der Wirbelsäule reponirt, der Sack bis auf zwei seitliche Duralappen abgetragen. Letztere wurde durch 9 Seidennähte vernäht. Schluss der Hautwunde ohne Drainage. Heilung in 4 Wochen beendet. Noch 4 Wochen später Tod an, wie es schien, Hydrocephalus.

2. 8. April 1888. 10 Monate altes Kind mit haselnussgrosser Meningocele an der grossen Fontanelle und kindskopfgrosser Spina bifida. Punction erfolglos, deshalb Exstirpation. Freilegen des Stieles durch zwei quere basale Hautlappen, Ligatur des fingerdicken Stiels und Abtrennung des Sackes von der Ligatur, nachdem die einfache Unterbindung keine spinalen resp. cerebralen Erscheinungen gemacht hatte. Als Inhalt des Sackes fand sich ein 6 Cm. langes Stück des übrigens degenerirten Rückenmarkes; die Geschwulst war eine Combination von Hydromyelocele und Meningocele spinalis. Die Heilung erfolgte anstandslos. Die vor der Operation schon vorhandene Paralyse des Beines, Blase, Mastdarmes blieb unverändert auch während der weiteren 11 Monate.

3. Neugeborenes Kind mit Myelocele sacralis, doppelseitiger Klumpfuss. Paralyse beider unteren Extremitäten, Blasen, Mastdarmlähmung. 24. Juli 1889. Operation am 5. Tage nach der Geburt. Im Sacke wenig Schleifen. 18. August 1889. Tod. Meningitis. Der Sack selbst war das Rückenmarksende.

4. 1 Jahr altes Mädchen. Wallnussgrosse cystische Geschwulst am Uebergang des Brust- und Lendensegments der Wirbelsäule. 31. October 1889. Nervöser Strang vom Rückenmark quer nach hinten durch den Sack, auf der Kuppe sich inserirend. Trennung des Stranges vom Sack, Reposition. Naht. Heilung. Keine Lähmungen. 6 Monate später vollkommen gut. Meningocele mit Vorlagerung eines nervösen Stranges.

5. 15tägiges Kind. Myelomeningocele sacralis. Operation. 15. November 1889. Trennung vom Sack, Reposition. Sacknaht, Muskelnaht, Hautnaht. Heilung. Keine Lähmung, dauernd wohl, bis es Weihnachten 1891 an einer acuten Krankheit gestorben ist.

6. 6tägiger Knabe. Myelomeningocele. In der Gegend des letzten Lendenwirbels und der drei ersten Kreuzbeinwirbel. Paralyse der unteren Extremitäten. Incontinentia alvi et urinae. 15. Februar 1890. Operation. Im Sack ist die Cauda flächenhaft ausgebreitet und endet daselbst. Ablösung bis zur Anheftungsstelle, Trennung dieser vom Sack. Naht der

basalen Sackreste, darüber Muskelnaht. Hautlappennaht. Tadellose Heilung. Die Lähmungen bleiben bestehen. 2 Jahre später: Die Narbe in der Sacralgegend fest, ohne Wölbung, ohne Dehnung.

7. 14tägiges Kind. Myelocele, wahrscheinlich Myelocystocele lumbalis. In der Lendengegend eine 6 Cm. im Durchmesser betragende Spina bifida mit blossliegender Zona med. vasc. Wirbelspalt fingerbreit vom letzten Brustwirbel bis zum Kreuzbein reichend. Paralyse der unteren Extremitäten. 3. April 1890. Versuch der Operation. Da das Rückenmark selbst die inneren Wandungen des Sackes bildet, steht man von der Excision ab. Naht. Einige Tage später zu Hause gestorben.

8. ½jähriger Knabe. Meningomyelocele sacralis. Keine Lähmungen. Hydrocephalus. 15. Nov. 1890. Operation. Ablösung des Rückenmarkes sammt einem Stücke der angrenzenden Arachnoidea. Naht der Sackreste über dem abgelösten Rückenmarksende. Hautnaht. Nach Chiari bestanden die Sackwandschichten aus Cutis, Subcutis, Pachymeninx, Arachnoidea. Heilung gut. 15. December. Ganz gesund. 20. Januar 1891. Tod während eines eklamptischen Anfalles.

9. 10tägiger Knabe. Myelomeningocele sacralis, von der Mitte der Lendenwirbelsäule bis zur Mitte des Sacrum reichend. Zon. med. vasc. 25. März 1891. Die ganze Zona wird umschnitten und im Zusammenhange mit einem vom Endstücke des Rückenmarkes nach hinten abgehenden nervösen Strange gelassen. Der überschüssige Theil des Sackes wird abgetragen, der Rest über der sammt dem Rückenmark reponirten Zona vernäht. Darüber Naht zweier seitlicher Rückenfascienlappen. Hautnaht. Wunde geheilt. 1 Jahr später: Das Kind lebt und befindet sich bis auf seinen langsam, aber stetig fortschreitenden Hydrocephalus wohl.

10. 3monatliches Mädchen[1]). Myelomeningocele sacralis der oberen Hälfte der Sacralgegend. Die bedeckende Haut ist feiner in der Mitte, aber faltbar. In der Höhle ein verschiebbarer Strang zu fühlen. Keine Lähmungen. 9. November 1891. Umschneidung der verdünnten centralen Partie. Ablösung der Haut vom Sack. Der frei durch den Sack ziehende und auf seiner Kuppe inserirende Nervenstrang entsendet vom letzteren Punkte zahlreich Verzweigungen, welche der Innenwand der Sackwand fest adhäriren. Muskel- und Hautnaht über dem Sack, nachdem auch die Haut vom mittleren Theil entfernt. 10. April 1892. Vollständige Heilung. Keine Lähmungen.

11. 14tägiger Knabe. Myelomeningocele sacralis R. am Uebergange der Lendenwirbelsäule in das Kreuzbein. Blasenmastdarmlähmung. Parese der unteren Extremitäten. Hydrocephalus. 10. December 1891. Ablösung der normalen Haut vom Sack. Circumcision der Zona. Man sieht einige Nervenstränge zu und von der letzteren frei durch den Sack ziehen.

1) Dieser Fall ist mir nicht ganz klar geworden. Der Sack ist von Haut bedeckt, die in der Mitte etwas dünner, aber faltbar ist, Chiari fand im abpräparirten Sack allenthalben den normalen Bau der Haut, und die Zeichnung zeigt deutlich oben und unten in der Mittellinie eine punktförmige Vertiefung, doch offenbar die Oeffnungen, die ins Rückenmark führen. Danach handelt es sich doch um eine Myelocele.

Exstirpation des die Zona epithelioserosa tragenden Sackstückes. Naht des Sackrestes über dem Rückenmarksendstück. Muskellappennaht. Hautnaht. 11. December. Tod. Keine Meningitis, ausgebreitete Bronchitis.

12. 3tägiges Kind. Myelomeningocele sacralis R. Platzte während der Geburt, wurde an der Perforationsstelle abgebunden. 24. Januar 1892. Operation. 2 halbmondförmige Hautlappen von der Basis der Spina bifida in querer Richtung abpräparirt. Mediane Incision des Sackes entlang seiner Hälfte. Das Rückenmarkende verläuft der Sackwand adhärirend entlang seiner oberen Hälfte bis zur Perforationsstelle, ohne Seitenäste abzugeben. Endstrang abgelöst vom Sack, reponirt. Naht des Meningensackes, Hautnaht. 29. Januar. Per primam geheilt. 8. Mai. Vollständig wohl. Keine Lähmungen.

13. 5½ monatliches Mädchen. Myelomeningocele sacralis. R. Keine Lähmungen. Sehr kräftiges Kind. Etwas links von der Medianlinie, schräg von unten links nach rechts oben in der Lendenkreuzbeingegend ein plattcylindrischer Höcker. Auf der Höhe eine Falte mit der Zona epith. serosa. 4. April 1892. Umschneidung der Basis der Spina in Form einer Hautmanchette. In der Mitte sieht man einen cylindrischen, etwa bleistiftstarken, von Pachymeninx überzogenen Strang. Abpräpariren des ganzen Hautsackes von diesem Strang. Fixation des freien Strangendes in der Tiefe mittelst einer Naht. Sutur der Hautmanchette. 16. April 1892. Geheilt.

14. 2jähriger Knabe, kräftig, ohne Lähmungen. Faustgrosser Sack auf dem Sacrum etwas nach rechts. Normale Haut. In der unteren Hälfte ein wulstiger Strang zu fühlen. 17. Mai 1892. Operation. Abpräpariren der Hautlappen. Incision des Sackes. Das Endstück des Rückenmarkes geht direct gegen die untere Wand des Sackstieles, ist hier fest verwachsen, löst sich hier in mehrere Stränge auf, welche zur Sacrallücke zurückkehren. Sack, soweit er frei von nervösen Bestandtheilen war, abgeschnitten, Sackwunde durch die Naht geschlossen. Darauf wird ein Lappen gelegt, der aus dem mächtigen, fibrös-lipomatösen Hautlappen hergestellt wird. Darüber Hautlappen genäht. Abfluss von Cerebrospinalflüssigkeit. 22. Mai. Tod. Keine Meningitis.

Hofmokl, Wiener med. Jahrbücher 1878.

Eintägiges Kind, citronengrosse Geschwulst, dünnwandig, zwischen Kreuzbein und Lendenwirbelsäule. Spaltung des Sackes, der von den Rückenmarkshäuten ausgekleidet ist. Rückenmark mit der hinteren Sackwand verwachsen. Also Myelocele. Abtragung des Sackes mit Schonung des Rückenmarks. Naht. Am 2. Tage gestorben.

Walters Pye, Brit. med. Journ. Juli 9. 1881.

Spina bifida. Geschwulst mit einem Klemmapparat (modificirter Wells'scher Klammer) abgeklemmt. Geschwulst davor mit dem Messer abgeschnitten. Geheilt. Die Geschwulst bestand aus zwei Säcken; der feste Theil der Geschwulst bestand aus fibrösem Gewebe. Nervenstructur fand sich nicht.

Lafitte, Spina bifida congen. operé chez un enfant etc. Le Bordeaux médic. VII. année. No. 13 u. 14. 1878.

Neuntägiges Kind. Spina bifida von Orangegrösse mit breiter Basis. Mehrfach erfolglose Punctionen. Exstirpation des Sackes. Das Rücken-

mark lag in dem Tumor und schickte zahlreiche nervöse Ausbreitungen an die Wandung des Sackes. Sack, sowie Rückenmark dicht oberhalb der Cauda equina durchtrennt und mit exstirpirter Wunde durch 6 Nähte geschlossen. Nach 25 Tagen geheilt.

Chaffy, Virchow-Hirsch's Jahresberichte 1881. II.

Neugeborenes mit Spina bifida von Kindskopfgrösse in der Lendenwirbelsäule. Abklemmung der Geschwulst mit gleich folgender Abtragung des Sackes. Nach 4 Tagen wurde die Klammer entfernt. Heilung.

Fitch, New-York medic. Journal. Vol. XXXI.

Einjähriges Kind mit Spina bifida der Lendenwirbelsäule $2^1/_2$ zu $1^1/_2$ Zoll. Excision des Sackes. Heilung nach Verlust von viel Liquor cerebrospin.

Koltz, Centralblatt für Medicin. Nr. 2.

Spina bifida. Exstirpation. Haut war gangränös. Exitus erfolgte kurze Zeit nach der Operation unter Convulsionen.

Vogt-Löbker, Mittheilungen aus der chirurg. Klinik in Greifswald 1884.

1. Fünftägiges, ziemlich kräftiges Kind. In der Mitte der Lendenwirbelsäule eine hühnereigrosse, deutlich fluctuirende, röthlich durchschimmernde Geschwulst, welche nur mit ganz zarter Bedeckung versehen ist. Die normale Haut schliesst an der deutlich gestielten Geschwulst ringförmig ab. Auf der Höhe der Geschwulst ein kleiner Decubitus. Ein Spalt in den Wirbelbögen liess sich bei der prall gespannten Geschwulst nicht deutlich durchfühlen. 5. Juni 1883. Exstirpation des Tumors. Stiel in der gesunden Haut mit 5 Matratzennähten abgeschnürt und nun peripher die übrige Geschwulst mit dem Messer abgetragen, die Wundlinie mit dem Thermocauter verschorft. Bei der Operation konnte ein schmaler Schlitz in zwei Wirbelbögen constatirt werden. Glatte Heilung mit einem Jodoformgazeverband. Nach 13 Tagen wurde das Kind völlig gesund entlassen. An Stelle der früheren Geschwulst befindet sich jetzt eine derbe wulstige Hautmasse, welche den Spalt in der Wirbelsäule schliesst. An der Innenfläche des exstirpirten Sackes zeigt sich ein sehr feinfaseriges Netzwerk von Nerven, die an einzelnen Stellen von der Fläche frei hervorragten; hie und da hing ein gröberer Nervenzweig quer durchtrennt frei von der Innenfläche herab.

2. Viermonatlicher Knabe, leidlich gut entwickelt. Mannsfaustgrosse, prall gespannte Spina lumbo-sacralis mit breiter Dehiscenz der Wirbelbögen. Die Geschwulst hat eine breite Basis; die äusseren Bedeckungen waren äusserst dünn. Auf der Höhe eine kleine Perforationsöffnung, aus der etwas klare Flüssigkeit aussickert. Die Epidermis schloss an der Basis der Geschwulst ringförmig ab. Keine Lähmungen. Hochgradiger Hydrocephalus. Bei Druck auf die Lendengeschwulst hob sich die grosse Fontanelle. Beiderseits Pes plano-calcaneus. 13. Juni 1883. Punction der Geschwulst nach Hochlagerung des Steisses. Abschnüren der Basis mit 10 Matratzennähten, Abtragen der Geschwulst mit Thermocauter. Direct nach der Operation völlige Lähmung der unteren Extremitäten. 16. Juni. Tod. Aus den Stichkanälen war viel Cerebrospinalflüssigkeit abgeflossen. Aus der Innenfläche des Sackes

hingen eine grössere Anzahl Nerven von der Dicke eines mittelstarken chirurgischen Seidenfadens herab. Bei der mikroskopischen Untersuchung sah man, dass die ganze Membran fast lediglich aus einem wirren Netz von gröberen und feineren Nervenfasern bestand. Spalt in der Wirbelsäule $3^1/_2$ Cm breit und 5 Cm. lang, im Bereich des 5. Lendenwirbels und des Kreuzbeins. Sämmtliche Nerven der Cauda equina quer durchtrennt. Meningitis.

Küster, Berl. klin. Wochenschrift 1883.

Spina bifida am unteren Ende des Kreuzbeines. Plötzlicher Tod nach scheinbarer Heilung. Bei Durchschneidung der Dura mater zuckten die Extremitäten auf beiden Seiten. Im Uebrigen war der Verlauf gut, das Kind schien geheilt, als plötzlich Krämpfe und der Tod eintraten. Bei der Section eitriger Belag des Sackes.

Robert T. Hayes (Neu York med. Record 1883).

$9^1/_2$ Wochen altes Mädchen. Tumor von Hühnereigrösse in der unteren Lendengegend. Deutliche Fluctuation zwischen Tumor einer- und grosser Fontanelle andererseits. Punction. Dann Incision durch Haut und eine $1^1/_2$ Zoll dicke Fettschicht, worauf 2 Säcke, ein oberflächlicher durch die Punction entleert und ein tiefer, die eigentliche Menigocele sichtbar werden. Incision dieses letzteren Sackes. Das Rückenmark war vollständig normal, auf einer Seite waren 2 Spinalnervenwurzeln an der Innenfläche des Sackes inserirt. Abtragen der überflüssigen Partien der Duraflappen. Naht mit Catgut. Implantation von 20 kleinen Stückchen frischen Kaninchenperiostes auf die Dura. Naht der Hautwunde. Rasche Heilung. Prima intentio bis auf eine Stelle, aus der sich etwas klare Flüssigkeit entleert. Am 10. Tage hörte dieser Ausfluss auf. Nach über 11 Wochen Befinden vollkommen befriedigend. Die Decke des Wirbels soll eine grössere Härte haben, als eine einfache Hautdecke.

Dr. Hasselmann, Mitteilung für den Verein schleswig-holsteinischer Aerzte III. 1883.

1. 1 Monate altes Kind spina bifida. Wo? Spalturg des Sackes, Lösung der zarten Innenmembran bis in die Nähe der erbsengrossen Communicationsöffnung. Vereinigung der freien Ränder durch Catgutnaht, dazwischen Drains gerade auf das Wirbelloch. Hautnaht. Carbolverband. Nach 3 Tagen Tod, wahrscheinlich an Carbolvergiftung.

2. Spina bifida von denselben Verhältnissen. Längsschnitt durch den Sack, drainirt, durch Andrücken von 2 Gazebeuteln von der Seite her gegen die Geschwulst die Wunde ohne Naht vereinigt. Thymolverband. Heilung, allmähliche Schrumpfung des Sackes. Bei Abfassung des Berichtes Kind 4 Jahre alt, kräftig, wohlgebildet.

A. Jefferson, Lancet 1883, October.

4 Jahre altes Kind. Congenitaler Tumor der linken Hinterbacke Lipom auf einer mit dem Rückenmark communicirenden Cyste. Incision. Tod am 5. Tag. Das Ende des Rückenmarkes haftete der Cystenwand an, so dass diese mitsammt Mark, Dura, Arachnoides eine unzertrennbare Masse bildete.

Czerny, Dissertation von Wolf. 1884. Heidelberg.

27. November 1883. Congenitale Geschwulst im Nacken, fluctuirend. u. s. w. Abklemmen des Stieles mit der Dupuytren'schen Darmscheere.

Anlegen von 6 Matratzennähten. Abtragen der Cyste oberhalb. Naht. Abfluss von Liquor cerebrospinalis. 13. December 1883. Tod. Wunde gut, fast ganz ohne Secret. Während des Verlaufes nur ganz geringe Temperatursteigerung. Meningocele resp. Myelocystocele.

W. Whitehead. Med. chir. transact. 1885. Bd. LXVII.

Grosse, nur mit enger Oeffnung communicirende Hydromeningocele lumbosacral. einer 27jährigen Frau. Punction, darauf mehrere Tage schwere Störungen des Allgemeinbefindens. Erbrechen, Kopfschmerz u. s. w. Pferdehaar eingelegt, Silberdraht, dann mit dem Glüheisen Aetzstreifen über die ganze Oberfläche des Sackes. Dann Incision, Entleerung eitriger Flüssigkeit, Austropfen mit Jodoformgaze. Heilung.

Thos. Sinclair. Dublin. J. of med. 1886.

2 Monate altes Kind. Halbeigrosse Geschwulst dem 12. Brustwirbel resp. 1. Lendenwirbel entsprechend. Klare Flüssigkeit enthaltend. In der Mitte eingezogen, während eine zarte, durchsichtige Membran, welche den Tumor begrenzt, nach unten scharf gegen die Oberhaut abschliesst, hier von einem Haarkranz umgeben. Da sie sich wieder füllte, Abtragung der Membran sammt eines die Einziehung bedingenden fibrösen Stranges. Directe Communication mit dem Spinalkanal bestand nicht; Heilung in 1 Monat per granul.

E. H. Bradford. Boston med. and surg. J. 1886.

Gestielte Geschwulst der Halswirbelgegend bei einem 5 Monate alten Kind. Drohende Perforation. Subcutane Umschlingung des Stiels mit Silberdraht, und Abtragung des Sackes. Der Draht schloss indess nicht ganz, deshalb Catgutsutur. Abfluss von seröser Flüssigkeit. 4. Tag Tod ohne Hirnsymptome. Keine Section.

M. Kirmisson. Revue de chirurgie. 1886. p. 433.

Frau von 53 Jahren hatte von Geburt an einen kleinen gelappten Tumor im Niveau des Hinteren. 43 Jahre stationär, begann er dann zu wachsen, namentlich seit der Menopause und in den letzten Monaten. 6 Wochen vor dem Eintritt ins Hospital platzte der Tumor und entleerte limpide Flüssigkeit. Beim Eintritt rundlicher Tumor, bedeckt mit Haut, die in der Mitte verdünnt ist und in der Peripherie verdickt. Fluctuation Irreponibilität. Kein Symptom Seitens der Nervensystems. Abtragen der Geschwulst am 28. October 1886 ohne Schwierigkeit, es zeigt sich ein Stiel, der in das untere Ende des Kreuzbeinkanals reicht, der im Uebrigen normal ist. Es handelt sich also um eine Meningocele. Abbinden des Stieles. Glatte Heilung. Weite Tasche mit fibröser Wand, die sich durch einen geraden, hohlen Stiel verbindet mit einer kleinen Tasche von Hühnereigrösse, welche dem Steissbein entspricht. Im Centrum eine kleine dicke Lipommasse. Kirmisson hat nur noch einen analogen Fall finden können.

M. Perier. Revue de chirurgie. 1887.

2 monatliches Kind mit Spina bifida. Die fortwährende Zunahme des Volumens des Tumors machte ein Eingreifen nothwendig. Haut verdünnt, gespannt, dem Aufbruch nahe: Ganz offenbare Communication des Tumors mit dem Rückgratkanal, sicher Theile des Rückenmarkes und seiner Hüllen im Innern des Tumors. Dauer der Operation 1¼ Stunde.

Perier musste von der Wand ablösen einen soliden festen Strang, der ausging vom Innern des Wirbelkanals und sich am Gipfel des Sackes inserirte, an dessen oberem Theil er gehalten war durch eine seröse Falte. Nach Loslösen der Verwachsungen wurde der Knoten wieder in den Wirbelspalt gelegt und dieser durch eine Catgutligatur an der Basis des Sackes geschlossen. Glatter Verlauf ohne jegliche Störung; gar nichts von serösen Störungen.

M. Reboul, Revue de chirurgie, 1887,
zeigt eine Spina bif. lum. sacr. bei einem 11tägigen Kind. Incison. Tod an eiteriger Meningitis.

J. F. Davidson. Case of spina-bifida-cure obtaened by a new method after rupture of the sac. Glasgow med. journ. 1887. Februar.

Spina bifida in der Höhe der unteren Lendenwirbel. Geschwulst durch eine tiefe Furche in 2 Partien getheilt; die eine hat eine Höhe von 3—4 Zoll und circa 2 Zoll Durchmesser, der obere Theil ist circa $1^1/_2$ Zoll hoch, durchscheinend, deutlich fluctuirend und bedeckt mit einer äusserst zarten Haut. Am 3. Tage nach der Geburt spontane Ruptur des Sackes. Seitdem beständiges Aussickern von Cerebrospinalflüssigkeit. Ende der 1. Woche Krämpfe. Deshalb Versuch, die Oeffnung zu schliessen. Eine mehrere Millimeter dicke Scheibe eines gut gereinigten Schwammes wird nach Durchtränkung mit $2^1/_2$ % Carbollösung genau der Länge der Wunde angepasst, in der Wundhöhle zwischen den Rändern befestigt und darüber ein Stück Protectivsilk gelegt. Das Ganze wird mit Heftpflaster bedeckt. Schon nach 3 Tagen zeigen sich Granulationen an beiden Seiten in die Schwammscheibe eingedrungen. Der Ausfluss ist kaum noch merkbar. Mehrere Tage später ist die Wunde verheilt. Als Verfasser das Kind 8—9 Monate später wieder sah, erfreute es sich guter Gesundheit.

Borelius, Spina bifida mit Meningocele lumbo-sacralis, exstirpirt unter Anwendung von Lappenbildung der Haut. Hygiea 1889. Sept.

9. August 1888. 10monatliches Mädchen. Blasen- und Mastdarmlähmung, vollständige Anästhesie beider Beine und motorische Lähmung des linken Beins. Ueber gänseeigrosse Geschwulst. An der Basis befand sich eine mit Haaren besetzte Zone, während die äussere Bedeckung der Kuppe blaurötlich, glänzend und durchscheinend war. Bildung zweier seitlicher Hautlappen ohne Eröffnung des Sackes, Punction, allmähliche Entleerung von 50 Grm. Flüssigkeit. Incision des Sackes. Auf der Innenfläche des Sackes keine Nervenfasern; der etwa zweipfennigstückgrosse Defect lag im Bereich des letzten Lenden- und obersten Kreuzbeinwirbelbogens. Nach Exstirpation des Sackes wird der Rest des Sackes über dem Defect vereinigt und zwar mit Seide, darüber Vereinigung der Hautlappen. Heilung mit Eiterung, da es stets nass lag. 5 Wochen nach der Operation Entlassung. Im Octobor dieses Jahres Tod an Masern, ohne dass definitive Heilung eingetreten wäre. Noch kurz zuvor musste ein Seidenfaden herausgezogen werden.

E. P. Hurd, Therapeutic gaz. 1889. Vol. XIII. No. 10.

Spina bifida der Sacrolumbalgegend. Operation im Alter von 17 Monaten, bestehend in der vollkommenen Excision des Sackes, welcher mit

dem Wirbelkanal communicirte und die Ausbreitung der Cauda equina enthielt. Heilung.

M. Picqué. Revue de chirurgie. 1891. 437.

15tägiges Mädchen mit einer Spina bifida lumbosacralis von 8 Cm. zu 6 Cm. Haut auf der Höhe brandig. Bei der Eröffnung des Sackes findet man keine Nerven, kein Rückenmark, keine nachweisbare Verbindung mit dem Rückgratskanal. Exstirpation des Sackes und Naht. Heilung, aber Auftreten einer Paraplegie und beginnender Hydrocephalus.

Walther, ebenda p. 1019, stellt ein Neugeborenes in der chirurg. Gesellschaft von Paris vor, das 5 Stunden nach der Geburt operirt wurde wegen einer enormen Spina bifida, die nahe dem Platzen war. Exstirpation.

M. Bary, ebenda 437.

Sah ein Neugeborenes mit Spina bifida und verweigerte die Operation. 2 Monate später kommt es wieder paraplegisch und hydrocephalisch. Es wurde operirt; aber die Erscheinungen dauerten fort. Das Kind starb 3 Wochen später.

Ceci. Riforma med. 1891. Juli. Hydromeningocele sacrolumb.

Kind von 5 Jahren. Zuerst subcutane Umschnürung mit Catgut, dann Exstirpation. Nach 3 Monaten vollständig geheilt. Ceci hat bei einem anderen ebenso operirten Falle dasselbe glückliche Resultat gehabt.

E. Laplace. Spina bifida treatment. C.-B. 1892. Times and Register. Philadelphia. 1891. Nov. 7.

Laplace operirt die Spina bifida je früher, je lieber nach der Methode von Robson in London. Incision des Sackes, Naht des Sackes und alsdann mehrfache Naht der Muskeln und Haut über dem Sacke. Baird operirte nach Robson und hatte auf 20 Fälle 16 Heilungen. Zenenko nach derselben Methode auf 30 Fälle 24 Heilungen.

Keen (Philadelphia). Reprinted from Internat. Clinics. 1891. Oct.

4 Monate altes Kind mit einer breitbasig an den mittleren Halswirbeln sitzenden, in letzter Zeit rascher gewachsenen Geschwulst, die mit einem Umfang von 9 Zoll zur Beobachtung kam. Sie war durchscheinend, offenbar frei von Nerven und Rückenmarkselementen, beim Schreien des Kindes sehr stark gespannt. Zwischen der Geschwulst und der grossen Fontanelle bestand Fluctuation. Die Gefahr der Ruptur des Sackes veranlasste die baldige Operation. Nach Abpräpariren der Cyste bis auf den Stiel und Unterbindung desselben wurde der Sack abgetragen und die schon vorher durch die Hautwundränder gelegten Seidenfäden rasch geknüpft. Druckverband mit Schiene. Ausfluss von Cerebrospinalflüssigkeit. Nähte durchgeschnitten. Heilung der Wunde per secundam nach 31 Tagen. 1 Woche später Tod an Darmkatarrh.

Keen (Philadelphia).

Sechsjähriges Mädchen mit rechtsseitigem Klumpfuss und Incontin. ur. Congenitale, jetzt zu einer Grösse von 5 Zoll im Durchmesser und 2 Zoll in der Höhe gewachsene, über der Mittellinie des Kreuzbeines sitzende Geschwulst von fester Consistenz, in deren Innerem undeutliche, als Knochen erscheinende Unregelmässigkeiten zu fühlen waren. Bei der Operation gelang es, einen 1 1/2 Zoll dicken und 1 1/4 Zoll langen Stiel frei

zu legen, der Rückenmarkshäute und Nervenstränge enthielt und der schichtweise durchtrennt und sorgfältig vernäht wurde. Die Heilung erfolgte in 10 Tagen, ohne dass spinale Symptome aufgetreten wären. 6 Tage später Tod an Enteritis. Keine Section.

Gardner (New-Hampton), Med. news. 1891. März 16.

Spina bifida bei einem 14 Monate alten, abgesehen von einem Klumpfusse gesunden Mädchen. Die Geschwulst von 9 1/2 Zoll Durchmesser sass an der Lendenwirbelsäule ohne Stiel, von normaler, nur über der Geschwulsthöhe verdünnter Haut bedeckt, und war trotz mehrfacher Punctionen stetig gewachsen. Excision eines elliptischen Stückes des Sackes (nicht Exstirpation des Duralsackes). Naht. Kein Rückenmark, keine Nerven im Sack, die Communication mit der Wirbelsäule nur sehr klein.

Nach 4 Tagen Tod an Erschöpfung infolge des während der 4 Tage stattgehabten massenhaften Verlustes von Cerebrospinalflüssigkeit. Keine Meningitis, keine Eiterung.

M. Kirmisson, Revue de Chirurgie 1892.

Spina bifida lumbal. Sehr weite Oeffnung im Wirbelkanal. Tumor ganz bedeckt von Haut, nur auf dem Gipfel war sie durch une membrane granuleuse ersetzt, die dem Platzen nahe war. Excision des Sackes nach Reposition der nervösen Elemente, die im Sack waren. Dann tiefe und oberflächliche Vereinigung. Am 8. Tage Nähte weg, Vereinigung in der Tiefe vollkommen, oberflächlich nicht. Keine Spur von Eiterung. Heilung. Von Zeit zu Zeit Convulsionen.

Terrier, ebenda.

Kind mit Spina bifida und Hydrocephalus. Der Sack enthielt keine nervösen Elemente. Abtragung des Sackes. Naht. Am 6. Tage war keine Vereinigung der Wunde zu Stande gekommen. Fistel, aus der Cerebrospinalflüssigkeit abfloss. Am 10. Tage Tod an Schwäche. Der Ausfluss dauerte an.

M. Prengrueber, ebenda, hat ebenfalls nach Excision continuirlichen Ausfluss von Cerebrospinalflüssigkeit beobachtet.

M. Poncet, Revue 1892.

Spina bifida der Kreuzbeingegend. Kind von 20 Monaten. Tumor hat sich progressiv nach der Geburt entwickelt. Mehrmals Punction. Sehr voluminöser Tumor, fluctuirend, nicht transparent. Keine nervösen Symptome. Wird für eine Meningocele gehalten. Excision. 2 Liter blutige Flüssigkeit, keine nervösen Elemente. Die Oeffnung im Wirbelkanal ist eng. 4 Nähte, Etagennaht. Vollständige Heilung.

Berg, John, Om spina bifida. Hygiea 1886.

Berg hat die Exstirpation des Sackes an 6 Kindern gemacht, von denen 3 starben. Bogenförmige Incisionen im äussersten Theil der Zona epithelio-serosa; sind keine Nerven im Sacke, so wird dessen innere Schicht (Dura) vollständig lospräparirt und über der Spaltung der Columna vereinigt, ebenso die Hautlappen. Sind Nerven da, muss dieser Theil des Sackes an den Seiten freigemacht und versenkt werden.

Klein, G., Zur Casuistik der Spina bifida. Inaug.-Dissert. Nürnberg 1885.

Spina bifida am Kreuzbein eines 26jährigen Gerbergesellen, der erst von der Pubertät an durch dieselbe beschwert wurde. Allmähliches Auf-

treten von Lähmungen des Anus, der Blase und der Beine. Geschwulst 15 Cm. lang; Punction. Compression der Basis der Geschwulst, so dass die Communicationsöffnung geschlossen wird. Spaltung des abgeschnürten Sackes, der glatte Wand und keine nervösen Elemente besitzt. Naht der Basis, Abtragung des Sackes. Heilung durch Wundrandnekrose gestört. Nach 2 Monaten entlassen mit gebesserter Function der Blase und des Mastdarms.

Steffen, Wilh., Spina bifida. Jahrbuch f. Kinderheilk. 31. S. 428.

Spina bifida lumb. bei einem Kinde. Excision des grössten Theils des Sackes. Tod.

Lockburn, J. C. A., A case of spina bifida; operation by excision; recovry. Americ. Journal Aug. 1890. p. 165.

Ciuti, G., Storia di un caso di spina bifida guarita con l'escisione del sacco. Luglio p. 3 Sperimentale.

Grosse Hydromeningocele bei einem einmonatlichen Kinde. Exstirpation des Sackes, Unterbindung des mit der Rückenmarkshöhle communicirenden Stieles in 4 Portionen. Strengste Antiseptik. Grösstentheils prima intentio. Heilung.

Lindemann, J., Spina bifida mit Berücksichtigung eines geheilten Falles. Inaug.-Dissert. Bonn.

Operation einer hühnereigrossen Spina bifida der unteren Lendenwirbel bei einem 17 Monate alten Knaben. Der Tumor wird an seiner Basis abgeschnitten, und die Ränder des kleinen Stumpfes werden vernäht. Heilung.

Robson, M., A serie of cases of spina bifida etc. The British med. Journ. April 1885.

1. 6jähriges Kind, Spina bifida von Orangengrösse, Exstirpation und Interposition von Periost. Tod 1 Jahr nach der Operation. Das interponirte Periost hatte keinen Knochen gebildet. Dieser Fall ist wohl identisch mit dem im Text aufgeführten Fall.

2. 18tägiges schlecht entwickeltes Kind mit grosser Spina bifida in der Lendengegend; dünner durchscheinender Sack, die Haut herum entzündet. Excision derselben bis auf 2 kleine Portionen zur Deckung der Meningen. Heilung per prim. Tod durch Marasmus.

3. 16tägiges Kind mit Spina bifida der Lendengegend von Kindskopfgrösse. Entzündung des Sackes, infolge davon hohes Fieber; dreimalige Aspiration des Sackes fördert Eiter zu Tage. Operation: kreuzförmige Incision der Haut. Excision des Sackes. Drainage der Höhle für wenige Tage. Besserung aller Symptome 24 Tage nach der Operation, Entlassung des Patienten mit vollkommen geheilter Wunde.

4. 7tägiges Kind mit Spina bifida der Lendengegend von 7½ Zoll Umfang; dünner entzündeter Sack. Exstirpation des Sackes. Heilung per prim. Entlassung des Kindes 13 Tage nach der Operation.

Netzel, W., och C. Wallis. Fall af hydromyelocele och hydroceph. etc. Hygiea 1883.

Ausgetragenes Kind 2 Tage nach der Geburt wegen einer Spina bifida operirt. In der reg. lumb.-sacralis apfelgrosse Blase mit dünner, durchscheinender Wand, die nur an der Basis hautartig war. Fühlbarer

Defect der Wirbelbogen und Processus spinos. Punction. Aneinanderlegen der Wände des Sackes. Vereinigung derselben durch tiefe Suturen im Niveau der Rückenfläche. Abtragung des Sackes darüber. Oberflächliche Suturen. Antisept. Verband. Glatte Heilung. Stark zunehmender Hydrocephalus. Lähmung der unteren Extremitäten, nach der Operation dann obere Extremitäten gelähmt; nach 3½ Monaten Tod. Die Section ergiebt eine Myelocystocele.

Helferich. Wichmann, J., Inaug.-Dissert. Greifswald 1890.

11 monatl. Kind. Sofort nach der Geburt wurde ein eigrosser Tumor in der Sacralgegend beobachtet. Anfangs allmähliche Zunahme desselben, dann schnelleres Wachsthum. Leidlich kräftiges Kind. Ueber dem Os sacrum eine kindskopfgrosse, runde, prall elastische Geschwulst. Nicht verschieblich. Stiel 3 Finger dick. Hautbedeckung verdünnt, durchscheinend. Keine Lähmungen. 12. April 1889 Operation. Lappenschnitt mit oberer Basis, deren Convexität zum Anus gerichtet ist; dann 2 zur Medianlinie convexe seitliche Bogenschnitte, die sich in der Medianlinie und zwar am tiefsten Punkt des Tumors treffen. So wird der Tumor blossgelegt. Ausschälung der Cyste. Sie dringt aus dem wenig erweiterten und kaum difformen Hiatus oss. sacri hervor und besteht nur aus Dura; ein einziger, circa federkieldicker Nervenstrang verläuft an der unteren Seite der Innenwandung des Tumors gegen den Anus zu, wo er sich verliert. Naht der Hautlappen. Patient nach 2 Wochen geheilt entlassen. Ein Jahr später ist das Befinden des Kindes ein sehr gutes.

Grassi, C. Contribuzione alla cura della spina bifida. Annali universali di med. Febbr. 1885.

Hühnereigrosser Tumor einer Spina bifida mit breiter Basis bei einem 4monatlichen Kinde. Abtragung mit galvanocaustischer Glühschlinge. Heilung mit solider Narbe in 35 Tagen.

Beckmann. Schmielau, Inaug.-Dissert. Würzburg 1889.

Neugeborenes Kind mit Spina bifida cervic. Meningocele. Exstirpation. Ligatur des Stieles. Heilung.

Literatur.

Ausser der in Recklinghausen's Arbeit angegebenen Literatur, die ich nicht noch einmal anführe, wurden benutzt:

Schwalbe, Lehrbuch der Neurologie 1881.

Toldt, Lehrbuch der Gewebelehre 1888.

Hertwig, Lehrbuch der Entwicklungsgeschichte 1891.

Ziegler, Lehrbuch der pathologischen Anatomie 1889.

Marchand, Spina bifida. Eulenburg's Realencyklopädie 1889.

De Ruyter, Schädel- und Rückgratsbrüche. Langenbeck's Arch. Bd. XL. 1890.

Hildebrand, Die operative Behandlung der Hirn- und Rückenmarksbrüche. Deutsche Zeitschrift für Chirurgie 1889.

Wernitz, Die Spina bifida in ätiologischer und klinischer Beziehung. Inaug.-Dissert. Dorpat 1880.

Demme, 20. medic. Bericht der Thätigkeit des Jenner'schen Kinderspitales in Bern 1883. Bern 1884.

Berger, Considérations sur l'origine etc. de certaines encéphalocéles. Revue de Chirurgie 1890. p. 269.

Gowes und Horsley, Ein Fall von Rückenmarksgeschwulst u. s. w. Berlin 1889.

Foss, Beitrag zur Casuistik der Spina bifida. Dissert. Königsberg 1889.

Lemcke, Ueber Gliome im Cerebrospinalsystem u. s. w. Dissert. Berlin 1881.

Hang, Ueber einen Fall von Spina bifida. Dissert. München 1883.

Bayer, Prager med. Wochenschrift 1889. Nr. 20, 1890. Nr 5, 1892. Nr. 28—30.

Schulz, Berliner klin. Wochenschrift 1884.

Die Referate des Centralblatts für Chirurgie, für medic. Wissenschaften, der Fortschritte der Medicin, der Berliner klin. Wochenschrift, der Deutschen med. Wochenschrift, von Schmidt's Jahrbüchern, namentlich die zwei Zusammenstellungen von Schill und Meinhardt Schmidt, von Virchow-Hirsch's Jahresberichten, der Revue de Chirurgie.

Für die Casuistik des III. Theils ist die Quelle jedesmal bei dem betreffenden Fall aufgeführt.

Schmielau, Ueber Spina bifida. Inaug.-Dissert. Würzburg 1889.

Daniel Fischer, Ziegler's Beiträge 1891.

Erklärung der Abbildungen.

(Tafel II—V.)

Fig. 1. Querschnitt durch die Mitte einer Spina bifida (Fall II).
a Rückenmark. *b* Epithel der Haut. *c* Pia. *d* vordere Nervenwurzel. *e* Lig. denticulatum. *f* hintere Nervenwurzel. *g* Arachnoides. *h* Dura. *i* Ganglion spinale.

Fig. 2. Querschnitt durch die Wand der Myelocystocele (Fall III) in der Gegend des Rückenmarkstranges.
a Rückenmarkstrang. *b* isolirte Haufen von Neuroglia. *c* Epithel.

Fig. 3. Querschnitt der seitlichen Partien desselben Falles.
a Epithel. *b* Arachnoides. *c* Pia. *d* Rückenmarksubstanz.

Fig. 4. Myelocystocele mit Tumor (Fall V).
a Hohlraum der Myelocyste. *b* Gliom. *c* Hohlraum, entstanden durch Wegnahme der Hälfte des Glioms. *d* Cyste, von den weichen Rückenmarkshäuten gebildet. *e* Gefässe. *f* Strang von Rückenmarkssubstanz.

Fig. 5. Schnitt durch das Gliom und die Wand der Myelocyste desselben Falles.
a Wand der Myeolocystocele. *b* Gliom. *c* Pia.

Fig. 6. Schnitt durch die Spitze der Myelocystocele desselben Falles.
a Epithel. *b* derberes Bindegewebe. *c* lockeres Bindegewebe. *d* Arachnoides. *e* Pia. *f* Rückenmarkswand.

Fig. 7. Mikroskopisches Bild des Glioms desselben Falles bei starker Vergrösserung.

Fig. 8. Gefässhaltige Zotte mit Epithelbesatz aus der seitlichen Cyste desselben Falles.

Fig. 9. Durchschnitt durch die Meningocele Fall I.
a Normale Haut mit Papillen und Drüsen. *b* dünne Haut mit Papillen und Drüsen. *c* Arachnoides. *d* lockeres, gefässreiches Arachnoidalgewebe. *e* Cyste mit derber Wand.

Fig. 10. Schnitt durch die Wand der Meningocele (Fall II) an der Spitze.
a Dura. *b* subcutanes Bindegewebe. *c* Epitheldecke.

Fig. 11. Bild des Präparates von Fall IV der Meningocelen.
a Rückenmark von zarter Haut bedeckt. *b* Dura. *c* Arachnoides. *d* nur von Pia bedecktes Rückenmark. *e* scheinbarer Tumor am unteren Ende des Rückenmarks. *g* Frenulum, an welchem der Tumor hängt. *f* zurücklaufender Nerv.

Fig. 12. Querschnitt durch den scheinbaren Tumor.
a Rückenmark. *b* Pial- und Arachnoidalgewebe dasselbe umkleidend.

Fig. 13. Bild des im Anhang zum I. Theil aufgeführten Falles von Meningocele. Längsschnitt durch den dorsalen Theil des Sackes auf dem Sackgipfel. Der Sack besteht überall aus zwei Häuten, deren directer Uebergang in die Dura bez. Arachnoides zu sehen ist.

XV.

Mittheilungen aus der chirurgischen Abtheilung des Vereins-Krankenhauses der Kahlenberg-Stiftung zu Magdeburg.

Von

Dr. Paul Sendler,
dirig. Arzt.

(Mit 5 Abbildungen.)

1. Ein operativ geheilter Milzabscess.

Abscesse der Milz, welche ihre Heilung auf operativem Wege gefunden haben, sind nicht häufig beschrieben worden. Die Lehrbücher der Chirurgie handeln dieses Kapitel sehr kurz ab, und erst in jüngster Zeit hat dasselbe durch G. Ledderhose[1]) eine ausführliche Bearbeitung erfahren, so dass wir nun eine übersichtliche Beschreibung des Gesammtkrankheitsbildes und ein genaues Literaturverzeichniss besitzen. Ich kann mich deshalb bei der Beschreibung eines neuen von mir beobachteten und operirten Falles von Milzabscess auf die kurze Besprechung der Erscheinungen beschränken, welche derselbe bot.

Frida Rückriegel, ein vierjähriges, aus gesunder Familie stammendes und bisher selbst ganz gesundes Mädchen, hatte ohne nachweisbare Ursache im Mai 1889 angefangen zu kränkeln. Das Kind verlor den Appetit, wurde matt, erbrach zuweilen und bekam Diarrhöen. Im Juni fiel es eine steile Treppe hinab, wobei es sich mehrmals überschlug. Sofort nachher klagte es über Schmerzen in der linken Seite unterhalb des Rippenbogens, das Erbrechen wiederholte sich noch einige Male, und unter zunehmenden Schmerzen bildete sich an der bezeichneten Stelle eine Anschwellung aus. Das Kind wurde dabei immer matter und elender. Ob Fieber vorhanden war, liess sich nicht feststellen, Fröste sind nicht beobachtet worden.

Bei der Vorstellung der blassen, abgemagerten kleinen Patientin im Juli 1889 fand sich im linken Hypochondrium eine schmerzhafte, in der Axillarlinie etwa 3 Finger breit unter den Rippenbogen hinabreichende,

1) Die chirurgischen Erkrankungen der Bauchdecken und die chirurgischen Krankheiten der Milz. Deutsche Chirurgie. Lief. 45 b.

von normaler Haut bedeckte flache Hervorwölbung, welche nach vorn stumpf abgerundet war, eine glatte Oberfläche besass, nicht verschieblich war und in der Tiefe Fluctuation erkennen liess. — Im Uebrigen war an dem Kinde nichts Krankhaftes zu finden; insbesondere erwiesen sich die Lungen und das Herz gesund, auch fehlten alle Anzeichen für eine Mitbetheiligung der Pleura.

Konnte hiernach die Diagnose auf einen tief gelegenen Abscess gestellt werden, so blieb der Ausgangspunkt desselben zunächst zweifelhaft. Nach den anamnestischen Angaben konnte man sehr wohl an eine Erkrankung der Rippen denken, doch musste nach Form und Sitz der Geschwulst auch ein Milzabscess als möglich in Betracht gezogen werden, der sich nach der Oberfläche zu entwickelt hatte und im Begriff stand, gegen die äussere Bedeckung vorzudringen.

Unter allen Umständen war eine Operation geboten, die am 18. Juli 1889 in folgender Weise ausgeführt wurde.

Ein breiter unterhalb des Rippenbogens verlaufender, demselben parallel geführter Schnitt durchdringt Haut und Musculatur. Dann präsentirt sich zunächst eine mit den Bauchdecken verwachsene, derbe, bindegewebige Schwarte, die in der Mitte des Schnittes von einer kleinen Oeffnung durchsetzt wird, aus welcher eingedickter Eiter von krümeliger, käsiger Beschaffenheit hervordringt. Nach Spaltung derselben wird noch eine dünne braunrothe Parenchymschicht durchtrennt und hiermit ein Abscess von der Grösse eines kleinen Hühnereis aufgedeckt. Die Wand desselben ist mit einer dünnen pyogenen Membran bekleidet, unter welcher braunrothes, etwas schmieriges, leicht blutendes Milzgewebe zum Vorschein kommt. Der Grund des Abscesses hebt und senkt sich deutlich isochron mit den Athembewegungen.

Nach Einlegung eines Gummidrains wurde die Musculatur und Haut schichtweise durch die Naht vereinigt und ein grosser antiseptischer Verband angelegt.

Der Heilungsverlauf gestaltete sich ausserordentlich günstig, die höchste Abendtemperatur betrug 37,5, das Allgemeinbefinden und der Kräftezustand hoben sich stetig. Beim ersten Verbandwechsel am 23. Juli zeigte sich primäre Vereinigung der Operationswunde; aus der Tiefe entleerte sich kein Tropfen Eiter, weshalb das Drainrohr entfernt wurde. Beim zweiten Verbandwechsel am 30. Juli war Alles verheilt, so dass das Kind, bereits sehr erholt, am 31. Juli 1889 nach Hause entlassen werden konnte.

Dass es sich in dem vorstehend beschriebenen Falle thatsächlich um einen intralienalen Abscess gehandelt hat, unterliegt wohl keinem Zweifel. Derselbe hatte sich im unteren Theile der Milz nahe der äusseren Fläche langsam entwickelt. Das Organ war zur Zeit der Operation bereits breit mit der Bauchwand verlöthet; der Eiter hatte die Kapsel durchbrochen und würde in absehbarer Zeit die äussere Haut erreicht haben.

Aetiologisch ist der Fall nicht aufgeklärt. Eine Infectionskrankheit war nicht voraufgegangen; auch ein anderes Leiden, in dessen Verlauf es gelegentlich zur Bildung eines Milzabscesses kommt, war

auszuschliessen, das Kind war bis zu dem Sturz von der Treppe überhaupt nicht bettlägerig gewesen. Die prodromalen Erscheinungen: die Durchfälle, das periodische Erbrechen, die Appetitlosigkeit, die Mattigkeit u. s. w. sind ebenso wie die schliesslich aufgetretenen Schmerzen lediglich als Symptome des sich entwickelnden Abscesses aufzufassen, wie das ja auch von anderer Seite beobachtet ist.

Ebensowenig kann das erlittene Trauma als Entstehungsursache in Anspruch genommen werden; dasselbe hat wohl nur dem Durchbruch des Eiters nach aussen Vorschub geleistet. Schon die zwischen dem Sturz und dem Auftreten der Fluctuation liegende Zeit von knapp 4 Wochen würde kaum hinreichen, um eine solche Verdickung der Kapsel und eine Eindickung des Eiters, wie sie gefunden wurden, erklärlich erscheinen zu lassen. Das Alles deutet auf einen langsamer verlaufenen Process. Somit bleibt, so schwer das nach unseren heutigen Anschauungen über das Wesen der Eiterung und die Entstehungsweise solcher Erkrankungen fallen mag, nur die Annahme einer primären Abscessbildung in der Milz übrig.

Die Diagnose eines solchen intralienalen Abscesses hat immer ihre Schwierigkeiten und konnte, eben wegen des vollkommenen Mangels stichhaltiger ätiologischer Momente, auch in dem vorliegenden Falle nicht mit voller Sicherheit gestellt werden. Dass Eiter in der Tiefe vorhanden war, und dass er in einer Gegend des Körpers sich befand, die der Lage der Milz entsprach, war durch die Untersuchung leicht nachzuweisen, doch konnte derselbe auch einem, aus irgend welchen Ursachen entstandenen, tief gelegenen intermusculären Abscesse angehören, zumal da weder deutliche peritonitische Erscheinungen vorangegangen waren, noch eine Betheiligung der Pleura, wie sie von anderer Seite (Kernig, Parzewski, Lauenstein) bei Milzabscessen beobachtet und zur Stellung der Diagnose verwendet ist, aufgefunden werden konnte. Ebensowenig war ein Hochstand oder eine Fixation der linken Seite des Zwerchfells, wie sie Lauenstein[1]) gefunden hat, vorhanden; dasselbe betheiligte sich im Gegentheil in vollkommen normaler Weise an der Athmung, wie denn auch der Grund des freigelegten Abscesses sich mit den Athembewegungen gleichzeitig hob und senkte. Es ist das von Lauenstein gesehene Symptom, wo es angetroffen wird, für die Diagnose gewiss von grossem Werthe. Dasselbe wird aber, ebenso wie die pleuritischen Erscheinungen, wohl nur den im oberen Theile der Milz entwickelten Abscessen zu eigen sein und gelegentlich auch anderen in dieser Gegend

1) Deutsche med. Wochenschrift 1887. Nr. 51.

auftretenden und auf Zwerchfell und Pleura fortgeleiteten Entzündungen zukommen.

Es ist also aus unserem Falle ersichtlich, dass unter Umständen alle für den Milzabscess bekannten ätiologischen Anhaltspunkte und alle sonst beobachteten begleitenden Entzündungserscheinungen fehlen können, mit alleiniger Ausnahme der peritonitischen. Diese werden aber wohl immer auftreten, spätestens dann, wenn der Abscess sich der Oberfläche nähert; sie sind in dem beschriebenen Falle sehr unerheblich gewesen, aber das periodische Erbrechen und die Schmerzen sind hieraus zu erklären.

Der therapeutische Eingriff war vorgeschrieben und einfach, er konnte nur in breiter Eröffnung unterhalb des Rippenbogens bestehen. Auch konnte von vornherein eine einzeitige Operation geplant werden, denn auch für den Fall, dass die Annahme eines Milzabscesses sich bestätigte, war nach den voraufgegangenen Erscheinungen eine bereits erfolgte ausgiebige Verwachsung der Oberfläche des Organs mit der Bauchwand, wie sie sich gefunden hat, zu erwarten.

2. Zur Casuistik der cavernösen Angiome.

a) Ein Angioma cavernosum pendulum der Mammilla.[1])

Ein Blick auf die Fig. 1 zeigt einen von der Spitze einer rechten Mammilla an einem kurzen dünnen Stiel frei wie ein Orden herabhängenden Tumor von flacher, runder Form. Die Inhaberin dieser sonderbaren Verzierung, eine 45jährige Jungfrau, konnte sich nicht entsinnen, je ohne dieselbe gewesen zu sein, doch ist sie früher kleiner, ihr Stiel wohl auch kürzer gewesen. Nach und nach ist sie im Laufe der Jahre bis zu ihrer jetzigen Grösse herangewachsen. Während der Menstruation schwoll sie jedesmal bis auf das Doppelte ihres Volumens an und entleerte einen bräunlichen Saft durch die Mammilla hindurch. Die hiermit verbundenen Beschwerden, die sich wesentlich in ziehenden Schmerzen in der rechten Brust äusserten, sowie die steigende Besorgniss, es möchte sich um eine bösartige Neubildung handeln, bewogen die Trägerin, endlich ärztliche Hülfe zu suchen.

Der annähernd runde Tumor hat einen vielfach gelappten Bau; er wird durch eine tiefere, quer verlaufende Furche in einen oberen kleineren und unteren grösseren Abschnitt zerlegt, die durch eine breite Brücke mit einander verbunden sind, welche beim Aufbiegen

1) Bereits demonstrirt am 2. Sitzungstage des XVIII. Congresses der Deutschen Gesellschaft für Chirurgie am 25. April 1889.

der beiden Lappen zu Gesicht kommt. Er war von weicher, elastischer Consistenz, etwa 1,5 Cm. dick, 6 Cm. hoch, 5 Cm. breit. Der Ueberzug von normaler Haut war von zahlreichen feinen Gefässramificationen durchzogen, welche ihm stellenweise, besonders an der unteren Peripherie, eine röthliche Färbung verliehen. — Der Stiel, an welchem das ganze Gebilde hing, war ungefähr 1 Cm. lang und rabenkieldick.

Die mikroskopische Untersuchung hatte Herr Dr. Aufrecht die Güte zu übernehmen, welcher mir folgenden Befund mittheilte: „Die

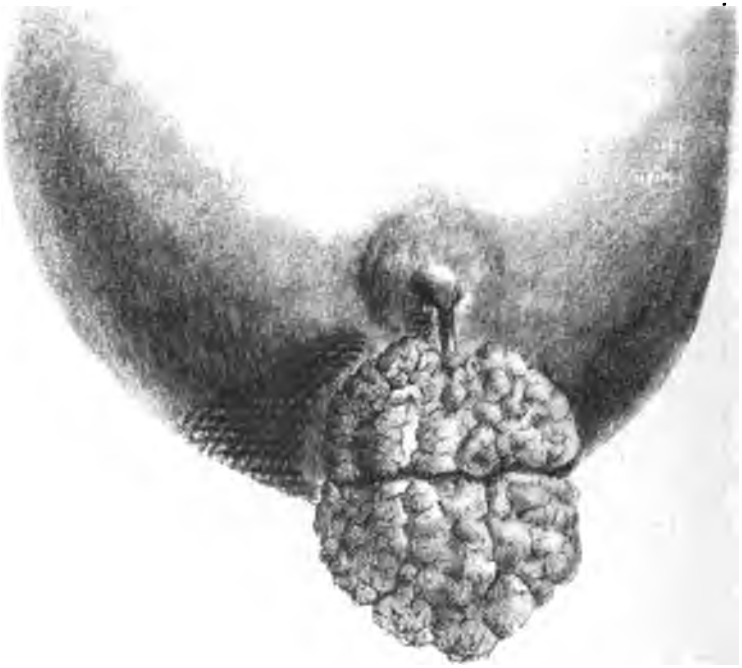

Fig. 1.
Ein Angioma cavernosum pendulum der Mammilla.

über fünfmarkstückgrosse Geschwulst, welche durch gleichmässig angeordnete, einander durchschneidende, ziemlich tiefe Furchen in kleine Läppchen getheilt ist, zeigt — nach längerer Härtung in Alkohol mir zur Untersuchung übergeben — folgendes mikroskopische Verhalten. Die wesentliche Grundlage der Geschwulst wird durch Bindegewebe gebildet, welches meist in kräftigen, welligen Zügen angeordnet ist, die einander vielfach durchflechten und durchkreuzen. In den ober-

flächlicheren Schichten der Läppchen finden sich zahlreiche grosse Lacunen, welche auf entsprechenden Durchschnitten vollkommen rundlich sind und hie und da auch mit einander zusammenhängen. An nur wenigen Stellen ist die Wand dieser Hohlräume noch mit Epithelien bedeckt, welche eine unregelmässige spindelförmige Gestalt haben. Günstiger Weise finden sich einzelne dieser Räume noch mit ihrem Inhalt versehen, so dass der Charakter der Geschwulst in leichter Weise festgestellt werden kann; sie enthalten rothe Blutkörperchen, es liegt mithin ein cavernöses Angiom vor."

Diesem Befunde ist nur noch hinzuzufügen, dass der Stiel wesentlich Gefässe enthielt.

Nun sind ja gestielte cavernöse Angiome, auch solche von erectilem Bau, an sich keine besondere Seltenheit; auch die menstruale Schwellung solcher Geschwülste ist bereits beobachtet worden, — das wäre also Alles nichts Neues. Was an diesem Angiom aber besonders interessirt, das ist der Sitz, der Boden, auf dem die Geschwulst gewachsen ist.

Die Brustwarze ist ein Körpertheil, der, abgesehen von gewissen entzündlichen und infectiösen Vorkommnissen, ganz ausserordentlich wenig zu primären Erkrankungen geneigt ist. Besonders Geschwülste kommen hier für gewöhnlich nicht vor. So oft auch die Mamma selbst an solchen erkrankt, die Mammilla findet sich immer erst secundär in die Erkrankung einbezogen. Am Schluss des kurzen Kapitels, welches Billroth in seinem bekannten Werk über die Erkrankungen der Brustdrüse[1]) denjenigen der Brustwarze widmet, spricht er sich dahin aus, dass Geschwülste an dieser Stelle ausserordentlich selten gesehen werden. Es sollten langsam verlaufende Epithelialcarcinome hier beobachtet sein; für ganz sicher scheint er das aber nicht zu halten.[2]) Ausserdem sind Atherome des Warzenhofes beschrieben, sonst nichts.

Was insbesondere die cavernösen Angiome betrifft, so finden wir in Virchow's Werk über die krankhaften Geschwülste die Standorte derselben am menschlichen Körper bis in die kleinste Einzelheit genau angegeben. Von einer solchen Geschwulst der Brustwarze ist auch hier nichts zu lesen. Ebensowenig findet sich etwas in den Lehrbüchern, kurz, soweit es mir möglich war, die Literatur einzusehen, ist es mir nicht gelungen, eine ähnliche Beobachtung zu entdecken.

Das vorliegende Gebilde scheint also mindestens eine grosse Selten-

1) Deutsche Chirurgie. Lief. 41.

2) In jüngster Zeit sind einwandsfreie Beobachtungen von G. Mandry veröffentlicht. Beiträge zur klin. Chirurgie X. S. 231 ff. Anm. während der Correctur.

heit, vielleicht ein Unicum zu sein. Congenital ist dasselbe jedenfalls, ob es aber von vornherein gestielt angelegt war, oder ob es ursprünglich breiter aufgesessen gewesen und erst im Laufe des Wachsthums zu einem gestielten Tumor geworden ist, wird wohl im Dunkel gelassen werden müssen. Nach den Angaben der Trägerin erscheint die erstere Annahme als die wahrscheinlichere.

b) Multiple cavernöse Angiome der Zunge.

Das Vorkommen cavernöser Angiome an der Zunge ist eine altbekannte Thatsache; dieselben haben ihren Sitz meist in der Spitze oder am Rande. Ein multiples Auftreten solcher Geschwülste in diesem Organe ist aber jedenfalls eine enorme Seltenheit. Die deutsche Literatur, soweit ich sie habe einsehen können, ist arm an Mittheilungen. Virchow[1]) führt in seinem Werk nur einen einzigen sicheren, von Lebert mitgetheilten Fall an, welcher mehrere erectile Geschwülste an der Zunge einer älteren Frau sah, die dieselben seit ihrer Geburt trug.

Ferner scheint ein an gleicher Stelle (S. 401) verzeichneter, von Nélaton beobachteter und von Dolbeau mitgetheilter Fall hierher zu gehören.

Ueberhaupt haben unsere westlichen Nachbarn diesem Thema mehr Aufmerksamkeit geschenkt, so dass die französische Literatur eine ganze Reihe einschlägiger Beobachtungen aufweist. In einer diesen Gegenstand behandelnden Arbeit Coutenot's[2]), die aus der Klinik von Le Fort stammt, finden sich auch mehrere Fälle von multiplem Vorkommen der Angiome an der Zunge erwähnt.

So sah Polaillon zwei Angiome, je eins rechts und links von der Mittelfurche der Zunge bei einer 24jährigen Frau, welche in der Zeit der Schwangerschaft sich vergrösserten, während der Menstruation aber merkwürdiger Weise jedesmal an Umfang abnahmen. Von demselben Autor stammen noch zwei fernere Beobachtungen. In dem einen Falle befanden sich in der Zunge eines Mädchens drei solcher Geschwülste. Aehnliche Angaben sind von Lannelongue, Dudoir und Tillieux gemacht worden.

Ferner gehört hierher ein Fall von Poncet, in welchem bei einem vierjährigen Knaben einige Zeit nach der Operation eines Angioms am linken Zungenrande ein zweites auf der rechten Seite entdeckt wurde. Vielleicht ist ausserdem eine aus dem Jahre 1841 von Bach in Strassburg stammende Beobachtung hierher zu rechnen, wo

1) Die krankhaften Geschwülste. Bd. III. S. 400.

2) Des angiomes de la langue. Thèse de Paris 1887.

bei einem 30jährigen Mädchen, das vor 13 Jahren wegen eines kleinen Angioms der Zungenspitze operirt war, eine ebensolche hühnereigrosse Geschwulst an der Basis der Zunge sich gebildet hatte. Auch von F. Clarke und Warren Mason sind ähnliche Beobachtungen gemacht worden.

Im Ganzen ist, wie man sieht, die literarische Ausbeute keine grosse. Um so überraschter war ich, als mir Anfang des Jahres 1891 gleich zwei ganz gleichartige Fälle von multiplen Angiomen der Zunge zugingen. Beide betrafen jugendliche männliche Individuen.

Im ersten Falle handelte es sich um einen sonst gesunden 16jährigen Barbierlehrling Paul Spörl. Derselbe wurde am 7. Januar 1891 aufgenommen und zeigte folgenden Befund. An der vorgestreckten Zunge (Fig. 2) sieht man 5 verschiedene Geschwülste von dunkelblaurother Farbe, von denen je zwei an den Rändern, eine an der Spitze sitzt. Dieselben haben zum Theil eine höckerige Oberfläche und sind von mehr oder weniger dicken Lagen der Schleimhaut bedeckt. Die grösste befindet sich am rechten Zungenrande, ungefähr an dessen Mitte, und greift auf den Rücken über; sie giebt an Umfang einer Wallnuss wenig nach, nur ist sie flacher, aber ziemlich tief in das Gewebe der Zunge eingebettet. Die übrigen kleineren Geschwülste sind erbsen- bis haselnussgross.

Fig. 2.
Multiple cavernöse Angiome der Zunge.

Die sämmtlichen Gebilde sind in der letzten Zeit gewachsen und schwellen zeitweise an. Die dadurch bewirkten Beschwerden beim Sprechen, Kauen und Schlucken haben den Kranken bewogen, ärztliche Hülfe zu suchen.

Die Diagnose auf multiple, erectile, cavernöse Angiome wurde, um das gleich vorwegzunehmen, durch die mikroskopische Untersuchung bestätigt. Die angefertigten Mikrotomschnitte zeigten sämmtlich ein von einer bindegewebigen Kapsel eingeschlossenes Maschengewebe von bindegewebiger Grundlage mit eingelagerten elastischen Fasern. An der Innenseite trugen diese Hohlräume ein zartes, einschichtiges, spindelförmiges Plattenepithel. Zum Theil waren dieselben noch mit rothen Blutkörperchen erfüllt.

Einen ganz ähnlichen Befund bot der zweite Fall, welcher mir am 25. Februar 1891 zuging.

Johann Titsch, 16 Jahre, Bootsmann, präsentirt ausser einem grossen, die ganze rechte Wange einnehmenden, nach oben bis an den Jochbogen reichenden, nach unten auf den Hals übergreifenden gelappten erectilen Angiom, von dem er zunächst befreit sein wollte, gleichfalls 5 grösstentheils erectile, cavernöse Geschwülste der Zunge, deren grösstes (Fig. 3) ebenfalls am rechten Rande, nahe dem Arcus palato-glossus sitzt und auf den Rücken übergreift, während die vier kleineren sich auf beiden Seiten des Rückens nahe der Mittellinie und in der Spitze entwickelt haben. Der Kranke giebt an, dass die sämmtlichen Tumoren mit der Zeit gewachsen seien und zuweilen praller und härter würden. Die anatomische Structur derselben war die gleiche, wie im vorigen Falle; das Angiom der Wange enthielt drei weisse, runde, glatte Venensteine von der Grösse einer Erbse. Das mikroskopische Bild der Geschwülste gleicht täuschend dem im ersten Falle beschriebenen und lässt ausserdem vereinzelte glatte Muskelfasern erkennen.

Fig. 3. (Erklärung wie Fig. 2.)

In den beiden vorstehenden Fällen trugen die Kranken ihre Angiome, solange sie denken konnten; in mehreren Krankengeschichten finden wir ferner die Angabe, die Tumoren beständen seit der Geburt, aber die congenitale Natur derselben ist trotzdem nicht über allen Zweifel erhaben, denn diese Annahme stützt sich lediglich auf die Aussage der Kranken. Es ist sehr fraglich, ob schon jemals bei einem Neugeborenen ein Angiom der Zunge gesehen ist. Jedenfalls versichert Pinard, der bei einer grossen Anzahl von Geburten den Mund der Kinder untersucht hat, dass er niemals einer solchen Geschwulst begegnet ist. Immerhin wird man wohl nicht fehlgreifen, wenn man annimmt, dass wenigstens die Anlage zur Bildung cavernöser Angiome angeboren ist.

Gehen wir zu den Beschwerden über, welche diese Geschwülste,

wenn sie in der Zunge ihren Sitz haben, hervorrufen können, so scheinen Schmerzen mit ihnen nicht verbunden zu sein, sie werden aber lästig schon an und für sich durch ihren Sitz in dem beschränkten Raume der Mundhöhle, besonders aber durch die ihnen innewohnende Eigenschaft der Erectilität. Dadurch wird zu Zeiten nicht nur das Sprechen erschwert, sondern es können auch erhebliche Beschwerden beim Kauen und Schlucken auftreten. Hierzu kommt, dass, zeitweise wenigstens, eine vermehrte Speichelabsonderung besteht, die sich bis zur Salivation steigern kann.

Diese Beschwerden werden sich noch vermehren, wenn die Geschwülste anfangen zu wachsen, und dazu scheinen sie besonders zur Zeit der Pubertät grosse Neigung zu haben. — Es giebt vereinzelte einwandfreie Beobachtungen, dass Angiome an anderen Körperstellen sich spontan zurückgebildet haben und verödet sind. An der Zunge ist hiervon nichts Sicheres[1]) bekannt, und man wird gut thun, sich auf den Eintritt so unsicherer Möglichkeiten nicht zu verlassen, der bei den vielfachen Reizen, denen diese Tumoren hier ausgesetzt sind, auch nicht sehr wahrscheinlich ist. Dagegen ist in fast allen Krankengeschichten ein meist langsames Wachsthum verzeichnet.

Hiermit eng verbunden ist aber wiederum die Gefahr einer Blutung, wenn bei behinderten und ungeschickten Kaubewegungen der Kranke sich auf die Zunge beisst oder dieselbe an einem scharfen Zahn wund scheuert, und damit werden diese Geschwülste chirurgisch wichtig. Denn wie gefährlich Blutungen aus grossen Angiomen hier werden können, beweist der Fall Palletta's, welcher die Autopsie an einem Manne machte, der in einer Nacht an einer solchen Blutung zu Grunde gegangen war.

Derartige Geschwülste müssen also bei Zeiten entfernt werden, unter allen Umständen aber, sobald sie anfangen zu wachsen. Für die Beseitigung der Angiome gelten dieselben Regeln, wie für die Exstirpation von Geschwülsten der Zunge überhaupt. Von allen hier angewandten Methoden kommen heute nur in Betracht die Beseitigung durch Elektrolyse, auf galvano- oder thermokaustischem Wege

1) Nach französischen Angaben sollen allerdings Fälle beobachtet sein, wo im Verlaufe von Zungenkrankheiten Angiome verschwunden sind. So sagt Coutenot l. c. p. 22: „Des maladies intercurrentes de la langue ont eu parfois une heureuse influence sur la terminaison de l'angiome. Des cas sont cités dans lesquels une glossité a déterminé la guérison totale d'une de ces tumeurs; c'est alors la transformation cellulo-fibreuse qui a fourni le mode de guérison; c'est, au reste, cette transformation que le traitement cherche à réaliser." Leider sagt er nicht, wer diese Beobachtungen gemacht hat.

und durch blutige Exstirpation. Die Injectionen coagulirender Flüssigkeiten und die Ligatur, von einzelnen französischen Chirurgen allerdings auch heute noch geübt, sind bei uns wohl allgemein verlassen. Der elektrolytische Weg ist ein langer und unsicherer, dagegen führen die thermo- und galvanokaustischen Methoden sicher zum Ziel und werden auch heute noch häufig gewählt wegen der hier gerade gefürchteten Blutungen. Abgesehen aber davon, dass sie den erwarteten Schutz keineswegs sicher gewähren, setzen sie Substanzverluste, die auf dem Wege der Granulation benarben müssen, und verzögern dadurch die Heilung.

Bei der Leichtigkeit, mit welcher an der Zunge die primäre Vereinigung genähter Wunden erzielt zu werden pflegt, möchte ich deshalb auf das Entschiedenste für die blutige Entfernung und nachfolgende Naht plaidiren. Eine Voroperation wird meist vermieden werden können und überhaupt nur bei sehr grossen, eine ganze Hälfte der Zunge einnehmenden Geschwülsten in Frage kommen. Dann allerdings wird die vorgängige Unterbindung der Art. lingualis erwogen werden müssen. Die blutige Exstirpation bietet auch die besten Chancen für die Blutstillung, spritzende Gefässe werden in loco unterbunden, und gegen Nachblutung sichert am besten die sofort nach der Operation angelegte exacte Naht. Führt man zudem die langgelassenen Fäden zum Munde heraus und befestigt sie auf der Wange, so hat man alle Sicherheit der Controle, die gewünscht werden kann.

In dieser Weise sind denn auch die beschriebenen beiden Fälle behandelt worden. Operirt wurde in Chloroformnarkose und halbsitzender Stellung. Nach vorhergegangener gründlicher Reinigung der Mundhöhle wurden, um eine zu grosse Schwellung zu vermeiden, in zwei Sitzungen die Geschwülste je einer Seite mit der Cooper'schen Scheere entfernt und die Operationswunden sofort durch die Naht geschlossen. Die Nachbehandlung bestand lediglich in Mundspülungen mit Borwasser. Am dritten oder vierten Tage konnten immer die Nähte entfernt werden, da glatte prima intentio eingetreten war.

Es scheint mir diese Methode die gründlichste, sicherste, schnellste und für den Kranken angenehmste Art der Entfernung zu gewährleisten und wegen der raschen Primärheilung vor allen anderen den Vorzug zu verdienen.

3. Ein Fall von Abreissung der Tuberositas tibiae.

Am 2. November 1891 wurde mir der 15jährige Realschüler R. zur Untersuchung vorgeführt. Derselbe war nach seiner Angabe vor unge-

fähr einem Jahre beim Ueberschreiten eines Gewächshausdaches ausgeglitten und mit dem linken Knie auf den gefrorenen, unebenen Erdboden gestürzt, wobei dasselbe im Gelenk so stark gebeugt gewesen sei, dass der Fuss unter den Nates gelegen habe. Er habe sofort einen heftigen Schmerz im Knie gespürt, nur mit Unterstützung aufstehen, aber nicht gehen oder überhaupt das Bein vorwärts bewegen können, so dass er in das Haus habe getragen werden müssen. Unmittelbar nach der Verletzung sei das Kniegelenk sehr stark angeschwollen, so dass er längere Zeit das Bett habe hüten müssen. Seitdem sei er in verschiedener ärztlicher Behandlung gewesen, ohne jedoch geheilt zu sein. Die Anschwellung des Gelenks sei zwar verschwunden, auch könne er gehen, aber nicht andauernd; längeres Stehen sei ihm beschwerlich, und bei unvorsichtigen Bewegungen knicke er leicht nach hinten über.

Die Untersuchung ergab folgenden Befund. Der Kranke ist ein für seine Jahre ungemein entwickelter Mensch mit sehr stark ausgebildetem Panniculus adiposus. Seine inneren Organe sind gesund. — An der Vorderseite des linken Knies unterhalb des Gelenks, in der Gegend der Tuberositas tibiae, fällt ein abgerundeter Knochenvorsprung von der Grösse einer Haselnuss auf, der unverschieblich fest sitzt und von dem Ligamentum patellae überbrückt wird. Ungefähr 5 Cm. davon, nach oben, fühlt man die Patella, an der ein Defect, eine Bruchfläche oder dergleichen nicht nachzuweisen ist. Dieselbe steht auch nicht höher, als auf der anderen Seite; ob sogleich nach der Verletzung ein Hochstand vorhanden gewesen war, konnte nicht mehr festgestellt werden. — Bei passiven Bewegungen schleifen die Gelenkenden glatt auf einander. Es besteht keine Druckempfindlichkeit, keine nennenswerthe Schwellung, kein Erguss im Gelenk. Seitliche Bewegungen lassen sich nicht ausführen. Die Musculatur des Oberschenkels, besonders der Streckapparat, ist leicht atrophirt, aber vollkommen actionsfähig. — Activ kann das Knie bis zur Norm gebeugt, aber nicht vollkommen gestreckt werden. Der Gang ist etwas unsicher und unbeholfen, da das linke Bein etwas geschleift und im Bogen nach aussen, ähnlich wie beim Gang mit steifem Knie, nach vorn bewegt wird. Die Sohle wird dabei nur unvollkommen vom Boden abgewickelt. Ein Erheben des gestreckten Beines ist nicht möglich.

Wie war der Fall zu deuten? Dass hier eine Patellafractur mit sehr weit dislocirtem unteren Fragment vorliegen sollte, wie einer der ärztlichen Berather des Kranken gemeint hatte, war vollkommen von der Hand zu weisen. Die Patella wies ganz normale Contouren auf, stand auf gleicher Höhe mit der anderen Seite, ihr Ligament spannte sich über das schnabelartig vorspringende Knochenstück hinweg. Zudem war gleich nach der Verletzung durch den Hausarzt die Unversehrtheit der Kniescheibe festgestellt worden.

Es war klar, dass es sich um eine in das Gelenk penetrirende Fractur am oberen Ende der Tibia gehandelt haben musste. Dafür sprachen das sofortige Auftreten des bedeutenden Hämarthros, sowie der schweren functionellen Störung. Am wahrscheinlichsten erschien

die Annahme, dass seiner Zeit ein Stück der Tuberositas tibiae abgesprengt war, sich nach oben und vorn gekantet hatte und in dieser fehlerhaften Stellung festgeheilt war. Freilich blieben auch bei dieser Erklärung noch einige Zweifel bestehen, deren Lösung von der Operation erwartet wurde.

Diese wurde am 3. Novbr. 1891 vorgenommen. Ein in der Mittellinie geführter Längsschnitt spaltet das Ligament. patell. und legt den Knochenvorsprung bloss, der an der Basis abgemeisselt wird. Hiernach zeigt sich, dass derselbe nur das vordere Ende einer im Gelenk steckenden, mittelst fibröser Verwachsungen festsitzenden flachen Knochenscheibe bildet, welche nach Eröffnung der Gelenkhöhle, wobei wenig klare Synovia ausfliesst, mit dem Messer herauspräparirt wird. Soweit das Gelenk von dem Schnitt aus übersehen werden kann, ist nichts Abnormes zu bemerken, die Knorpel sind glatt und spiegelnd, die Synovialis zart, keinerlei Entzündungserscheinungen vorhanden.

Das entfernte Knochenstück hat eine annähernd schmetterlingsförmige Gestalt (vergl. Abbildung 4), misst an der Basis 7 Cm., in der Höhe 5,5 Cm., an der äusseren Seite 5 Cm., an der inneren 5,5 Cm.;

Fig. 4.

es besitzt rauhe Oberflächen, zeigt aber an der hinteren oberen Kante noch zwei schmale, glänzende, normale Knorpelplatten und an den Rändern einzelne osteophytische Auflagerungen.

Der Verlauf bot nichts Bemerkenswerthes, es erfolgte reactionslose Primärheilung; am 16. Novbr. 1891, also 14 Tage nach der Operation, war schon wieder eine kräftige active Beweglichkeit vorhanden, am 28. November wurde der Kranke geheilt entlassen. Er konnte bereits ohne Stock gehen und sein Bein bis zur Norm strecken, die Beugung war noch behindert.

Die Untersuchung des Präparates stellt es ausser Zweifel, dass in der That bei dem Fall die ganze Tuberositas tibiae mitsammt der vorderen Kante der Gelenkfläche abgesprengt ist. Auffallend dabei ist nur, dass der Ansatz des Ligaments zum grössten Theil erhalten blieb; derselbe befand sich, wenigstens an der Innenseite und bis zur Crista, sicherlich an normaler Stelle.

Die beschriebene Verletzung ist eine seltene. P. Bruns hält sie für einen Rissbruch durch Zug des Ligamentum patellae bei heftiger Contraction des Musc. quadriceps: „In den wenigen bisher beobachteten Fällen (Richet, Pitha, Vogt) war die Veranlassung eine plötzliche Anstrengung, um das Hintenüberfallen zu verhüten.“ [1])

Auf diesen wenigen bekannten Fällen fusst die Erklärung der Fractur durch Muskelzug, und diese Aetiologie ist allein in die Lehrbücher übergegangen, in welchen dieselbe überhaupt erwähnt wird. Sie ist für die bisherigen Beobachtungen auch sicherlich zutreffend, wie eine Durchsicht der Krankengeschichten ergiebt.

In dem Falle Richet's war ein 45jähriger Mann von einem Wagen herabgesprungen und hatte sich nur mit Mühe wieder aufrichten können. Richet constatirte eine unvollkommene Abreissung der Tuberositas tibiae, die nur an der inneren Seite noch mit einigen Fasern des Lig. patellae am übrigen Knochen adhärirte. Die Heilung erfolgte unter einem einfachen Verbande mit Zurücklassung eines, eine Exostose fingirenden Knochenvorsprungs. (Citirt nach Vogt.)

P. Vogt[2]) machte folgende Beobachtung. Ein 16jähriger Gymnasiast glitt, als er beim Turnen im Begriff war, vom schrägen Sprungbrett über den Bock zu springen, während des Anlaufs mit dem rechten Fusse vom Brette ab, und bei der kräftigen Anstrengung, sich vor dem Falle rücklings zur Erde zu bewahren, gelang es ihm zwar, das Hinstürzen zu verhindern, doch fühlte er einen plötzlichen, intensiv schmerzhaften Ruck im Knie und bemerkte darauf, dass er nicht im Stande war, den Fuss vorwärts zu setzen oder überhaupt sich von der Stelle zu bewegen. Vogt constatirte eine halbe Stunde nach der Verletzung eine starke Schwellung des Knies, bedingt durch einen besonders oberhalb und seitlich von der Patella erfolgten Bluterguss. Die Patella selbst ist intact, steht aber 2,5 Cm. höher als auf der linken Seite. Etwa 6 Cm. von ihrem unteren Rande sieht man einen dicht unter der Haut gelegenen, letztere straff emporhebenden Vorsprung, der sich für das Gefühl als der untere abgerundete Winkel eines nach oben zu etwa 2 Cm. breiter Basis auslaufenden, leicht verschieblichen Knochenfragments ergiebt, welches mit seiner unteren Spitze fast 2 Cm. von der Crista tibiae abgehoben ist. Dasselbe lässt sich am äusseren und inneren Rande bis 2 Cm. unterhalb des Gelenkendes der Tibia verfolgen, seine oberen Winkel können von dem an-

1) Die allgemeine Lehre von den Knochenbrüchen. Deutsche Chirurgie. Lief. 27. S. 105.

2) Ein Fall von Abreissung der Tuberositas tibiae durch willkürliche Muskelcontraction. Berliner klin. Wochenschrift 1869. S. 225.

liegenden Caput tibiae und dem angespannten Lig. patellae nicht palpirt werden. Das Fragment gestattet seitliche Bewegungen, wobei deutliche Crepitation zu fühlen ist, lässt sich aber nur mit grosser Mühe ein wenig der Crista tibiae nähern. — Die Behandlung war eine streng conservative. Nach 8 Wochen war eine knöcherne Vereinigung noch nicht erfolgt. Im Uebrigen konnte Patient nach Einwicklung des Knies mit Hülfe eines Stockes weitere Strecken gehen. Das Kniegelenk war beweglich, doch war active Beugung und Streckung nur in geringem Grade möglich, „vielmehr wird dies Manöver vom Patienten sehr geschickt durch Drunterschieben seines Stockes executirt."

v. Pitha[1]) sah die Verletzung zweimal, „einmal bei einem Conducteur, der, über eine Pfütze springend, den Rand der letzteren nicht gut erreichte und in Gefahr, rücklings zu fallen, mit gewaltiger Anstrengung des Quadriceps den nach rückwärts überschlagenden Körper aufrecht hielt, worauf er, unter einem lauten Krachen im rechten Knie, nach vorwärts zusammenstürzte. Das Ligamentum patellae war sammt dem Schienbeinhöcker ausgerissen und die Patella 4 Querfinger hoch emporgezogen."

„Der andere Fall betraf einen jungen Officier, der beim Tanzen in derselben Weise und mit demselben Erfolge den Sturz nach abwärts parirte, dafür aber, wie jener, nach vorn fiel. Der Erstere war sich des dem Falle voraufgegangenen Knierisses bewusst, der Andere schrieb seine Verletzung — wie die Meisten — dem Falle aufs Knie zu, obwohl auch bei ihm ganz gewiss der Fall erst Folge der Bandruptur gewesen."

Für diese vier bisher bekannten Fälle trifft also diese Erklärung der Fractur durch Muskelzug vollkommen zu. Ob der von mir beobachtete so zu deuten ist, erscheint mir zweifelhaft. Vielmehr neige ich zu der Annahme, dass die Absprengung durch das directe Aufschlagen des hyperflectirten Knies auf eine Leiste des hartgefrorenen Bodens zu Stande gekommen ist. Bei der nachfolgenden Streckung ist dann das flache Fragment in den Gelenkspalt hineingeschlüpft und hier anfangs mechanisch und später durch fibröse Verwachsungen festgehalten worden. Der Schienbeinhöcker ist dabei, so zu sagen, vom Lig. patellae abgerissen, der Ansatz des letzteren selbst aber, zum Theil wenigstens, intact geblieben; nicht vollkommen, denn die Function des Beines war sofort aufgehoben, aber doch, wie beschrieben an der Innenseite, weshalb auch kein wesentlicher Hochstand der Patella zu verzeichnen war. Wäre der Hergang ein anderer gewesen, so hätte eine Dislocation der Patella nach oben erfolgen müssen, auch wäre bei einer weitergehenden Abreissung des Ligaments wohl eine noch bedeutendere Functionsstörung nach abgelaufener vorläufiger Heilung zu erwarten gewesen, als sie hier vorlag.

1) Die Krankheiten der Extremitäten. Handb. der allgem. u. spec. Chirurgie von v. Pitha u. Billroth. Bd. IV. 1. Abtheil. 2. Heft. S. 268.

Die Form des abgesprengten Knochenstücks (vergl. Fig. 5) ist eine so regelmässige, dass man schon dadurch auf den Gedanken geleitet wird, dass beim Zustandekommen der Verletzung kein reiner Zufall gewaltet hat, sondern dass hier eine typische Fractur vorliegt, die in der Entwicklungsgeschichte des Schienbeins auch ihre ungezwungene Erklärung findet. In den meisten Fällen bildet sich das Caput tibiae aus einem einzigen Knochenkern, zuweilen ossificirt aber der Schienbeinhöcker aus einem eigenen Kern; die feste Vereinigung beider vollzieht sich dann zwischen dem 18. und 25. Lebensjahre. Die Tuberositas verhält sich in diesen Fällen wie eine Epiphyse und bricht bei einer geeignet wirkenden Verletzung in den vorgeschriebenen Grenzen ab. Bei direct einwirkenden Gewalten kann hierbei, wie aus dem mitgetheilten Falle ersichtlich, der Ansatz des Kniescheibenbandes erhalten werden. Bei der Festigkeit dieses starken Bandes, dessen Insertion häufig über die Tuberositas hinabreicht und durch die tendinösen Ausbreitungen der inserirenden Muskeln noch verstärkt wird, hat diese Annahme nichts Befremdendes.

Fig. 5.

Die gleiche Theorie für das Zustandekommen der Verletzung hat auch Vogt (l. c.) entwickelt; er denkt ebenfalls an eine aus der Entwicklung des Knochens herzuleitende physiologische Prädisposition, meint aber mit Recht, dass „zur wirklichen Verwerthung dieses Raisonnements erst die grössere Häufigkeit dieser an und für sich so seltenen Fracturen bei solchen Individuen, bei denen man einen noch nicht abgelaufenen Verknöcherungsprocess an den betreffenden Stellen anzunehmen berechtigt ist, nachgewiesen werden müsse".

Jedenfalls hat die Annahme, dass die Absprengung der Tuberositas tibiae als eine typische Fractur wesentlich des jugendlichen Alters aufzufassen ist und hier den Werth einer traumatischen Epiphysenlösung besitzt, eine grosse Wahrscheinlichkeit für sich. Auch Bruns neigt sich dieser Auffassung zu, indem er (l. c.) sagt: „Bei jugendlichen Individuen kann hierbei eine Epiphysenlösung zu Grunde liegen." — Bei v. Pitha's Conducteur ist das Alter nicht angegeben, in seinem zweiten Falle handelte es sich um einen jungen Officier, in Vogt's Falle um einen 16jährigen Gymnasiasten, in dem meinigen um einen 15jährigen Realschüler.

Allerdings kann der Fall Richet's, der einen 45jährigen Mann betraf, für diese Erklärung nicht verwerthet werden; derselbe beweist aber schliesslich nur, dass gelegentlich auch ein älterer Mensch, bei dem vielleicht ursprünglich gleiche anatomische Verhältnisse vorgelegen haben, diese Verletzung erleiden kann.

Die Prognose scheint bezüglich der vollkommenen Wiederherstellung der Gebrauchsfähigkeit eine recht zweifelhafte zu sein. Die Fälle sind sämmtlich streng conservativ behandelt. Zwar ist die Beweglichkeit des Kniegelenks erhalten worden, aber jedesmal ist eine erhebliche, an Unbrauchbarkeit grenzende functionelle Störung zurückgeblieben.[1]) In unserem Falle war dieselbe gleichfalls derartig, dass operative Hülfe nachgesucht wurde, die dann auch zu dem erwünschten Ziele führte. Denn bei einer Untersuchung am 28. Sept. 1892, also fast ein Jahr nach der Operation, konnte folgender Befund festgestellt werden: Gang ausgezeichnet; Beugung und Streckung normal; Umfang, über die Mitte der Patella gemessen, links 41 Cm., rechts 40 Cm. Beide Kniescheiben stehen gleich hoch. An der Stelle der Verletzung, dicht unterhalb der Gelenkfläche der Tibia, fühlt man den Knochendefect, neben und unter welchem das Ligament inserirt. Die Contraction des Quadriceps ist gut, einzig mangelt noch die Fähigkeit, in liegender Stellung das gestreckte Bein völlig zu erheben, im Stehen ist dies aber beinahe bis zur Horizontale möglich. Bei der Streckung fühlt man die kräftige Anspannung des Lig. patellae. — Das Bein ist immer kräftiger geworden; 14 Tage nach der Entlassung hat Patient angefangen, Rad zu fahren, jetzt kann er auf seinem Dreirad, ohne sonderlich zu ermüden, 10—12 Meilen am Tage zurücklegen.

Angesichts solcher Thatsachen muss erwogen werden, ob unter heutigen Verhältnissen nicht eine activere Therapie der frischen Verletzung am Platze ist. Der dauernden Reposition des abgesprengten Knochenstücks werden sich immer erhebliche Hindernisse in den Weg stellen, welche durch den Hämarthros und die Contraction der Quadricepsmusculatur bedingt sind. Es müsste deshalb zunächst der Bluterguss durch Punction entleert werden. Später würde die Fractur freizulegen sein; findet man dann ein mit dem Ligament noch zusammenhängendes Fragment, so wird es in seine natürliche Lage zurückgebracht und hier durch Annagelung oder Knochennaht fixirt; findet man eine aus ihren Verbindungen gelöste Knochenscheibe, so wird sie wie in unserem Falle entfernt. In beiden Fällen ist ein besseres functionelles Resultat und eine Abkürzung des Heilverfahrens zu erwarten, und deshalb erscheint ein operativer Eingriff, dessen Gefahren bei genügender Anti- und Aseptik keine erheblichen sind, vollkommen gerechtfertigt.

1) Vgl. v. Pitha, l. c S. 269.

XVI.

Aus der chirurgischen Universitätsklinik zu Heidelberg.

Schussverletzung des Gesichtes, Secundärblutung der Arteria maxillaris interna, Unterbindung in loco.[1])

Von

Dr. Bernhard v. Beck jun.,
Assistenten obiger Klinik.

(Mit 4 Abbildungen.)

Bei Gelegenheit der militärischen Herbstübungen in der Umgebung Heidelbergs im Jahre 1892 ging der chirurgischen Universitätsklinik daselbst ein Fall von Schussverletzung des Gesichtes zu, die sich durch ihre Schwere und Ausdehnung, durch die Eigenthümlichkeit des Projectiles, sowie durch ihren Heilverlauf der Mittheilung wohl werth erweist.

Es handelt sich um ein 16jähriges Mädchen aus Dielheim, das sich die Verletzung auf folgende Weise zugezogen hat.

Ein 16jähriger Bursche wollte nämlich dem Mädchen den Lademechanismus des neuen Infanteriegewehres demonstriren, zu welchem Zwecke er das Gewehr eines zur Zeit einquartirten, aber eben beim Appell abwesenden Soldaten herbeiholte und der Patrontasche einen Rahmen mit fünf sogenannten „blinden" Patronen entnahm.

Der Bursche lud das Gewehr dem Mädchen vor, indem er die Kammer des Gewehres öffnete, den Rahmen mit Patronen in das Gewehrpatronenlager einschob und dann wieder die Kammer schloss. Sodann wollte er das Gewehr wieder entladen, zu welchem Zweck er die Kammer wieder öffnete, die Hebelvorrichtung anzog, welche den Rahmen mit Patronen aus dem Patronenenlager heraushebt und entfernt. Wider Wissen und Bemerken des Jungen aber kamen hierbei mit dem Rahmen nur vier Patronen aus dem Gewehr heraus, während die fünfte darin verblieb. Denn durch den Schluss der Kammer nach Einsetzen des Patronenrahmens wird die oberste Patrone aus dem Rahmen herausgehoben und in den Gewehrlauf vorgeschoben. Diese Patrone entschwand aber noch den

1) Als Vortrag gehalten in der Sitzung der medicinischen Gesellschaft zu Heidelberg am 30. November 1891.

Blicken des Knaben, weil derselbe wahrscheinlich bei der Entladung des Gewehres den Gewehrlauf mit der Mündung nach abwärts hielt und so ein weiteres Vorrutschen der Patrone im Laufe begünstigte.

In der Meinung, nun keine Ladung im Gewehr mehr zu haben, legte der Junge auf das Mädchen an, zog am Drücker ab, und es erfolgte ein Schuss, welcher das Mädchen in einer Distanz von zwei Schritten in das Gesicht traf und das Auge zerschmetterte.

Das Mädchen brach bewusstlos zusammen. Aus der Wunde soll viel Blut abgeflossen sein, bis nach einer Stunde ein Arzt kam und einen Compressionsverband anlegte.

Sofort am nächsten Morgen wurde die Patientin nach Heidelberg in die Universitäts-Augenklinik gebracht, von wo aus sie sogleich in die chirurgische Klinik transferirt wurde. Bei der Aufnahme der Verletzten fand ich dieselbe hochgradig anämisch, ziemlich stark benommen.

Die ganze rechte Gesichtshälfte war geschwollen, intensiv geröthet, mit zahlreichen Pulvereinsprengungen bedeckt. Die rechtsseitige Augenbraue war versengt, die Augenwimpern fehlten, die ihres Lidrandes vollständig beraubten Augenlider waren zerfetzt und begrenzten die mit Pulver geschwärzten, mit Blutcoagula bedeckten Gewebstrümmern ausgefüllte rechte Augenhöhle. Ein Finger breit nach ab- und auswärts von dem rechten Mundwinkel sah man eine kleine runde mit geschwärzten Rändern umgebene Oeffnung, die zu einem engen parallel dem Unterkiefer nach hinten ziehenden Kanal führte. Der Kieferknochen ergab sich nicht verletzt, aber in der Verlängerung des genannten Ganges in der Kieferwinkelhöhe am inneren Rand des Musc. sternocleidomastoid. befand sich eine längliche schmale Vorwölbung der Haut, und man fühlte hier in der Tiefe einen festen cylindrischen Körper, auf den die Pulsation der Art. carotis fortgeleitet wurde. Unter der rechten Clavikel ferner war noch eine ziemlich breite, streifenförmige Sugillation der Haut zu sehen und eine starke Druckempfindlichkeit an dieser Stelle zu constatiren.

Um nun die Art des Projectiles festzustellen, das wohl als der conische hölzerne Aufsatz der Platzpatrone zu erwarten war, wurde in Bromäthyl. Narkose eine 1 Cm lange Incision am inneren Rand des rechten Kopfnickers auf den fremden Körper gemacht und direct auf der Carotisgefässscheide liegend ein kurzer eiserner Bolzen vorgefunden und extrahirt.

Dieses Projectil war ein Stahlbolzen von 1,6 Cm Länge mit einem schmalen Ende von 0,5 Cm. Durchmesser und einer breiteren Schlussplatte von 0,7 Cm. Am Cylinder des Bolzens waren Spiralfederabdrücke wahrnembar. (Fig. 3.)

Ich hielt dieses Geschoss sofort für einen Gewehrteil und zwar für den Spiralbolzen, welcher das Dach des Gewehrmündungsdeckels mit der federnden Mündungsverschlussplatte desselben verbindet. (Fig. 4 c—e).

Nun handelte es sich darum, noch die anderen Theile des Mündungsdeckels zu finden, von denen ich annahm, dass dieselben die Zerschmetterung des Auges bewirkt hatten. Ich wollte deshalb die verletzte Augenhöhle gründlich abtasten, eventuell ausräumen, wurde aber durch Eintreten von starkem Erbrechen bei dem Mädchen und zunehmender Schwäche des Pulses davon abgehalten. Ich beschränkte mich deshalb auf eine gründliche Desinfection der verletzten Orbita, Tamponade derselben mit feuchter

Sublimatgaze, schloss die Incisionswunde am Hals mit zwei Nähten und verbrachte Patientin zu Bett.

Das Fieber, das die Verletzte schon bei der Aufnahme aufwies, nahm anderen Tages bis auf 40° zu, die Benommenheit des Sensoriums wurde stärker, die Gewebstrümmer der Orbita begannen zu eitern, und sah ich so dringende Indication, die Reste des zerschmetterten Auges auszuräumen.

Das geschah in Cloroformnarkose, und nach der Enucleatio bulbi fand ich die untere Orbitalplatte in ihrem hinteren Abschnitt zerschmettert, die Knochensplitter in die Highmorshöhle hineingetrieben.

Beim Abtasten des Inneren der Oberkieferhöhle stiess man neben den Knochensplittern auf einen rundlichen glatten metallischen Körper, dessen Extraction erst nach vollständiger Resection der unteren Orbitalplattenreste gelang.

Fig. 1. Fig. 2. Fig. 4.

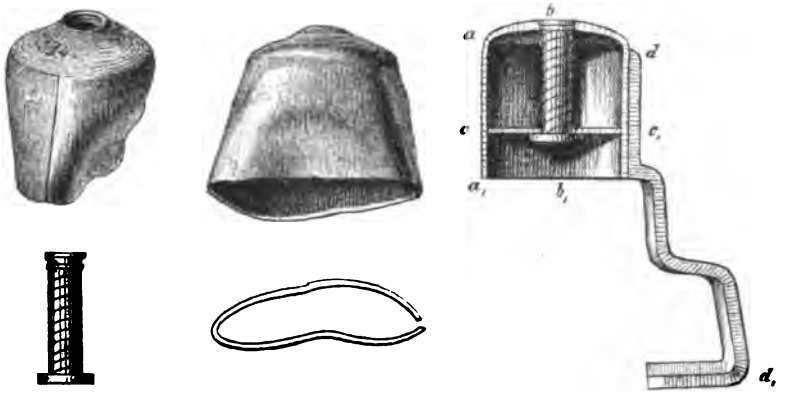

Fig. 3.

Fig. 1 und 2. Projectil der Highmorshöhle, die Mündungsdeckelhülse von vorn und von der Seite gesehen. — Fig. 3. Projectil über der Carotis gelegen, Spiralbolzen des Mündungsdeckels. — Fig. 4. Durchschnitt eines Mündungsdeckels. *a—a*, Mündungsdeckelhülse. *b—b*, Spiralbolzen. *c—c*, Gewehrmündungsverschlussplatte. *d—d*, Korngehäuse.

Kaum waren die Knochensplitter und der Fremdkörper entfernt, so trat eine profuse arterielle Blutung aus der Tiefe der Highmorshöhle auf, deren Quelle nicht deulich zu sehen und deshalb nicht mit Erfolg durch Schieber oder Umstechungsnadel zu bekämpfen war.

Auf kurze Compression mittelst Gazetupfen hin wurde die Blutung verringert, und man sah nun die hintere Wand der Highmorshöhle zerstört, die Fossa spheno- und pterygopalatina eröffnet und aus ihr die Hauptblutung stammend.

Eine definitive Tamponade mit Jodoformgaze brachte die Blutung zum Stillstand. Das extrahirte Projectil erwies sich als der messingene Mündungsdeckelmantel, der an seinem basalen offenen Theil schlitzförmig zusammengedrückt erschien, während sein Dach nur etwas oval

verzogen war und in der Mitte das Loch für den über der Carotis gefundenen Stahlbolzen führte.

Am Mantel des Mündungsdeckels sah man eine grauliche viereckige Fläche, die Verlöthungsstelle des Deckels mit dem sogenannten Korngehäuse, das den Mündungsdeckel am Gewehr sichert, durch den Schuss aber von dem Deckel abgerissen wurde und wahrscheinlich am Gewehr zurückblieb.

Die innere Mündungsgsverschlussplatte war nirgends zu finden.

Der Mündungsdeckelmantel selbst hatte eine Höhe von 2 Cm., der basale zusammengedrückte Theil eine Längsaxe von 3 Cm. eine Queraxe von 0,7 Cm. (Fig. 1 und 2, Fig. 4 a—a).

Durch den operativen Eingriff blieb vorderhand das Fieber unbeeinflusst, eine Febris continua mit Morgentemperatur von 38,0—38,5, Abendtemperatur von 39,5—40,0 blieb bestehen. Das fortwährend benommene Sensorium, die beginnende motorische Unruhe, mehrmaliges Erbrechen legten den Verdacht nahe, dass die Entzündungskeime durch die Fissura orbitalis einen Unheil verheissenden Uebermarsch auf die Meningen angetreten hatten.

Eine weitere Complication trat hinzu am vierten Tage nach der Enucleatio bulbi in Gestalt einer secundären Blutung.

Nachts 2 Uhr nach sehr unruhigem Verhalten der Patientin bei hohem Fieber war plötzlich der Verband rasch von Blut durchtränkt. Ich wurde gerufen, wechselte den Verband, constatirte eine Nachblutung aus der Highmorshöhle und legte wieder eine feste Tamponade und einen Compressionsverband an.

Die Blutung stand aber nur für einige Stunden, denn gegen Morgen wurde ich wieder gerufen wegen profuser Blutung. Ich chloroformirte nun sofort, legte die Wunde frei und suchte mir die Quelle der Blutung in der Highmorshöhle sichtbar zu machen. Von oben von der Orbita her gelang es nicht, und so that ich es von vorn vom Gesicht aus, indem ich längs der Nase vom inneren Augenwinkel herab bis zum Filtrum der Oberlippe einen Schnitt führte, Weichtheile plus Periost lappenförmig nach aussen und abwärts klappte und die vordere Wand des Oberkiefers, welche sich ebenfalls vielfach gesplittert erwies, mit dem Meissel abtrug. So gewann ich einen Einblick in das Cavum maxillare und konnte als Quelle der Blutung einerseits die Arteria infraorbitalis, andererseits nach doppelter Ligatur dieser Arterie noch eine Verletzung der Arteria maxillaris interna in der Fossa pterygopalatina feststellen.

Fassen mit dem Schieber gelang nicht, und wurde die Arterie durch doppelte Umstechung geschlossen.

Der Hautperiostlappen der Wange wurde in seine frühere Lage zurückgebracht und mit einigen Nähten fixirt.

In die Highmorshöhle kam ein schmaler Streifen von essigsaurer Thonerdegaze und darüber ein ebenso beschaffener feuchter Verband.

Täglicher Verbandwechsel.

Nach fünf Tagen reinigte ich die Orbital- und Oberkieferhöhle-Wundfläche, das Fieber fiel zur Norm ab, das Sensorium wurde rasch freier. Eine Blutung erfolgte nie mehr. Im Laufe von zwei Monaten

war dann die ganze Wundhöhle durch Granulationen so verkleinert, dass nur entsprechend der Orbita eine haselnussgrosse Wundfläche bestand, die ungefähr 1,5 Cm. Breite, 1 Cm. Tiefe und 1 Cm. Höhe besass.[1])

Der Hautperiostwangenlappen war in normaler Lage eingeheilt und bietet die rechte Oberkiefergegend kein abnormes Aussehen dar.

Im Gebiet des Nerv. frontalis dext. und im Gesichtstheil des Nerv. infraorbitalis besteht noch Anästhesie.

Der allgemeine Gesundheitszustand der Patientin ist ein vortrefflicher.

Epikrise.

Vorliegender Fall zeigt uns in einem Bilde verschiedene Formen der Schussverletzungen. Bei dem Stattfinden des Schusses aus nächster Nähe resultirte als erste Verletzung eine Verbrennung des Gesichtes durch die heissen Pulvergase, sowie eine Einstreuung von Pulverkörnern in die Gesichtshaut. Der Grad der Verbrennung ist, wie gewöhnlich bei diesen Fällen, einer erster Ordnung. Die weiteren Verletzungen sind durch Projectile bewirkt.

Da durch Unwissenheit und Unvorsichtigkeit der Mündungsdeckel vor dem Schusse nicht von dem Gewehrlauf abgenommen worden war, so wurde er beim Schuss durch die Pulvergase aus seiner relativ festen Verbindung mit dem Gewehrlauf von dem Korngehäuse losgerissen und zugleich dabei in seine einzelnen Bestandtheile in die Hülse und in den Kern, das ist Spiralbolzen und Verschlussplatte, zerlegt. Jeder dieser Theile schlug dann eine eigene Flugbahn ein. Die Mündungsdeckelhülse, welche dem Angriff der Pulvergase die grösste Oberfläche bot, erhielt die stärkste Percussionskraft und eine gestreckte Flugbahn. Unter einem rechten Winkel schlug sie in die Orbita ein, zerschmetterte das Auge, fand aber dann an den nach hinten convergirenden Knochenpfeilern der Orbita einen Widerstand und eine Ablenkung der Art, dass das Projectil nach dem Orte der geringsten Resistenz weiter ging, die untere Orbitalplatte einschlug, in die Highmorshöhle vordrang und dort noch die hintere Wand zerstörte, eine Eröffnung der Forsa sphenomaxillaris und pterygo-palatina mit gleichzeitiger Verletzung der Arteria maxillaris interna herbeiführte. Diese Verletzung stellt einen complicirten Schusskanal dar.

Der zweite als Projectil wirkende Theil, der Spiralbolzen, hat durch die Trennung von der Hülse an Geschwindigkeit des Fluges, an Percussionskraft Verlust erlitten, seine Flugbahn ward mehr eine schräge nach abwärts, sein Auftreffen auf den Körper nicht der

1) Im December wurden die Granulationsflächen angefrischt und mit Thierschschen Hautüberpflanzungen vom Oberschenkel bedeckt, so dass jetzt die ganze Orbita sich epidermisirt erweist.

eines rechten, sondern mehr spitzen Winkels. Das Geschoss drang am rechten Mundwinkel in die Wange ein, durchsetzte dieselbe entlang dem Unterkiefer, ohne diesen zu verletzen, und blieb in der Kieferwinkelgegend auf der Carotis liegen.

Die Art dieses Geschossverlaufes bezeichnen wir als kanalförmige Weichtheilschusswunde ohne Ausschussöffnung.

Am allerschwächsten war die Percussionskraft bei der Verschlussplatte, die nur als mattes Geschoss wirkte und so einen Prellschuss der rechten Infraclaviculargrube darstellte. Pulvergaseverbrennung und Prellschuss zeigten sich als unbedeutende Verletzungen. Der Weichtheilsschuss hatte eine gute Prognose betreffs Heilung, denn im Grossen und Ganzen sind Gesichtsverletzungen, wenn sie nur die Weichtheile betreffen, und selbst dann, wenn dies in ausgedehntem Maasse statt hat, meist für die Heilung sehr günstig.

Grössere Wichtigkeit erlangen die Gesichtsschusswunden dann, wenn Knochenverletzungen mit einhergehen, die Knochenhöhlen des Gesichtes eröffnet und die inneliegenden Organe zerstört werden.

Dies gilt vor Allem für die Orbita und das Auge und hier wieder besonders für solche Schüsse, die in der Sagittalebene verlaufen, also parallel der Sehaxe. Dabei ist nämlich die Gefahr des Weiterdringens des Geschosses durch die Orbita in das Gehirn verbunden. Ist es aber nicht das Geschoss, welches momentan das Gehirn in Mitleidenschaft ziehen kann, so ist es doch in späterer Zeit bei eintretender eventueller Wundeiterung den Gefahren der Fortpflanzung des phlegmonösen Processes durch die Fissura orbitalis auf die Meningen ausgesetzt, oder in noch späterer Zeit kann das zeitweise latent gebliebene Virus entlang den Sehnervenlymphbahnen auf das andere Auge weiterkriechen und dasselbe durch eine sympathische Ophthalmie zerstören.

Die meiste Bedeutung aber besitzen für das Leben diejenigen Gesichtsschussverletzungen, welche in die Vertiefungen des Schädels eindringen, in denen grössere Gefässe verlaufen. Ich meine hier die Fossa temporo-spheno-maxillaris, die Fossa pterygopalatina mit den grösseren Aesten der Carotis externa, besonders der Arteria maxillaris interna und deren Zerreissungen durch das Trauma. Diese Art von Verletzungen waren von jeher sehr gefürchtet, weil sie fast immer zu letal verlaufenden, theils primären, theils secundären profusen Blutungen Veranlassung gaben.

Die primären Blutungen sind die selteneren, mehr bekannt die secundären. Im Allgemeinen galt früher die Annahme, dass pri-

märe Blutungen überhaupt nicht in die Hand des Kriegschirurgen oder Arztes gelangen, weil die Verletzten an Ort und Stelle der Blutung erliegen, später dann gewann die Ansicht Platz, welche besonders Neudörfer aussprach, dass primäre Blutungen so gut wie gar nicht vorkommen, da Schussverletzungen Quetschwunden seien und das Geschoss auf die Gewebe wie ein „Ecraseur" einwirke.

Strohmeyer, Pirozoff dagegen erwähnen in ihren Werken primäre Blutungen, besonders aber war es B. v. Beck, welcher an der Hand seiner grossen und vielseitigen Erfahrungen und in seinen Veröffentlichungen derselben aus verschiedenen Feldzügen stets darauf hingewiesen hat, dass primäre Blutungen wohl vorkommen, dass sie gar nicht sehr selten die primäre Ligatur grösserer Gefässstämme erfordern, dass sie aber in der Mehrzahl der Fälle durch sich selbst zum Stillstand kommen durch folgende Momente:

1) durch Einrollung der Intima des verletzten Gefässes, dadurch Verkleinerung des Lumens und bessere Haltepunktabgabe für die Thrombusbildung;

2) durch die Herabsetzung des Blutdruckes durch den Shok;

3) durch die directe Compression des Gefässlumens,
sei es durch das primäre periarterielle Hämatom,
sei es durch das eingedrungene Projectil selbst,
oder durch eingesprengte, in das Gefäss oft eingespiesste Knochensplitter.

Werden diese einzelnen Momente des Verschlusses auf irgend eine Weise aufgehoben, so kommt es zu den so häufigen secundären Blutungen.

So geschieht es, dass bei nicht vollkommener Zerreissung eines Gefässes die Einrollung der Intima und die Verengerung des Lumens keine vollständige ist, und dass der so nicht sehr fest haftende frische Thrombus durch die mit dem Verschwinden des Shokes wieder gehobene Herzkraft und stärker andrängende Blutwelle hinaus geschleudert werden kann, das Gefäss aber wieder geöffnet wird.

Oder es wird durch die Extraction des Projectiles die Compression gehoben, durch das Entfernen des eingespiessten Knochensplitters die Gefässwunde wieder aufgerissen.

Dies sind die meisten Ursachen für die frühzeitig eintretenden Secundärblutungen, die der späteren aber sind Gangränescenz und Abstossung gequetschter Gefässwandpartien, eitrige Einschmelzung der gebildeten Thromben durch Phlegmone der Schusswunden.

In unserem Falle bestand eine Primärblutung, welche von

selbst zum Stehen kam, theils durch Compression durch das Projectil und die Knochensplitter, theils durch den durch den Shok herabgesetzten Blutdruck.

Zwei Spätblutungen traten dann im weiteren Verlaufe ein, die frühe, am 2. Tage nach der Verletzung durch die Extraction der Knochensplitter und des Projectils bewirkt, die späte, am 6. Tage durch Uebergriff der phlegmonösen Entzündung auf die Gefässe und eitrige Einschmelzung der Thromben hervorgerufen.

Die erste Secundärblutung stand durch Jodoformgazetamponade, die spätere Blutung sagte sich zuerst einige Stunden vor ihrem profusen Eintritt durch eine sogenannte, ebenfalls durch Tamponade stillbare schwächere „Signalblutung" an, dann erheischte sie ein operatives Eingreifen, da jegliches weitere Warten nur die Patientin immer mehr geschwächt, die Gefahr der Blutung erhöht und die Aussicht auf das Gelingen eines späteren, doch wohl nothwendigen chirurgischen Eingriffes zu nichte gemacht hätte.

Der angezeigte Eingriff konnte nur die Gefässligatur sein, und da war die Frage:

Directe Ligatur, d. h. in loco, oder indirecte Ligatur, d. h. in der Continuität des Hauptgefässstammes?

Die erste musste geschehen an der Arteria infraorbitalis und an der Art. maxill. int. Die zweite an der Carotis communis.

Ich entschloss mich für die Unterbindung in loco und zwar aus folgenden Gründen:

Ein definitiver Verschluss sowohl der centralen wie peripheren Enden der verletzten Gefässe giebt stets eine bessere Aussicht für die Vermeidung einer ferneren Nachblutung, als die indirecte Ligatur des Hauptstammes in der Continuität, die nur eine relative und temporäre Aufhebung der Blutcirculation im Gebiet der Verletzung erzielt, ohne einen wirklichen Verschluss der verletzten Gefässe herbeizuführen. Denn über kurz oder lang werden besonders im Gesichte aus dem Gebiet der anderseitigen Carotis oder sogar aus dem Bereich der Art. vertebralis die Collateralkreislaufbahnen in Thätigkeit treten, die durch die indirecte Ligatur leer gemachten Gefässäste wieder von der Peripherie ausfüllen und dann zu Nachblutungen meist aus den peripheren Stümpfen der verletzten Gefässe Anlass geben.

Durch die Art der Verletzung ferner schien mir die Indication zur Unterbindung in loco gerechtfertigt, denn es bedurfte ja nicht eines für den Patienten zu schweren operativen Eingriffes,

um zu dem gerissenen Gefäss vorzudringen. Der Weg dahin war theilweise schon durch das Geschoss gebahnt; die Highmorshöhle war ja eröffnet, die hintere Wand derselben war durchgeschlagen, die Fossa pterygo-palatina blossgelegt. Ich trug daher kein Bedenken, die vordere Oberkieferwand subperiostal partiell zu reseciren, um den Zugang zu dem blutenden Gefässe zu erleichtern, die Blutstillung exact ausführen zu können. So gelang es dann auch, die Art. infraorbit. central und distal zu ligiren, die Art. maxill. int. doppelt zu umstechen.

Der Erfolg war der gewünschte. Durchblickt man einen grossen Theil der kriegschirurgischen Literatur unseres Jahrhunderts, die Werke und Arbeiten von Larrey, Pirogoff, Stromeyer, B. v. Beck, Neudörfer, Demme, Billroth, Fischer, Lücke, Czerny, Simon, die verschiedenen Armee-Sanitätsberichte der Feldzüge, so findet man, dass Larrey, Pirogoff, Demme und Neudörfer, wenn einer Ligatur, nur der Continuitätsligatur huldigten. Stromeyer und B. v. Beck waren es, welche die Ligatur kühner und ausgiebiger in Anwendung brachten und die directe Unterbindung in loco sowohl des peripheren wie centralen Stumpfes des gerissenen Gefässes überall da anwandten, wo das blutende Gefäss bekannt war, wo es sich ohne schwereren weiteren operativen Hülfseingriff erreichen liess. Handelt es sich um unstillbare parenchymatöse Blutungen, oder Blutungen aus stark phlegmonösen Geweben, oder um unzugängliche verborgene Lage des blutenden Gefässes, so tritt die indirecte Ligatur, in der Continuität des Gefässhauptstammes in ihr Recht.

Speciell bei den Blutungen nach Gesichtsverletzungen, meist aus dem Gebiet der Art. maxill. interna, oder aus der Carotis interna ist die Blutquelle eine sehr tief gelegene, ohne Hülfsoperation nur schwer zugängliche und zeigen deshalb die von mir in der kriegschirurgischen Literatur gesammelten Fälle von schweren Blutungen nach Gesichtsverletzungen meist nur die Anwendung der Continuitätsligatur der Carotis communis als Blutungsstillungsmittel.

Im Ganzen konnte ich, wie beigegebene Tabelle zeigt, 36 Fälle[1]) von profusen Blutungen nach Gesichtsverletzungen ausfindig machen. Von diesen Blutungen waren 6 primär, 30 secundär, 33 wurden mit der Ligatur in der Continuität der Carotis communis bekämpft, bei

1) Bei den Zahlen der Fälle aus dem Deutschen Armee-Sanitätsbericht 1870/71 sind die Fälle von Beck, Billroth, Lücke, Socin von 1870/71 in Abrechnung gebracht.

Profuse Blutungen der Arteria maxill. interna nach Gesichtsschusswunden.

Autor Feldzüge	Zahl der Fälle	Art der Verletzung	Art der Blutung		Therapie			Heilung		Tod
			primär	secund.	Ligatur in contin. Art. carot. comm.	Ligatur in loco Art. maxill. intern.	Compression = Tamponade			
Larrey, Feldzüge 1792–1829.	2	1 Unterkieferwinkelschuss, 1 Oberkieferschuss.	1	1	1	—	1	2	—	—
Pirogoff, Krimkrieg 1854—1856.	3	Unterkieferwinkelschüsse.	—	3	3	—	—	—	3	an Pyämie.
Stromeyer, Krieg gegen Dänemark 1848—1851.	5	3 Unterkieferschüsse, 2 Oberkieferschüsse.	—	5	5	—	—	4	1	an Pyämie.
Ochwardt, Krieg geg. Dänemark 1864.	1	Schuss in die Fossa pterygopalatina, Zerschmetterung d. Unterkiefers.	—	1	1	1†	—	—	1	an Lungenödem.
Demme, Italien. Feldzug 1859.	2	Schuss der Schläfengegend, Schuss des Unterkiefers.	—	2	2	—	1	2	—	—
Otis, Amerikan. Krieg 1861—1865.	2	Schuss d. Oberkiefers, Schuss des Unterkieferwinkels.	—	2	1	—		2	—	—
B. v. Beck, Ital. Feldzug 1848/1849, Feldzug 1866, Feldzug 1870/1871.	6	1 Schuss durch Unterkiefer u. Kehlkopf, prim. Blutung d. Art. max. int. Laryngotomie. 3 Schüsse d. Fossa spheno-max. 2 Oberkieferschüsse.	1	5	6	—	—	3	3	Tod an Emphysem des Mediastin. antic., 1 starb an Nachblutg., 1 an Anämie.
Billroth, Feldzug 1870/1871.	1	Oberkieferschuss.	—	1	1	—	—	1	1	Tod an Nachblutung und Pyämie.
Lücke, 1870/71.	2	Unterkieferschuss, Oberkieferschuss.	—	2	2	—	—	—	2	Tod an Nachblutung.
Socin, 1870/71.	1	Schuss d. Fossa spheno-palat.		1	—	—	1	1	—	—
Deutscher Sanitäts-Armee-Bericht 1870 u. 1871.	11	5 Oberkieferschüsse, 6 Unterkieferschüsse.	4	7	10	1†	—	6	5	2 an Nachblutung, 2 an Cerebralerscheinung, 1 an Pyämie.
Summa	**36**		**6**	**30**	**33**	**2**	**3**	**20**	**16**	

einem Fall davon wurde zu der Carotis ligatur noch die Ligatur der Art. maxillaris int. in loco gefügt, und nur ein Fall ist erwähnt, bei dem die Ligatur der Art. maxill. int. in loco allein vorgenommen wurde. Dieser, wie der vorhererwähnte, endigten letal. Von den Carotisunterbindungen starben von 33 Fällen 16, sei es an Anämie durch fernere Nachblutungen, sei es durch Pyämie, oder durch cerebrale Complicationen.

Bei der so bewiesenen Seltenheit der Unterbindung der verletzten Arteria maxillaris interna in loco, und bei dem so günstigen Heilverlauf wird unser Fall nur an Interesse gewonnen und seine Veröffentlichung so voll und ganz gerechtfertigt haben.

Kriegschirurgische Literatur.

1. B. v. Beck, Die Schusswunden nach auf den Schlachtfeldern gesammelten Erfahrungen. Italienische Feldzüge 1848/1849.
2. Derselbe, Kriegschirurgische Erfahrungen aus dem Feldzug 1866.
3. Derselbe, Chirurgie der Schussverletzungen militärärztlicher Erfahrungen vom Kriegsschauplatze 1870/1871.
4. Billroth, Chirurgische Briefe aus den Kriegslazarethen Weissenburg und Mannheim 1870/1871.
5. Czerny, Ueber die im College Stanislaus in Weissenburg behandelten Verwundeten 1870/1871.
6. Demme, Militärchirurgische Studien in den italienischen Lazarethen von 1859.
7. Dufouast, Analyse des Blessures d'armes à feu.
8. Fischer, Handbuch der Kriegschirurgie.
9. Guthrie, On Gunshot wounds.
10. Dersebe, Commentaries on the surgery of the war.
11. Larrey, Chirurgische Denkwürdigkeiten aus seinen Feldzügen.
12. Chirurgische Klinik und Erfahrungen aus den Feldzügen und Lazarethen von 1792—1829.
13. Legouest, Traité de Chirurgie d'Armée.
14. Lücke, Kriegschirurgische Fragen und Bemerkungen aus den Reservelazarethen in Darmstadt 1870/1871.
15. Kosleff, Compte rendu du service de santé militaire pendant la Guerre de Turque 1877/1878.
16. Neudörfer, Handbuch der Kriegschirurgie.
17. Ochwardt, Kriegschirurgische Erfahrungen während des Krieges gegen Dänemark 1864.
18. Otis, Report of Surgical Cases in the Army of the United States from 1865 bis 1871.

19. Pirogoff, Grundzüge der allgemeinen Kriegschirurgie nach Reminiscenzen aus dem Kriege in der Krim und Kaukasus 1854—1856.
20. Rupprecht, Militärärztliche Erfahrungen während des Krieges 1870/1871.
21. Sanitätsbericht über das deutsche Heer im Kriege 1870/1871.
22. Simon, Ueber Schusswunden. Bericht über die in Darmstadt behandelten Verwundeten im Sommer 1849.
23. Socin, Kriegschirurgische Erfahrungen, gesammelt in Karlsruhe 1870/1871.
24. Stromeyer, Maximen der Kriegsheilkunst.
25. Wierrer, Vorträge der Pariser Professoren über die Schusswunden bei der französischen Revolution 1848.

XVII.

Aus der chirurgischen Abtheilung des Herrn Prof. Dr. Rose im Diakonissenhause Bethanien zu Berlin.

Eine Tracheotomie wegen Lysolvergiftung.

Von

Dr. M. Raede.

Zu den zahlreichen, in neuester Zeit in die Praxis eingeführten Antisepticis gehört das durch die Firma Schülke & Mayr in Hamburg hergestellte Lysol, ein Mittel, welches seiner schätzbaren Eigenschaften wegen von verschiedenen Seiten warm empfohlen und namentlich auf Grund seiner Ungiftigkeit für berufen gehalten wird, alle anderen Antiseptica zu verdrängen. Dass diese Ungiftigkeit nur eine relative sein kann, lässt sich von vornherein bei der stark antimykotischen Wirksamkeit des Präparates annehmen, dass dasselbe in der That unter gewissen Umständen intensiv giftig ist, werden wir aus dem weiter unten angeführten Falle von Lysolvergiftung mit tödtlichem Ausgange ersehen und dabei zugleich die Erscheinungen kennen lernen, welche diese Art der Intoxitation verursacht.

Bevor wir jedoch näher auf diesen Punkt eingehen, wollen wir zur Information kurz das Wichtigste über das neue Mittel vorausschicken. Bezüglich der dabei in Betracht kommenden Literatur verweisen wir auf die Fussnote [1]) und besprechen zunächst die Herkunft, Herstellungsweise und Eigenschaften des Lysols.

---

1) v. Gerlach, Ueber Lysol. Zeitschr. f. Hyg. Bd. X. 1891. — Simmonds, Ueber Desinfection der Faeces mit Lysol. Jahrb. der Hamburger Staatskrankenanstalten 1889. — Schottelius, Vergleichende Untersuchungen über die desinficirende Wirkung einiger Theerproducte. Münchener med. Wochenschr. 1890. Nr. 20. Das Lysol, seine Darstellung, Eigenschaften und Prüfung von Raupenstrauch. Archiv f. Pharmacie 1891. — Cramer und Wehmer, Ueber die Anwendung des Lysols in der Praxis. Berliner klin. Wochenschr. 1890. — Hänel, Lysol in der Chirurgie. Deutsche med. Wochenschr. 1891. — Gluck, Archiv für Kinderheilkunde. Bd. XIII. Heft IV—VI. — Pée, Ueber Ichthyol und Lysol in der Gynäko-

Bekanntlich wird durch die trockene Destillation die Steinkohle in folgende Bestandtheile zerlegt: Leuchtgas, Ammoniakwasser, Steinkohlentheer und Coacs. Der Steinkohlentheer wiederum, der ein Gemenge verschiedenartiger Stoffe darstellt, lässt sich durch fractionirte Destillation in drei Haupttheile zerlegen, nämlich in das leichte Steinkohlentheeröl, das schwere Steinkohlentheeröl und gewisse feste Körper, die uns hier nicht weiter interessiren. Das hier in Betracht kommende schwere Steinkohlentheeröl sinkt in Wasser unter, siedet zwischen 180 und 220° und enthält neben einigen anderen Körpern als Hauptbestandtheile Phenole und Cresole. Eines dieser Phenole ist die Carbolsäure, welche, von Runge in Oranienburg mit ihren merkwürdigen antiseptischen Eigenschaften entdeckt, später die Grundlage der Listerschen Verbandmethode wurde und lange Zeit trotz ihrer Giftigkeit und anderer unangenehmer Eigenschaften in der Medicin als Antisepticum die Alleinherrschaft behauptete. Es war nun in den letzten Jahren durch die Arbeiten von Delplanque, Laplace, Henle, Fränkel und Nocht die Aufmerksamkeit auf die höheren Phenole und Cresole gelenkt worden, die bei der Carbolsäurefabrication als Nebenproducte (sogenannte rohe Carbolsäure) erhalten werden, und man hatte gefunden, dass dieselben sowohl stärker antimykotisch wirkten, als auch bedeutend ungiftiger wären, als die Carbolsäure. Einer Verwendung dieser Stoffe als Antiseptica stand jedoch der Umstand im

---

logie und Geburtshülfe. Deutsche med. Wochenschr. 1891. — Michelsen, Anwendung des Lysols in der Gynäkologie und Geburtshülfe. Centralbl. f. Gyn. 1891. — Braun, Die Einführung des Lysol an Stelle des Creolin als obligatorisches Desinfectionsmittel in der Hebammenpraxis. Archiv für öffentl. Gesundheitspflege in Elsass-Lothringen. Bd. XIV. 2. Heft. 1891. — Döderlein, Moderne Bestrebungen in der praktischen Geburtshülfe. Münchener med. Wochenschr. 1891. — Hensgen, Das Wochenbett. Verlag von Risel & Comp. Hagen i. W. — Haug, Das Lysol in der Therapie der Ohrenkrankheiten. Münchener med. Wochenschr. 1891. — Andrassy, Zur Lysoltherapie. Med. Correspondenzbl. des württemberg. ärztl. Landesvereins 1892. — Straube, Ueber die Anwendung des Lysol in der thierärztlichen Praxis, speciell in der Wundbehandlung. Zeitschrift für Veterinärkunde. 1891. — Lemke, Ueber die Anwendung des Lysols in der Geburtshülfe. Wochenschr. für Thierheilkunde in Bayern 1892. — Reuter, Lysol, ein wirkliches Mittel gegen Maul- und Klauenseuche. Landwirthschaftl. Presse 1891. — Sosna, Lysol in der thierärztlichen Praxis. Berliner thierärztl. Wochenschr. 1892. — Remouchamps und Sugg, L'acide phénique, la créoline et le lysol. Mouvement hygiénique. Bruges 1890. — Behring, Ueber Desinfection, Desinfectionsmittel und Desinfectionsmethoden. Zeitschrift f. Hygiene 1890. — Laplace, Deutsche med. Wochenschrift 1888. — Henle, Archiv f. Hygiene 1889. — Fränkel, Zeitschr. f. Hygiene 1889. — Nocht, Ebenda 1889. — Imminger, Ueber Lysol. Zeitschrift f. Thierheilkunde und Viehzucht in Bayern 1892.

Wege, dass dieselben in Wasser fast unlöslich waren, wodurch ihre Einwirkung auf Bacterien illusorisch wurde. Das Bestreben der Chemiker war demgemäss darauf gerichtet, wasserlösliche Theerölpräparate herzustellen. Ein Schritt näher zum Ziele war die Erfindung des Creolins, welches mit Wasser vermischt eine ziemlich feine Emulsion giebt und, wie die Arbeiten v. Esmarch's erwiesen, auch stark antiseptische Eigenschaften entwickelt. Immerhin blieb die Aufgabe, Theeröle in Wasser in jedem Verhältnisse klarlöslich zu machen, noch bestehen; erfüllt wurde dieselbe erst, als man einen Körper fand, der im Stande ist, sowohl die Theeröle vollkommen aufzulösen, als auch sich selbst zusammen mit den aufgenommenen Theerölen in Wasser klar zu lösen. Zu diesem Zwecke wird, wie der betreffende Patentanspruch angiebt, das Theeröl mit einem Fett (fetten Oel) oder einem Harz, oder einer Fett- oder einer Harzsäure und einer Base (vorzugsweise einem Alkali) in wässeriger Lösung behandelt, wobei das Theeröl einer gegenseitigen innigen Einwirkung mit den genannten Substanzen — bezw. dem Reactionsproduct derselben — eventuell unter Zusatz eines Alkohols — ausgesetzt wird, mit anderen Worten: Es wird auf diese oder jene Weise eine Art Theerölseife gebildet, wobei es nur Sache der Fabrication ist, gleichmässige neutrale Präparate herzustellen, welche die Phenole in freiem ungebundenem Zustande enthalten, weil sie nur so ihre volle Wirksamkeit entfalten können. Nach diesem principiellen Erfolge war das weitere Verfahren zur Erlangung eines guten Antisepticums verhältnissmässig leicht festzustellen. Man wusste, dass im Creolin, das ja aus einer ganzen Reihe von Körpern zusammengesetzt ist, sich auch solche mit stark antiseptischen Eigenschaften befinden müssten. Die fractionirte Destillation des Creolins gab ein Mittel zur Isolirung der betreffenden Bestandtheile, die einzelnen Fractionen wurden auf ihre bacteriologische Wirksamkeit untersucht, und dabei fand sich denn, dass die zwischen 140 und 210° übergehende Fraction, welche hauptsächlich die Cresole enthält, in dieser Beziehung die erste Stelle einnimmt. Demgemäss wurde mit diesem Theeröl auf die oben beschriebene Weise ein wasserlösliches Präparat hergestellt und unter dem Namen Lysol in die Praxis eingeführt.

Das Lysolum purum ist eine dunkelbraune, klare, ölartige Flüssigkeit von theerartigem Geruch, mit Wasser in jedem Verhältnisse mischbar und zwar in destillirtem Wasser klar-, in „hartem" Wasser nur unter Trübung löslich (Bildung von Kalkseifen), was jedoch nach Gerlach und Simmonds die Desinfectionskraft nicht herabsetzt. Die Lösung schäumt seifenähnlich und wirkt hervorragend reinigend,

macht jedoch Hände und Instrumente sehr schlüpfrig. Starke Lösungen und reines Lysol reizen die Haut bis zur Blasenbildung. Nach Raupenstrauch soll das Lysol neutrale Reaction zeigen (Probe mit Phenolphthalein in Alkohol anzustellen) und mindestens 50 Proc. an Phenolen (Cresolen) vom Siedepunkte 188 bis 210° enthalten, worüber die Destillation bis zu 210° Auskunft giebt.

Das Lysol wurde nun vielfach in Bezug auf seine desinficirende Wirksamkeit untersucht. Schottelius stellte eine Reihe von Experimenten an zur Vergleichung der einzelnen Theerproducte, indem er einerseits den für die sofortige Vernichtung verschiedener pathogener Bacterien erforderlichen Concentrationsgrad, andererseits die geringste Menge des betreffenden Desinficiens ermittelte, die in einer den praktischen Bedürfnissen entsprechenden Zeit (20 Min.) Tödtung resp. Wachsthumsbehinderung der Bacterien bewirkt, und fand dabei das Lysol der Carbolsäure und dem Creolin bedeutend überlegen. Simmonds hat mit dem Lysol bezüglich der Sterilisation der Faeces Versuche angestellt und giebt an, dass eine 5procent. Lösung gleiche Mengen dünnbreiigen Stuhles keimfrei macht. v. Gerlach fand das Lysol Reinculturen und Bacteriengemischen gegenüber wirksamer als Carbolsäure und Creolin, zur Desinfection von Sputis, die es auflöst, und Stühlen weit leistungsfähiger als alle anderen Antiseptica und zur Desinfection von Wänden sehr geeignet.

In den verschiedenen ärztlichen Disciplinen fand das Lysol vielfach Anwendung, so in der Chirurgie (Hänel, Wehmer, Gluck), in der Gynäkologie und Geburtshülfe (Pée, Michelsen, Braun, Döderlein, Hensgen), in der Ohrenheilkunde (Haug), in der Behandlung der Diphtherie (Andrassy), in der thierärztlichen Praxis (Lemke, Straube, Reuter, Imminger, Sosna u. s. w.).

Es würde zu weit führen, auch nur annähernd darauf einzugehen, was in diesen Mittheilungen über die grossen Vorzüge und unbedeutenden Schattenseiten des neuen Antisepticums gesagt ist, nur die immer wiederkehrende Behauptung von der Ungiftigkeit des Lysols soll hier besonders hervorgehoben werden, weil dieselbe mit dem Thema unserer Arbeit in engem Zusammenhange steht und jedenfalls einigermaassen modificirt werden muss.

Die Krankengeschichte des hier beobachteten Falles von Lysolvergiftung ist folgende:

Am 24. December 1892 Morgens gegen 11 Uhr wurde der 10 Monate alte Knabe Guido D. unter Nr. 1485 in Bethanien aufgenommen. Nach Aussage der Eltern, deren erstes und einziges Kind er war, hatte er vor einigen Monaten an Stimmritzenkrampf gelitten, wurde zur Zeit wegen

Rhachitis mit einer Leberthrancur behandelt und hatte am 23. December 1892 gegen Abend vom Dienstmädchen in Abwesenheit der Eltern statt des Leberthrans einen Kinderlöffel reinen Lysols einbekommen. Es erfolgte bald darauf mehrmaliges Erbrechen; der nach einigen Stunden zugezogene Arzt verschrieb Ipecacuanha, welches jedoch ohne Erfolg geblieben sein soll. Die Nacht hindurch war das Kind sehr unruhig, warf sich hin und her und hatte ab und zu Anfälle von Athemnoth, die sich am Morgen noch verschlimmerten.

Bei seiner Aufnahme zeigte es folgendes Verhalten: Kräftiges Kind von guter Ernährung und reichlichem Fettpolster, rhachitischer Rosenkranz am Uebergange der Rippen in die Rippenknorpel. Grosse Fontanelle noch weit offen.

Grosse Unruhe, Strampeln mit Händen und Füssen, Gesicht bleich, Pupillen eng, Lippen cyanotisch, an den Mundwinkeln beiderseits geröthete Stellen und oberflächliche Schorfbildung. Harter Gaumen nicht geröthet, Zunge bräunlich. Gaumenbögen, Zäpfchen und hintere Rachenwand stark geröthet und geschwollen. Respiration jagend, mühsam, 56 Athemzüge pro Minute. Etwas Stridor beim Inspirium. Starke Einziehungen der unteren Thoraxpartie und der Supraclaviculargegend. Stimme heiser mit eigentümlich bellendem Beiklang. Puls 120, regelmässig, ziemlich kräftig, Herztöne rein.

Bei der bestehenden Athemnoth wird sofort die Tracheotomia inferior ohne Narkose gemacht, die Blutung dabei minimal. Aus der Canüle entleert sich nach dem Einsetzen etwas serös blutige Flüssigkeit. Der Zustand des Kindes bessert sich nach der Operation sofort in auffälliger Weise, die Respirationsfrequenz geht auf 34 Athemzüge zurück, das Kind wird ruhig und giebt durch gewisse saugende Mundbewegungen seine Neigung zum Trinken kund. Es erhielt Milch, stiess jedoch nach einigen Zügen die Flasche weg, da das Schlucken augenscheinlich mit grossen Schmerzen verbunden war. Gegen ½1 Uhr Mittags erfolgte einmaliger Stuhlgang, derselbe war dickbreiig und von normalem Aussehen. Urin wurde im Laufe des Tages mehrere Male ins Bett entleert, eine besonders dunkle Färbung der Unterlage wurde dabei nicht bemerkt und trat auch nicht nach dem Verlaufe von einigen Stunden ein. Das Kind blieb den ganzen Tag über ziemlich ruhig, trank öfters, aber immer nur wenig; aus der Canüle, die Tags über fast ganz trocken geblieben war, entleerte sich gegen Abend etwas grauer Schleim. Abendtemperatur 37,2.

Etwa um 9 Uhr begann das Kind von Neuem sehr unruhig zu werden, es traten heftige Jactationen und ab und zu krampfhafte Zuckungen in den Extremitäten auf; die Respiration stieg wieder auf 54, ohne dass jedoch diesmal Einziehungen vorhanden gewesen wären. Gegen ½1 Uhr Nachts hatte dieses Excitationsstadium seinen Höhepunkt erreicht; von diesem Zeitpunkte an wurde das Kind ruhig und verfiel bald in einen soporösen Zustand. Die Pupillen erweiterten sich, jedoch nicht maximal, und reagirten nicht mehr, die gereichte Milch wurde nicht mehr geschluckt, Hautreize nicht mehr empfunden, der Puls betrug 160 und war sehr klein. Um ½6 Uhr Morgens (25. December 1892) erfolgte der Tod, ohne dass sich noch weitere Erscheinungen bemerklich gemacht hätten.

Section: Die Leiche ist 63 Cm. lang, kräftig gebaut, von guter

Musculatur, guter Ernährung und starkem Fettpolster. Die Haut ist blass grauweiss und zeigt ein eigenthümliches bleifarbenes Colorit. Sichtbare Schleimhäute blassgrau. Sämmtliche Gelenke frei beweglich. Natürliche Oeffnungen frei von fremden Körpern. Augenschleimhaut blassgrau, Augapfel weich. Nasenschleimhaut trocken. Lippenschleimhaut braunroth, trocken und faltig, am Lippensaume in trockenen Fetzen abhebbar. Die Haut in der Umgebung der Mundwinkel braunroth, vertrocknet, Lederhaut auf der Schnittfläche hier ebenfalls braunroth und trocken. Auch vom Zahnfleische und vom Gaumen löst sich eine hautartige grauweisse Schicht in Fetzen ab.

Am Hals zeigt sich eine Trennung der Weichtheile, $2^1/_2$ Cm. lang, 2 Cm. breit, mit glatten Wundrändern, spitzen Wundwinkeln. Im Einschnitt der Wundränder liegt kein freies Blut, dieselben sind nur hier und da etwa 1 Mm. weit geröthet. In der Tiefe liegt die geöffnete Luftröhre.

Brust gut gewölbt, Bauch rundlich, weissgrau. Fettschicht der Bauchdecken $^5/_9$ Cm. Musculatur grauweiss, Rippenknorpel rhachitisch aufgetrieben. Bauchfell glänzend, durchscheinend.

Bei Eröffnung der Bauchhöhle wird kein besonderer Geruch wahrgenommen. Zwerchfell beiderseits hinter der 5. Rippe. Kein ungehöriger Inhalt im kleinen Becken.

Zahlreiche Invaginationen des Dünndarms. Netz fettreich. Speiseröhre oberhalb der Cardia und Zwölffingerdarm unterhalb der Einmündung des Gallenganges abgebunden. Aussenseite des Magens blassreseda-grün und glänzend. Venen mässig gefüllt. Im Magen circa 5 Ccm. dickflüssiger schleimiger Masse ohne besonderen Geruch von stark saurer Reaction. Die Magenschleimhaut ist mit zähem, theils glasigem, theils schmutziggrauem Schleim überzogen. Im Fundus ist die Schleimhaut schwarzbraun gefärbt und lässt sich hier der Schleim nur mit Verlust des Epithels abstreifen. Schleimhautreaction ebenfalls sauer. Die übrige Schleimhaut ist trübe geschwollen, ca. 1 Mm. dick und zeigt namentlich auf den Höhen der Falten eine eigenthümliche braungelbliche Färbung. Bemerkenswerthe Partikel finden sich auf ihr nicht vor. Zwölffingerdarm enthält gelbbreiige Massen. Schleimhaut blassgrau.

Milz $8^1/_2$ Cm. lang, 4 Cm. breit, $2^1/_2$ Cm. dick, fest, bräunlichroth, auf der Schnittfläche braunroth.

Linke Nebenniere aussen gelb, innen braun. Linke Niere 7 Cm. lang, 3 Cm. breit, $2^1/_2$ Cm. dick, glatt, grauroth, zeigt an der Oberfläche theilweise starke Füllung der Venen, theilweise blassgraugelbliche Stellen. Auf der Schnittfläche ist die Rinde trübe geschwollen, grauweiss und roth gestrichelt. Die Markkegel sind trübegrau, die Grenzschicht dunkelroth. Schleimhaut des Beckens und der Ureteren getrübt, die gleichnamigen Organe rechts zeigen dasselbe Verhalten. Harnblase enthält ca. 25 Ccm. stark trüben Urins, von saurer Reaction. Blasenschleimhaut blassgrau. Mastdarm und Dickdarm enthalten gelben, dünnbreiigen Stuhl. Schleimhaut wässerig geschwollen, grau durchscheinend. Dünndarm enthält graubraune schleimige Massen. Einzeldrüsen vergrössert, grauweiss, Schleimhaut grau, durchscheinend.

Leber 15 Cm. lang, 10 Cm. breit, $5^1/_2$ Cm. dick, braunroth und

glatt auf der Schnittfläche, bläulichroth mit deutlicher Zeichnung der Leberläppchen. Dieselben haben ein braunrothes Centrum und eine gelbe deutlich verbreiterte Peripherie. Gallenblase enthält viel flüssige Galle. Aorta leer, Cava enthält dunkelrothes flüssiges Blut.

In der Brusthöhle kein ungehöriger Inhalt und normale Lage der Organe. Thymus 6 Cm. lang, 5 Cm. breit, $1^1/_2$ Cm. dick, blassgrauröthlich. Im Herzbeutel kein ungehöriger Inhalt. Innenwand glänzendgrau. Herz $5^1/_2$ Cm. lang, 6 Cm. breit, kräftig grauroth mit mässiger Füllung der Kranzvenen. Im rechten Herzen zahlreiche speckige Gerinnsel, linke Kammer leer. Kammereingänge nicht verengt, Klappen schliessen, Endocard zart, Musculatur kräftig braunroth.

Linke Lunge gross, glatt, blauroth in den unteren Partien, am Oberlappen und an den Rändern grauweiss und emphysematös. Starke Hypostase, geringes Oedem. Schnittfläche glatt, dunkelroth, zeigt etwas grauen Schaum und viel dunkelrothes Blut. Schleimhaut der Luftröhre und Bronchien roth injicirt.

Rechte Lunge verhält sich ebenso, in den Bronchien etwas grauer Schleim. Schilddrüse klein, grauroth. Luftröhre zeigt in den ersten Trachealknorpeln eine Längstrennung von 1 Cm. Länge. Luftröhre und Kehlkopf werden von vorn eröffnet. Kein Fremdkörper im Kehlkopf. Schleimhaut desselben stark geröthet und geschwollen. In der Gegend der Trachealöffnung Schleimhaut mit grauen Fetzen bedeckt, die sich mit dem Epithel hautartig von der dunkel gerötheten Schleimhaut abheben lassen.

Zunge geschwollen, Schleimhaut grauroth, in den hinteren Partien der Zunge an den Gaumenbögen, an der Uvula und im Schlunde dunkelroth und geschwollen. An dieser Stelle fehlt das Epithel. Schleimhautüberzug der Epiglottis und Aryknorpel wulstig verdickt. Kehlkopfeingang fast ganz zugeschwollen, spaltförmig. Speiseröhrenschleimhaut grau, trübe, hebt sich zum Theil in Fetzen ab. In der Gegend der Bifurcation der Trachea Lichtung sehr verengt, durch Dehnung erweiterungsfähig. Aetzstellen hinter dem Ringknorpel und hinter der Bifurcation, gekennzeichnet durch Epithelverlust und starke Röthung infolge der Injection der Gefässe.

Schädeldach 14 Cm. lang, 13 Cm. breit, Knochen 2—8 Mm. dick. Grosse Fontanelle $2^1/_2$ Cm. lang, 2 Cm. breit, häutig verschlossen. Mässige Venenfüllung der Pia. Etwas Oedem der Pia an der Convexität. Pia durchsichtig und klar. Rinde blassgrau, schwach-röthlich. Mark ziemlich feucht mit spärlichen abspülbaren Blutpunkten. In den Ventrikeln wenig wässerige Flüssigkeit. Der übrige Hirnbefund ist vollkommen normal. Theile des Gehirns, die Nieren und Harnblase werden in einem besonderen Gefässe zur chemischen Untersuchung vom Gericht zurückgestellt, in einem anderen Gefässe der Urin und in einem dritten der Magen und Zwölffingerdarm nebst seinem Inhalte und die Speiseröhre.

Fassen wir die Beobachtungen am Krankenbett und die Befunde der Section zusammen, so ergiebt sich Folgendes: Die Wirkung des in den Organismus eingeführten Lysols bestand zunächst in einer starken Anätzung der passirten Strecken und zwar zunächst des

Zungengrundes, des hinteren Gaumenabschnittes und Rachens (wie dies dem Eingeben der Flüssigkeit mit einem Löffel entspricht), ferner der Speiseröhre mit hervorragender Betheiligung der classischen Stellen (Rückseite des Ringknorpels und Bifurcation) und des Magengrundes. Die geringfügige Anätzung der vorderen Mundabschnitte, der Lippen und Mundwinkel scheint durch die erbrochenen Massen herbeigeführt zu sein; ob der Kehlkopf gleich anfangs oder erst später während des Erbrechens betheiligt wurde, lässt sich nicht mit Sicherheit feststellen. Jedenfalls war das durch die Anätzung zu Stande gekommene Glottisödem derartig bedeutend, dass ohne Tracheotomie sicher der Tod durch Erstickung eingetreten wäre. Nach der Operation war der Zustand des Kindes ein zufriedenstellender, und es wäre vielleicht davongekommen, wenn eben die eingeführte Substanz neben ihren caustischen nicht auch stark toxische Eigenschaften besessen hätte. Den Eintritt der Intoxicationserscheinungen von einem bestimmten Zeitpunkte an zu datiren, erscheint natürlich unthunlich, immerhin aber hebt sich nach dem ruhigen Verlaufe des Nachmittags der Eintritt des Excitationsstadiums, und von diesem der terminale soporöse Zustand deutlich ab. Die anatomischen Befunde für die stattgehabte Intoxication sind im Allgemeinen ziemlich geringfügig, doch ist hierbei daran zu erinnern, dass auch bei Carbolsäurevergiftung, abgesehen von den Aetzwirkungen, die anatomischen Veränderungen kaum der Schwere der klinischen Erscheinungen entsprechen. Ueberhaupt liegt ja bei der nahen chemischen Verwandtschaft beider Körper ein Vergleich nahe, und es lässt sich nicht leugnen, dass das Krankheitsbild beider Intoxicationen in vielen Punkten Aehnlichkeiten zeigt, ohne sich jedoch völlig zu entsprechen. Eine Uebereinstimmung wird man finden in der Aetzwirkung, dem Erbrechen, dem Excitationsstadium mit Krämpfen, dem Sopor, dem kleinen frequenten Pulse, eine Verschiedenheit in der Farbe des Aetzschorfs, in dem Verhalten des Urins, in der der Carbolvergiftung eigenthümlichen Anästhesie (Krönlein). Dass beide Arten von Vergiftung den Tod durch Herzlähmung herbeiführen, erscheint wahrscheinlich; spätere Beobachtungen werden in dieser Beziehung noch mehr zu Tage fördern.

Wenn verschiedene Autoren (Remouchamps-Sugg, Behring) sich bemüht haben, für verschiedene Mittel die toxische Dosis pro Kilogramm Thier festzustellen, und dabei die Zahlen

Carbolsäure 0,3 Gr.,
Creolin 1,1 Gr.,
Lysol 2,3 Gr.

gefunden haben, so zeigt unser Fall, dass sich dies nicht ohne Weiteres auf menschliche Verhältnisse übertragen lässt, da nach den obigen Werthen das Kind mindestens die doppelte Menge Lysol hätte einnehmen müssen, ganz abgesehen davon, dass doch der grösste Theil sofort wieder ausgebrochen wurde.

Nach allen diesem wird es sich empfehlen, das Lysol nicht als ein absolut harmloses Mittel anzusehen, sondern bei seiner Anwendung dieselbe Vorsicht obwalten zu lassen, wie bei den übrigen Antisepticis.

Andererseits lehrt uns das oben gezeichnete Krankheitsbild, dass bei einer durch Einnehmen der Substanz herbeigeführten Lysolvergiftung unter Umständen schleunige ärztliche Hülfeleistung infolge acut eintretender Erstickungsgefahr nothwendig werden kann. Natürlich ist diese primäre Dyspnoë keine specifische Intoxicationswirkung des Lysols, in der Weise etwa, dass das Athemcentrum gelähmt würde, sondern sie wird hervorgerufen durch eine infolge von Schwellung der angeätzten Schleimhaut plötzlich auftretende Larynxstenose, also durch eine rein mechanische Athembehinderung. Diese acute Larynxstenose ist ja auch öfters beim Einnehmen anderer Aetzmittel beobachtet worden; so sah Herr Professor Rose eine solche nach Schwefelsäurevergiftung. Jedenfalls wird man gut thun, bei einem derartigen Falle genau die Respiration zu beobachten und bei dem ersten diagnostischen Zeichen der Kehlkopfverengerung die Tracheotomie vorzunehmen, eine Operation, zu der man sich um so leichter entschliessen wird, als man ja vom Croupschnitte her weiss, wie plötzlich nach ganz geringfügigen Anzeigen die gefahrdrohendsten Zufälle, ja sogar der Tod eintreten können.

Berlin, den 5. Januar 1892.

NACHTRAG.

Nach Abschluss dieser Arbeit finden wir, dass in jüngster Zeit zwei Fälle von Lysolvergiftung bei äusserer Anwendung, der eine mit günstigem, der andere mit tödtlichem Ausgange von Dr. Reich im Decemberhefte der therapeutischen Monatshefte veröffentlicht worden sind. In dem einen Falle wurde ein 23jähriger Knecht wegen Scabies statt mit Creolin mit reinem Lysol gepinselt. Als ein grösserer Theil des Körpers eingepinselt war, stürzte der Betreffende plötzlich bewusstlos zur Erde, verfiel in heftige allgemeine Krämpfe und konnte

erst nach 3/4 Stunden zum Bewusstsein zurückgebracht werden. Die Haut ging in Fetzen ab, der Urin war einige Tage eiweisshaltig, der Mann blieb am Leben. Es waren nur circa 20 gr. Lysol verwendet. Im anderen Falle wurde reines Lysol bei einem Kinde im Verband angewendet. Das Kind fiel sofort im Bett um und starb, ohne wieder zum Bewusstsein zu kommen. Im Blute und im Harn wurden geringe Mengen von Lysol nachgewiesen. Also auch hier die heftigsten Intoxicationserscheinungen.

XVIII.

Aus der Rosenberger'schen chirurg. Privatklinik in Würzburg.

Ueber Lipoma arborescens im Kniegelenk.

Von

Dr. med. Blachian.

(Mit 1 Abbildung.)

Es bildet ein jeder neue Fall von Lip. arborescens ein gewisses Interesse, insofern als er geeignet ist, einen weiteren Baustein zur Klärung der Aetiologie dieser Geschwülste zu liefern.

Entsprechend den Stellen, von welchen aus die Kniegelenkslipome ihren Ausgang zu nehmen pflegen, ergiebt sich eine Eintheilung derselben in zwei grosse Hauptgruppen:

1. in das solitäre Lipom des Kniegelenkes,
2. in das Lipoma genu arborescens.

Die solitären, oder wie sie auch genannt werden, isolirten Lipome entspringen von den para- oder retrocapsulären Fettlagern, von denen erstere lateralwärts vom Ligamentum patellae, letztere zwischen Femur und oberem Recessus gelegen sind. König weist darauf hin, dass man sich die Entstehung dieser Geschwülste ähnlich zu denken hat, wie die der subserösen Fettgeschwülste des Peritoneum; er will daher diese Lipome als subseröse Gelenklipome bezeichnet wissen.

Die ersten Autoren, welche über Fälle dieser Geschwulstgattung berichten, sind Volkmann, Riedel und Lauenstein, denen sich später noch R. Weir und W. Wagner anschliessen. Eine ausführliche Beschreibung dieser Fälle findet man in den am Schlusse meiner Arbeit angegebenen, bezüglichen Schriften und Werken. Der Fall Volkmann verdient vielleicht deshalb noch eine besondere Erwähnung, weil Volkmann dabei im Gegensatz zu der Anschauung König's die Auffassung vertritt, dass die solitären Fettgeschwülste auch von einer einzelnen Gelenkzotte ausgehen können. Und in der That ist es nicht unwahrscheinlich, dass auf diese Weise durch Ver-

mehrung des in den Gelenkzotten enthaltenen Fettes eine solche Geschwulst entstehen kann, um so mehr, als wir ja eine fettige Entartung der Gelenkzotten — in multipler Form allerdings — kennen, das Lipoma genu arborescens.

Wie schon der Name sagt, der zuerst von Johannes Müller („Ueber den feineren Bau der Geschwülste"), in die Pathologie eingeführt wurde handelt es sich hierbei um eine Geschwulstform mit dendritischer Configuration. Zu Stande kommt dieselbe durch eine Vermehrung, Hypertrophie und fettige Entartung der Gelenkzotten, deren Charakter nur mehr durch die Endothelbekleidung gewahrt bleibt. Indem diese Wucherungen alle möglichen Uebergangsformen von der normalen, nur spärliche Fettzellen enthaltenden Gelenkzotte bis zu vollständigen Fettgeschwülsten darbieten, kommt es zu jenen Erscheinungen, welche Volkmann die Gelenkhaut mit dem Aussehen eines Schafpelzes vergleichen lassen. Ueber die Gründe, welche so gewaltige Veränderungen der Synovialmembran zu setzen im Stande sind, werde ich später im Anschluss an die Mittheilung meines Falles und der beiden von Dr. Schmolk veröffentlichten sprechen. Nur so viel will ich gleich hier bemerken, das eine abschliessende Arbeit über die Aetiologie jener ebenso interessanten als seltenen Neubildung noch nicht gegeben werden kann.

Damit gehe ich auf die Schilderung meines Falles selbst über.

Der 42jährige Kaufmann C. aus A. wurde am 18. August 1892 in die Rosenberger'sche Privatklinik dahier aufgenommen. Eltern des Patienten todt. Vater angeblich an einem Lungenleiden, Mutter an Lungenentzündung gestorben. 5 Geschwister, sowie ein 6jähriges Töchterlein des Patienten leben und sind gesund. Keine Zeichen von Scrophulose. C. selbst will niemals ernstlich krank gewesen sein. Er giebt nur an, dass er in seinen jungen Jahren grosse Neigung zu Nasenbluten gehabt habe. Vor 5 Jahren traten ohne jede äussere Veranlassung Schmerzen im linken Schultergelenk auf, die aber auf geringe Gaben von Salicylsäure nach 5—6 Tagen wieder verschwanden. 14 Tage später bemerkte Patient eine deutliche Schwellung des linken Kniegelenks. Dieselbte trat spontan auf, ohne dass irgend eine Verletzung oder Verkältung vorausgegangen wäre.

Nach mehrtägiger Ruhe und Pinselung mit Jodtinctur war die Schwellung fast vollständig gewichen, und Patient, der noch eine Zeitlang eine Gummiknieknappe trug, konnte wider umhergehen. Fieber während der Erkrankung nicht vorhanden; andere Gelenke nicht afficirt. Das erkrankte Kniegelenk kehrte nicht wieder zu seinem früheren Umfange zurück, sondern blieb, namentlich an der Innenseite, dauernd etwas geschwollen. (Die Dickenzunahme betrug nach Angabe des Patienten ungefähr 1 Cm.) Patient konnte das Kniegelenk vollständig extendiren, die Flection gelang nur bis zum rechten Winkel. Die Behinderung

aber war so geringfügig, dass C. in dieser Zeit grössere Fusstouren machte.

14 Tage nach der ersten Erkrankung im Kniegelenk bekam Patient wieder eine ähnliche, rasch eintretende Anschwellung desselben mit Schmerzen. Diese ging zwar nach wenigen Tagen zurück, in der Folgezeit aber trat, wie Patient angiebt, eine periodische Schwellung und Schmerzhaftigkeit des Gelenks auf. 9 Tage lang zeigte das linke Knie die oben angegebene geringe Verdickung (1 Cm.), am 10 Tage begann die Schwellung, welche in 3 Tagen ihren Höhepunkt erreichte (linkes Knie um 4 Cm. dicker als das rechte). Genau 4 Tage sollen diese Anfälle gedauert haben, denen sich dann wieder eine Ruhepause von genau 9 Tagen anschloss.

C. macht diese Angaben mit einer grossen Bestimmtheit; Freunde hätten sich bei ihm oft spottweise nach seiner „Periode" erkundigt. Er consultirte mehrere Aerzte, die obige Beobachtung in vollem Umfange bestätigten, ohne hierfür eine Erklärung geben zu können. Man diagnosticirte Gelenkrheumatismus — Salicylgaben vollständig wirkungslos. Es wurde an nervöses Leiden gedacht — Elektricität, Massage, Kneippsche Cur brachten keine Besserung. Die Schwellung kehrte unbekümmert periodisch wieder. Nur 2 Jahre vor der Operation soll dieselbe eine zweimonatliche Unterbrechung erfahren haben. Patient bezieht diese freilich nur vorübergehende Besserung auf kalte Mainbäder. Das letzte Halbjahr vor der Operation waren die Schmerzen so unerträglich, dass Patient während der 4tägigen „Sturmperiode" das Bett nicht verlassen konnte. Auch in der Richtung liess sich eine Verschlechterung constatiren, dass an Stelle der 9 schmerzfreien Tage nunmehr deren fünf getreten waren. Eine zweimalige Probepunction, die um jene Zeit gemacht wurde, förderte eine hellgelbe Flüssigkeit zu Tage. Zugleich wurde von dem Patienten selbst eine „wurstförmige" Verdickung über der Kniescheibe gefühlt, was ihn veranlasste, sich in die Klinik aufnehmen zu lassen.

Status: Kräftiger, gut genährter Mann. Lunge und Herz völlig normal, auch die übrigen inneren Organe intact. Die linke Kniegelenksgegend ist nur mässig geschwollen, besonders an der Innenseite. Die Patella scheint ein wenig emporgehoben, man hat deutlich das Gefühl des Tanzens der Patella, besonders wenn man den Gelenkinhalt durch Druck auf die Bursa in eine grössere Spannung versetzt. Ueber der Patella fühlt man eigenthümliche teigige Massen, welche den Gedanken an eine ausgedehnte Verdickung der Kapsel aufkommen lassen.

Am 18. August wird das linke Kniegelenk an der Aussenseite der Patella und über derselben, nachdem vorher das Bein mittelst Esmarch's Verfahren blutleer gemacht worden, durch einen ungefähr 10 Cm. grossen Schnitt geöffnet. Es entleeren sich dabei geringe Mengen einer hellgelben serösen Flüssigkeit. In den Schnitt hinein prolabiren zottenförmige Gebilde, welche die Synovialis des oberen Recessus vollständig bedecken, so dass die Gelenkhaut thatsächlich das Aussehen eines Schafpelzes hat. Nach Entfernung dieser Geschwulstmassen, welche dem Femur fest aufsitzen und nur mit Messer und Hohlscheere abgelöst werden können, zeigt sich, dass sich die Wucherung auch auf die Synovialis am Innenrande der Patella in grösserer Ausdehnung fortsetzt. Da es mit einigen Schwie-

rigkeiten verknüpft ist, vom ersten Schnitte aus auch zu diesem Theil der entarteten Gelenkhaut zu gelangen, so wird am Innenrande der Patella ein zweiter, ungefähr 12 Cm. langer Schnitt angelegt. Von diesem aus lässt sich der Rest der Wucherung mit Leichtigkeit entfernen. Gelenkknorpel gesund. Es folgt sodann eine gründliche Ausspülung des Gelenkes mit vorher gekochtem und deshalb keimfreien, warmen Wasser. Keine Ausstopfung des Gelenkes, keine Drainage, sorgfältige Vernähung der Schnitte; aseptischer Verband. Dann Fixation des Gelenkes durch Einlegen in eine Volkmann'sche Blechrinne. Die Constriction wird erst gelüftet, nachdem der in Vorstehendem beschriebene Verband angelegt ist.

Patient empfand nach dem Erwachen aus der Narkose einige Stunden brennende Schmerzen und Schwere im Gelenke. Temperatur absolut normal. Eine Durchtränkung des Verbandes fand nicht statt, so dass derselbe erst nach 8 Tagen entfernt zu werden brauchte. Die Schnitte waren vollständig per primam vereinigt; die in ganz trockenen Stichkanälen liegenden Nähte wurden entfernt. Anlegung eines neuen aseptischen Verbandes, der 12 Tage liegen blieb, dann einfacher Collodiumverband.

Nach 3 Wochen kommt Patient aus der Schiene mit der Weisung, im Bette Beugungsversuche zu machen. Diese Versuche, an die Patient mit grosser Aengstlichkeit heranging, gelangen sehr gut, so dass er schon nach einigen Tagen das Bein bis zum rechten Winkel flectiren konnte. Von da ab wurde ihm gestattet, Gehversuche zu machen, und nach vier Wochen konnte er, an zwei Stöcken gehend, aus der Klinik entlassen werden. Als ich ihn mehrere Wochen später einmal besuchte, constatirte ich eine fast vollständig freie Beweglichkeit des Kniegelenkes.

Die flache, ungefähr fingerdicke Geschwulst mit deutlich dendritischer Configuration lässt schon makroskopisch eine multiple Entartung der Gelenkzotten erkennen. Wie dichtes Gestrüpp sitzen die Wucherungen der ebenfalls stark fettreichen Synovialis auf und erreichen ungefähr Gurkenkerngrösse. Ihre Farbe ist gelblichweiss; Unregelmässigkeiten in der Färbung der Oberfläche, wie sie in den beiden folgenden Fällen beobachtet worden, sind nicht vorhanden.

Die mikroskopische Untersuchung ergiebt zweifellos, dass wir es mit einer multiplen fettigen Entartung, oder wie Volkmann treffend sagt, mit einer Lipomasie der Gelenkzotten zu thun haben.

In den kleineren Zotten überwiegt das fibröse Element. Zartes Stroma von nur wenig ausgesprochenem, streifigen Bau mit Einlagerung von zahlreichen lymphoiden Zellen. Dieses Gerüst wird von einer grossen Zahl feiner Blutgefässe durchsetzt, die meist parallel zur Längsaxe der Zotte verlaufen.

In den grösseren Zotten bildet das Fettgewebe die Hauptmasse.

Das Stroma besteht aus starken Zellengewebsfasern, in deren Maschen sich sehr entwickelte Fettzellen in grosser Anzahl vorfinden. Endo-

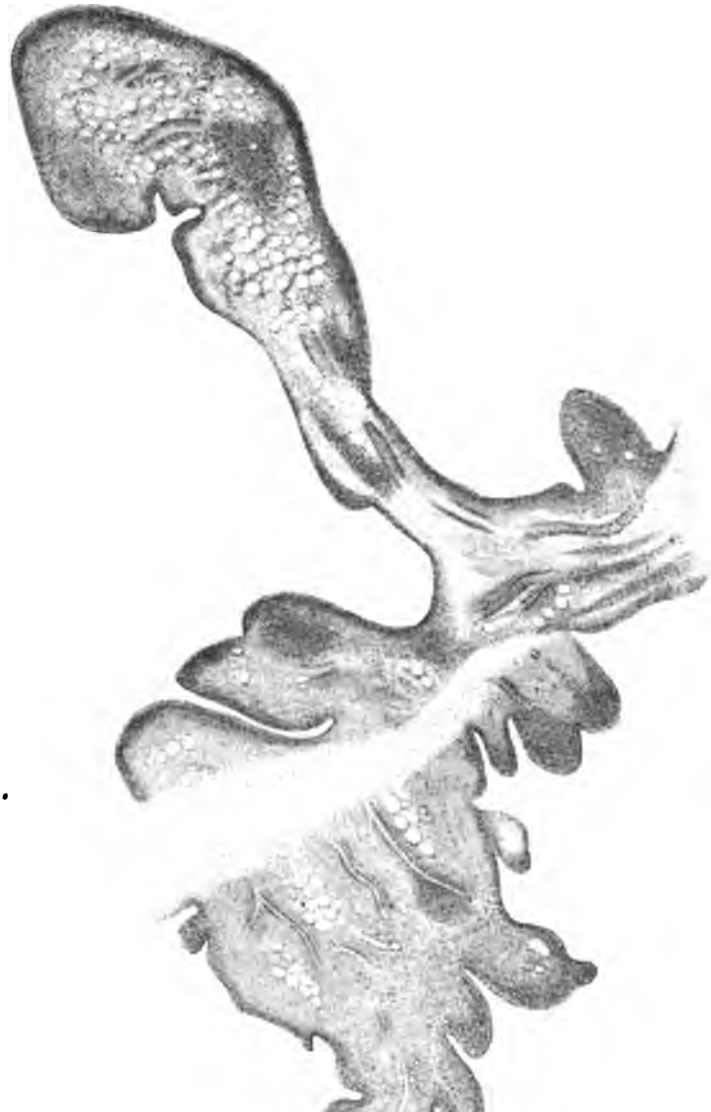

thelbekleidung fast überall deutlich erkennbar. Andere Elemente, wie Riesenzellen u. s. w., sind nirgends wahrzunehmen.

Von den mikroskopischen Verhältnissen giebt vorstehende Zeichnung ein ziemlich getreues Bild. Die Endothelbekleidung ist hier als überall erhalten dargestellt, die Gefässe zeigen genau die Anordnung, wie ich sie oben geschildert, und auch das Ueberwiegen des Fettgewebes über das fibröse ist in der Zeichnung ganz gut zum Ausdruck gebracht.

Bei Anfertigung der Präparate sind drei Färbemethoden, deren Technik ich in Folgendem kurz wiedergebe, zur Anwendung gekommen.

I. Färbung in Alauncarmin.

Färbung in Alauncarmin ½ Stunde
Auswaschen in Aq. dest.
Einlegen in Alcohol absol. 5 Minuten,
in Nelkenöl 3 Minuten — Canadabalsam.

II. Doppelfärbung mit Hämatoxylin und Alauncarmin.

Färben mit Hämatoxylin 1 Minute
Auswaschen in Aq. dest. 24 Stunden
Färben in Alauncarmin ½ Stunde
Alcohol absol.
Nelkenöl u. s. w. wie oben
Canadabalsam.

III. Färbung mit Pikrocarmin.

Färben in Pikrocarmin 1 Stunde
Auswaschen in 1 % Salzsäureglycerin, das durch Pikrinsäurezusatz leicht gelb gefärbt ist, ½ Stunde lang
Auswaschen in Aq. dest., welches durch Pikrinsäurezusatz leicht gelb gefärbt ist, 5 Minuten
Entwässern durch in Pikrinsäure gelb gefärbten Alkohol — Nelkenöl — Canadabalsam.

Im Anschluss an meinen Fall will ich gleich die beiden von Dr. Schmolk veröffentlichten anführen, die deshalb von ganz besonderem Interesse sind, weil es sich dabei auch noch um eine frische, complicirende Kapseltuberculose handelt.

Fall I. Der 23jährige cand. theol. C. Rentz hatte seit seinem 12. Lebensjahre nach einem Einbruch in das Eis öfters an Schmerzen und Schwellung im rechten Kniegelenk gelitten.

Bei der Aufnahme in die Universitätsklinik zu Halle (30. October 1884) wurde eine fungöse Gelenkentzündung mit mässigem Ergusse diagnosticirt. Am 1. November Eröffnung des Gelenkes durch einen grossen Schnitt an der Innenseite dicht neben der Patella. Es entleerte sich keine Flüssigkeit, wohl aber fiel aus der Oeffnung eine grosse Anzahl höchst eigenthümlicher, dunkelrother, zottenartiger Gebilde vor, die theilweise den Umfang einer starken Daumenphalanx hatten. Ein grosses Packet derselben, welches der hinteren Wand der Bursa extensorum aufsitzt und dieselbe zu einer grossen und breiten Falte ausgezogen hat,

wird mitsammt der ihm zum Anheftungspunkte dienenden Synovialmembran abgeschnitten, wobei es zu einer ungewöhnlich starken Blutung kommt. Drainage und Ausspülung des Gelenkes mit 1 procentiger Sublimatlösung. Reactionslose Heilung; am 21. November Entlassung mit wenig beweglichem Knie. Die in Form gestielter Lipome gewucherten Gelenkzotten hatten vollständig das Aussehen stark entwickelter Appendices epiploicae am Dickdarme fetter Personen. Dieselben, sowie die mit herausgenommene Synovialis, waren mit zahlreichen Tuberkelknötchen besetzt, Tuberkelbacillen waren nur in geringer Anzahl nachzuweisen. Bemerkenswerth waren noch eigenthümliche Ansammlungen von braunem Pigment, die als rothbraune Flecke sich vorwiegend in den peripherischen Theilen der grösseren Tuberkel fanden und wohl auf frühere Blutungen zurückzuführen waren. Nach 2 Jahren gute Gebrauchsfähigkeit des Beines.

Fall II. Der 52jährige Landwirth Schäfer, der angeblich aus gesunder Familie stammt, in der Tuberculose nicht vorgekommen sein soll, leidet seit 5 Jahren an einem chronisch entzündlichen Processe des rechten Kniegelenkes. Innere Organe des Patienten anscheinend völlig gesund. Das Gelenk war heiss und wenig flectirt, bei der Palpation desselben fühlt man die Kapsel stark wulstig verdickt und durch den Erguss hindurch an einzelnen Stellen theils weichere lappige Massen, theils härtliche oder selbst knochenharte Einlagerungen in die Kapsel, die etwa den Umfang eines Markstücks darbieten.

Die Diagnose lautete auf beginnende Tuberculose eines seit längerer Zeit erkrankten Gelenkes. Bei Eröffnung desselben zu beiden Seiten der Patella prolabirten tief dunkelrothe, wulstige Synovialfalten, die mit Hunderten hypertrophischer gurkenkerngrosser Zotten besetzt waren. Entfernung derselben mit grossen Theilen der Synovialis. Gelenkknorpel vollständig gesund. Bei genauerer Untersuchung der ganz aus Fettgewebe bestehenden Zotten fand sich auch frische Synovialtuberculose. Verlauf reactionslos, so dass der Kranke nach 3 Wochen entlassen werden konnte.

Wenn ich es vorgezogen habe, statt eines einfachen Hinweises auf die betreffenden Werke eine kurzgefasste Darstellung der beiden Fälle von Schmolk zu geben, so geschah es in der Absicht, gewisse Anhaltspunkte für die Klärung der Ursachen und des Verlaufs jener Erkrankung im Wechselvergleiche zu gewinnen.

Allen drei Fällen gemeinsam ist eine mehr weniger beträchtliche, zeitweise auftretende Schwellung und Schmerzhaftigkeit im Kniegelenk. Während aber Schmolk's Mittheilungen eine Regelmässigkeit der Anfälle nicht erkennen lassen, weiss unser Patient von einer streng periodischen Wiederkehr derselben, die durch Jahre hindurch unverändert fortbesteht, zu erzählen. Die Richtigkeit der Beobachtung kann nicht bezweifelt werden, wohl aber, ob es gelingen wird, eine befriedigende Erklärung hierfür zu geben.

Nach meinem Dafürhalten kommt jener periodische Wechsel von An und Abschwellung dadurch zu Stande, dass Patient zur Zeit der An-

schwellung Alles vermied, was neue Reizungserscheinungen der Synovialis zu setzen geeignet war. Aus diesem Grunde konnte jedesmal, da neue Nachschübe nicht erfolgten, die Resorption des nicht unbeträchtlichen Exsudates stattfinden. Indem nun Patient die folgende Zeit über sein geschwächtes Gelenk den verschiedensten Insulten aussetzte — das einfache Gehen genügte in diesem Falle —, kam es wieder zu einer allmählich ansteigenden Flüssigkeitsansammlung, die aber erst nach einer gewissen Zeit deutlich in die Erscheinung trat. Warum jedoch das Gelenk zu seiner An- und Abschwellung genau 4 Tage brauchte, während die ersten Anzeichen eines neuen Ergusses genau nach 9 Tagen bemerkbar wurden, dafür finde ich keine genügende Erklärung.

Von grossem Interesse ist die Frage, ob ein Trauma die Gelegenheitsursache für die Entstehung eines Lipoma genu arborescens abgeben kann. So sehr ich nun geneigt bin, anzunehmen, dass die solitären Fettgeschwülste sich auf solcher Basis entwickeln — kräftige Bewegungen z. B. vermögen, wie König glaubt, die breite retrocapsuläre Fettmasse auf den Knochen zusammenzudrücken und in das Gelenk hineinzustülpen —, so will ich eine Gewalteinwirkung als ätiologisches Moment für die Entstehung eines Lipoma genu arborescens nur in dem Falle gelten lassen, dass ein Blutextravasat in das Gelenk hinein stattfindet. Eine ausführliche Begründung dieses Satzes werde ich weiter unten geben.

Klinisch besonders merkwürdig ist in den beiden zuletzt beschriebenen Fällen die Beobachtung der beginnenden Tuberculose.

Schmolk nimmt an, dass die miliaren Eruptionen ihrer Frische und Kleinheit entsprechend, wie nach dem ganzen klinischen Verlaufe erst in der allerletzten Zeit als eine secundäre Störung in dem schon seit Jahren erkrankt gewesenen Gelenk sich entwickelt haben, und liefert damit einen neuen Beitrag zur Lehre vom Tuberculöswerden ursprünglich nicht tuberculöser Processe. In unserem Falle sind gar keine Anzeichen — weder makroskopisch noch mikroskopisch — für die Annahme einer complicirenden Gelenktuberculose vorhanden. Das schliesst freilich nicht aus, dass es bei längerem Bestande doch noch zu einer specifischen Affection gekommen wäre. Denn das Gelenk bildet infolge der in ihm sich abspielenden pathologischen Vorgänge zweifelsohne einen locus minoris resistentiae, der die Gelenkhaut für die Ansiedelung der Tuberkelbacillen besonders empfänglich macht, gleichwie bei der eigenthümlichen Form der fibrinösen Synovitis, welche zur Bildung von Corpuscula oryzoidea führt, nicht selten sich secundär eine Synovialtuberculose einstellt. Aber

die Invasion der pathogenen Mikroorganismen kann selbstredend nur dann erfolgen, wenn eine tuberculöse Belastung des Individuums, sei dieselbe nun hereditär oder acquirirt, besteht. Unser Patient macht durchaus nicht den Eindruck einer solchen Belastung, so dass die Annahme gerechtfertigt erscheint, dass mit der Exstirpation der entarteten Gelenkzotten der Process endgültig zur Abheilung gelangt sei.

Ist Tuberculose vielleicht die Ursache jener seltenen Gelenkaffection? — Ich werfe die Frage auf, weil thatsächlich mehrfach an einen Zusammenhang mit Tuberculose gedacht wurde. So sagt Broca mit Beziehung auf das Lipoma arborescens der Sehnenscheiden — einer Erkrankung, welche mit der unsrigen die allergrösste Verwandtschaft hat, insofern als es sich dabei um eine Lipomasie der den Vincula tendinum reichlich aufsitzenden Gelenkzotten handelt —, dass dasselbe einen fettig degenerirten Fungus vorstelle (Transformation graisseuse), und hält seine Bildung für einen Heilungsvorgang der Tuberculose. Wenn nun auch diese aus dem Jahre 1851 stammende Ansicht nicht in Einklang zu bringen ist mit unseren gegenwärtigen pathologisch-anatomischen Anschauungen, so kehrt doch der Verdacht, dass Tuberculose in ursächlicher Beziehung zum Lipoma arborescens stehe, in späteren Publicationen immer wieder. So wird in dem von Häckel beschriebenen und in dem aus der Bonner Klinik stammenden, von Haumann mitgetheilten Falle ausdrücklich erwähnt, dass sich bei der Untersuchung Tuberkel nicht vorgefunden. Es ist also hier offenbar die Möglichkeit tuberculöser Grundlage in Betracht gezogen. Ferner finden sich in den Krankengeschichten fast regelmässig Punkte, die obigen Verdacht zu stützen wohl geeignet sind. Der Beweis für einen ursächlichen Zusammenhang steht noch aus, und es bedarf, wenn letzterer überhaupt gegeben ist, noch genauer Untersuchungen auf diesem Gebiete, um ihn zu erbringen.

Ich habe bisher einen Punkt in der Anamnese meines Falls unerwähnt gelassen, der, wie ich glaube, für die Klärung der Aetiologie von allergrösster Wichtigkeit ist — die Angabe des Patienten nämlich, dass er in seinen jungen Jahren grosse Neigung zu Nasenbluten gehabt habe. Selbst ein schwacher Druck auf die Gegend des Nasenrückens hätte genügt, um profuse Blutungen hervorzurufen. In vielen Fällen nun ist das Nasenbluten die Folge einer sontigen chronischen Krankheit. Besonders häufig kommt es vor bei Leukämie, bei Herzfehlern, bei der Schrumpfniere, zuweilen aber — und das gilt wohl auch für unseren Patienten, der keine der erwähnten Organerkrankungen erkennen lässt — handelt es sich hierbei um den Ausdruck einer allgemeinen hämorrhagischen Diathese. Der Umstand, dass bei

der Operation keine stärkere Blutung oder Nachblutung aufgetreten ist, spricht nicht gegen meine Annahme. Denn man beobachtet nicht selten, dass die Hämophilie im späteren Leben allmählich geringer wird, oder, wenn es sich von Anfang an nur um eine rudimentäre Form derselben gehandelt hat, fast vollständig verschwindet.

Nun haben schon Dubois (Gaz. de Paris 1838) und später Grandidier auf das Vorkommen eines Blutergusses in die Gelenke Hämophiler kurz hingewiesen — eine ausführliche und sehr bemerkenswerthe Abhandlung über die Natur und Bedeutung der hämophilen Gelenkaffectionen verdanken wir Dr. Bockelmann, der unter Leitung König's seine interessanten Studien veröffentlicht. Bockelmann theilt den in der Göttinger chirurgischen Klinik zur Beobachtung gekommenen Fall eines 13jährigen Knaben ausführlich mit, welcher allerdings nicht aus einer Bluterfamilie stammte und auch die typischen, äusseren Blutungen aus Haut und Schleimhaut nicht dargeboten, wohl aber seit 18 Monaten wiederholt an subcutanen Ekchymosen und den charakteristischen Affectionen der Kniegelenke gelitten hatte. Bei Punction des rechten Kniegelenks wurde reines Blut entleert, dasselbe fand statt, als einige Wochen darauf wegen erneuter Anschwellung eine Incision gemacht worden war. Patient, an dessen Ellbogen gleichfalls auf Bluterguss hindeutende Anschwellungen sich gebildet hatten, ging nach 2 Tagen unter Fortdauer der übrigens nur mässigen Blutung zu Grunde. Die Section ergab ausser allgemeiner hochgradiger Anämie und mehrfachen blauen Flecken an Brust und Armen in beiden Kniegelenken starke Hyperplasie der Synovialzotten, braune Pigmentation derselben, der Synovialis, sowie theilweise des Knorpels und eine eigenthümliche Gestalt der Oberfläche des letzteren. Bockelmann legt den Zusammenhang dieser Veränderungen mit wiederholten Blutergüssen dar und gelangt zu dem Schlusse, dass die klinischen Erscheinungen bei Gelenkaffectionen der Hämophilen die Annahme rechtfertigen, dass die Gelenkleiden der Bluter ausschliesslich auf intraarticulären Blutergüssen beruhen.

Diese Krankengeschichte ist in mehr als einer Hinsicht interessant. Wenn darin von charakteristischen Affectionen des Kniegelenks bei Hämophilie, von einer Hyperplasie und braunen Pigmentation der Synovialzotten gesprochen wird, so denkt man unwillkürlich daran, dass auch in unserem Falle vielleicht eine gleiche Ursache die pathologischen Veränderungen setzte. Was speciell die braune Pigmentation der Zotten betrifft, so will auch Schmolk dieselbe im Falle Rentz genau gesehen haben. Er spricht von „eigenthümlichen Ansammlungen braunen Pigments, die wohl auf frühere Blu-

tungen zurückzuführen seien". An gleicher Stelle findet sich auch der Ausdruck „ungewöhnlich starke Blutung" — kurz, ich kann den Verdacht nicht los werden, dass nur ein Mangel in der Anamnese den cand. theol. Rentz keinen Bluter sein lässt.

Um nun wieder auf meinen Fall zu kommen, so neige ich aus dem eben Gesagten zu folgender Anschauung. Sowohl bei der vor 5 Jahren aufgetretenen Schwellung des Schultergelenks, als auch bei der folgenden an typischer Stelle handelte es sich um intraarticuläre Blutergüsse. Für eine solche Annahme spricht schon das rasche Zurückgehen der Krankheitserscheinungen an der Schulter. Ein Gelenkrheumatismus, der mit dem Ergriffensein nur eines grossen Gelenkes einhergeht, pflegt nicht in wenigen Tagen abzuheilen. Während aber das Schultergelenk nur einmal der Sitz eines Blutextravasates war, dessen Resorption kurze Zeit in Anspruch nahm, müssen wir für die Erklärung der pathologischen Veränderungen im Kniegelenk wiederholte Blutergüsse annehmen. Wir können dies um so leichter, als ja die untere Extremität als Bewegungsorgan und besonders das Kniegelenk sehr häufig Contusionen ausgesetzt ist, die wegen ihrer Geringfügigkeit dem Patienten meist ganz entgehen.

Den Beobachtungen Bockelmann's zufolge bilden aber wiederholte intraarticuläre Blutergüsse die directe Ursache einer Hyperplasie, also einer Vermehrung der histologischen Elemente der Gelenkzotte. Diese hört damit auf, ein physiologisches Gebilde zu sein, und die Grundlage für ihre weiteren Veränderungen ist gegeben. Die Umwandlung der bindegewebigen, hyperplastischen Zotte in das nahestehende Fettgewebe hat für den nichts Auffallendes, der weiss, dass die stabilen Zellen des Bindegewebes sehr häufig das Substrat einer excessiven und darum pathologischen Fettinfiltration sind. Wie freilich förmliche Fettgeschwülste auf dem Boden der entarteten Zotte erstehen konnten, ist eine andere Frage. Ihre Beantwortung bleibt dem aufgespart, der die Erklärung des Werdens und Wesens einer Geschwulst zu geben im Stande sein wird.

Literatur.

Schmidt's Jahrbücher 1856—1892.
Centralblatt für Chirurgie 1879, 1883, 1884, 1886.
Deutsche Zeitschrift für Chirurgie. Bd. XXIII.
Hueter, Gelenkkrankheiten.
Bazy, Lipome arborescent du genou (Synovite chronique) synovectomie; guérison. Bull. de la Soc. anat. 5. S. IV. 19.

Filter, M., Ueber solitäre Lipome des Kniegelenks (Tübingen).
Schleich, C., Infection und Geschwulstbildung. Deutsche med. Wochschr. 1891.
Stoll, Beitrag zur Casuistik der Lipome (Tübingen).
Dr. P. Sendler, Ein Fall von Lipoma arboresc. der Sehnenscheiden. Centralblatt für Chirurgie 1891.
Schleich, Ueber die Aetiologie der Geschwülste, Versuch einer Analyse ihres Wesens.
Sutton, J. Bland, A case of lipoma arborescens. Transact. of the path. Soc. XXXIX.
Henningsen, Beitrag zur Statistik der Fettgeschwülste.
Häckel, Lipoma arboresc. der Sehnenscheiden. Centralblatt f. Chirurgie 1888.
Grosch, Studien über das Lipom. Deutsche Zeitschr. f. Chir. Bd. XXVI. 1887.
Schmolk, Zwei Fälle von Lipoma arboresc. genu, complicirt mit frischer Synovialtuberculose. Deutsche Zeitschrift f. Chirurgie 1886.
Lauenstein, C., Fälle von Lipom des Kniegelenks. Centralbl. f. Chir. XI.
Boyer, H., Lipom am Kniegelenk. Bull. de la Soc. anat. 4. S. II.
Beiträge zur Chirurgie. Jahresbericht der Universitätsklinik Halle 1873.
Chirurgie von v. Pitha und Billroth. Bd. II. 2. Abth.
Bokelmann, Zur Casuistik der Hämophilie. Inaug.-Diss. Göttingen 1881.

XIX.

Leichenexperimente über die Zerreissungen der Bänder im Kniegelenk.

Vorgenommen von

Dr. Johann Hönigschmied

k. und k. Regimentsarzt in Klagenfurt.

Durch verschiedene Umstände verhindert, bringe ich mit der vorliegenden Abhandlung meine im Jahre 1877 begonnenen „Leichenexperimente über Zerreissungen der Bänder der grösseren Extremitätengelenke" erst jetzt zum Abschluss. Um die Verletzungen zu studiren, welche durch forcirte extreme Bewegungen im Kniegelenk auftreten, habe ich im Ganzen 150 Versuche vorgenommen. Davon entfallen auf die Wirkung durch gewaltsame Hyperflexion 14, auf die Hyperextension 30, auf die Hyperabduction 31, auf die Hyperadduction, Pronation und Supination je 25 Versuche.

Wirkung durch gewaltsame Hyperflexion.

Bekanntlich sind reine Flexionen im Kniegelenk nur in den Mittellagen ausführbar. Da jeder Condyl des Oberschenkels seine eigene Axe besitzt, so kann die Beugung und Streckung nicht ohne Rotation vor sich gehen, und es combiniren sich diese Bewegungen in der Weise, dass jede Flexion mit einer Pronation der Tibia eingeleitet und jede Extension mit einer Supination vollendet wird.[1]) Der Umfang der normalen Beugung und Streckung beträgt nach den Messungen, welche die Brüder Weber[2]) an Leichen vorgenommen haben, 165 Grad und an Lebenden blos 144 Grad. Diese Differenz erklärt sich daraus, dass die Muskeln das Knie nie so weit beugen, als es der Gelenkpparat gestattet, und — wie Paul[3]) angiebt — die über die Vorderseite des Gelenkes verlaufende Sehne des Extensorquadriceps cruris der extremen Beugung Widerstand leistet.

1) Langer, Das Kniegelenk des Menschen. Sitzungsberichte der mathematisch-naturwissenschaftlichen Klasse der kaiserl. Akademie der Wissenschaften. 1858. Bd. XXXII. S. 99, und Anatomie. 2. Aufl. S. 90.

2) Mechanik der menschlichen Gehwerkzeuge. 1836.

3) Die chirurgischen Krankheiten des Bewegungsapparates. 1861. S. 366.

Um mich zu überzeugen, welche Wirkung die gewaltsame Hyperflexion auf den Bandapparat ausübt, habe ich zuerst eine Reihe von Versuchen an solchen Extremitäten vorgenommen, an denen das Kniegelenk blossgelegt und die Weichtheile am Ober- und Unterschenkel entfernt worden waren.

Wenn man ein Kniegelenk präparirt und die Gelenkkapsel entfernt, so hat — wie schon die Brüder Weber erwähnen — die Festigkeit des Gelenkes in keiner Weise gelitten. Beugt man den Unterschenkel, so erschlafft das äussere Seitenband, das innere dagegen bleibt nahezu gleichgespannt und gleitet auf der medialen Fläche der Tibia nach rückwärts. Wird die Beugung gewaltsam weiter ausgeführt, dann reisst das Ligamentum cruciatum anterius von seiner Insertion an der Innenseite des Condylus femoris lateralis, in der Richtung von vorn nach rückwärts unvollständig los, so, dass das hinterste Ende seiner Insertion in Form eines schmalen Streifens am Knochen haften bleibt. Die Beugung ist nun vollständig zulässig, so dass die hintere Fläche des Femur und jene der Tibia sich berühren und die Axen des Ober- und Unterschenkels parallel vor- und hintereinander verlaufen.

Wenn man an einem Kniegelenk nach Entfernung der Kapsel das Ligamentum cruciatum posterius durchschneidet, so hat dadurch der Umfang der Beugung nicht zugenommen. Wird die Bewegung weiter fortgesetzt, reisst das Ligamentum cruciatum anterius an der früher erwähnten Stelle unvollständig los.

Das Resultat, welches man durch Hyperflexion des Kniegelenks an präparirten Extremitäten erhält, besteht demnach — wie auch Dittel[1]) erwähnt — einzig und allein in der unvollständigen Lostrennung des Ligamentum cruciatum anterius vom Condylus femoris lateralis. Dass die Losreissung constant an dieser Stelle erfolgt, erklärt sich aus der Richtung und Einpflanzung des genannten Bandes.

An intacten Leichen wurde die Ueberbeugung des Kniegelenkes in 10 Versuchen vorgenommen, und es wurde der Unterschenkel so weit gebeugt, bis die Ferse das Gesäss berührte. Der Bandapparat blieb — wie in den Versuchen von Bonnet[2]) — vollkommen unversehrt, dagegen war in einem Versuche — an der Leiche eines alten Mannes — die Tibia an der Uebergangsstelle des unteren in das mittlere Drittel, und die Fibula an der Uebergangsstelle des mittleren in das obere Drittel, gebrochen.

1) Ueber intraarticuläre Verletzungen am Knie. Med. Jahrbücher 1876. 3. Heft.
2) Ueber die Krankheiten der Gelenke. Uebersetzt von Krupp. 1847. S. 488.

Auch Dittel (l. c.) war nicht im Stande, an intacten Leichen durch blosse Ueberbeugung des Unterschenkels eine Verletzung im Kniegelenk hervorzurufen; wenn er aber einen Keil in die Kniekehle drückte und über diesen den Unterschenkel gewaltsam beugte, war stets das vordere Kreuzband von seiner Insertion am Oberschenkel vollständig losgetrennt. Dittel hat auch angegeben, unter welchen Umständen an Lebenden eine Lostrennung des vorderen Kreuzbandes durch den genannten Mechanismus erfolgen kann.

Wirkung durch gewaltsame Hyperextension.

Wenn man ein Kniegelenk präparirt und den Unterschenkel streckt, so sieht man, wie mit zunehmender Extension die beiden Seitenbänder sich anspannen; von dem breiten Ligamentum accessorium mediale sind es die hintersten Bündel, welche bei dieser Bewegung am meisten gespannt werden.

Ausser der hinteren Kapselwand sind es — nach Henle[1]) — besonders die Ligamenta cruciata, welche der Streckung des Kniegelenkes über 180 Grad Widerstand leisten. —

Nach Henke[2]) erfolgt die Hemmung der Beugung und Streckung mit dem Anstossen der dicken Ränder der halbmondförmigen Zwischenknorpel an bestimmte Stellen vor und hinter den Gelenkflächen der Condylen; hinten zugleich durch dss Anstossen der Tibia am Femur. Bei der Streckung soll — nach C. Hüter — der vordere Rand der Incisura an die Eminentia intercondyloidea anstossen.

Um die Extension über die physiologische Genze gewaltsam auszuführen, wurde bei den meisten Versuchen an präparirten Extremitäten der Unterschenkel in einem grösseren Schraubstock fixirt und der Oberschenkel ruckweise in sagittaler Richtung so weit nach vorn geneigt, bis ein krachendes Geräusch und das Gefühl des aufgehobenen Widerstandes den Eintritt einer stattgehabten Verletzung anzeigte.

Seltener wurde bei Vornahme der Versuche der Oberschenkel fixirt und die Hyperextension am Unterschenkel ausgeführt. Um mich zu überzeugen, welchen Widerstand die einzelnen Ligamente der Gewaltwirkung entgegensetzen, habe ich mehrere Versuche, combinirt mit Durchschneidung einzelner Ligamente, vorgenommen.

In 8 Versuchen, wo an dem Präparate die Gelenkskapsel und sämmtliche Ligamente erhalten waren, war das Resultat je nach dem Grade der mitgetheilten Bewegung verschieden:

In 2 Fällen, wo der Unterschenkel nur wenig überstreckt wurde,

1) Bänderlehre. 1872. S. 137.

2) Anatomie und Mechanik der Gelenke. S. 235.

war die hintere Kapselwand von der Umrandung der Fibia losgerissen und das hintere Kreuzband abgetrennt; das vordere Kreuzband und die Ligamenta lateralia blieben unversehrt. Man konnte jetzt den Unterschenkel in sagittaler Richtung so weit nach rückwärts schieben, dass die Condylen der Tibia, wie bei der Luxation des Unterschenkels nach hinten, einen staffelförmigen Vorsprung bildeten, dagegen war es nicht möglich, die Tibia über die normale Grenze nach vorn zu dislociren.

In 2 Fällen, wo die Hyperextension stärker ausgeführt wurde, war die hintere Kapselwand entsprechend den Condylen des Oberschenkels zerrissen und die beiden Kreuzbänder losgetrennt; die Seitenbänder waren — wie in den früheren Versuchen — erhalten. Die Verletzung der Kapsel erfolgt hier durch den Druck, welchen die Condylen des Oberschenkels bei dieser Bewegung auf dieselbe ausüben.

Bekanntlich hat Stark [1]) 2 Fälle von Ruptur der Ligamenta cruciata an Lebenden beobachtet, bei welchen die Verletzung durch forcirte Hyperextension zu Stande kam. In beiden Fällen konnte man den Unterschenkel überstrecken, aber nur wenig nach der Seite bewegen, so dass die Integrität der Ligamenta lateralia angenommen werden musste. In 4 Versuchen, wo der Oberschenkel so weit überstreckt wurde, dass er die Vorderseite des Unterschenkels berührte, war die hintere Kapselwand gleichfalls von der Tibia losgetrennt. Darunter waren dreimal beide Kreuz- und Seitenbänder losgerissen; einmal war blos das Ligamentum cruciatum anterius und das Ligamentum laterale internum losgetrennt.

Das Ligamentum laterale externum war stets erhalten. In zwei Fällen waren beide Zwischenknorpel und zweimal war blos die Cartilago semilunaris externa von der Tibia losgerissen.

Zwei Versuche, bei welchen am Präparate die Kapsel entfernt, die Seitenbänder aber belassen waren, lieferten ein übereinstimmendes Resultat. In beiden Fällen waren die Ligamenta cruciata und das Ligamentum accessorium mediale losgerissen; das Ligamentum accessorium laterale blieb unversehrt.

Wenn man an einem Kniegelenk die hintere Kapselwand abträgt und das Ligamentum cruciatum posterius durchschneidet, so ist es klar, dass der Oberschenkel mit seinen Condylen nach vorn, beziehungsweise die Tibia nach rückwärts gleiten kann. Ebenso lehrt dieses Experiment, dass bei der Luxation des Unterschenkels nach

1) Cannstatt's Jahresberichte 1850. Bd. III. S. 34. Two cases of Rupture of the crucial ligament of the knee-joint. Edinb. med. surg. Journ. Octbr.

rückwärts, ausser der hinteren Kapselwand, mindestens auch das Ligamentum cruciatum posterius reissen muss. — Analoge Verhältnisse — nur in umgekehrter Richtung — ergeben sich nach Durchschneidung des Ligamentum cruciatum anterius, und es ist einleuchtend, dass bei jeder Luxation des Unterschenkels nach vorn, ausser der hinteren Kapselwand, mindestens auch das vordere Kreuzband reissen muss. — Andere Versuche dagegen ergeben, dass eine vollständige Verrenkung der Tibia nach vor- oder rückwärts kaum ohne gleichzeitige Verletzung des einen oder anderen Seitenbandes erfolgen kann; denn wenn man an einem Kniegelenk die Kapsel abträgt und die Ligamenta cruciata durchschneidet, so dass nur die Seitenbänder allein vorhanden sind, so lässt sich bei gestreckter Stellung des Gelenks der Unterschenkel weder vor- noch rückwärts verschieben. Wenn man hierauf den Unterschenkel gewaltsam überstreckt, reisst stets das eine oder das andere Seitenband von seiner Insertion am Femur los.

Wenn man an einem Kniegelenk ausser der Kapsel auch die Seitenbänder entfernt und den Ober- und Unterschenkel so aneinanderhält, dass die Ligamenta cruciata ihre gekreuzte Richtung beibehalten, so zeigt es sich, dass eine merkliche Ueberstreckung, trotz dem Fehlen der hinteren Kapselwand und der Lateralbänder, nicht ausführbar ist.

Wird die Ueberstreckung gewaltsam ausgeführt, so reisst das Ligamentum cruciatum anterius von seiner Insertion an der Tibia und das posterius vom Femur los. In den meisten Versuchen löst sich zuerst das vordere Kreuzband und erst bei fortwirkender Gewalt das hintere los; in einigen Fällen war es unmöglich, zu constatiren, welches von den beiden Bändern sich zuerst losgetrennt hatte.

Interessant ist die Beobachtung, dass jedes Kreuzband für sich allein der forcirten Streckung Widerstand leistet. Wenn man an einem Kniegelenke sämmtliche Bänder abträgt, so dass nur das Ligamentum cruciatum anterius allein vorhanden ist, so zeigt es sich, vorausgesetzt dass der Ober- und Unterschenkel zu einander die normale Stellung einnehmen, dass die Streckung nicht wesentlich über 180 Grad vermehrt werden kann, weil das Ligamentum cruciatum anterius dieser Bewegung Widerstand leistet; erst wenn die Streckung gewaltsam weiter fortgesetzt wird, reisst dasselbe von seiner Einpflanzungsstelle an der Tibia los. Aehnlich verhält es sich mit dem Ligamentum cruciatum posterius.

An intacten Leichen wurde die gewaltsame Ueberstreckung des Kniegelenks in 13 Versuchen vorgenommen. In den meisten Fällen wurde bei den Experimenten die Leiche am Secirtisch so weit herabgezogen, dass die Unterschenkel frei über den Rand desselben herab-

hingen. Nun wurde der Oberschenkel fest gegen die Tischplatte niedergedrückt, und der Unterschenkel in sagittaler Richtung so weit gegen die Vorderseite des Oberschenkels geneigt, bis er mit demselben einen stumpfen oder selbst rechten Winkel bildete. In einigen Versuchen, wo ich auf diese Weise zu keinem Resultat gelangte, wurde die Hyperextension dadurch erzwungen, indem, während der Ober- und Unterschenkel auf einer festen Unterlage ruhten, das Knie aber nicht unterstützt war, ein Gehülfe das letztere nach abwärts drückte.

In 6 Versuchen, wo die Hyperextension nahezu bis zum rechten Winkel ausgeführt wurde, waren zweimal sämmtliche Weichtheile in der Fossa poplitea zerrissen, so dass die Condyli femoris durch den Riss zu Tage traten. — Viermal war die hintere Kapselwand vom Oberschenkel und zweimal von der Umrandung der Tibia losgerissen. — Zweimal waren beide Zwischenknorpel und einmal war die Cartilago semilunaris externa von den correspondirenden Gelenkflächen der Tibia losgetrennt. In allen Fällen war das vordere Kreuzband von der Tibia und das hintere vom Femur losgerissen. Das Ligamentum laterale internum war dreimal vollständig und zweimal blos zur Hälfte, von hinten nach vorn, von seiner Insertion am Femur losgelöst; einmal war blos die hintere Hälfte — und zwar in der Mitte des Bandes — gerissen. Was das äussere Seitenband betrifft, so war dasselbe einmal vollständig von seiner Insertion am Köpfchen des Wadenbeines und einmal unvollständig von hinten nach vorn, vom Femur abgetrennt. In 4 Fällen dagegen war das äussere Seitenband vollständig erhalten.

In den Versuchen, wo die Losreissung sämmtlicher Ligamente erfolgt war, konnte man den Unterschenkel frei nach allen Richtungen bewegen. In den Fällen, wo das Ligamentum laterale externum erhalten war, befand sich der Unterschenkel nach dem Versuche in Hyperextension; man konnte denselben weit überstrecken und adduciren. In den Versuchen, wo das Ligamentum laterale internum vollständig losgetrennt war, war die Abduction des Unterschenkels in gestreckter Stellung ausführbar.

Was die Zerreissung der Bänder betrifft, so ergiebt sich kein wesentlicher Unterschied, ob man die Versuche an intacten Leichen oder an präparirten Extremitäten vornimmt.

In 15 Versuchen, wo bei intactem Gelenk durch gewaltsame Ueberstreckung überhaupt eine Verletzung des Bandapparates auftrat, war stets die hintere Kapselwand losgerissen. Siebenmal war dieselbe von der Umrandung der Tibia — darunter einmal mit einem

Knochenstück vom Condylus internus tibiae — und sechsmal vom Femur losgetrennt; zweimal war die hintere Kapselwand, entsprechend den Condylen des Oberschenkels, zerrissen. Die Seitenbänder blieben in 18 Versuchen viermal unversehrt. Es sei jedoch erwähnt, dass dieses Resultat nur bei den Experimenten an präparirten Extremitäten eintrat. Bemerkenswerth ist der Umstand, dass es durch gewaltsame Ueberstreckung verhältnissmässig selten gelingt, das Ligamentum laterale externum loszureissen, denn in 14 Versuchen, wo überhaupt eine Lostrennung der Seitenbänder erfolgte, blieb dasselbe in der Hälfte der Fälle erhalten, während das Ligamentum laterale internum nur einmal intact blieb. In den übrigen Fällen war das innere Seitenband entweder vollständig oder zum grössten Theil vom Condylus internus femoris abgetrennt. Gewöhnlich erfolgt die Lostrennung so, dass dasselbe von seiner Insertion am Femur eine grössere oder kleinere Partie Knochenrinde mit fortnimmt. Nur einmal war dieses Band in seiner Continuität, etwa zur Hälfte von hinten nach vorn, zerrissen. Das Ligamentum laterale externum war sechsmal vom Condylus externus femoris und nur einmal mit einer kleinen Knochenpartie vom Köpfchen des Wadenbeins abgetrennt.

In allen Fällen, wo die Hyperextension stärker ausgeführt wird, kommt es zur Lostrennung der Ligamenta cruciata, und die Stellen, an welchen dieselbe erfolgt, sind ganz constant. In 18 Versuchen war das hintere Kreuzband stets vom Femur und das vordere 17mal von der Tibia losgetrennt; einmal — bei den Versuchen an präparirten Extremitäten — blieb das Ligamentum cruciatum anterius unversehrt. Nicht selten reissen diese Ligamente so, dass dieselben kleine Knochenpartien von ihren Insertionsstellen mit fortnehmen.

Dass durch den Mechanismus der Ueberstreckung die Losreissung der Ligamenta cruciata an den genannten Stellen erfolgt, ergiebt sich aus der Richtung und Einpflanzung dieser Bänder.

Von den halbmondförmigen Zwischenknorpeln waren sechsmal beide und einmal blos der äussere von den Gelenkflächen der Tibia, entweder ganz oder theilweise, losgetrennt.

In 6 Versuchen, welche an Leichen älterer Individuen vorgenommen wurden, kam durch gewaltsame Ueberstreckung des Kniegelenkes keine Verletzung des Bandapparates, sondern Fractur zu Stande.

In 4 Fällen war das untere Ende des Femur über den Condylen, nahezu in querer Richtung abgebrochen. Am unteren Ende war die spongiöse Substanz tiefer herausgebrochen, als die compacte Lamelle, so dass das obere Fragment zapfenförmig in das Bruchstück hineinragte. Darunter waren einmal beide Condylen des Oberschenkels in sagittaler Richtung, von vorn nach hinten durchtrennt, daher die Form der Fractur T-förmig.

In 2 Fällen war das obere Ende des Schienbeins, in gleicher Höhe mit dem Köpfchen des Wadenbeins — noch oberhalb der Insertion der Seitenbänder — quer abgebrochen. Darunter waren einmal beide Schienbeinknorren in sagittaler Richtung von einander getrennt; das äussere Fragment war frei beweglich, und mit dem inneren Bruchstück standen die Ligamenta cruciata noch in fester Verbindung.

Ueber die Symptomatologie ist bezüglich der Fracturen des Oberschenkels nichts zu bemerken; in allen Fällen waren die pathognomonischen Symptome der Fractur — Crepitation und abnorme Beweglichkeit — zugegen.

In den Fällen, wo die obere Epiphyse der Tibia losgerissen war, fand ich folgende Deformität. Der Unterschenkel war überstreckt und bildete mit dem Oberschenkel, ähnlich wie beim Genu recurvatum, einen nach vorn offenen Winkel. Das Knie bildete einen staffelförmigen Vorsprung nach vorn, und der Durchmesser desselben hatte in der Richtung von vorn nach hinten, beträchtlich zugenommen. Die Patella war stark prominent und schräg von oben und vorn nach unten und hinten geneigt. Die Basis derselben war nach vorn, die Spitze nach rückwärts und die vordere Fläche nach abwärts gekehrt. Die Vertiefung in der Fossa poplitea war ausgeglichen, und wenn man den Unterschenkel noch mehr überstreckte, trat daselbst eine deutliche Verwölbung ein. Man konnte den Unterschenkel bei gestrecktem Knie abduciren und auswärts rollen, nicht aber adduciren und nach innen rollen.

Die scheinbare Abduction im Kniegelenk kam dadurch zu Stande, weil — obwohl das innere Seitenband unverletzt war — die Fragmente an der Innenseite sich etwas von einander entfernen konnten, wenn man den Unterschenkel in der Frontalebene nach aussen flectirte; ebenso erklärt sich die Möglichkeit der Auswärtsrollung durch die dabei stattfindende Verschiebung der Bruchstücke. — Die Unmöglichkeit der Adduction ist an und für sich klar; da die Fibula mit dem oberen Fragmente noch in fester Verbindung stand, so konnten die Fragmente nach aussen nicht von einander weichen, wenn man den Unterschenkel zu adduciren suchte.

Wenn ich die Resultate meiner Versuche mit jenen vergleiche, welche Bonnet (l. c.) erhielt, so finde ich, dass dieselben im Wesentlichen mit einander übereinstimmen. In den Experimenten von Bonnet war bei jungen kräftigen Individuen infolge dieser Bewegung stets Bänderzerreissung eingetreten. Die Seitenbänder waren stets vom Oberschenkel, die Ligamenta cruciata vom Femur, seltener von der Tibia losgerissen; zuweilen war auch das hintere Ende der Zwischenknorpel losgetrennt. Wenn er dagegen die Hyperextension an Leichen alter oder schlechtgenährter Individuen vornahm, erfolgte stets Fractur der Knochenenden. Im Gegensatz zu meinen Beobachtungen war in den Experimenten Bonnet's zumeist der Unterschenkel und zwar nicht allein die Tibia, sondern auch das Wadenbein gebrochen. Am Schienbein war die Richtung der Fractur gewöhnlich schräg von oben nach unten und von hinten nach vorn. Das Wadenbein war zumeist unvollständig gebrochen. Ich selbst habe die Fractur der Fibula in meinen Versuchen niemals gesehen.

Fractur des Oberschenkels, welche in meinen Versuchen am häufigsten auftrat, hat Bonnet in 8 Versuchen nur einmal beobachtet. An Leichen junger Individuen hatte die extreme Streckbewegung gleichfalls Fractur der Gelenkenden zur Folge. In den meisten Fällen war die Continuitätstrennung unter der Vereinigung der Epiphyse mit der Diaphyse eingetreten.

Dittel (l. c.) erhielt durch gewaltsame Ueberstreckung des Kniegelenkes folgendes Resultat: Bei jungen Individuen erfolgte Ablösung der oberen Epiphyse des Schienbeines oder vielmehr ein Umsturz derselben nach vorn; bei älteren Individuen, Impression der Gelenkknorren des Femur in jene der Tibia; in anderen Fällen Lostrennung der Ligamenta cruciata. In einigen Versuchen war eine Combination dieser drei intraarticulären Verletzungen zugegen. Ganz unbegreiflich ist es mir, dass Dittel, entgegen meinen Versuchen, das vordere Kreuzband stets vom Femur und das hintere von der Tibia losgetrennt fand. — Ueber die Lostrennung der Gelenkkapsel und der Seitenbänder macht Dittel keine Erwähnung.

Bekanntlich wird von den Chirurgen die gewaltsame Ueberstreckung des Kniegelenkes als Ursache der „Luxation des Unterschenkels nach vorn" bezeichnet. Nach Hüter[1]) kommt die Luxation zu Stande, indem durch den Schluss der Ueberstreckung am vorderen Rand der Tibia ein Hypomochlion entsteht. Nachdem beide Ligamenta lateralia und beide Ligamenta cruciata durch die überstreckende Gewalt

1) Chirurgie. S. 949.

zerrissen sind, hebeln sich die hinteren Abschnitte der Gelenkflächen in der Kniekehle von einander ab, und durch die secundäre Bewegung, welche im Sinne der Beugung stattfinden muss, tritt die Tibia nach vorn und der Femur nach hinten. Wenn man aber an der Leiche diese Bewegung ausführt, so gelingt es nur selten, eine Verrenkung hervorzurufen. Dies erklärt sich daraus, weil bei der Ueberstreckung an der Leiche sich nur schwer der Mechanismus nachahmen lässt, wie er stattfindet, wenn bei fixirtem Unterschenkel der Körper vorwärts fällt. Durch extreme Streckung werden zwar die Ligamente zerrissen, aber es fehlt der Einfluss der Körperschwere als dislocirendes Moment. In einigen Versuchen habe ich die Luxation des Unterschenkels nach vorn in folgender Weise hervorgerufen:

Wenn man den Unterschenkel, nachdem durch die überstreckende Gewalt die Ligamente im Kniegelenk zerrissen sind, noch weiter in sagittaler Richtung gegen die Vorderseite des Oberschenkels bewegt, so gleiten die Gelenkflächen der Tibia über die Condylen des Femur nach vorn. Wenn man hierauf den Unterschenkel — indem man in der Richtung seiner Axe einen Druck ausübt — gewaltsam beugt, so findet eine neue Drehung statt, welche aber nicht mehr durch die Axe des Gelenkes, sondern durch den am Femur sich anstemmenden hinteren Rand des oberen Endes der Tibia geht; dasselbe hebelt sich ab, und der Unterschenkel gleitet nach vorn.

Die Symptome, welche dabei auftreten, sind folgende: Die Axe des Unterschenkels ist zu jener des Oberschenkels parallel nach vorn verschoben. Oberhalb der beiden Schienbeinknorren, welche vorn durch die gespannte Haut hervortreten, befindet sich eine Vertiefung, welche durch das Zurückweichen des Oberschenkels bedingt wird. Die Patella ist so gelagert, dass ihre hintere Fläche nach unten, die vordere nach oben, die Basis nach rückwärts und die Spitze nach vorn gerichtet ist. In der Kniekehle befindet sich ein Vorsprung, welcher durch die vorragenden Enden der Condyli femoris gebildet wird. Der Unterschenkel lässt sich überstrecken, aber nur wenig beugen.

In den Bonnet'schen Experimenten (l. c.) trat die Luxation des Unterschenkels nach vorn dann ein, wenn er nach Entfernung der Patella und der sie bedeckenden Haut, den Unterschenkel auf einer festen Unterlage fixirte und auf das untere Ende des Oberschenkels, welches nicht unterstützt war, einen heftigen Schlag ausführte.

Auf diese Weise kommt die genannte Luxation auch an Lebenden zumeist zu Stande, wenn — wie Paul (l. c.) angiebt — während übermässiger Streckung des Gelenks, gleichzeitig ein Stoss den Unterschenkel von hinten oder das untere Ende des Oberschenkels von vorn trifft.

Stabsarzt Lorenz[1]) hat aus der Literatur 14 Fälle über die Aetiologie der vorderen Schienbeinluxation zusammengestellt, in welchen die Verrenkung zumeist durch den genannten Mechanismus erfolgt ist. In vielen Fällen war es deutlich, dass dabei eigentlich nicht die Tibia, sondern der Oberschenkel seinen Platz verlässt.

Ich selbst möchte den von Lorenz mitgetheilten Fällen über die Entstehung dieser Luxation noch die folgenden anreihen:

1. Ein Mann fiel beim Spazierengehen auf einer sehr geneigten Ebene so, dass das Gewicht des Körpers die untere Partie des Oberschenkels nach unten und hinten drängte, während der auf dem Boden ruhende Fuss den Unterschenkel nach vorn bewegte.[2])

2. Ein Mann war von dem vorderen Theile eines geladenen Kohlenwagens gefallen und wurde in das Strickwerk der Deichsel verwickelt, eine Strecke weit geschleift.[3])

3. Ein Mann fiel beim Sprung auf den Fuss allein zurück, während der Oberschenkel gestreckt und ein wenig nach rückwärts gerichtet, der andere Unterschenkel aber nach vorn gerichtet war und den Boden noch nicht berührt hatte. Hierdurch war das Kniegelenk gestreckt, und ein schnelles Fallen des Körpers gegen den Boden veranlasst.[4])

4. Ein Mann hatte das rechte Bein halb gebeugt und fest angestemmt, um eine schwere Presse aufzuheben; dieselbe stürzte aber mit voller Kraft gegen den unteren Theil des Oberschenkels.[5])

5. Eine Frau wurde von einem gallopirenden Pferde von hinten gestossen und vorwärts umgeworfen. (Jaques.)[6])

6. Ein Individuum wurde von einem Remorquer auf den mittleren und vorderen Theil des Oberschenkels gestossen. (Faye.)[6])

7. Ein Mädchen, welches die Schenkel gebeugt hatte, wurde zu Boden geworfen und in dieser Stellung ihm ein Fusstritt beigebracht. (Verriest S. 870.) Bemerkenswerth ist, dass hier die Luxation bei gebeugtem Kniegelenk erfolgte.

8. Einem Reiter, welcher unter sein Pferd geworfen wurde, kam der Unterschenkel zwischen dem Boden und dem Seitentheile des Sattels zu liegen. (Malgaigne.)[6])

---

1) Einige Luxationen im Kniegelenk. Deutsche militärärztliche Zeitschrift. XVII. Jahrg. 1889. S. 206.

2) Lonyer-Villermay. Schmidt's Jahrbücher 1835. Bd. VII. S. 81.

3) Togoos, Canstatt's Jahresbericht 1842. Bd. I. S. 50.

4) Jaquot, Ebenda 1845. Bd. IV. S. 32.

5) Uytterhoeven, ebenda 1853. Bd. IV. S. 76.

6) Malgaigne, Verrenkungen. S. 869.

9. Einem Tagelöhner fiel, als er in einem Sandsteinschacht beschäftigt war, eine grosse Masse losgelösten Sandsteines auf den vorgestreckten im Hüftgelenk gebeugten, im Kniegelenk gestreckten Oberschenkel. [1])

Die Fälle 1, 3 und 5 sind dadurch bemerkenswerth, dass die Luxation nicht durch Einwirkung einer directen Gewalt, sondern durch blosse Hyperextension zu Stande kam. In den von Lorenz citirten Fällen war die Verrenkung fünfmal gleichfalls durch gewaltsame Ueberstreckung erfolgt.

Was die bei dieser Luxation vorkommenden Bänderzerreissungen betrifft, fand Bonnet (l. c.) in seinen Versuchen an der Leiche das Ligamentum cruciatum anterius und beide Seitenbänder vom Femur abgetrennt; das Ligamentum cruciatum posterius war erhalten, jedoch stark ausgedehnt.

In den Fällen, wo ich diese Luxation erzeugt hatte, waren sämmtliche Weichtheile in der Kniekehle unregelmässig zerrissen; die hintere Kapselwand und die Ligamenta lateralia waren vom Femur und beide Zwischenknorpel von den correspondirenden Gelenkflächen der Tibia zur Hälfte von hinten nach vorn losgerissen; das vordere Kreuzband war von der Tibia, das hintere vom Femur losgetrennt.

Ueber die bei dieser Luxation an Lebenden vorkommenden Verletzungen des Bandapparates finde ich in der mir zugängigen Literatur folgende durch Autopsie constatirte Fälle verzeichnet:

1. An einem Präparate, welches Malgaigne beschreibt und abbildet, war nach aussen von der Patella ein grosser Riss, welcher die Kapsel, das äussere Seitenband und die Aponeurose des Vastus umfasste; die Gelenkkapsel war nach innen und hinten zerrissen, ebenso das Ligamentum cruciatum anterius und das innere Seitenband.

2. Stewart fand in einem Fall von complicirter Luxation alle Bänder, mit Ausnahme des Ligamentum laterale internum, zerrissen.

3. In einem Fall von Birkett waren die Ligamenta cruciata und das äussere Seitenband von der Tibia losgerissen.

4. Einen Fall, wo nur die Kreuzbänder zerrissen waren, erwähnt Balingal. Malgaigne[2]), welcher die vorgenannten Fälle mittheilt, giebt an, dass man daran zweifeln könne, ob die letzte Beobachtung richtig sei.

5. Thomas Brittain[3]) fand in einem Falle, wo die Extremität wegen Gangrän amputirt wurde, gleichfalls nur Zerreissung der Ligamenta cruciata.

1) Linhardt, Wiener Medicinal-Halle 1864. Nr. 35 u. 36.

2) Verrenkungen 1856. S. 873. 3) Schmidt's Jahrb. 1837. Bd. XIV. S. 337.

6. In einem Fall von Güntner[1]) war die Kapsel entsprechend dem Condylus externus zerstört, die Ligamenta cruciata und die Seitenbänder zerrissen, die Gelenkknorpel erweicht, sonst nicht verändert.

7. Einen Sectionsbefund von completer Luxation im rechten Kniegelenk beschreibt Podrazky.[2]) Ausser anderweitigen Verletzungen — Perforation der Weichtheile — waren die Ligamenta cruciata und die innere Seite der Kapsel zerquetscht und zerrissen, das äussere Seitenband war aufgefasert und ausgedehnt.

8. In einem Falle von Albert[3]) war die hintere Kapselwand zerrissen, die Seitenbänder waren schlaffer, die Zwischenknorpel flach gedrückt und ausgedehnt; die Ligamenta cruciata waren oberhalb ihrer Insertion von der Tibia abgerissen.

Wenn man die vorstehenden Sectionsberichte näher berücksichtigt, so findet man, dass die Luxation der Tibia nach vorn stets mit ausgedehnten Bänderzerreissungen einhergeht. In allen Fällen, mit Ausnahme von 3, 4 und 5, war die Kapsel mehr weniger weit zerrissen, und es ist anzunehmen, dass es auch in diesem der Fall war. Von den Seitenbändern waren entweder beide, oder blos das äussere oder das innere, zerrissen. Die Kreuzbänder waren stets von ihrer Insertion losgetrennt; blos einmal, in dem von Malgaigne beschriebenen Präparat, war das Ligamentum cruciatum posterius — übereinstimmend mit den Versuchen von Bonnet — zwar erhalten, jedoch stark ausgedehnt.

Viel seltener als die Luxation des Unterschenkels nach vorn ist jene nach rückwärts. Lossen hat 50 Beobachtungen aus der Literatur gesammelt; Malgaigne[4]) kennt davon nur 12 Fälle, und Pitha[5]) hat dieselbe nie beobachtet.

Bonnet (l. c.) hat diese Verrenkung an der Leiche hervorgerufen, indem er eine Extremität auf einen Block legte, so, dass das untere Ende derselben und der Oberschenkel unterstützt war, und er sodann auf das obere Ende der Tibia schlug, welches keinen Stützpunkt hatte. — Mir selbst ist es niemals gelungen, durch gewaltsame Hyperextension des Kniegelenkes eine Luxation der Tibia nach rückwärts zu erzeugen. Bekanntlich kommt an Lebenden diese Verrenkung zu Stande, wenn während übermässiger Streckung des Kniegelenkes ein Stoss den Oberschenkel von hinten oder die Tibia von vorn trifft, ferner

1) Bericht über die Leistungen der unter Prof. Pitha's gestandenen chirurg. Klinik zu Prag. Prager Vierteljahrsschr. 1859. Bd. LXIII. S. 1.

2) Spitals-Zeitung. Nr. 19. Jahrgang 1861.

3) Wiener med. Presse 1872.

4) l. c. S. 875.

5) Krankheiten der Extremitäten 1868. S. 260.

beim Ueberschlagen des Körpers nach vorn, während der Fuss stecken bleibt, ebenso beim Fall auf das spitzwinklig gebeugte Gelenk, wobei der Unterschenkel nach hinten und der nach vorn überragende Oberschenkel vor- und abwärts gestossen wird.[1])

In 8 Fällen dieser Luxation, welche Lorenz (l. c.) mittheilt, war es zumeist eine direct von vorn einwirkende Gewalt, welche das obere Ende der Tibia nach rückwärts drückte, während der Oberschenkel fixirt war.

Von den Fällen, welche ich über die Entstehung dieser Luxation gesammelt habe, will ich nur einige — welche Lorenz nicht erwähnt — hier anführen:

1. Eine Frau fiel, eine schwere Last auf dem Rücken tragend, in einen Graben, so dass die Füsse im Grunde desselben stecken blieben, während der Körper nach vorn überschlug.[2])

2. Ein Arbeiter gerieth zwischen das Rad eines von einer Dampfmaschine bewegten Wagens und eine Wand.[3])

3. Ein Arbeiter hatte einen mit Kohlen beladenen Wagen vorwärts schieben helfen, indem er seine rechte Schulter an das hintere Ende des Karrens stemmte. Das Pferd glitt aus, fiel zu Boden, und als es sich wieder aufrichten wollte, fiel der Karren mit verstärkter Kraft auf die Schulter zurück und drückte den Mann zu Boden.[4])

4. Ein Mann stieg über einen Wall hinweg, stürzte in den dahinter befindlichen Graben und blieb liegen.[5])

5. Ein Arbeiter, welcher sich einige Jahre vorher durch einen Beilhieb das Kniescheibenband durchtrennt hatte, gerieth beim Fortrollen eines schweren Steines mit dem Fusse zwischen zwei Steinblöcke und wurde so festgeklemmt.[6])

6. Eine Magd, welche beim Torfaufziehen beschäftigt war, wurde von dem noch rollenden herabfallenden Torfkübel von hinten an den Oberschenkel geschlagen, wodurch derselbe vor die Tibia gedrängt wurde.[7])

Ueber die Verletzungen des Bandapparates, welche bei dieser Luxation vorkommen, ist wenig bekannt. Bonnet (l. c.) erwähnt

1) Paul, Die chirurg. Krankheiten des Bewegungsapparates 1861. S. 366.

2) Gordé, Schmidt's Jahrbücher 1835. Bd. VII. S. 81.

3) Griffith, ebenda 1844. Bd. XLII. S. 216.

4) Jacobs, ebenda 1859. Bd. CIII. S. 47.

5) Thompson, ebenda 1859. Bd. CIII. S. 47.

6) Fischer, Zur Casuistik seltener Verrenkungen. Wiener med. Wochenschr. 1868. Nr. 29 u. 30.

7) Fischer, Zeitschrift f. Wundärzte u. Geburtshelfer. Ulm 1867. Schmidt's Jahrbücher 1870. Bd CXLVII. S. 196.

nur, dass in den Fällen, wo an der Leiche diese Verrenkung eintrat, die Patella zerbrochen und das Ligamentum cruciatum posterius zerrissen war.

Bei Durchsicht der mir zugänglichen Literatur finde ich blos 2 Fälle, wo die Bänderzerreissung durch Autopsie constatirt ist.

In einem Fall, welchen Lorenz (l. c.) mittheilt, war das Ligamentum laterale externum grösstentheils zerrissen, das mediale Seitenband war nur an seiner vorderen Seise eingerissen, hinten war dasselbe nahezu unverletzt; der hintere Theil der Gelenkkapsel war zerstört, die Ligamenta cruciata waren vollständig losgetrennt, die Semilunarknorpel waren an richtiger Stelle.

In einem Fall von Robert[1]) waren angeblich alle Bänder unversehrt, nur die hintere Kapselwand zeigte zwei Einrisse, durch welche die Condyli femoris hindurchgetreten waren; ein anderer Einriss befand sich vor dem Ligamentum laterale externum. Mir ist es unbegreiflich, wie an einem normal gebauten Kniegelenk durch blosse Zerreissung der Kapsel eine Luxation erfolgen soll, da — wie auch Dittel (l. c.) erwähnt — eine Dislocation der Tibia nach rückwärts bezw. des Femur nach vorn, ohne Lostrennung des Ligamentum cruciatum posterius nicht möglich ist.

Wenn man die Resultate, welche durch gewaltsame Hyperextension des Kniegelenkes auftreten, kurz zusammenfasst, so sind es folgende:

1. Lostrennung der hinteren Kapselwand und der Ligamenta cruciata, Losreissung eines oder beider Seitenbänder und der Zwischenknorpel, zuweilen complicirt mit Zerreissung der Musculatur in der Kniekehle.

2. Fractur des Oberschenkels über den Condylen oder des oberen Endes der Tibia; Losreissen der Epiphysen.

3. Luxation des Unterschenkels nach vorn.

Wirkung durch gewaltsame Lateralflexion nach innen (Hyperadduction).

Gleichwie im Ellbogengelenk ist auch im Kniegelenk eine Seitenbewegung nur dann ausführbar, wenn der Bandapparat verletzt oder infolge eines pathologischen Processes zerstört ist.

Bei den Versuchen an präparirten Extremitäten wurde diese Bewegung hervorgerufen, indem der Oberschenkel in einem Schraubstock fixirt, und der Unterschenkel in der Frontalebene so weit nach aussen oder nach innen geneigt wurde, bis die Längsaxe desselben mit jener des Oberschenkels einen rechten Winkel bildete. Es sei

1) Malgaigne, Verrenkungen. S. 879.

bemerkt, dass das Kniegelenk bei Vornahme der Versuche stets gestreckt war.

Wenn man ein Kniegelenk präparirt, die Kapsel und das äussere Seitenband durchschneidet und hierauf den Unterschenkel um die sagittale Axe medianwärts beugt, so klafft das Kniegelenk an der Aussenseite nur so weit, dass die tiefste Stelle der äusseren Gelenkfläche der Tibia von dem correspondirenden Punkte des Condylus externus femoris etwa 7 bis 8 Mm. weit entfernt ist. Erst wenn man auch das vordere Kreuzband durchschneidet, beträgt die Entfernung etwa 25 Mm., und die Adduction ist im stärkeren Grade ausführbar.

Die Resultate, welche bei den Versuchen an präparirten Extremitäten auftreten, sind ziemlich constant.

In 7 Versuchen war das Ligamentum laterale externum sechsmal vom Capitulum fibulae und nur einmal von seiner Insertion am Condylus femoris lateralis losgerissen. Gewöhnlich reisst das äussere Seitenband vom Wadenbein so, dass dasselbe entsprechend seiner Insertion einen Theil der Knochenrinde mit fortnimmt. In einem Fall, wo das Band der Gewaltwirkung Widerstand leistend intact blieb, hatte dasselbe die Spitze des Wadenbeinköpfchens 1 Cm. weit losgetrennt.

Die Kapsel war constant von aussen nach innen, von der Umrandung der Tibia losgerissen; vorn erstreckte sich der Riss bis zum lateralen Rande der Sehne des Extensor quadriceps cruris, rückwärts bis zum hinteren Rande des Ligamentum laterale internum. Zuweilen kommt es vor, dass ein Verstärkungsbündel der hinteren Kapselwand ein Stückchen Knochensubstanz von der Umrandung der Tibia fortnimmt.

Was die Kreuzbänder betrifft, so war in 5 Fällen das vordere von der Tibia und das hintere vom Femur abgetrennt; in 2 Versuchen waren beide Ligamenta cruciata vom Femur losgerissen. Einmal, wo die Bewegung ruckweise mit grosser Gewalt ausgeführt wurde, hatte das Ligamentum cruciatum anterius ein grösseres Knochenstück von der Gelenkfläche der Tibia losgetrennt.

In 3 Versuchen war die Cartilago semilunaris externa von der Tibia losgetrennt.

Das mediale Seitenband blieb stets unversehrt.

An intacten Leichen wurde die Seitenbewegung im Kniegelenk hervorgerufen, indem ich den Oberschenkel der Leiche durch einen Gehülfen auf dem Secirtisch fixiren liess, während ein anderer Gehülfe den Unterschenkel oberhalb des Sprunggelenks umfasste und in der Frontalebene bis zum rechten Winkel median- oder lateralwärts beugte.

Wenn man den Unterschenkel in der Frontalebene nach innen

neigt, so suchen die Gelenktheile an der Aussenseite sich von einander zu entfernen, jene an der Innenseite werden stärker aneinandergepresst und bilden den Stützpunkt für eine Hebelbewegung, welche zunächst das Ligamentum laterale externum, das Ligamentum cruciatum anterius und hierauf das Ligamentum cruciatum posterius zum Zerreissen bringt. Selbstverständlich reisst dabei auch mehr weniger weit die Kapsel.

Wie schon Dittel (l. c.) erwähnt, gelingt es schwer, diese Bewegung auszuführen, und es gehört ein grosser Kraftaufwand dazu, das Ligamentum laterale externum zum Zerreissen zu bringen.

In 18 Versuchen, welche ich an intacten Leichen vornahm, erhielt ich folgendes Resultat:

In 14 Versuchen, wo überhaupt eine Verletzung des Bandapparates erfolgte, fand ich — übereinstimmend mit den Angaben von Bonnet (l. c.) und Dittel (l. c.) — stets das Ligamentum laterale externum, die Gelenkkapsel und die Kreuzbänder losgerissen.

In der Hälfte der Fälle, wo die Bewegung nach innen mit grosser Gewalt und über den rechten Winkel ausgeführt wurde, war auch das Ligamentum laterale internum losgetrennt; in den übrigen Versuchen blieb dasselbe intact. — Von den Zwischenknorpeln waren 7 mal beide und 3 mal war blos die Cartilago semilunaris externa von der Tibia losgetrennt. Entgegen den Versuchen an präparirten Extremitäten war hier das Ligamentum laterale externum ausnahmslos vom Femur und niemals vom Wadenbein losgetrennt; ebenso war die Losreissung des medialen Seitenbandes stets vom Condylus internus femoris erfolgt. In den Versuchen von Dittel dagegen war das Ligamentum laterale externum zuweilen auch von der Fibula losgetrennt oder in der Mitte zerrissen. Nicht selten reissen die Seitenbänder so, dass dieselben, entsprechend ihrer Insertion am Oberschenkel, grössere oder kleinere Partien der Knochenrinde lostrennen.

Die Stellen, an welchen die Losreissung der Ligamenta cruciata erfolgt, sind verschieden. In der Mehrzahl der Fälle, nämlich 9 mal, waren beide Kreuzbänder vom Femur und nur 3 mal von der Tibia losgerissen; 2 mal war das vordere Kreuzband von der Tibia und das hintere vom Femur abgetrennt. Was die Kapsel betrifft, so war dieselbe 6 mal vollständig vom Femur losgerissen, in 8 Versuchen dagegen war die vordere Kapselwand bis zum lateralen Rande der Sehne des Extensor quadriceps cruris und die hintere mit kleinen Knochenpartien von der Umrandung der Tibia losgetrennt.

Bezüglich der Symptome, welche dabei auftreten, ist Folgendes zu bemerken: Wenn man den Unterschenkel bis zum rechten Winkel medianwärts beugt, so behält er diese Stellung bei, so dass er horizontal auf dem Knie der anderen Seite ruht; die Crista tibiae ist nach vorn, die Wade nach hinten, die innere Kante der Tibia nach oben und die Tibula nach abwärts gerichtet. Das Kniegelenk klafft nach aussen, die Condyli femoris treten durch die gespannte Haut hervor und lassen sich umgreifen. Die Patella ruht schräg auf der vorderen inneren Seite des Condylus internus femoris, so dass die Basis derselben nach oben und aussen, die Spitze nach unten und innen gerichtet ist; dementsprechend ist der innere Rand nach oben und innen, der äussere Rand nach unten und aussen gewendet. Die Sehne des Extensor quadriceps cruris bildet einen Bogen mit nach innen sehender Concavität, und an der Innenseite der Patella ist die Haut zu einer grubigen Vertiefung eingesunken.

Nach der Blosslegung des Gelenks war die Stellung der Gelenktheile folgende: Die mediale Gelenkfläche der Tibia ruhte auf der Innenseite und die Patella auf der vorderen Seite des Condylus internus femoris; der äussere Knorren der Tibia bildete einen staffelförmigen Vorsprung nach unten. Diese Deformität ist keine bleibende, denn wenn man den Unterschenkel streckt, treten die Gelenktheile sofort in ihre früheren räumlichen Beziehungen zurück, und es bleibt nur die abnorme Beweglichkeit des Unterschenkels nach innen zurück.

In 5 Versuchen blieb der Bandapparat des Kniegelenks vollkommenintact, dagegen war 2 mal das untere Ende des Femur über den Condylen abgebrochen. Der Bruch verlief schräg von aussen und unten nach innen und oben. Darunter waren einmal zugleich die Schenkelcondylen in sagittaler Richtung von vorn nach hinten durchtrennt, daher die Form der Fractur T-förmig. In einem Versuch war blos der Condylus internus femoris abgebrochen; der Bruch begann in der Fossa intercondyloidea, entsprechend der Insertion des vorderen Kreuzbandes, und verlief in schräger Richtung nach oben und medianwärts, so dass das Bruchstück pyramidenförmig gestaltet war. — Die Fractur erfolgt hier durch den Druck, welchen der innere Knorren des Schienbeins bei dieser Bewegung auf den Condylus internus femoris ausübt. — Isolirte Fracturen des inneren Schenkelcondyls sind bekanntlich sehr selten; Malgaigne[1]) sah davon blos 2 Fälle, Boyer einen 3., und Albert[2]) hat gleichfalls nur einen Fall beobachtet.

1) Streubel, Ueber die Fracturen eines einzelnen Schenkelbeincondyls; von Malgaigne, Schm. Jahrb. 1848. Bd. LVII. S. 207. 2) Chirurgie. 1. Aufl. S. 470.

In 2 Versuchen, welche an Leichen junger Individuen vorgenommen wurden, war — übereinstimmend mit den Versuchen von Dittel (l. c.) — der Epiphysenknorpel vom unteren Ende des Femur losgerissen, und der Schaft des Oberschenkels, welcher mit scharfen Rändern versehen war, hatte die Weichtheile perforirt.

Bonnet (l. c.) hat in seinen Versuchen über gewaltsame Hyperadduction gleichfalls den Eintritt von Fracturen beobachtet. In 5 Versuchen war 2mal der Oberschenkel oberhalb der Condylen abgebrochen, 2mal war die Tibia an der Innenseite zermalmt, und einmal hatte das Ligamentum laterale externum den Kopf des Wadenbeins losgerissen.

Von den Verletzungen, welche durch gewaltsame Hyperadduction des Kniegelenks auftreten, kommt — ausser Bänderzerreissung und Fractur — zuweilen noch die Luxation des Unterschenkels nach innen zu Stande. Ueber die Entstehung dieser Verrenkung habe ich in meinen Experimenten an der Leiche Folgendes beobachtet:

Wenn man den Unterschenkel, nachdem infolge der Gewaltwirkung der Bandapparat an der Aussenseite zerrissen ist, noch weiter medianwärts beugt und dabei gleichzeitig einen Zug ausübt, so überschreitet die innere Gelenkfläche der Tibia sehr leicht den Condylus internus femoris nach innen. Streckt man hierauf den Unterschenkel, indem man dabei in der Richtung seiner Axe einen Druck ausübt, so gleitet die Eminentia intercondyloidea nicht mehr über den inneren Schenkelcondyl in die Incisura zurück, und es tritt constant die „incomplete Luxation des Unterschenkels nach innen" auf.

In den Fällen, wo ich diese Verrenkung erzeugt hatte, war der Unterschenkel parallel zur Axe des Oberschenkels nach innen verschoben; der innere Knorren des Femur ruhte auf der äusseren Gelenkfläche der Tibia, der Condylus externus femoris bildete einen Vorsprung nach aussen, und die innere Gelenkfläche der Tibia ragte nach innen staffelförmig vor. Die Sehne des Extensor quadriceps cruris war nach innen dislocirt, und die Patella ruhte auf dem vorderen Antheil des Condylus internus femoris.

Ueber die Verletzungen des Bandapparates, welche bei dieser Luxation vorkommen, finde ich in der Literatur keine durch Autopsie constatirte Angaben. In den Fällen, wo ich an der Leiche diese Verrenkung erzeugt hatte, waren sämmtliche Ligamente und die Gelenkskapsel von ihrer Insertion losgerissen. Bonnet (l. c.) erwähnt kurz, dass er durch gewaltsame Hyperadduction an der Leiche wahre, zuweilen vollständige, meist aber unvollständige Luxationen eintreten sah; dieselben kamen aber nur dann zu Stande, wenn er den Unter-

schenkel in Adduction brachte, während der Oberschenkel mit einer seiner Seitenflächen auf einer festen Unterlage ruhte. Nach welcher Richtung die Luxation erfolgte, darüber macht Bonnet keine Erwähnung.

An Lebenden werden Verletzungen durch gewaltsame Hyperadduction des Kniegelenks zumeist dann eintreten, wenn der Unterschenkel fixirt ist und der Körper medianwärts fällt, oder durch Einwirkung einer Gewalt, welche bei fixirtem Oberschenkel die Tibia nach innen drängt; ferner durch einen Stoss, welcher den Oberschenkel nach aussen treibt; endlich, wenn z. B. beim Fallen der Unterschenkel nach innen umknickt. Auf die letzte Art werden aber Verletzungen nur selten eintreten, weil — wie Pitha[1]) bemerkt — das Knie einen nach aussen offenen Winkel bildet, welcher mehr zu Verletzungen nach der entgegengesetzten Seite disponirt.

Malgaigne[2]) beschreibt unter der Bezeichnung „Seitliche Subluxation nach aussen" einen von Norris beobachteten Fall von Zerreissung der Bänder an der Aussenseite des Kniegelenkes: Ein Individuum war von einem Einsturze überrascht worden, welcher, die äussere Seite des Knies treffend, den Unterschenkel nach innen getrieben hatte. Ohne dass eine Luxation erfolgt war, konnte man den Unterschenkel adduciren, während das Gelenk an der Aussenseite stark klaffte.

Traumatische Luxationen des Kniegelenks nach innen sind verhältnissmässig selten. Von der completen Verrenkung des Unterschenkels nach innen erwähnt Malgaigne[3]) blos 2 und von der incompleten 4 Fälle. Die Ursachen waren folgende:

1. Ein Jokai brachte, als er in einen Wagen stieg, den Unterschenkel zwischen die Speichen eines Rades, und der Wagen lief vorwärts, ehe er sich frei machen konnte (Miller und Hoffmann).

2. Ein Mann wurde über den Kopf eines Pferdes geworfen, wobei er auf den nach aussen abgewendeten Fuss mit gebeugtem und zugleich nach vorn und innen gewendetem Knie fiel (Galli).

Beide Luxationen waren vollständig.

3. Einem Mann kam der Unterschenkel zwischen die Radspeichen eines Krahnes, wodurch der erstere nach innen gedreht wurde, während das Körpergewicht den Oberschenkel nach der entgegengesetzten Richtung hinriss (Boyer).

4. Ein Schmuggler hatte im Laufe den Unterschenkel zwischen die zwei Querhölzer einer Gehägeschranke gebracht, während der dem Sprunge folgende Körper über die Schranken fiel (A. Key).

1) Die Krankheiten der Extremitäten. S. 257. 2) l. c. S. 883.
3) l. c. S. 889.

5. Dem Verletzten war eine Kiste auf die äussere und obere Seite des Unterschenkels gefallen (Castallat).

6. Ein Mann war vom Wagen gefallen und hatte dabei einen Stoss auf die äussere Seite des Unterschenkels erlitten.

Die letztgenannten Luxationen waren unvollständig.

Lorenz (l. c.) erwähnt blos den Fall von Boyer und einen zweiten von Siebold, wo die Luxation auf ähnliche Weise zu Stande kam. Ich möchte diesen Fällen noch eine Beobachtung von Grimes[1]) anreihen.

Ein Mann, welcher einen schweren Eimer mit Wasser auf dem Kopfe trug, rutschte auf einer Kellertreppe aus, wobei die ganze Körperlast auf das rechte Knie übertragen wurde und dasselbe unter heftigen Schmerz zusammenknickte.

Resumiren wir die Resultate, welche durch forcirte Hyperadduction des Unterschenkels an der Leiche beobachtet wurden, so sind es folgende:

1. Lostrennung der Ligamente mit Dislocation des Unterschenkels nach innen. In allen Fällen reissen zunächst die Bänder des äusseren Schenkelcondyls, nämlich das laterale Seitenband und das Ligamentum cruciatum anterius; hierauf das hintere Kreuzband und, je nach dem Grade der mitgetheilten Bewegung, mehr weniger weit die Kapsel. Ziemlich häufig kommt es zur Abhebung des äusseren, seltener beider Zwischenknorpel von der Tibia.

2. Fractur des Oberschenkels ober den Condylen, isolirte Fractur des Condylus internus femoris, Zermalmung der Tibia an der Innenseite, Fractur des Köpfchens vom Wadenbein durch Abreissen.

3. Lostrennung der Epiphysenknorpel vom unteren Ende des Oberschenkels.

4. Incomplete Luxation des Unterschenkels nach innen.

In einigen Versuchen, wo ich zuerst den Unterschenkel mit Gewalt nach innen gebeugt und dann überstreckt hatte, entstand die Luxation des Unterschenkels nach vorn. Durch gewaltsame Hyperadduction und nachfolgende Pronation erhielt ich die Rotations-Luxation des Unterschenkels nach innen.

Wirkung durch gewaltsame Lateralflexion nach aussen (Hyperabduction).

Die Wirkung dieser Bewegung auf den Bandapparat ist dieselbe wie durch die frühere, nur dass hier die Verletzungen auf der entgegengesetzten Seite auftreten.

---

1) Schmidt's Jahrbücher 1859. Bd. CIII. S. 47.

Wenn man den Unterschenkel in der Frontalebene gewaltsam nach aussen beugt, so erhält die äussere Gelenkfläche der Tibia, indem sie sich an den Condylus externus femoris anstemmt, den Stützpunkt für eine Hebelbewegung; die Gelenktheile an der Innenseite suchen sich von einander zu entfernen, endlich reisst das mediale Seitenband, dann das Ligamentum cruciatum posterius, hierauf das vordere Kreuzband und je nach dem Grade der mitgetheilten Bewegung mehr weniger weit die Kapsel. Das Kniegelenk klafft nach innen um so mehr, je stärker man den Unterschenkel nach aussen beugt.

Ueber die Wirkung dieser Bewegung habe ich 22 Versuche an präparirten Extremitäten und 8 an intacten Leichen vorgenommen. Es sei jedoch bemerkt, dass in den meisten Fällen das Gelenk erst dann blossgelegt wurde, wenn der Versuch an der intacten Leiche erfolglos blieb.

Die Resultate, welche dabei auftreten, sind ganz constant und waren in beiden Versuchsreihen übereinstimmend.

In 27 Versuchen, wo überhaupt eine Verletzung des Bandapparates erfolgte, war das Ligamentum laterale internum 20 mal vom Femur und 7 mal von der Tibia losgetrennt. Einmal hatte dasselbe entsprechend seiner Insertion am Condylus internus femoris ein grösseres Stück Knochenrinde losgerissen.

Die Stellen, an welchen die Lostrennung der Kreuzbänder erfolgt, sind verschieden. Das Ligamentum cruciatum anterius war 17 mal von der Tibia und 10 mal von seiner Insertion am Femur abgetrennt; das Ligamentum cruciatum posterius dagegen war in den meisten Fällen — nämlich 25 mal — vom Femur und nur 2 mal von der Tibia losgerissen.

Die vordere Kapselwand war entweder ganz intact, oder es war blos die mediale Hälfte derselben, bis zum inneren Rande der Sehne des Extensor quadriceps cruris, losgerissen; die hintere Kapselwand war entweder vollständig oder blos zur Hälfte von innen nach aussen, von der Umrandung der Tibia losgetrennt.

Von den halbmondförmigen Zwischenknorpeln waren 6 mal beide und 8 mal war blos die Cartilago semilunaris externa von den correspondirenden Gelenkflächen der Tibia losgelöst.

Das Ligamentum laterale externum war stets unversehrt.

Wenn man die Versuche an intacten Leichen vornimmt, bleibt der Unterschenkel nach aussen gerichtet, so dass derselbe mit der Aussenseite des Oberschenkels einen stumpfen oder selbst rechten Winkel bildet. Die Crista tibiae ist nach vorn, die Wade nach rückwärts, die Fibula nach oben und die mediale Kante des Schienbeins

nach unten gewendet. Das Kniegelenk klafft nach innen, die Condyli femoris, besonders der internus, treten durch die gespannte Haut hervor und lassen sich umgreifen; die Sehne des Extensor quadriceps cruris ist nach aussen dislocirt, die Patella ruht auf dem äusseren Antheil des Condylus externus femoris, so dass die Basis nach oben und innen, die Spitze nach unten und aussen gerichtet ist. Die laterale Gelenkfläche der Tibia ruht auf der äusseren Seite des Condylus externus femoris, und der innere Knorren der Tibia bildet einen staffelförmigen Vorsprung nach unten.

In drei Versuchen, wo der Bandapparat der Gewaltwirkung Widerstand leistend intact blieb, war zweimal das obere Ende des Schienbeins über dem Köpfchen des Wadenbeins in querer Richtung abgebrochen, und einmal war der Condylus externus femoris zermalmt.

Wenn ich die Resultate meiner Versuche über die Wirkung dieser Bewegung mit jenen vergleiche, welche Bonnet (l. c.) und Dittel (l. c.) erhielten, so finde ich, dass dieselben, was die Verletzungen der Bänder betrifft, im Wesentlichen mit einander übereinstimmen. Zu bemerken ist, dass, wenn Bonnet die Hyperabduction blos bis zu einem Winkel von 45 Grad ausführte, das Ligamentum cruciatum posterius erhalten blieb. Den Eintritt von Fracturen dagegen hat Bonnet viel häufiger beobachtet. Dieses Resultat trat aber nur dann ein, wenn er die Versuche an Leichen alter Individuen oder an solchen mit mürbem Knochensystem vornahm. — In acht Versuchen war die Tibia 6 mal und der Oberschenkel 2 mal gebrochen; nicht selten war die Gelenkfläche der Tibia und das obere Ende der Fibula zermalmt und das letztere nach aussen gedrängt. An Leichen junger Individuen waren zumeist beide Epiphysen vom Femur abgetrennt, so dass an einem Punkte die Epiphyse losgerissen und auf der anderen Seite der Knochen zerbrochen oder zermalt war.

Bekanntlich wurde von älteren Chirurgen die isolirte Trennung der Seitenbänder für hinreichend erachtet, um den Unterschenkel bei gestrecktem Knie median- oder lateralwärts bewegen zu können. Später hat Moutard-Martin[1]) durch Experimente an der Leiche nachgewiesen, dass eine Seitenbewegung im Kniegelenk nur dann möglich ist, wenn ausser dem einen oder dem anderen Seitenband noch beide Kreuzbänder zerrissen sind.

In meinen Versuchen fand ich bezüglich der Möglichkeit, den Unterschenkel zu abduciren, Folgendes: Wenn man ein Kniegelenk präparirt und das mediale Seitenband durchschneidet, so ruhen bei

1) Albert, Chirurgie. 3. Aufl. S. 392.

gestreckter Stellung die Condyli femoris fest auf den Gelenkflächen der Tibia, und man ist nicht im Stande, den Unterschenkel um die sagittale Axe nach aussen zu bewegen. Beugt man dagegen den Unterschenkel nur etwas, so dass die Axe desselben nur wenig von der verticalen des Oberschenkels nach rückwärts abweicht, so entfernt sich die innere Gelenkfläche der Tibia vom medialen Condylus femoris um einige Millimeter, und der Unterschenkel lässt sich jetzt stärker nach aussen rollen, als dies bei unverletztem inneren Seitenband der Fall war. Wenn man hierauf den Unterschenkel in der Frontalebene gewaltsam nach aussen bewegt, so reisst das Ligamentum cruciatum posterius vom Femur los, und es lässt sich dann der Unterschenkel auch bei gestrecktem Knie weit abduciren. Erst wenn die Bewegung weiter fortgesetzt wird, reisst auch das Ligamentum cruciatum anterius.

An Lebenden können Verletzungen durch Hyperabduction im Kniegelenk eintreten beim Sprung mit ausgespreizten Beinen, ferner durch Einwirkung einer Gewalt, welche den Unterschenkel nach aussen oder den Oberschenkel nach innen treibt, ferner, wenn der Stamm bei fixirtem Unterschenkel lateralwärts fällt.

Albert[1]) beschreibt zwei interessante Fälle von Ruptur des Ligamentum laterale internum und der Kreuzbänder, wo die Verletzung auf die zuletzt erwähnte Weise erfolgt ist.

Von älteren Autoren erwähnt bereits Malgaigne[2]) fünf Fälle von Zerreissung des inneren Seitenbandes. Der erste Fall wurde 1784 von Parea und der zweite 1836 von A. Key beobachtet; Malgaigne selbst hat 3 Fälle gesehen. In einem Falle, welchen Malgaigne[3]) zergliederte, war das Ligamentum laterale internum zerrissen, die Kapsel war hinten bis an die Insertion des Vastus internus an die Kniescheibe zerrissen. — Ueber das Verhalten der Kreuzbänder macht Malgaigne keine Erwähnung.

Ueber eine von Dumairon und Chevier[4]) beobachtete Verletzung des inneren Seitenbandes referirt Bardeleben, und einen weiteren Fall berichtet Ertl.[5])

Was die Symptome betrifft, so waren in allen Fällen die Gelenkflächen an der Innenseite auseinandergewichen, der Unterschenkel befand sich in Valgusstellung, und in dem von Parea beobachteten Fall war derselbe fast rechtwinklig nach aussen geneigt.

1) Chirurgie. 3. Auflage. S. 393.
2) l. c. S. 880. 3) l. c. S. 881.
4) Canstatt's Jahresbericht 1869. Bd. II. S. 370.
5) Sitzungsberichte des Vereins der Aerzte in Steiermark 1869 u. 1870.

Die Ursachen, welche die Bänderzerreissung bewirkt hatten, sind sehr verschieden; in den von Malgaigne beschriebenen Beispielen war es zweimal ein Fall von einer Treppe, wobei der Unterschenkel nach aussen gebracht wurde; einmal hatte ein Balken an den äusseren und oberen Theil des Oberschenkels gestossen; in einem anderen Fall stürzte ein Individuum, indem es einen schweren Sack trug, zu Boden, wobei der Unterschenkel nach aussen gebeugt wurde; der letzte endlich war von einer Maschine erfasst worden. In dem von Dumairon und Chevier (l. c.) erwähnten Fall war dem Kranken eine Last auf die äussere Seite des Kniegelenkes gefallen, und in dem Fall von Ertl wurde ein Mann beim Graben eines Kellers durch herabfallende Erdmasse verschüttet.

Die Möglichkeit, den gestreckten Unterschenkel zu abduciren, besteht aber nicht allein bei Zerreissung des Ligamentum laterale internum und der Kreuzbänder, sondern dieses Symptom bildet nach Malgaigne auch ein charakteristisches Merkmal für die isolirte Fractur des Condylus externus femoris. Der genannte Autor hat vier Fälle dieser seltenen Fractur gesammelt, welche Streubel (l. c.) in den Schmidt'schen Jahrbüchern mittheilt. Der erste Fall betrifft ein Präparat aus dem Museum Dupuytren; die übrigen Fälle wurden von Gerdy, Malgaigne und Travers beobachtet. Ein weiterer Fall von Fractur des äusseren Schenkelcondyls, welcher auf der Boeckel'schen Klinik vorkam, wurde von Dumairon und Chevier [1]) veröffentlicht. In allen diesen Fällen befand sich der Unterschenkel in Abduction, und das Knie bildete einen Vorsprung nach innen, in dem von Malgaigne beobachteten Fall bestand zugleich Subluxation der Tibia nach hinten und aussen.

Etwas häufiger als die traumatischen Luxationen des Unterschenkels nach innen sind jene nach aussen. Dieselben sind meist unvollständig, seltener vollständig. Malgaigne (l. c.) hat von der ersteren Form 14 Beobachtungen gesammelt, und von der letzteren kennt er blos ein Beispiel, welches in einem englischen Journal veröffentlicht wurde.

Pitha (l. c.) hat von der incompleten Verrenkung nach aussen nur zwei Fälle gesehen; die complete Verrenkung dagegen hat er niemals beobachtet. Es möge mir gestattet sein, von den Beobachtungen Malgaigne's einige Fälle, bei welchen die Ursache der Luxation näher angegeben ist, hier anzuführen:

1) Canstatt's Jahresbericht 1869. Bd. II. S. 370.

1. Ein Mann war durch einen Seitensprung seines Pferdes über eine Schranke geworfen worden, so dass der Unterschenkel auf der einen Seite zwischen der Schranke und dem Thiere gefasst blieb, während der Oberschenkel durch das Gewicht des Körpers auf die andere Seite hingezogen wurde (A. Cooper).

2. Ein Individuum war beim Herabsteigen von einem Hängeboden gefallen und hatte den oberen und äusseren Theil des Unterschenkels an die Stufe einer Treppe gestossen (Malgaigne).

3. Der Verletzte war durch einen Einsturz auf den Rücken geworfen worden, wobei die unteren Gliedmaassen von einander entfernt wurden, und der linke Unterschenkel, welcher durch eine Erhöhung des Bodens getragen wurde, hohl lag (Delamotte).

4. Ein Invalide war in einen Graben gefallen, wobei der am Rande der Grube zurückgehaltene Unterschenkel erst nachgefolgt war, nachdem er eine Abduction und Auswärtsdrehung erlitten hatte (Larrey).

5. Einem Maurer, welcher bei einem Bau beschäftigt war, fiel, während der Unterschenkel und Fuss von dem Mauerwerk zurückgehalten wurde, eine ungeheure Erdmasse an die äussere Seite des Schenkels, unmittelbar über dem Knie.

6. Einem Mann, welcher sich beim Holzfällen auf den am Boden gestützten und einwärts gedrehten Fuss stemmte, fiel ein Baumstamm auf die äussere Seite des Oberschenkels (Desormeaux).

7. Ein Zimmermann hatte sich geneigt, um einen Balken herabzulassen, wobei ihm derselbe auf den Rücken fiel.

Die Fälle 1 und 4 sind von besonderem Interesse, weil hier die Luxation durch Hyperabduction zu Stande kam; in den Fällen 5 und 6 dagegen war es eine Gewalt, wodurch der Oberschenkel über die Gelenkflächen der Tibia nach innen getrieben wurde. Wie Pitha (l. c.) bemerkt, ist es zumeist der Femur, welcher bei dieser Luxation den Platz verlässt.

An der Leiche kann man die incomplete Luxation des Unterschenkels nach aussen, sehr leicht durch folgenden Mechanismus hervorrufen. Wenn man den Unterschenkel, nachdem durch die abducirende Gewalt die Bänder an der Innenseite zerrissen und die Gelenktheile hinreichend gelöst sind, noch weiter lateralwärts neigt und dabei in der Richtung seiner Axe einen Zug ausübt, so überschreitet die äussere Gelenkfläche der Tibia den Condylus externus femoris nach aussen; streckt man hierauf den Unterschenkel, indem man gleichzeitig in der Richtung seiner Axe einen Zug ausübt, so gleitet die Eminentia intercondyloidea nicht mehr über den Condylus externus femoris median-

wärts, und man erhält constant die Symptome der „incompleten seitlichen Luxation des Unterschenkels nach aussen". Dabei ist der Unterschenkel parallel zur Axe des Oberschenkels nach aussen verschoben, der Condylus externus femoris ruht auf der medialen Gelenkfläche der Tibia; der Condylus internus femoris bildet einen Vorsprung nach innen, und die laterale Gelenkfläche der Tibia ragt nach aussen staffelförmig vor. Die Sehne des Extensor quadriceps cruris ist nach aussen dislocirt, und die Patella ruht auf der vorderen Seite des äusseren Schenkelcondyls.

Ueber die Zerreissungen der Bänder, welche bei dieser Luxation durch Autopsie constatirt wurden, finde ich in der mir zugängigen Literatur blos folgende Fälle verzeichnet:

1. In einer Beobachtung von Hargrave[1]) war das innere Seitenband und das vordere Kreuzband vollständig und das Ligamentum laterale externum theilweise zerrissen, das Ligamentum cruciatum posterius war unversehrt.

2. A. Bonn[2]) giebt an, dass er bei einer alten Luxation alle Bänder unversehrt und nur dislocirt gefunden habe; der äussere Schenkelcondyl ruhte auf der Eminentia intercondyloidea.

3. In einem Fall, welchen Lorenz[2]) beschreibt, war das Ligamentum laterale externum vollständig zerrissen; der innere Rand der Tibia war spanförmig abgespalten und hing an dem unteren Ende des Ligamentum laterale internum, welches nicht verletzt war; das Ligamentum cruciatum anterius war vollständig von der Tibia losgetrennt, das hintere stand noch theilweise mit der Tibia in Zusammenhang.

In den Fällen, wo ich an der Leiche diese Luxation erzeugt hatte, war das Ligamentum laterale internum und beide Kreuzbänder losgerissen; die hintere Kapselwand war von der Umrandung der Tibia losgetrennt; das Ligamentum laterale externum war erhalten.

Die Verletzungen, welche bei den Experimenten an der Leiche durch gewaltsame Hyperabduction des Unterschenkels auftreten, sind kurz zusammengefasst folgende:

1. Lostrennung der Ligamente mit Dislocation des Unterschenkels nach aussen. Constant reissen zunächst die Bänder des inneren Schenkelcondyls, nämlich das Ligamentum laterale internum und das Ligamentum cruciatum posterius; hierauf das Ligamentum cruciatum anterius und mehr weniger weit die Kapsel. In den meisten Fällen kommt es auch zur Lostrennung des inneren, seltener des äusseren Zwischenknorpels.

1) Malgaigne, Verrenkungen. S. 885 und 886. 2) l. c. S. 213.

2. Fractur oder vielmehr Losreissen des oberen Endes der Tibia, Fractur des Oberschenkels ober den Condylen, Zermalmung des Condylus externus tibiae et femoris.

3. Lostrennung der Epiphyse vom unteren Ende des Femur.

4. Incomplete Luxation des Unterschenkels nach aussen.

Wirkung durch gewaltsame Rotation nach innen (Hyperpronation).

Vollkommen frei ist bekanntlich die Rotation im Kniegelenk nur in der Mittellage zwischen Beugung und Streckung. Nach den Untersuchungen der Brüder Weber (l. c.) ist der Umfang dieser Bewegung am grössten bei einer Beugung des Knies von ungefähr 150 Grad, wo derselbe im Mittel 39 Grad beträgt, während er gegen die Lagen der extremen Beugung und Streckung immer mehr beschränkt wird. Ueber den Einfluss, welchen die Durchschneidung der Ligamente auf die Rotationsbewegung im Kniegelenk ausübt, hat bekanntlich v. Horroch[1]) interessante Untersuchungen vorgenommen; da ich diesbezüglich zu denselben Resultaten gelangt bin, so unterlasse ich es absichtlich, darauf einzugehen.

Wie schon Bonnet und Dittel erwähnen, gelingt es schwer, die Rotation im Kniegelenk über die physiologische Grenze auszuführen, weil, ebenso wie der Vorderarm, auch der Unterschenkel sich nicht weit von der verticalen Drehungsaxe anfassen und mittelst eines langen Hebelarms rotiren lässt. Wenn man den Fuss als Angriffspunkt benutzt, wird die Wirkung dieser Bewegung bedeutend abgeschwächt, indem die Verletzungen gewöhnlich zuerst im Sprunggelenk auftreten, wodurch der Widerstand für die weitere Rotationsbewegung aufgehoben wird.

In meinen Versuchen wurde diese Bewegung hervorgerufen, indem ich den frei über den Tischrand herabhängenden Unterschenkel der Leiche um seine verticale Axe so weit als möglich median- oder lateralwärts rotirte. Die Wirkung dieser Bewegung auf den Bandapparat ist ohne Weiteres klar:

Wenn man den Unterschenkel um die verticale Axe nach innen rotirt, so wird die laterale Hälfte der vorderen Kapselwand und das Ligamentum laterale externum durch den nach vorn tretenden Condylus externus tibiae stark gespannt und ausgedehnt, während auf der medialen Seite die innere Hälfte der vorderen Kapselwand und das Ligamentum laterale internum durch den nach vorn tretenden Condylus internus femoris in Spannung versetzt wird. Rückwärts

1) Albert, Chirurgie. 3. Aufl. S. 392.

geschieht dasselbe, medialwärts durch das Zurücktreten des Condylus internus tibiae, lateralwärts durch den Condylus externus femoris. Wird die Bewegung gewaltsam weiter fortgesetzt, so ist es klar, dass zunächst die Kapsel an den genannten Stellen und die Seitenbänder reissen müssen. Die Losreissung erfolgt einerseits durch wahre Torsion, andererseits durch den Druck, welchen die Condylen der Tibia und des Oberschenkels bei dieser Bewegung auf die Gelenkskapsel ausüben.

An intacten Leichen ist es mir nur selten gelungen, durch Rotation nach innen eine Verletzung hervorzurufen, weshalb ich genöthigt war, das Gelenk vor Erneuerung der Versuche blosszulegen.

In 22 Versuchen, wo überhaupt eine Verletzung des Bandapparates eintrat, waren die Resultate je nach dem Grade der mitgetheilten Bewegung verschieden. Wenn die Rotation nach innen nur wenig über die physiologische Grenze vorgenommen wurde, war zumeist die mediale, seltener die laterale Hälfte der vorderen Kapselwand an einer kleinen Stelle der Quere nach schlitzförmig zerrissen. In den Fällen, wo die Rotation stärker ausgeführt wurde, war meist die mediale Hälfte der vorderen und die laterale Hälfte der hinteren Kapselwand losgetrennt, seltener war die Kapsel nahezu vollständig mit Knochenpartien von der Umrandung der Tibia losgerissen. Von den Seitenbändern war in 7 Versuchen das Ligamentum laterale internum 5 mal vom Femur und 2 mal von der Tibia losgetrennt, darunter war 2 mal auch das äussere Seitenband vom Capitulum fibulae abgetrennt. In 3 Versuchen war das Ligamentum cruciatum anterius 2 mal vom Femur und 1 mal von der Tibia losgerissen.

Das Ligamentum cruciatum posterius war stets erhalten.

Von den halbmondförmigen Zwischenknorpeln war 2 mal der innere und 1 mal blos der äussere von der Tibia losgelöst.

In 3 Versuchen, wo der Bandapparat des Kniegelenks intact blieb, waren 2 mal beide Unterschenkelknochen und 1 mal blos die Fibula im oberen Drittheil spiralig abgedreht. Die Fractur erfolgt hier, ähnlich wie bei einem Stab, welchen man an beiden Enden nach der entgegengesetzten Richtung um seine Axe dreht. [1])

In einigen Versuchen, wo die Rotation mit grosser Gewalt ausgeführt wurde, erhielt ich die „Rotationsluxation des Unterschenkels nach innen". Die Symptome, welche dabei auftreten, sind folgende: Der Unterschenkel ist rechtwinklig nach innen rotirt, so dass die Crista

1) v. Bardeleben, Chirurgie. Bd. II. S. 498.

tibiae medialwärts, die Wade lateralwärts, die Fibula nach vorn und die mediale Kante der Tibia nach rückwärts gewendet ist. Die Sehne des Extensor quadriceps cruris ist nach innen dislocirt, und die Patella ruht auf der vorderen Seite des Condylus internus femoris.

Neben dem medialen Rande der Patella ist die Haut grubenförmig eingezogen, und neben dem lateralen Rande befindet sich eine grössere Vertiefung, welche durch die straff gespannte Bicepssehne in zwei Hälften getheilt wird. Der Condylus externus femoris lässt sich umgreifen, und die Contouren desselben treten durch die gespannte Haut hervor; ebenso die Gelenkfläche des Condylus externus tibiae, welche staffelförmig nach vorn vorspringt.

Nach der Blosslegung des Gelenks war die laterale Hälfte der hinteren Kapselwand von der Umrandung der Tibia, das Ligamentum laterale externum vom Capitulum fibulae und das Ligamentum cruciatum anterius von der Tibia losgerissen; die vordersten Bündel des Ligamentum laterale internum waren vom Femur abgetrennt, der hintere Antheil dieses Bandes war noch erhalten. Beide Zwischenknorpel waren von den Gelenkflächen der Tibia abgelöst. Das Ligamentum cruciatum posterius war erhalten.

Wirkung durch gewaltsame Rotation nach aussen (Hypersupination).

Um mich zu überzeugen, welche Verletzungen durch Uebertreibung dieser Bewegung eintreten können, habe ich 16 Versuche an intacten Leichen und 9 an präparirten Extremitäten vorgenommen. Die Resultate, welche ich dabei erhielt, sind ziemlich übereinstimmend und zeigen in beiden Versuchsreihen keinen wesentlichen Unterschied. In 21 Versuchen, wo überhaupt eine Verletzung des Bandapparates eintrat, war das Ligamentum laterale internum 14 mal vollständig von seiner Insertion am Femur losgerissen, 2 mal waren blos die vordersten Bündel desselben vom Condylus internus femoris abgetrennt; in 5 Versuchen blieb zwar das Band erhalten, doch war dasselbe stark ausgedehnt, und die oberflächlichen Bündel desselben waren gerissen.

In den Versuchen, wo der Unterschenkel nur wenig über die physiologische Grenze nach aussen rotirt wurde, war die mediale Hälfte der vorderen Kapselwand stark gespannt und ausgedehnt, zuweilen waren die überflächlichsten Bündel zerrissen; seltener war dieselbe vom Ligamentum laterale internum bis zum medialen Rande der Sehne des Extensor quadriceps cruris, von der Umrandung der Tibia losgetrennt. Von den Zwischenknorpeln war in 13 Versuchen

blos der innere von der Tibia losgerissen; die Cartilago seminularis externa war stets an ihrem Platze.

In den Versuchen, wo die Rotation mit grosser Gewalt ausgeführt wurde, war das Ligamentum cruciatum anterius 1 mal vom Femur losgetrennt, und 3 mal war dasselbe in der Mitte zerrissen. Das Ligamentum cruciatum posterius war 2 mal von seiner Insertion am Schienbein unvollkommen losgetrennt, und 1 mal hatte dieses Band ein dreieckiges Knochenstück von der Gelenkfläche der Tibia losgerissen.

Das Ligamentum laterale externum war stets erhalten.

Bezüglich der Symptome, welche bei den Versuchen an intacten Leichen auftreten, ist Folgendes zu bemerken:

Wenn man den Unterschenkel rechtwinklig nach aussen rotirt, so bildet der Condylus externus femoris einen starken Vorsprung nach vorn, und unter demselben ist die Haut zu einer grubigen Vertiefung eingesunken. Rotirt man hierauf den Unterschenkel in entgegengesetzter Richtung so weit, dass die Fussspitze nach vorn gerichtet ist, so verschwindet die Deformität. — In 2 Versuchen erfolgte Dislocation der Patella nach aussen. Die Kniescheibe ruhte auf der lateralen Seite des Condylus externus femoris, und die Sehne des Extensor quadriceps cruris bildete einen Bogen mit der Concavität nach innen.

In 2 Versuchen erhielt ich durch forcirte Supinationsbewegung die Rotationsluxation des Unterschenkels nach aussen.

Die Symptome sind folgende:

Der Unterschenkel ist rechtwinklig nach aussen gedreht, so dass die Crista tibiae lateralwärts, die Wade medialwärts, die innere Kante der Tibia nach vorn und die Fibula nach rückwärts gewendet ist. Der Condylus externus femoris bildet einen Vorsprung nach aussen, und in der Vertiefung zwischen den Condylen des Oberschenkels sieht und fühlt man nach vorn den medialen Rand des Condylus internus tibiae. Die Patella ruht auf der vorderen Seite des Condylus externus femoris. Gleichfalls in zwei Versuchen kam im Kniegelenk selbst keine Verletzung zu Sande; dagegen war die Fibula unterhalb des Capitulum spiralig abgedreht. Die Fragmente waren in eine scharfe Spitze auslaufend.

Dittel (l. c.) war nicht im Stande, den Unterschenkel durch blosse Händegewalt so weit zu rotiren, um eine Verletzung im Kniegelenk hervorzurufen. Wenn er aber einen Keil zwischen Tibia und Fibula stiess und denselben als Hebel benutzte, zerbrach das Waden-

bein an der Stelle, wo der Keil anlag; in einigen Fällen war das Ligamentum cruciatum posterius von der Tibia losgetrennt und die Seitenbänder zerrissen; wenn er die Bewegung noch weiter fortsetzte, wurden sämmtliche Ligamenta zwischen Tibia und Femur abgetrennt. — Bei den Versuchen an Kindesleichen blieb der Bandapparat intact, dagegen war die Epiphyse vom unteren Ende des Femur abgedreht.

Bonnet (l. c.) erhielt durch gewaltsame Rotation des Unterschenkels ganz constante Resultate. In 8 Versuchen, welche er an Kindesleichen vornahm, waren 6 mal beide Unterschenkelknochen gebrochen. In einem Versuch war der Oberschenkel über den Condylen abgedreht, und einmal war derselbe, im unteren Drittel, schräg abgebrochen. In 15 Versuchen — an Leichen Erwachsener — war 14 mal die Tibia im mittleren und die Fibula im oberen Theil gebrochen, nur einmal kam eine incomplete Rotationsluxation des Unterschenkels ohne wahrnehmbare Bänderzerreissung zu Stande. Wenn ich die Resultate meiner Versuche mit jenen vergleiche, welche Bonnet erhielt, so ist es auffällig, dass in meinen Experimenten durch forcirte Supination zumeist Bänderzerreissung eintrat, während in den Bonnet'schen Versuchen fast ausnahmslos Fractur erfolgt war. Dies erklärt sich daraus, indem ich zur Vornahme meiner Versuche zumeist Leichen junger, knochenstarker Individuen benutzte.

Um über die Rotationsluxationen im Kniegelenk Aufschluss zu erlangen, haben bekanntlich Dubreil und Martelliere[1]) zahlreiche Versuche an der Leiche vorgenommen, indem sie mittelst eines eigens construirten Drehapparates den Unterschenkel um die verticale Axe nach aussen oder nach innen rotirten. Durch forcirte Supination kamen sowohl complete als incomplete Luxationen zu Stande, während durch forcirte Pronation stets nur incomplete Luxation erfolgte.

Bezüglich der completen Rotationsluxation nach aussen halten sie sich auf Grund ihrer Versuche berechtigt, folgende Verletzungen als nothwendig anzunehmen: 1. Die Zerreissung der Seitenbänder und der Kapsel; 2. Parallelstellung der Kreuzbänder; 3. mehr oder weniger beträchtliche Abtrennung und Verschiebung der halbmondförmigen Zwischenknorpel; 4. Dislocation der Patella nach aussen.

Bei der incompleten Rotationsluxation nach aussen war das Ligamentum laterale externum stark gespannt, aber unversehrt. Das Ligamentum laterale internum war eingerissen oder ganz zerrissen; die hintere Hälfte der Cartilago semilunaris interna war nach vorn ge-

1) Ueber die Verrenkungen des Kniegelenks durch Rotation. Schmidt's Jahrbücher 1853. Bd. LXXVIII. S. 65.

drängt und zwischen Schenkelcondyl und Gelenkcavität interponirt; die Ligamenta cruciata waren weniger gekreuzt, als im normalen Zustande. In den Versuchen, wo ich die incomplete Rotationsluxation nach aussen erzeugt hatte, waren die Verletzungen mit dem vorstehend geschilderten Befund von Dubreil und Martelliere übereinstimmend.

Bei der incompleten Rotationsluxation nach innen fanden dieselben das Ligamentum laterale externum vom Oberschenkel und das internum von der Tibia losgerissen. Der äussere Zwischenknorpel war nach hinten verschoben und hing vorn noch fest an der Kapsel; die Cartilago semilunaris interna war an ihrem Platze. Die Ligamenta cruciata waren stärker gekreuzt und hatten angefangen, sich schraubenförmig aufzuwinden.

Rotationsluxationen im Kniegelenk sind bekanntlich sehr selten. — Paris von Gray und Malgaigne[1]) haben je einen Fall von incompleter Verrenkung mit Rotation der Tibia nach innen veröffentlicht. Von der Rotationsluxation nach aussen wurde ein frischer Fall von Dubreil und Martelliere (l. c.) und ein zweiter von Sulzenbacher[2]) beobachtet; einen anderen Fall, welcher ein anatomisches Präparat betrifft, erwähnt Godman.[3])

Ueber die Verletzungen des Bandapparates, welche bei den Rotationsluxationen an Lebenden vorkommen, finde ich in der Literatur keine Angaben.

Wenn man die Verletzungen, welche durch forcirte, Rotationsbewegungen des Unterschenkels an der Leiche auftreten zusammenfasst, so sind es folgende:

1. Dehnungen, Zerrungen und partielle Zerreissungen der Kapsel und der Ligamente im Tibiofemoralgelenk.

2. Mehr weniger ausgebreitete Rupturen der Gelenkkapsel, Lostrennungen der Ligamente und der Zwischenknorpel mit vorübergehender Dislocation der Gelenktheile. Diese Läsionen betreffen ausser der Kapsel am häufigsten das Ligamentum laterale internum, hierauf den inneren, dann den äusseren Zwischenknorpel, das vordere und hintere Kreuzband, zuletzt das Ligamentum laterale internum. Die vorgenannten Verletzungen, welche nach Hüter[4]) dem Begriff der Distorsion entsprechen, sind als die häufigste Folge der gewaltsamen Rotation des Kniegelenkes zu bezeichnen.

1) l. c. S. 897.
2) Albert, Chirurgie. 3. Aufl. S. 395.
3) Malgaigne, Verrenkungen. S. 895.
4) Klinik der Gelenkkrankheiten. S. 270.

3. Bei älteren Individuen oder bei solchen mit mürbem Knochensystem entstehen Fracturen der Tibia und Fibula, seltener des Oberschenkels ober den Condylen; bei Kindern dagegen kommt es zur Abdrehung der unteren Epiphyse des Oberschenkels.

4. Rotationsluxationen des Unterschenkels nach innen oder aussen.

An Lebenden werden Verletzungen durch gewaltsame Rotation des Kniegelenkes zumeist infolge von Maschinengewalt eintreten, ferner bei Unglücksfällen verschiedener Art, wenn der Unterschenkel fixirt und der Körper um die verticale Axe nach aussen oder innen rotirt wird.

XX.

Ueber die pathologische Anatomie und die Bacteriologie der Lymphangitis der Extremitäten.

Von

Dr. F. Fischer und Dr. E. Levy
Privatdocent. Privatdocent.

(Mit 1 Abbildung.)

Die Bacteriologie und pathologische Anatomie der Lymphangitis der Extremitäten ist bis jetzt nur wenig berücksichtigt worden. Die vorliegenden Befunde beziehen sich hauptsächlich auf die entzündeten und erkrankten Lymphgefässe der serösen Häute — am meisten untersucht sind die entzündeten Lymphgefässe des Uterus, die sogenannte Metrolymphangitis, und man hat die bei diesen Untersuchungen gewonnenen Resultate ohne Weiteres auf die Entzündung der Lymphgefässe der Extremitäten übertragen.

Soweit uns die Literatur bekannt ist, haben Biesiadecki [1])*), Billroth [2]), Berthold [3]), Candiat und Lordereau [4]), Cornil [5]), Chevalet [6]) die Lymphangitis der Extremitäten pathologisch-anatomisch untersucht. Nach allen diesen Autoren hat die Perilymphangitis die Hauptrolle bei der Entzündung, die erst später das Gefäss selbst ergreift, so dass erst im späteren Stadium ein Thrombus des Lymphgefässes gefunden wurde. Die Befunde von Cornil, Candiat und Lordereau, Berthold sind nun nicht völlig einwurfsfrei, da bei ihren Fällen die Lymphangitis mit Erysipelas vergesellschaftet war.

Was die Bacteriologie der Lymphangitis anbetrifft, so sind auch hierüber diesbezügliche Notizen sehr spärlich vertreten. Gelegentliche Mittheilungen finden wir bei Hueter [7]), Billroth [8]), Rosenbach [9]), Fehleisen [10]), Cornil und Babes [11]), Günther [12]); es sollen nach diesen Autoren bei der Lymphangitis zahlreiche Bacterienformen vorkommen. Diese Angaben fanden jedoch wenig Beachtung, und erst in der jüngsten Zeit ist von Verneuil und Clado [13]) die Lymph-

*) Diese Zahlen beziehen sich auf die am Schlusse befindliche Literatur.

angitis wieder bacteriologisch erforscht worden. Verneuil und Clado glauben auf Grund ihrer Untersuchungen (4 Fälle von lymphangitischen Abscessen) zu dem Schlusse berechtigt zu sein, dass Lymphangitis und Erysipelas identisch seien, dass beide Erkrankungen durch denselben Mikroorganismus, den Streptococcus erysipelatis hervorgerufen würden. — Die Frage über das Wesen der Lymphangitis ist dann noch durch die seiner Zeit von Chassaignac[14]) aufgestellte und genau beschriebene Lymphangitis reticularis (lymphangite réticulaire) complicirt worden. Diese Entzündungsform hat zwar einige Aehnlichkeit mit dem Erysipelas, ist aber unserer Ansicht nach leicht von demselben zu unterscheiden und muss als eine wohl charakterisirte Erkrankung der Lymphcapillaren aufgefasst werden. — Wir wollen jedoch nicht verschweigen, dass von manchen Seiten eine derartige Trennung nicht zugegeben wird, und dass besonders in Deutschland die sogenannte Lymphangitis reticularis noch kein Bürgerrecht sich erworben zu haben scheint.

Wenn auch die Lymphangitis der Extremitäten keine so besonders schwere Wundcomplication darstellt, so haben wir es doch aus leicht begreiflichen Gründen für der Mühe werth gefunden, eine genaue Untersuchung anzustellen und besonders die Angaben von Verneuil und Clado einer Nachprüfung zu unterwerfen. Es ist nun nicht leicht, sich das geeignete Material zu einer derartigen anatomischen Arbeit zu verschaffen, da ja die Lymphangitis der Extremitäten so sehr schnell bei geeigneter Behandlung zurückgeht, da ja nur sehr selten Personen mit ausgesprochener Lymphangitis zur Autopsie kommen. Versuche, den Process bei Thieren künstlich zu erzeugen, verliefen alle erfolglos, und so waren wir denn einzig und allein auf Kranke angewiesen. Zunächst glaubten wir durch Einstechen mit der sterilisirten Pravaz'schen Spritze längs des lymphangitischen Streifens aus dem Gewebe Flüssigkeit zu Culturen bekommen zu können. Unsere Erwartungen wurden jedoch nicht erfüllt, das Verfahren erwies sich als absolut unzweckmässig. Wir entschlossen uns deshalb bei Patienten, welche schwere Eiterungen bei Intactsein der Epidermis und gleichzeitiger Lymphangitis darboten, ein Stück des entzündeten Lymphgefässes zu excidiren. Die Excision geschah selbstverständlich unter den peinlichsten Cautelen. Irgend einen Nachtheil für den Kranken haben wir niemals beobachtet; die Heilung der kleinen Wunde, die stets durch die Naht geschlossen wurde, verlief glatt und ohne jeden Zwischenfall. — Die excidirten Stückchen wurden sofort nach der Herausnahme halbirt, die eine Hälfte in absoluten Alkohol, die andere in eine sterilisirte Glasdose gebracht. Das letzte Stückchen

wurde mit sterilisirten Instrumenten nach Möglichkeit verkleinert und verrieben; es wurden mit diesem Materiale für jeden einzelnen Fall drei Gelatine- und drei Agarröhrchenplatten angefertigt. Die Agarplatten kamen in den Brütofen bei 37°. — Handelte es sich um einen lymphangitischen Abscess, so wurde dieser mit einer wohl sterilisirten Spritze punctirt und der Eiter nur bacteriologisch untersucht. Regelmässig haben wir nach der Excision des Lymphgefässes, resp. nach der Incision des Abscesses auch Culturen von dem primären Eiterherde angelegt.

Wir untersuchten so im Ganzen 18 Fälle — 8 reine Lymphangitisfälle mit Excision des Gefässes (I. Gruppe) — 8 lymphangitische Abscesse (II. Gruppe) — 2 reticuläre Lymphangitiden (III. Gruppe).

In der I. Gruppe fanden wir

5 mal den Staphylococcus pyogenes albus,
1 = = = = aureus,
1 = das Bacterium coli commune (Escherich),
1 = Staphylococcus pyogenes albus und aureus zusammen.

In der II. Gruppe, aus den lymphangitischen Abscessen züchteten wir:

4 mal den Staphylococcus pyogenes albus,
2 = = Streptococcus pyogenes,
1 = = Staphylococcus pyogenes albus und aureus zusammen,
1 = = Staphylococcus pyogenes albus und Streptococcus pyogenes zusammen.

Bei Gruppe III, den zwei reticulären Lymphangitiden, erhielten wir beide Male den Staphylococcus pyogenes albus.

Es braucht wohl nicht besonders hinzugefügt zu werden, dass zur Controle der gefundenen Mikroorganismen das Thierexperiment in ausgiebiger Weise mit herangezogen wurde. Meistens geschah dies durch intraoculäre Impfungen, aber auch subcutane und intraperitoneale Inoculationen sind gemacht worden. —

Schon die Aufzählung unserer Resultate zeigt, dass die Annahme von Verneuil und Clado, die Lymphangitis werde regelmässig durch den Streptococcus pyogenes bedingt, keineswegs zu Rechte bestehen kann. Wir dürfen, ja sogar wir müssen auf Grund unserer bacteriologischen Befunde die Hypothese der genannten Forscher als falsch hinstellen. Abgesehen davon, dass 4 Fälle an und für sich nicht genügen, um einen genügenden Beweis zu liefern, dass Lymphangitis und Erysipelas identische Entzündungsformen seien, weil bei so kleinen Zahlen der Zufall eine viel zu grosse Rolle spielt, abgesehen davon, sind selbst die Fälle von Verneuil und Clado

nicht ohne Weiteres für die Identitätslehre zu verwerthen, denn erstens fand sich in einem Falle neben dem Streptococcus pyogenes noch der Staphylococcus pyogenes aureus, und zweitens untersuchten die französischen Autoren nur lymphangitische Abscesse, niemals reine Lymphangitiden.

War nun der culturelle Nachweis der Mikroorganismen in den excidirten Gewebsstückchen ein verhältnissmässig leichter, so war dagegen der mikroskopische Nachweis der Organismen in dem Gewebe oft erst nach vieler Mühe und nach sorgfältigem Durchsehen der Schnitte zu erbringen. — Die Schnitte wurden nach den verschiedensten Verfahren behandelt, in jedem Falle nach Gram und nach Weigert gefärbt und nachträglich mit Alauncarmin tingirt. — Das Bild gestaltete sich dann immer folgendermaassen: Das Lymphgefäss ist durch einen Thrombus zum Theil verschlossen, und die Bacterien befinden sich hauptsächlich in diesem Thrombus. An der Stelle, wo der Thrombus der Wand des Lymphgefässes dicht anliegt, sind die Mikroorganismen auch in der Wand der Gefässe nachweisbar; dagegen haben wir nie Bacterien in den Gewebslücken auffinden können. Nur in sehr wenig Fällen liess sich mit Sicherheit nachweisen, dass die Bacterien von den Leukocyten eingeschlossen, in diese Zellen hineingedrungen waren; meistens war die Anhäufung der Wanderzellen so massenhaft, dass über die genaue Lage der Mikroorganismen kein Urtheil abgegeben werden konnte. — Einzelne Abschnitte der Thromben erwiesen sich von Mikroorganismen vollständig frei. Dies kann jedoch nicht überraschen, wenn wir bedenken, dass eigentlich nur die erste Anlage des Thrombus durch Mikrobien veranlasst zu werden braucht. Der ursprüngliche Thrombus, einmal gebildet, veranlasst die Lymphe, welche von beiden Seiten den Thrombus bespült, auf rein mechanische Weise den Gerinnungsprocess einzugehen. — Diese Gerinnsel müssen also keineswegs Bacterien enthalten, sie stellen nur eine Verlängerung des primitiven Thrombus dar. Es sind das unserer Ansicht nach ganz analoge Verhältnisse, wie sie auch für die Thromben der Venen durch die Untersuchungen von Widal[15]) betont worden sind.

Die Lymphgefässe selbst, welche ja mit Sicherheit durch den Reichthum an elastischen Fasern und die schwache Musculatur von den Venen unterschieden werden können, bieten im Grossen und Ganzen wenig Veränderung dar. Das Endothel ist nicht zerstört, Kernproliferationen konnten wir an demselben nicht finden. Die Wand des Gefässes ist etwas verdickt und ist die Verdickung auf eine Infiltration mit Rundzellen zurückzuführen. Das Bindegewebe und das Fettgewebe in unmittelbarer Umgebung des erkrankten Lymphgefässes

ist ebenfalls von Rundzellen durchsetzt, diese Infiltration reicht jedoch nicht weit in das Gewebe hinein. Am mächtigsten ist die Rundzelleninfiltration um die Blutcapillaren herum, die stark mit Blut gefüllt sind, während die grösseren Blutgefässe nur einen mässigen Füllungsgrad zeigen (siehe Figur). Der Lymphthrombus selbst füllt, wie schon gesagt, das Gefäss nicht völlig aus, es besteht aus Leukocyten und einem zierlichen Fibrinnetze, welches jedoch nur an sehr feinen Schnitten zu erkennen ist. Zweimal haben wir, bei schon etwas längerem Bestehen der Lymphangitis, hyaline Massen in den

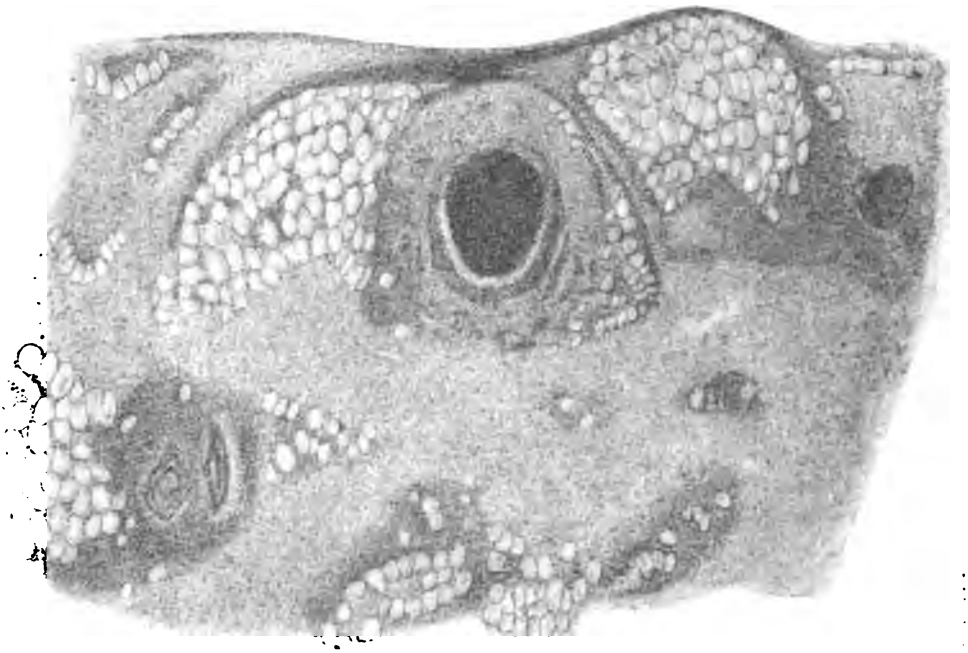

kleinen Lymphgefässen zu finden vermocht. — Man kann sich unserer Ansicht nach den ganzen Vorgang folgendermaassen denken: Die Mikroorganismen gelangen von dem Entzündungsherde in die Lymphspalten, von da werden sie in die grösseren Lymphgefässe fortgeschwemmt, sie veranlassen hier eine erhöhte Gerinnbarkeit der Lymphe und üben auf das Lymphgefäss selbst und auf dessen nächste Umgebung einen leicht entzündlichen Reiz aus, der aber keine hochgradigen Veränderungen veranlasst. Die Wandung des Lymphgefässes, die gereizten und dilatirten Blutcapillaren antworten mit einer Rundzelleninfiltration. Dieser Vorgang spielt sich auf einer kleinen, nicht aber breiten Strecke ab und geht sicher

wohl nicht weiter, als es die Röthung der Haut beim Lebenden anzeigt. —

Aus den bisher erörterten Thatsachen geht zur Genüge hervor, dass die Lymphangitis der Extremitäten keine ätiologische einheitliche Krankheit darstellt. Wie der ganze Eiterungsprocess überhaupt, ist auch sie ein Paradigma dafür, dass pathologisch-anatomisch scheinbar einheitliche Erkrankungsformen durch die verschiedenartigsten Mikroorganismen hervorgebracht werden können. Der Versuch, einzelne Lymphangitiden wegen ihres Streptokokkenbefundes als erysipelatöse zu bezeichnen, muss ganz und gar als verfehlt betrachtet werden, da Streptococcus erysipelatis und Streptococcus pyogenes nicht von einander zu unterscheiden, mit einander völlig identisch sind, wie dies aus der Arbeit von E. Fränkel[16]) und von Widal[15]) zweifellos hervorgeht. —

Die weitaus grösste Mehrzahl der von uns untersuchten Fälle von Lymphangitis ergab uns den Staphylococcus (15 mal), darunter einmal Mischinfection mit Streptococcus. Nur zweimal ging in unseren Culturen der Streptococcus pyogenes auf. Daraus den Schluss zu ziehen, dass die Lymphangitis in erster Linie durch pyogene Staphylokokken erzeugt werde, ist selbstverständlich nicht erlaubt. Dazu genügen unsere Zahlen noch lange nicht; wie schon gesagt, ein jeder pyogener und pathogener Mikroorganismus kann die Ursache der Entzündung der Lymphgefässe abgeben. — Wie weit dies gehen kann, das beweist der eine unserer Lymphangitisfälle, in welchem wir das Bacterium coli commune (Escherich) in den excidirten Stücken sowohl bacteriologisch wie mikroskopisch in den Lymphgefässen nachweisen konnten. — Es ist dies unseres Wissens der erste derartige Fall, in welchem das Bacterium coli commune (Escherich) aufgefunden wurde. Es betrifft einen 68jährigen Matratzenmacher, der sich bei seiner Arbeit eine kleine Verletzung am linken Daumen zugezogen hatte; er vernachlässigte dieselbe vollständig, und erst als der Arm zu schwellen anfing, suchte er Hülfe in der Klinik auf. Nach der Entleerung des Eiterherdes am Daumen begrenzte sich hier die Entzündung, die Lymphangitis am Arme schwand schnell, es trat nur eine partielle Nekrose der Nagelphalanx des Daumens ein. — Wir haben diesen ausserordentlich interessanten Fall etwas ausführlicher beschrieben, weil er einen weiteren sicheren Beweis für die eiter- und entzündungserregende Wirkung des Bacterium coli commune liefert. Dieser Mikroorganismus, sonst ein harmloser Bewohner des Darmkanals, kann unter Umständen pathogene Eigenschaften annehmen. Bei Eiterungen, die in der Nähe des Darmkanals sich ab-

spielen, bei der eitrigen Peritonitis, Cholangitis, Perityphlitis — in zwei Fällen von Perityphlitis, die zur Operation kamen, konnten wir das genannte Bacterium culturell nachweisen — spielt das Bacterium coli eine bis vor kurzer Zeit noch nicht beachtete Rolle, es kann zu allen möglichen suppurativen Processen, sogar zu pyämischer Infection Veranlassung geben, wie aus zahlreichen Beobachtungen, die in der letzten Zeit gemacht worden sind, hervorgeht. In unserem Falle liegt in Anbetracht des Gewerbes des Kranken (Matratzenmacher) der ätiologische Zusammenhang der Erkrankung klar und deutlich zu Tage. —

Der Verlauf war für alle von uns untersuchten Lymphangitisfälle ein günstiger, gleichgültig, ob der Staphylococcus pyogenes aureus, albus oder der Streptococcus sich vorfand. Wir konnten in dieser Beziehung keinen Unterschied in dem Symptomenbilde herstellen, so dass es uns nicht erlaubt scheint, je nach dem Mikroorganismusbefunde verschiedene klinische Formen der Lymphangitis aufzustellen. Die Intensität der Krankheitserscheinungen schien uns in erster Linie abzuhängen von der mehr oder minder grossen Schwere des Infectionsherdes, von welchem die Lymphangitis ausgeht.

Literatur.

1) Bisiadecki, Untersuchungen aus dem pathologischen Institute zu Krakau. Wien 1872. — 2. Billroth, Beiträge zur pathologischen Histologie. Berlin 1858. — 3. Berthold, Note sur quelques observ. de lymphang. du membre supérieur. Gaz. de Paris 1884. — 4. Candiat et Lordereau, Angioleucite profonde dans le cours d'un erysipèle. Bull. de la soc. anat. 1872. — 5. Cornil in Bull. de la soc. anat. 1872. — 6. Chevalet, Des phlegmons angioleucitiques du membre supérieur. Arch. gén. de méd. 1875. — 7. Hueter, Allgemeine Chirurgie. Leipzig 1873. — Billroth und Winiwarter, Allgemeine chirurg. Pathologie und Therapie. Berlin 1884. — 9. Fehleisen, Die Aetiologie des Erysipel. 1883. — 10. Rosenbach, Mikroorganismen bei den Wundinfectionskrankheiten des Menschen. Wiesbaden 1884. — 11. Cornil et Babes, Les bactéries et leur rôle dans l'étiologie des maladies infect. Paris 1885. — 12. Günther, Einführung in das Studium der Bacteriologie. Leipzig 1890. — 13. Verneuil et Clado, De l'identité de l'erysipèle et de la lymphangite. Bull. de l'acad. des sciences méd. 1889. 9. Avril. — 14. Chassaignac, Traité pratique de la suppuration etc. Paris 1859. — 15. Widal, Étude sur l'infection puerpér. Thèse de Paris 1889. — 16. E. Fränkel, Zur Lehre der Identität des Streptococcus pyogenes und erysipel. Centralblatt für Bacteriologie. Bd. IV. 1889.

XXI.

Zur Kenntniss der Verrenkungen in den Interphalangealgelenken der Finger und der Zehen.

Von

Dr. J. Riedinger
in Würzburg.

(Mit 1 Abbildung.)

Die Besprechung der Luxationen der Zehen schliesst in den Lehrbüchern fast constant mit einem vergleichenden Hinweis auf diejenigen der Finger. Man könnte schon daraus den Schluss ziehen, dass die den beiden Gruppen gemeinsamen Merkmale an Bedeutung die Differenzpunkte überwiegen. Letztere haben ihren Grund weniger in der Verschiedenheit des anatomischen Baues und der hauptsächlichen Functionen der einzelnen Glieder, als vielmehr in der Verschiedenheit der Grössenverhältnisse, welche an den Zehen eine viel stärkere Gewalteinwirkung erfordern und deshalb häufiger noch zu Complicationen führen, als an den Fingern, ferner in der geringeren Beweglichkeit, welche es erklärt, dass die Multiplicität der Luxationen an den Zehen häufiger zu constatiren ist, und schliesslich in der seltenen Gelegenheitsursache für derartige Verletzungen an den Zehen, so dass also die Zehenverrenkungen absolut seltener vorkommen, als die Fingerverrenkungen.

In vieler Beziehung zeigen beide aber eine vollständige Analogie, so hinsichtlich der Richtung der Luxationen, des Grades derselben und der Lage des verrenkten Theiles, und wohl auch der Reposition. Im Allgemeinen folgen sie dem typischen Bilde der Daumenluxation wie es viele Menschen willkürlich hervorrufen können. Hamilton[1]) giebt zwar an, dass die Lage der Zehen bei derselben Form der Luxation nicht immer die gleiche sei. Dies dürfte auch für die Fingerluxationen Geltung haben.

Auch die relative Häufigkeit der Luxationen des Hallux gegen-

1) Knochenbrüche und Verrenkungen. 5. Auflage. Deutsch von Rose. Göttingen 1877.

über denen der 4 äusseren Zehen ist die gleiche wie bei den Luxationen des Pollex gegenüber denen der 4 übrigen Finger. In gleichem Verhältniss stehen bei beiden Extremitäten die Luxationen der 1. Phalanx zu den sehr seltenen Luxationen in den Interphalangealgelenken. Der Grund dafür ist auch wiederum darin zu suchen, dass einerseits Daumen und Grosszehe verhältnissmässig häufiger luxirenden Gewalten ausgesetzt sind, als die übrigen Finger resp. Zehen, dass andererseits wieder die Interphalangealgelenke sowohl wegen der Kürze des einen am Gelenk angreifenden Hebelarmes, als der grösseren Beschränkung der Beweglichkeit, als auch wegen der im Vergleich mit den kurzen Knochen ziemlich strammen Kapsel- und Bandmassen und ziemlich breiten Gelenkflächen noch ungünstigere Bedingungen für das Zustandekommen einer Luxation darbieten, als die ersten Finger- oder Zehengelenke.

Die isolirte Interphalangealluxation erscheint nur dann möglich, wenn der Fuss oder die Hand, welche einer peripher einwirkenden Gewalt Widerstand entgegensetzen, einschliesslich der 1. oder auch der 2. Phalanx einen starren einfachen Hebelarm darstellen und das Zwischengelenk als Mittelpunkt zweier entgegengesetzt sich treffender Kräfte in seinen Befestigungen sich als ungenügend erweist. Letzteres ist so nicht im Stande, die an dasselbe gestellte Anforderung der Trag- oder Widerstandsfähigkeit zu erfüllen.

Wie bei den Verrenkungen der ersten Fingerphalangen, so ist nun auch bei denen der beiden letzten Phalangen die dorsale Verrenkung die häufigere Form. Die Ursache derselben ist in der Mehrzahl der Fälle die Ueberlastung bei forcirter Extension. Der Effect ist das Abwärtstreten des centralen und die dorsale Dislocation des peripheren luxirten Gelenkabschnittes. Beispiele dieser Art sind mehrfach in der Literatur zu finden. Ihre Zusammenstellung findet sich bei Malgaigne[1]), Hamilton (l. c.), Bardenheuer[2]) u. A. Auch das Vorkommen der Volarluxation ist von diesen Schriftstellern entschieden als bewiesen anerkannt. Der Luxationsmechanismus derselben ist noch nicht aufgeklärt. Hüter bestreitet bekanntlich die Möglichkeit ihrer Entstehung durch Hyperflexion.

Schliesslich sind an den Mittel- und Endphalangen der Finger auch seitliche Verrenkungen beobachtet worden. Malgaigne[3]), der sie anfänglich für unmöglich hielt, hat zuerst darüber brauchbare

1) Die Verrenkungen der Knochen u. s. w. Deutsch von Burger. Stuttgart 1856.

2) Die Krankheiten der oberen Extremitäten. II. Theil. Deutsche Chirurgie. Lieferung 63 b.

3) l. c. Ausserdem Schmidt's Jahrb. Bd. L. S. 214. Bd. LI. S. 319.

Angaben gemacht. Er stützt sich, was die Verrenkungen der Mittelphalangen anbelangt, auf die Beobachtungen von Pennek, Dugès und Rollet, wobei er mit Recht nur die Angaben des Letzteren als beweiskräftig erachtet. Bardenheuer (l. c.) theilte neuerdings eine Beobachtung von Wolfs mit. In allen diesen Fällen handelt es sich um Verrenkungen nach innen. Der Fall Wolfs' war eine complete und complicirte Luxation, der Fall Pennek's soll ebenfalls eine complete Luxation gewesen sein. In den Fällen von Rollet und Dugès war der Sitz der Verrenkung am Ringfinger und in dem von Pennek mitgetheilten am Mittelfinger.

Bei der mangelhaften Ausführlichkeit der Mittheilungen dürfte es gerechtfertigt sein, einen weiteren Fall hier anzuführen, den ich beobachtet habe, und der wegen des Mechanismus der Entstehung nicht uninteressant ist. Die Verletzung, welche ein 26jähriger Mann erlitt, ereignete sich beim Turnen am Barren. Während sich der Patient freischwebend aus der Streckung der Arme in die Ellbogenstütze niederlassen wollte, versagte die Kraft seines rechten Armes, so dass er nach rechts hin zusammenbrach. Dabei machte die Hand eine Pronationsbewegung, und die ganze Last des Körpers wurde auf das 1. Interphalangealgelenk des rechten Zeigefingers übertragen. Der stärkste Zug äusserte sich an der Radialseite desselben und riss die Kapsel und das äussere Seitenband entzwei. Die beiden letzten Phalangen legten sich über den Mittelfinger, welcher, wie die übrigen Finger, etwas gebeugt gehalten wurde, hinüber und verharrten in gestreckter Lage. Die radiale Seite des Capitulum der 1. und die ulnare der Basis der 2. Phalanx, jedoch nicht in ihrer ganzen Ausdehnung, konnten dicht unter der Haut palpirt werden. Wahrscheinlich ist die Luxation in der Beugestellung des 1. Interphalangealgelenkes entstanden und wurde die Streckung erst secundär effectuirt, dadurch, dass beim Hinunterfallen vom Turnapparat bis zu einem gewissen Grad eine nachträgliche Streckung der übrigen Finger verursacht wurde. Das Gelenk erschien etwas breiter als die übrigen Interphalangealgelenke. Ich konnte kurz nach der Verletzung die Luxation untersuchen und die Reposition vornehmen, welche durch Zug in der Richtung der Längsaxe der Finger leicht gelang.

Offenbar handelt es sich hier um eine incomplete Luxation der 2. Phalanx nach innen durch einseitige Ueberlastung des 1. Interphalangealgelenkes. Die Deviation war rein seitwärts.

Von seitlichen Verrenkungen der dritten Fingerglieder sind bekannt die von Malgaigne angeführten Fälle von Dugès, welcher die Basis des dritten Gliedes des Zeigefingers unvollständig nach

aussen verrenkt fand, während die Spitze nach innen geneigt war, sowie von Gogué, welcher eine vollständige und complicirte Luxation der Nagelphalanx des Ringfingers nach innen beschrieb, mit Neigung des Gliedes ebenfalls nach innen.

Von seitlicher Verrenkung der Nagelphalanx des Daumens habe ich keinen Fall in der Literatur gefunden. Dieselbe scheint mir indess nicht so selten zu sein. Ich kenne wenigstens zwei Beispiele, wo Patienten bestimmt behaupteten, dass das letzte Glied des rechten Daumens nach der Seite der übrigen Finger verrenkt gewesen sei, so dass es zum ersten Glied seitlich in Winkelstellung verharrte. Beide Male wurde die Luxation von den Verletzten selbst durch Zug am Finger eingerichtet. Der eine Patient war vom Pferd gestürzt und fiel auf die Radialseite des Daumenendes. Der andere war rücklings umgefallen auf die gleiche Gegend des Daumens und hatte dabei, um den Fall abzuschwächen, den rechten Arm rückwärts gehalten. Diese Verrenkung war eine complicirte. Ein starker Hautriss befand sich an der Radial- und Volarseite des Interphalangealgelenkes des Daumens, so dass das Gelenk offen lag. Dasselbe ankylosirte, da die Verletzung von einer starken Eiterung gefolgt war. Nach persönlicher Mittheilung hat Professor Riedinger vor einiger Zeit ebenfalls eine Luxation des Nagelgliedes des Daumens nach innen gesehen und reponirt. Hierbei handelte es sich noch um eine Reihe schwerer anderer Verletzungen.

Es fragt sich, ob eine rein seitliche Verrenkung der genannten Phalanx am Lebenden überhaupt vorkommen kann. Viel wahrscheinlicher ist die Annahme, dass dabei auch eine sagittale Stellungsanomalie vorhanden ist. Wie weit dies für alle seitlichen Phalangenverrenkungen Geltung hat, ist aus den bisherigen Mittheilungen nicht mit Bestimmtheit zu entnehmen. In meinem Falle konnte eine sagittale Verschiebung nicht erkannt werden.

Inwiefern nun die Luxationen in den Zwischengelenken der Finger mit denen der Zehen übereinstimmen, darüber ist zur Zeit wegen der spärlichen Beobachtungen über letztere noch kein bestimmtes Urtheil möglich. Im Ganzen sind von Verrenkungen in Interphalangealgelenken der Zehen nur drei Fälle bekannt. Malgaigne kennt zwei diesbezügliche Mittheilungen von Broca und von Pinel, welche sich auch bei vielen späteren Schriftstellern erwähnt finden. Broca beschrieb eine unvollständige Verrenkung des zweiten Gliedes der dritten Zehe nach oben, welche sich ein 45 Jahre alter Mann durch Fusstritt nach seinem Hunde zugezogen hatte, Pinel eine complicirte Luxation der zweiten Phalanx der grossen

Zehe nach innen durch Sturz mit dem Pferde, wobei der Reiter den Fuss unter das Thier gebracht hatte; die Zehe war vollständig nach innen umgelegt. Die Casuistik ist ausserdem nur noch von Hüter[1]) um einen Fall bereichert worden, in dem es sich um eine Verrenkung der Endphalanx der grossen Zehe auf die Dorsalfläche der Grundphalanx durch Hyperextension handelte. Der 18jährige Patient traf beim Holzhacken nicht das Holz, sondern den Klotz, gegen den der Fuss gestemmt war. Durch die Wucht des Hiebes wurde die Endphalanx nach hinten umgewälzt.

Folgenden Fall von completer Verrenkung der zweiten Phalanx der zweiten rechten Zehe auf das Dorsum der ersten halte ich als weiteres Beispiel von Interphalangealverrenkung an den Zehen der Mittheilung werth, um so mehr, als ich ausser dem Fall von Broca keinen weiteren in der Literatur hinsichtlich der vier äusseren Zehen verzeichnet fand.

Eine 29jährige, mittelgrosse, gracil gebaute Patientin war von einer etwa 1 Meter hohen Stiege herabgesprungen und hatte dabei das Gleichgewicht verloren, so dass sie nach vorwärts zu Boden fiel. Mit dem rechten Fuss, den sie vorgestreckt hielt, traf sie „zu kurz" auf, und zwar mit der Fussspitze auf die vordere abgestumpfte Kante eines grösseren Steines, welche sich zwischen die erste und zweite Zehe eindrängte. Sie verspürte sofort einen heftigen Schmerz in der zweiten Zehe und konnte nach dem Aufstehen nur unter Schmerzen auf den vorderen Theil des Fusses auftreten. Ihre Fussbekleidung bestand in weiten und dünnen Strümpfen. Als die Patientin in der Ruhe ihren Fuss untersuchte, nachdem sie vorher bereits mehrfach die Zehen betastet hatte, bemerkte sie, dass die zweite Zehe in der Mitte eingeknickt war, und sie versuchte „die Einkeilung", wie sie sich ausdrückte, zu beseitigen. Wegen der Schmerzhaftigkeit ihrer Manipulationen stand sie aber bald von weiteren Versuchen ab. Am nächsten Morgen suchte sie zu Fuss die Poliklinik von Prof. Riedinger auf, wo ich dieselbe sah. Die Diagnose einer Luxation war so zu sagen auf den ersten Anblick zu stellen. Die zweite Zehe lag nicht gerade, sondern schien in der Gegend des ersten Interphalangealgelenkes in der That nach hinten eingeknickt und verkürzt. Das Capitulum der ersten Phalanx war abwärts gerichtet und lag direct unter der Epidermis, so dass die Haut beinahe perforirt war und an dieser Stelle starke Ekchymosirung zeigte. Das Gelenkende der Basis der ersten Phalanx konnte ebenfalls deutlich palpirt werden. Hinter demselben zeigte die Haut eine starke Einkerbung, in die man den untersuchenden Finger hineinlegen konnte. Crepitation war nirgends zu fühlen, die Phalangen erwiesen sich als völlig intact. Im frontalen Durchmesser war das Gelenk nicht merklich verdickt, nur in sagittaler Richtung erschien die Zehe dem palpiren-

1) Notizen aus der Praxis der chirurg. Poliklinik. Archiv für Chirurgie. IX. 1868. S. 951.

den Finger verdickt zu sein. Die Zehe war um 7 Mm. verkürzt. Ich zeichnete die Contouren direct durch Einlegen eines Cartons vor und nach der Reposition. Wenn man die Ausschnitte auf einander legt (vgl. Abbildung), so zeigt es sich, dass die verrenkte Zehe, welche vorn aufgerichtet erschien, durchaus im Niveau der übrigen Zehen lag.

Die beiden letzten Phalangen waren gestreckt, indess kann die letzte Phalanx als leicht flectirt bezeichnet werden. Die Haut der Plantarfläche war von der luxirten Stelle ab gespannt, so dass der Zehenballen der letzten Phalanx dünner und die plantare Gelenkfurche des zweiten Interphalangealgelenkes mehr verstrichen war, als nach der Reposition.

Die Thatsache der starken Verkürzung und die Möglichkeit der Palpation der Gelenkenden liess eine genaue Diagnose stellen. Ein kräftiger Zug in der Richtung nach vorn stellte die normale Configuration wieder her. Man fühlte ganz deutlich ein Hinüberspringen über ein Hinderniss, welches durch die Lagerung der Basis der zweiten hinter das Capitulum der ersten Phalanx, sowie durch die interponirten Sehnen gegeben war.

Nach der Reposition zeigte es sich, dass die zweite Zehe der Patientin um einige Millimeter länger war, als die grosse Zehe.

Wenn wir diesen Fall epikritisch beleuchten wollen, so müssen wir uns die Frage vorlegen: Bot die vorliegende Dorsalluxation (Luxation nach rückwärts der englischen und französischen Schriftsteller) die primäre oder die secundäre Stellung dar? Eine Antwort auf diese Frage giebt uns das Leichenexperiment. Es ist nun aber gar nicht möglich, an der Leiche durch die stärkste Gewalteinwirkung eine derartige dorsale Luxation durch Hyperextension an den vier äusseren Zehen zu erzeugen. Das Hinderniss bilden die über das Gelenk hinwegziehenden Sehnen. Wohl gelingt es, eine Ruptur der Kapsel zu Stande zu bringen, und zwar an der vorderen plantaren Insertion. Bei meinen Versuchen riss stets in transversaler Richtung ein Knochenleistchen von der Basis der zweiten Phalanx mit ab. Es ist dagegen sehr leicht, durch einfache gewaltsame Abduction oder durch Abduction mit Verdrehung nach oben aussen eine Luxation nach aussen oder nach oben aussen zu erzeugen, und zwar leichter als eine Luxation nach innen. Die seitlichen Bänder bieten nur geringen Widerstand. Ferner gelingt es ohne Schwierigkeit, die Luxation nach aussen in eine dorsale Luxation durch Adduction und Dorsalflexion oder durch Drehung im entgegengesetzten Sinne wie oben zu verwandeln. Wenn der Kapselriss nicht schon an und für sich weit genug war, so genügt eine geringe Kraft, um denselben zu

erweitern. Dabei interponiren sich die Beugesehnen von aussen her und halten die Luxationsstellung fest. Auf keinem anderen Wege ist also die reine Dorsalluxation möglich, als nach vorausgegangener Erzeugung einer mehr oder weniger seitlichen Verrenkung.

Danach glaube ich annehmen zu können, dass auch in dem mitgetheilten Falle von Verrenkung der zweiten Phalanx der zweiten Zehe nach oben die Luxation nicht durch Hyperextension allein zu Stande kam, sondern dass ein gleicher combinirter Luxationsmechanismus zu Grunde lag. Die Patientin traf wahrscheinlich zuerst mit der zweiten Zehe, der längsten des Fusses, auf den Stein auf. Während diese Zehe verdrängt wurde, und der Stein mit einer vorderen Kante zwischen ihr und der ersten Zehe eindrang, erlitten die beiden letzten Phalangen eine gewaltsame Abduction und wohl auch nach der Richtung der Supination eine Drehung nach oben aussen bei gleichzeitig von vorn und von hinten einwirkender Gewalt. Auf diese Weise ist auch die Fixation der ersten Phalanx im Metacarpophalangealgelenk zu erklären. Der zweite Act wurde dann während des Niederfallens durch die Extension, welche alle Zehen auf dem Erdboden erfuhren, und durch die Adduction bewirkt, welche dadurch zu Stande kam, dass die äusseren drei Zehen in starker Dorsalflexion die zweite nach innen verdrängten. Es ist nicht ausgeschlossen, dass das Endresultat durch die Manipulationen der Patientin selbst zu Stande kam, welche, noch mit dem Strumpfe bekleidet, Repositionsversuche machte und dabei starke Schmerzen empfand.

Broca hat bei seinen Versuchen an der Leiche ebenfalls nur eine Kapselruptur erzielen können. Er giebt an, dass der Luxationsmechanismus schwer zu begreifen sei, dass es sich nicht denken liesse, durch welches Verhältniss die erste Phalanx der Zehe fixirt werden könne. Allerdings war in seinem Falle die dritte Zehe die verletzte und der Patient mit Stiefeln bekleidet. Bardeleben hält es für wahrscheinlich, dass zuerst mehrere Zehen verrenkt gewesen sind. Die Mittheilung Broca's schliesst diese Annahme nicht aus, indem er angiebt, dass der Patient alle Zehen nach oben gewichen hielt, und dass er nach der Verletzung die Fussspitze mit der Hand niedergedrückt hat. In unserem Falle ist die Multiplicität der Verrenkung auszuschliessen, denn die übrigen Zehen waren vollständig schmerzlos und intact.

Die zum Zustandekommen der Luxation nothwendige Fixirung der ersten Phalanx lässt sich aber erklären, wenn man annimmt, dass die in der Längsrichtung der Zehen wirkende Componente der Kraftleistung, welche wohl bei jeder derartigen Zehenluxation vor-

handen ist, die beiden Gelenkenden zwischen der ersten Phalanx und dem entsprechenden Metatarsus fest aneinanderdrückt, während jede von der Längsaxe abweichende Componente eine Bewegung in den Interphalangealgelenken zu Stande zu bringen sucht. Bei Hyperflexion allein liesse sich allerdings die Feststellung der ersten Phalanx schwer begreifen.

Der Mechanismus der dorsalen Interphalangealverrenkung ist also an den vier äusseren Zehen ein anderer als an den Fingern und an der grossen Zehe. Es kann somit von einer Analogie hinsichtlich der Entstehung nicht die Rede sein, da die Möglichkeit derselben durch Hyperextension in dem einen Falle gegeben ist, in dem anderen Falle aber nicht.

Noch ist zur Zeit das Material ein viel zu spärliches zu einer erschöpfenden Darstellung des vorliegenden Themas. Die bisherigen Angaben beziehen sich fast nur auf die Arbeiten Malgaigne's, welche auch für dieses Kapitel eine hervorragende Bedeutung bekunden.

Ich möchte schliesslich noch die Bemerkung beifügen, dass die Luxationen einzelner oder mehrerer Knochen an den Händen und an den Füssen eine ebenso sorgfältige Reposition und Nachbehandlung bedürfen, wie die übrigen Luxationen. Da dieselben meist complicirt sind mit anderweitigen Verletzungen — eine grosse Rolle spielen in dieser Beziehung Maschinenverletzungen —, so werden sie oft nicht beachtet und sogar durch Verbände in der pathologischen Stellung erhalten. Es können daraus ziemlich erhebliche Functionsstörungen resultiren.

Druck von J. B. Hirschfeld in Leipzig.

Der

Atlas der pathologischen Gewebelehre

von

Prof. Dr. **Carl Karg** und Dr. **Georg Schmorl** in Leipzig

bietet zum ersten Male in mikrophotographischer Darstellung auf **27 Tafeln**, mit erklärendem Text, einen Ueberblick über die **wichtigsten pathologischen Veränderungen** der **Gewebe**, entsprechend den neuesten Anschauungen der Wissenschaft. Das Bestreben der Herren Autoren war es in erster Linie, dem **Lehrer** und dem **Lernenden** der pathologischen Anatomie absolut naturwahre und mustergültige Abbildungen mikroskopischer Präparate in die Hände zu geben, die jenem ein unentbehrliches Hülfsmittel beim Unterricht werden und diesem das Sehen und Arbeiten mit dem Mikroskop erleichtern und Lust und Liebe zu mikroskopischen Studien erwecken sollten. Die Anordnung und der Umfang des Dargestellten entspricht daher ungefähr einem Semester-Cursus der pathologischen Gewebelehre. Neben diesem Hauptzweck ist aber auch auf die Bedürfnisse des **praktischen Arztes** und des **Chirurgen** in der weitgehendsten Weise Rücksicht genommen worden, denen die Tafeln sehr bald ein wichtiges Hülfsmittel zur Orientirung auf dem Gebiete der pathologischen Anatomie werden dürften.

Die Wiedergabe der Original-Photogramme der Herren Autoren ist durch Kupferätzung in der bekannten Kunstanstalt der Herren **Meisenbach, Riffarth & Co.** in Berlin erfolgt. Durch dieses Verfahren ist es gelungen, allen Einzelheiten der oft sehr subtilen Original-Negative gerecht zu werden.

Das Material liegt vollständig vor. Der Atlas wird im Laufe dieses Sommers in **6** rasch aufeinander folgenden **Lieferungen** im Gesammtpreise von **50 Mark** zur Ausgabe gelangen.

I.	(Probe)-Lieferung enthält Titel, Vorwort, Tafel I und XV und Text zu denselben. Die erste Tafel behandelt Zelle und Kern, die XV. Tuberculose	Preis 4 **Mark.**
II.	Lieferung. Tafel II-VI Degenerationen, Concremente, Atrophie, Hypertrophie und Circulationsstörungen	„ 9 „
III.	Lieferung. Tafel VII—XI enthält acute und chronische Entzündungen und Wundheilung . . .	„ 9 „
IV.	Lieferung. Tafel XII—XIV, XVI—XVII Bacterien, specifische Entzündungen, Infectionsgeschwülste	„ 9 „
V.	Lieferung. Tafel XVIII—XXII enthält Syphilis und ersten Theil der Geschwülste	„ 9 „
VI.	Lieferung. Tafel XXIII—XXVII 2. Theil der Geschwülste, Supplementtafel u. technische Einleitung	„ 10 „

Einzelne Tafeln oder Lieferungen werden nicht abgegeben.

Die Verlagshandlung ladet zur **Subscription** auf den vollständigen Atlas (50 Mark) mittelst beiliegenden Bestellzettels hiermit ein.

Jede Buchhandlung des In- und Auslandes, sowie die Verlagshandlung (gegen Nachnahme des Betrags) übernehmen die Lieferung des Werkes zu oben genanntem Preise.

Fig. 4.

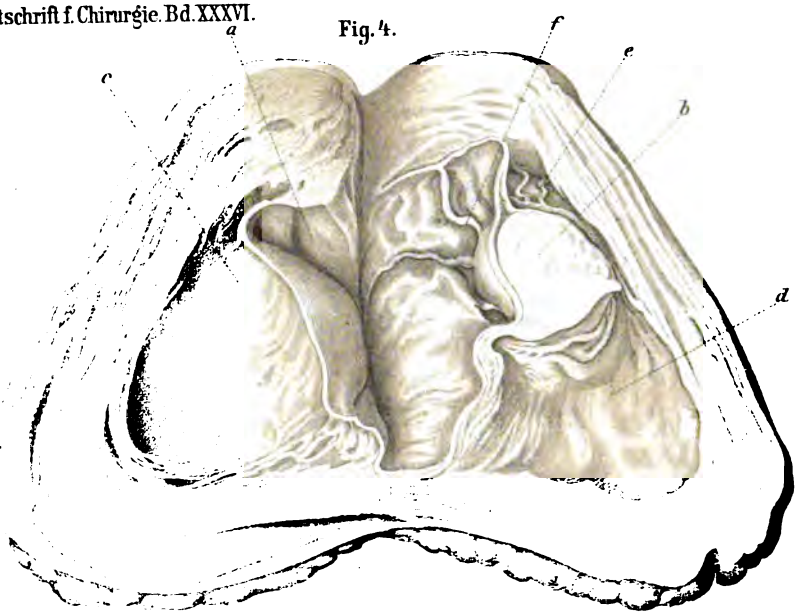

Fig. 7.

Fig. 11.

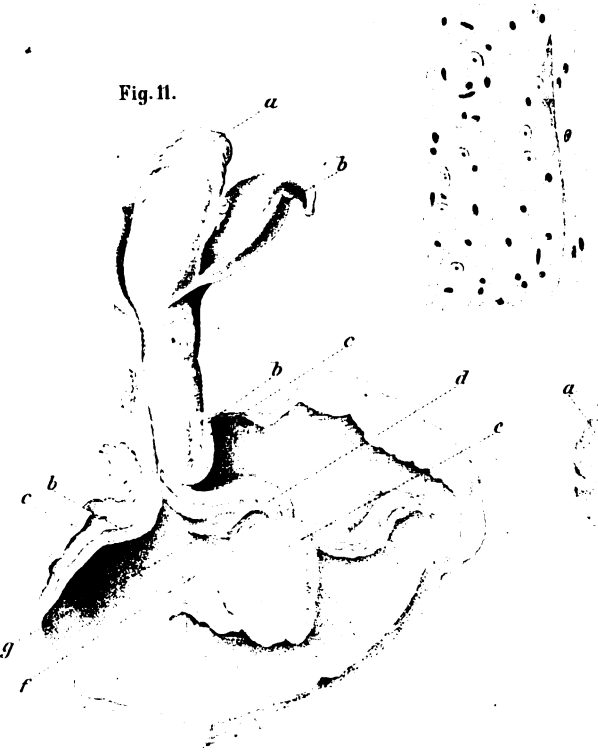

Fig. 1.

Fig. 3.



Fig. 5.

Fig. 2.

ogel in Leipzig.

Lith. Anst. Julius Klinkhard

Fig. 6.

Fig. 12.

Fig. 9.

Fig. 10.

Fig. 8.

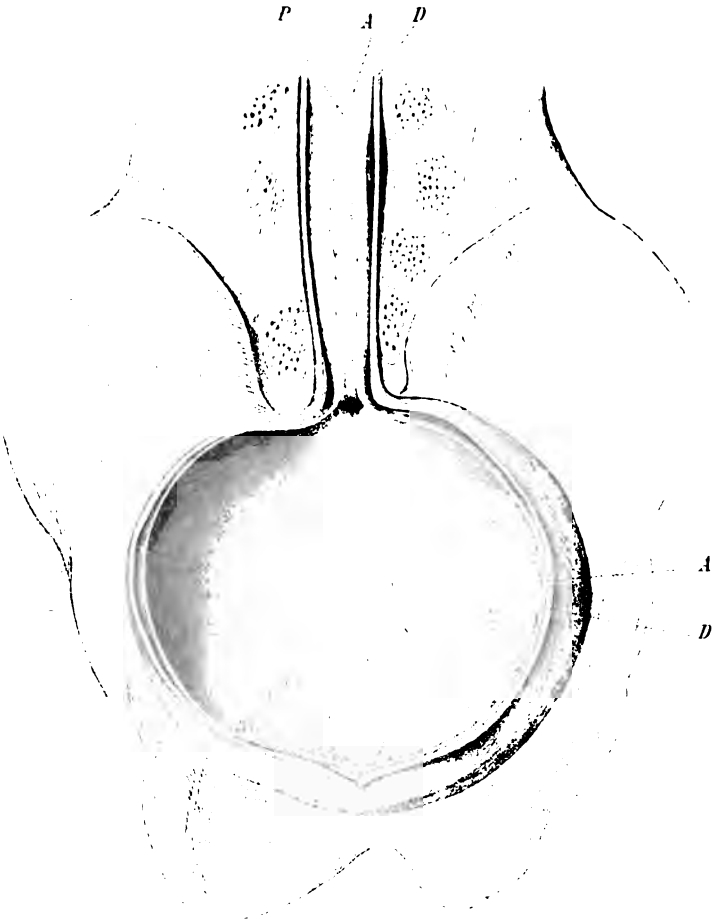

Verlag von F.C.W. Vogel in Leipzig.

Lith. Anst. Julius Klinkhardt, Leipzig.

~~168~~

22/22

Igal
84

~~411~~
~~602~~

3 2044 103 049 326